XX

НАЦИОНАЛЕН КОНГРЕС ПО

ХИРУРГИЯ

С МЕЖДУНАРОДНО УЧАСТИЕ

ХИРУРГИЯ БЕЗ ГРАНИЦИ:
ЗНАНИЕ, ИНОВАЦИИ, БЪДЕЩЕ



СБОРНИК С
ДОКЛАДИ И
АБСТРАКТИ

8-10 ОКТОМВРИ 2026

Конферентен център на
Hyatt Regency Pravets Resort, гр. Правец

XX Национален конгрес по хирургия с международно участие
„Хирургия без граници: знание, иновации, бъдеще“
Сборник с резюмета и доклади
08.10.2026 – 10.10.2026.
Конферентен център на Hyatt Regency Pravets Resort, гр. Правец

(с) Българско хирургическо дружество (bgss.bg), колективен автор

Издател: Българско хирургическо дружество (bgss.bg)

България, София
Издание: първо
Година на издаване: 2026

Тази издание се публикува с лиценз за свободно ползване, копиране, печат и препредаване. Това означава, че можете свободно да архивирате и индексирате във вашия цифров репозиториум изданието, както и да притежавате и разпространявате в удобен за вас формат част или цялото издание.
Разпространява се под: Commons Attribution 4.0 International (CC BY 4.0)
https://creativecommons.org/licenses/by/4.0/

УДК: 617-087

ISBN: 978-619-93018-1-4

XX National Congress of Surgery with international participation
„Surgery without borders: knowledge, innovation, future“
Conference proceedings
08.10.2026 – 10.10.2026
Congress center of Hyatt Regency Pravets Resort, Pravets, Bulgaria

Bulgaria, Sofia
Edition: First
Publication year: 2026

The collective monograph is licensed for free use, copying, printing and redistribution. This means that you are free to archive and index in your digital repository the publication as well as own and distribute in a format convenient for you part or all of the publication.

Published under: Commons Attribution 4.0 International (CC BY 4.0)
https://creativecommons.org/licenses/by/4.0/

XX
НАЦИОНАЛЕН КОНГРЕС ПО
ХИРУРГИЯ
С МЕЖДУНАРОДНО УЧАСТИЕ

СБОРНИК С
ДОКЛАДИ И АБСТРАКТИ

8-10 ОКТОМВРИ 2026

Конферентен център на
Hyatt Regency Pravets Resort, гр. Правец

ISBN: 978-619-93018-1-4
ИЗДАТЕЛ: БЪЛГАРСКО ХИРУРГИЧЕСКО ДРУЖЕСТВО
СОФИЯ
2026

ОРГАНИЗАЦИОНЕН И РЕДАКЦИОНЕН КОМИТЕТ

ПРЕДСЕДАТЕЛ

Проф. д-р Н. Владов

ГЛАВЕН СЕКРЕТАР

Доц. д-р Е. Арабаджиева

СЕКРЕТАРИ

Д-р Р. Костадинов
Д-р Цв. Тричков

ЧЛЕНОВЕ

Проф. д-р В. Божков
Доц. д-р М. Радионов
Проф. д-р А. Йонков
Проф. д-р В. Михайлов
Проф. д-р Д. Димитров
Проф. д-р Ив. Такоров
Проф. д-р Н. Белев
Проф. д-р Н. Колев
Проф. д-р П. Тончев
Проф. д-р Р. Димов
Проф. д-р С. Илиев
Проф. д-р Х. Шивачев
Доц. д-р П. Димов
Доц. д-р Ст. Сопотенски

НАУЧЕН КОМИТЕТ

Ген.-майор проф. д-р В. Мутафчийски
Проф. д-р А. Юлиянов
Проф. д-р Б. Сакакушев
Проф. д-р В. Маринов
Проф. д-р Г. Байчев
Проф. д-р Д. Буланов
Проф. д-р Д. Костов
Проф. д-р Й. Йовчев
Проф. д-р К. Драганов
Проф. д-р К. Иванов
Проф. д-р К. Кьосев
Проф. д-р М. Соколов
Проф. д-р Н. Пенков
Проф. д-р П. Учиков
Проф. д-р Пл. Чернополски
Проф. д-р Св. Маслянков
Проф. д-р Т. Седлоев
Доц. д-р А. Карашмалъков
Доц. д-р Г. Попиванов
Доц. д-р Е. Живков
Доц. д-р Л. Джонгов
Доц. д-р О. Чолаков
Доц. д-р Пл. Иванов
Доц. д-р Р. Тодоров
Доц. д-р Св. Тошев
Доц. д-р Ц. Луканова
Д-р Св. Арнаудов
Д-р Ив. Йоцов

ПОЧЕТНИ ГОСТИ

Акад. д-р Д. Дамянов
Проф. д-р А. Червеняков
Проф. д-р Б. Коруков
Проф. д-р Б. Хаджиев
Проф. д-р В. Димитрова
Проф. д-р В. Христов
Проф. д-р Г. Киров
Проф. д-р Г. Тодоров
Проф. д-р Д. Петров
Проф. д-р Д. Стойков
Проф. д-р О. Бранков
Проф. д-р П. Куртев
Проф. д-р Р. Гайдарски
Проф. д-р Р. Маджов
Проф. д-р Т. Делийски
Проф. д-р Т. Пожарлиев
Проф. д-р Т. Темелков
Доц. д-р А. Иванов

СЪДЪРЖАНИЕ

I. ЖЛЪЧНО-ЧЕРНОДРОБНА ХИРУРГИЯ 16

Лапароскопска чернодробна резекция при пациенти с цироза и хепатоцелуларен карцином.
Даниел Костов, Росица Янева, Виктория Петрова, Васил Костов, Александър Янев 17

Laparoscopic liver resection in anatomically difficult segments and complex diseases.
Arpad Ivanecz, Katarina Kovačič, Irena Plahuta, Tomislav Magdalenić, Špela Turk, Bojan Ilijevec, Stojan Potrč 19

Минималноинвазивни граници при рецидивен интрахепатален холангиокарцином: интраоперативна тактика за R0 резекция.
Евгени Николаев, Мехмед Хадживели, Мирела Вълчева, Юлия Калчева, Теодор Алексиев, Владислава Славчева 20

Съдови резекции при тумор на Клацкин.
Виктория Петрова 27

Роботизирана чернодробна метастазектомия при колоректални чернодробни метастази – начален опит в отделение по обща хирургия.
Г.Костов, Р.Димов, В.Маринов 29

Двуетапни чернодробни резекции при първично нерезектабилни колоректални метастази.
Иван Иванов, Лазар Транчев, Радослав Костадинов, Цветан Тричков, Васил Михайлов, Никола Владов 31

Трудни лапароскопски чернодробни резекции.
Н. Белев, К. Деливълчев, К. Колева, А. Бянков, Щ. Попов 35

Термалната аблация в арсенала на чернодробния хирург – самостоятелно и комбинирано приложение с резекция.
Явор Асенов, Георги Желев, Иван Димитров, Борис Кунев, Иван Василев, Надежда Раковска, Юрка Веселова, Тодор Ангелов, Христо Вълков, Бранимир Големанов, Теофил Седлоев, Николай Пенков, Дамян Дамянов 37

Перкутанният трансхепатален билиарен дренаж в хирургичната практика.
Явор Асенов, Георги Желев, Иван Димитров, Борис Кунев, Тодор Янев, Иван Василев, Иво Попов, Гергана Денинска, Дениз Шабанов, Мирослав Арабаджиев, Бранимир Големанов, Николай Пенков, Дамян Дамянов 39

Модифициран milking maneuver при хирургично лечение на хепатоцелуларен карцином с туморен тромб в супрахепаталната vena cava. Азизе Сароглу, Шабан Юрук, Александър Юлиянов 41

Лапароскопска чернодробна хирургия - възможности, предимства и резултати.
Радослав Костадинов, Васил Михайлов, Цветан Тричков, Никола Владов 43

Между техническата резектабилност и функционалната поносимост: индивидуализирана оценка на риска в онкологичната чернодробна хирургия.
Георги Коруков, Елена Арабаджиева, Димитър Буланов, Лилия Симонова, Живко Шавалов, Илия Башлиев, Веселин Мирославов, Атанас Йонков 63

Чернодробни трансплантации в България.
Васил Михайлов, Радослав Костадинов, Цветан Тричков, Иван Иванов, Ивелин Такоров, Марина Конакчиева, Крум Кацаров, Евелина Одисеева, Никола Владов 76

Чернодробна трансплантация след трансартериална хемоемболизация при пациенти с хепатоцелуларен карцином. Васил Михайлов, Цветан Тричков, Радослав Костадинов, Иван Иванов, Мария Якова, Лазар Транчев, Васил Мелников, Боян Златанов, Теодор Стойчев, Шехри Чауш, Никола Владов 78

Чернодробна трансплантация след лапароскопска резекция на хепатоцелуларен карцином. Васил Михайлов, Радослав Костадинов, Цветан Тричков, Лазар Транчев, Иван Иванов, Мария Якова, Васил Мелников, Боян Златанов, Теодор Стойчев, Шехри Чауш, Никола Владов 80

Чернодробна трансплантация при пациенти с хепатоцелуларен карцином – резултати за периода 2007-2026г. на клиника по чернодробно-панкреатична хирургия и трансплантология – ВМА. Боян Златанов, Цветан Тричков, Радослав Костадинов, Васил Михайлов, Никола Владов 82

Copyright: © 2026 (CC BY 4.0) by the authors.

Роботизирана радикална хирургия при карцином на жлъчния мехур – начален едноцентров опит
Г.Костов, Р.Димов, В.Иванов 84

Усложнена холецистектомия.
Александър Делибашев, Радостина Дуковска, Спас Иванов, Калоян Стаменов, Радосвет Горнев 86

Индоцианин зелено флуоресцентна холангиография при лапароскопска холецистектомия.
Богомил Иванов, Даниел Петров, Васил Кьосев, Пламен Иванов, Йордан Колев, Антон Праматаров 94

Дозо зависима индоцианин зелено флуоресцентна холангиография при лапароскопска холецистектомия – проспективно проучване.
Богомил Иванов, Даниел Петров, Васил Кьосев, Пламен Иванов, Йордан Колев, Антон Праматаров 96

Акцесорен чернодробен лоб на жлъчния мехур – рядка интраоперативна находка при лапароскопска холецистектомия. Неврие Ниязи, Мирослав Зашев, Иван Генов, Костадин Тошев, Венцислав Крушарски 98

Liver transplantation in Romania: short history.
Irinel Popescu 104

Liver transplantation in patients with liver tumors.
Yaman Tokat 105

New techniques for ultrasound guidance in liver resection: a step towards standardization.
Florin Botea 106

II. ХИРУРГИЯ НА ПАНКРЕАСА..... 107

Laparoscopic surgery: advantages and limits in the treatment of pancreatic tumors.
V. Dimov..... 108

Strategies to increase negative resection margin rates in ductal adenocarcinoma of the pancreatic head.
Traian Dumitrascu.....110

Ранната прогресия след радикална операция при рак на панкреаса – граница на хирургията или изява на агресивна туморна биология? Едноцентрово проучване.
Е. Арабаджиева, Ж.Шавалов, Г.Коруков, Я.Митков, И.Танева, К.Димитров, Д.Буланов, А.Йонков 111

Гранично резектабилен и локално авансирал карцином на панкреаса.
Даниел Костов, Росица Янева, Виктория Петрова, Васил Костов, Александър Янев 133

Borderly resectable and locally advanced pancreatic cancer.
Daniel Kostov, Rosica Yaneva, Viktoria Petrova, Vasil Kostov, Alexander Janev 134

Късна постпанкреатектомична хеморагия след едноетапна мултивисцерална резекция: тактически и хирургични предизвикателства.
Евгени Николаев, Мехмед Хадживели, Мирела Вълчева, Теодор Алексиев, Юлия Калчева, Владислава Славчева.....135

Критични решения в HPB хирургия: дефинитивна хемостаза с лигиране на a. hepatica при късна постпанкреатектомична хеморагия.
Евгени Николаев, Мехмед Хадживели, Мирела Вълчева, Юлия Калчева, Теодор Алексиев, Владислава Славчева.....142

Лапароскопски подходи при инсулином на панкреаса.
Виктория Петрова.....149

Видове панкреатични анастомози след панкреатодуоденална резекция – съвременни тенденции и хирургични предизвикателства.
Г.Костов, Р.Димов, В.Маринов, В.Иванов..... 151

Роботизирана дистална панкреатектомия – съвременни възможности и онкологични аспекти.
Г.Костов, Р.Димов 153

Лапароскопски дуоденопанкреатични резекции - технически аспекти.
Н. Белев, Н. Ковачев, Х. Коларов, А. Говедаров, П. Кръстев, Р. Пенков.....155

Copyright: © 2026 (CC BY 4.0) by the authors.

Неоадювантна терапия при карцином на главата на панкреаса.
Цветан Тричков, Васил Михайлов, Радослав Костадинов, Иван Иванов, Никола Владов 157

Модифицирана панкреатична анастомоза и влияние върху постоперативните панкреатични фистули: непредвидими събития или предотвратими усложнения?
Цветан Тричков, Васил Михайлов, Радослав Костадинов, Иван Иванов, Никола Владов 159

Хирургично лечение на първични неоплазми на дуоденума – ретроспективно кохортно проучване.
С. Ценов, Д.Вълчева-Михалева, Е.Тодорова, С.Емин, Ц.Луканова, И.Такоров 161

Синхронни панкреатобилиарни и колоректални малигнени заболявания.
Филип Габърски, Пламен Чернополски 163

Роботизирана жлъчно-чернодробна и панкреатична хирургия.
Васил Михайлов, Цветан Тричков, Радослав Костадинов, Никола Владов 171

Минимално инвазивна спрямо отворена дистална панкреатектомия при дуктален аденокарцином на панкреаса - 15-годишен опит.
Мария Якова, Васил Михайлов, Никола Владов 173

Съдови резекции при панкреатичната хирургия за рак на панкреаса.
Никола Владов, Цветан Тричков, Васил Михайлов, Радослав Костадинов, Иван Иванов 176

III. ЧРЕВНА И КОЛОРЕКТАЛНА ХИРУРГИЯ 178

Приложение на индоцианин зелено флуоресцентна ангиография при колоректални резекции.
В. Кьосев, Б. Иванов, Д. Петров, Пл. Иванов, Й. Колев, А. Праматаров 179

Рак на ректума – еволюция на лечението в ерата на прецизна минимално инвазивна хирургия.
Св. Маслянков 190

Лапароскопската дясна хемиколектомия с пълна мезоколична ексцизия.
Х. Адем, Л. Гоцева, М. Соколов, В. Павлов, Св. Маслянков 192

Международен телементоринг в роботизирана колоректална хирургия - начален опит.
Д. Димитров, М. Шошкова, Ц. Йоцов, П. Маринова, Й. Иванов, Ст. Петрова, М. Караманлиев 194

Лапароскопско лечение на редки парадуоденални хернии – литературен обзор и случай от практиката.
Ю. Калчева, М. Хадживели, Е. Николаев, Вл. Славчева, М. Вълчева, Г. Вълчев 203

Функционални и онкологични резултати след ниска предна резекция на ректума – сравнителен анализ на лапароскопския и конвенционалния метод.
Г. Желев, И. Димитров, Я. Асенов, М. Арабаджиев, Т. Янев, Б. Кунев, И. Василев, И. Попов, Т. Седлоев, Г. Денинска, Ю. Веселова, Н. Раковска, Д. Шабанов, Т. Ангелов, Б. Големанов, П. Пенчев, Н. Пенков 215

Един нов подход при анализа на болните със синхронни колоректални тумори.
Кр. Петков, К. Зарков 217

Kono-S анастомоза при болест на Крон: Първоначален опит при четирима последователни пациенти.
М. Зашев, Н. Ниязи, И. Генов, К. Тошев, В. Крушарски 239

Кървене от гастроинтестиналния тракт като проява на тънкочревна метастаза от светлоклетъчен бъбречноклетъчен карцином.
Е. Тодорова, Ц. Луканова, Д. Вълчева, Ст. Ценов, И. Такоров 246

Робот-асистирана ръчна колоректална анастомоза: Клиничен случай.
М. Зашев, И. Генов, Н. Ниязи, К. Тошев, В. Крушарски 252

Изкривява ли се статистиката на колоректалната хирургия и нейните усложнения в малките центрове?
Ц. Йоцов, Р. Маджов 258

Синдром на ниска предна резекция (LARS) при карцином на ректума: влияние на превантивната стома и времето за реституция.
Е. Даскалова, Д. Русенов, Г. Ченгалова, Л. Ел-Тал, С. Лавчев, Н. Кътев, В. Маринов, Д. Пенчев, К. Драганов .. 260

Copyright: © 2026 (CC BY 4.0) by the authors.

Малкотазови рецидиви след хирургично лечение на карцином на ректума: връзка с хирургичната стратегия, реконструктивния подход и резекционния статус.
Е. Даскалова, Д. Русенов, В. Маринов, Г. Ченгалова , Л. Ел-Тал, Н. Кътев, С. Лавчев, Д. Пенчев, М. Радойчич, К. Драганов 262

Предклинични проучвания на апарат за компресионна анастомоза.
А. Николов, Г. Янков, Т. Атанасов, М. Алексиева, А. Червеняков 264

Поетапно хирургично лечение на високодебитна ентероатмосферна фистула при frozen abdomen: Клиничен случай.
И. Лозев, И. Пидакев, И. Пеев, А. Цветков, Г. Николова 266

Лапароскопска дуоденойеюностомия при синдром на Wilkie: Серия от два клинични случая, включително хирургично лечение по време на бременност.
А. Мехмед, А. Арабаджиев, Цв. Попов, М. Соколов, Св. Тошев 268

Хирургично поведение при метастатичен колоректален карцином: Анастомоза или операция на Хартман? Лични данни и литературен обзор.
Д. Лазаров, Б. Наметков, И. Семерджиев, Ст. Симеоновски, М. Петров, Ю. Дурмуш, М. Табаков, Е. Ходжаджиков, Д. Димитров, А. Филипов 270

Мобилизация на лиеналната флексура при предна резекция на ректума: Рутинна или селективна практика? Литературен обзор и собствен опит.
Д. Лазаров, Б. Наметков, И. Семерджиев, Ст. Симеоновски, М. Петров, Ю. Дурмуш, М. Табаков, Е. Ходжаджиков, Д. Димитров, А. Филипов 272

Анатомични вариации на ствола на Хенле при дясна хемиколектомия: Мастърклас за избягване на съдови усложнения при D3 лимфаденектомия.
Д. Лазаров, Б. Наметков, И. Семерджиев, Ст. Симеоновски, М. Петров, Ю. Дурмуш, М. Табаков, Е. Ходжаджиков, Д. Димитров, А. Филипов 274

Watch-and-Wait стратегия при локално авансирал карцином на ректума — начален клиничен опит.
Д. Вълчева, Ц. Луканова, Ст. Ценов, Е. Тодорова, И. Такоров 276

Постоперативни резултати от трансанална ендоскопска миниинвазивна хирургия.
А. Сароглу, Ш. Юрук, А. Юлиянов 278

Редукция на риска в колоректалната хирургия: 1313 последователни операции с анастомоза без реинтервенция по повод инсуфициенция на анастомоза.
А. Юлиянов, А. Сароглу, Ш. Юрук, Д. Маринов 280

Резултати от лечение на ректален пролапс с модифициран перинеален подход при пациенти в напреднала възраст.
Д. Маринов, А. Сароглу, Ш. Юрук, А. Юлиянов 282

Редки неоплазии на тънко черво като причина остро кървене от ГИТ и анемичен синдром.
И. Живков, Д. Тодоров, Ж. Карафилоски, Е. Коцева, Цв. Ангелова, Кр. Андре, Р. Миленов 284

Мукозен меланом на дисталния ректум: Избор на хирургична стратегия според възможността за постигане на радикална резекция и туморната биология
Й. Иванов, П. Маринова, Мери Шошкова, Стефка Петрова, Мартин Караманлиев, Добромир Димитров 300

Молекулни маркери за хематогенно чернодробно метастазиране на колоректалния карцином.
Р. Тодоров, Е. Тошева, Е. Живков, И. Башлиев, В. Солункин, И. Иванов, Д. Буланов, А. Йонков 304

Мястото на FiXcision® в хирургичното лечение на аналните фистули: едноцентров опит (2018 – август 2026 г.)
Пл. Петков, Ж. Шавалов, К. Димитров, А. Тасева, И. Башлиев, М. Станева, Д. Буланов, А. Йонков 310

Актуални аспекти на хирургичното лечение при болест на Крон.
В. Григорова, А. Георгиева, Пл. Чернополски, В. Божков, А. Атанасова 315

Подобрени резултати при лапароскопска реституция след операцията на Хартман.
Сарпанов А., Баташки А., Белев. Н., Атанасов Б., Марков Г., Петков А., Паунов Л., Хаджиминев В., Хаджиев Д., Дечев Я. и Б.Е. Сакакушев 331

Copyright: © 2026 (CC BY 4.0) by the authors.

Диагностика и лечение на острия апендицит 2025. Издание на световната асоциация по спешна хирургия/WSES/Насоки от Йерусалим - значение за България.
Б.Сакакушев 334

Рискове и прогноза при спешното оперативно лечение на усложнените тумори на тънкото черво.
Баташки А., Петков А., Паунов Л. Марков Г., Хаджиминев В., Хаджиев Д., Сърпанов А., Дечев Й. и Б.Сакакушев 336

Диагностично-лечебни предизвикателства на перианалните абсцеси усложнени с мекотъканни инфекция и/или сепсис.
Марков Г., Хаджиминев В., Баташки А., Сарпанов А., Сакакушев Б. 339

Мултимодална прехабилитация и следоперативна рехабилитация при планова колоректална хирургия: съвременни доказателства.
Неврие Ниязи, Мирослав Зашев, Иван Генов, Костадин Тошев, Венцислав Крушарски 343

IV. СПЕШНА ХИРУРГИЯ 352

Триадата на Saint – има ли загуба на умения при вземането на решения в съвременната хирургия?
Г. Попиванов, П. Тончев, М. Конакчиева, О. Гъцев, К. Кьосев, Д. Стефанов, Цв. Пайчева, С. Недялкова, В. Мутафчийски 353

Билиарен механичен тънкочревен илеус от обтуриращ жлъчен конкремент – Случаи от практиката.
Е. Стоянова, Д. Пенчев, Г. Ченгалова, К. Драганов 360

Ролята на подвесната илеостома по Витцел при остра странгулационна и адхезионна тънкочревна непроходимост.
Е. Стоянова, Д. Пенчев, Г. Ченгалова, К. Драганов 380

Съвременно лечение на колоноскопските ятрогенни перфорации – нашият опит.
Н. Ковачев, Б. Атанасов, А. Бянков, В. Джурков, Н. Белев 394

Мекелов дивертикул – другата причина за остър хирургичен корем.
Л. Върбанова, К. Костов, Кр. Зидаров, Зл. Христова 396

Meckel's diverticulum – The Other cause of acute abdomen.
L. Varbanova, K. Kostov, K. Zidarov, Z. Hristova 397

Странгулация на жлъчен мехур – рядка хирургична спешност: Клиничен случай и преглед на литературата.
Л. Симонова, Е. Живков, И. Иванов, П. Петков, В. Мирославов, Д. Пенев, Д. Буланов, А. Йонков 404

Предизвикателства в спешната абдоминална хирургия при пациенти над 70 години – клиничен случай и серия от пациенти.
Н. Ковачев 410

Масови и групови изгаряния: Медицински и логистични предизвикателства.
О. Хаджийски 412

V. ХИРУРГИЯ НА СТОМАХА И ХРАНОПРОВОДА 421

Роля на роботизираната хирургия при пациентите със стомашен карцином.
Г. Костов, Р. Димов 422

Мултимодален подход при лечението на авансирал стомашен карцином – десетгодишен ретроспективен анализ.
К. Колева, П. Кръстев, Н. Ковачев, А. Бянков, В. Джурков, Н. Белев 424

Хирургия при параезофагеални хернии с възстановяване на нормалната анатомия в хиаталната зона без фундопликация.
В. Маринов, Н. Кътев, Л. Ел-Тал, И. Василев, Б. Асенова, Е. Даскалова 426

Влияе ли интраоперативният капноторакс върху интра- и постоперативните резултати при лапароскопско лечение на хиатална херния?
Ш. Юрук, А. Сароглу, А. Юлиянов 428

Copyright: © 2026 (CC BY 4.0) by the authors.

Късно следоперативно кървене след лапароскопска субтотална гастректомия по повод авансирал стомашен карцином.
П. Димов, Г. Гендов, К. Панайотова 430

Робот-асистирана езофагектомия при карцином на хранопровода – технически съображения и резултати.
И. Иванов, Н. Драгнев, Д. Митев, Д. Ламбоски, Р. Димова, Д. Костов 438

Ендоскопска вакуум терапия при интраторакална инсуфициенция на анастомозата след езофагектомия и гастректомия.
В. Костов, А. Червеняков, Д. Врачански, И. Георгиев, К. Видинов, Б. Борисов, И. Тишков, И. Боева 450

Хирургия на хранопровода след предишни резекции и реконструкции, коремни интервенции и ендоскопски процедури за бенигнени езофагеални стриктури.
М. Алексиева, З. Макшутова, Г. Гергов, М. Атанасова, Р. Енев, Г. Янков 452

Медиастиноскопски подход при инсуфициенция на езофагогастрична анастомоза след резекция на хранопровода по Ivor-Lewis.
Д. Митев, И. Иванов, Н. Драгнев, Д. Ламбовски, Р. Димова 455

Робот-асистирана трансторакална езофагектомия при рак на хранопровода и ГЕВ след неоадювантна химиолъчетерапия.
Ц. Минчев, В. Маринов, К. Драганов, А. Ангелов, С. Бизьоков, С. Богданов, Е. Манолов 457

VI. БАРИАТРИЧНА ХИРУРГИЯ 465

Роботизирана метаболитна и бариатрична хирургия: съвременно място, предимства и ограничения.
Т. Атанасов, К. Тодорова 466

Метаболитна бариатрична хирургия в България - ретроспективен анализ.
Константин Гроздев, Мидия Бикас, Христо Петров, Антонина Герганова, Явор Асьов, Мария Калинкова, Невена Чакърова, Александър Шинков, Теодора Ханджиева-Дърленска, Георги Велев, Георги Тодоров 475

Бариатрична хирургия и хиатална херния.
Спас Иванов 484

Перфектният 'ръкав'.
Радостина Дуковска, Александър Делибашев, Vasiliki Christogianni, Ashwini Mohan Rao, Радосвет Горнев 494

GERD and Sleeve Gastrectomy: Are We Still Looking for the Answer?
Bojan Jovanovic 496

VII. ГРЪДНА ХИРУРГИЯ (ХИРУРГИЯ НА БЯЛ ДРОБ И ПЛЕВРА) 497

Пълен патологичен отговор при тумор на Pancoast след неоадювантна химио+имунотерапия.
М. Алексиева, А. Николов, З. Макшутова, М. Атанасова, Г. Иванова, Г. Янков 498

Унипортални видеоасистирани торакоскопски анатомични резекции на бял дроб.
М. Алексиева, А. Николов, З. Макшутова, М. Атанасова, Ив. Ганев, Т. Крапешки, Г. Янков 500

Хирургично поведение при лечение на големи хидроаерични нива в плевралната кухина.
С. Стоянов, З. Попов, Р. Делчева, Б. Петров, Р. Ненков 502

Предизвикателства при белодробна резекция след неоадювантна имунохимиотерапия при белодробен карцином – обзор и собствен опит с роботизирана хирургия.
Ц. Минчев, С. Богданов, А. Ангелов, С. Бизьоков, Е. Манолов 509

Газовият синдром в условията на спешност – диагноза и алгоритъм на поведение.
З. Попов, Р. Делчева, Р. Ненков 519

Видео-асистиран метод за лечение на décollement traumatique в гръдната хирургия.
Р. Делчева-Дойчева, Зв. Попов, Св. Стоянов, Б. Петров, Р. Ненков 528

Copyright: © 2026 (CC BY 4.0) by the authors.

VIII. ХИРУРГИЯ НА ГЪРДА 530

Тенденции в хирургичното лечение на високорисковите форми на карцинома на гърдата – персонализиран опит в голям национален център.
Л. Гоцева, Х. Адем, С. Казакова, Св. Тошев, М. Соколов, Цв. Попов, И. Илиева, А. Койчев, В. Илинов, В. Павлов, Св. Маслянков 531

Приложение на синтетично VM 69 резорбируемо платно в онкопластичната хирургия на гърдата.
Л. Гоцева, Х. Адем, С. Казакова, Св. Маслянков 541

Онкопластична хирургия на гърдата в ерата на неоадювантната терапия: Техники и хистологични резултати за период от пет години в Клиника по онкологична хирургия.
Ст. Петрова, Д. Димитров, М. Караманлиев, М. Шошкова, Й. Иванов, П. Маринова 543

Индоцианиново зелено като самостоятелен трейсър за аксиларно стадиране при рак на гърдата: Ретроспективно моноцентрично кохортно проучване.
В. Иванов, Р. Димов, Ст. Иванов, Д. Грозданов 545

Анализ на резултатите от извършени 280 дебелоиглени биопсии под ехографски контрол на тумори на млечната жлеза и 78 на аксиларни лимфни възли за две години.
В. Иванов, Ст. Иванов, Д. Грозданов, Р. Димов 547

Онкопластична органосъхраняваща хирургия при карцином на млечната жлеза.
В. Иванов, Р. Димов, Ст. Иванов, Д. Грозданов 549

Начален клиничен опит с индоцианин зелено при биопсия на сентинелни лимфни възли при пациенти с ранен карцином на гърдата.
И. Митева, Цв. Попов, В. Павлов, Св. Маслянков 551

Клинични резултати и качество на живот след сентинелна лимфна биопсия при пациенти с карцином на гърдата в България: Проспективно проучване.
Н. Киселков, И. Гаврилова 558

Смесена реалност като нов подход за интраоперативна навигация и прецизна хирургия при рак на гърдата
В. Митова, М. Д. Плачкова, И. Гаврилова 568

IX. ХЕРНИИ НА ПРЕДНА КОРЕМНА СТЕНА 581

Приложение на ботулинов токсин като част от мултимодалното лечение на комплексните следоперативни хернии.
Д.Стефанов, Г. Попиванов, С.Асов, Д.Видева, В.Михнева, М.Конакчиева, П.Иванов, Ц.Пайчева, В.Мутафчийски 582

Значение на предоперативната компютърна томография при диагностиката и планирането на оперативния подход при вентрални хернии.
Г. Стоянов, В. Павлов, Хр. Бояджиев, А. Койчев , Х. Адем, Св. Маслянков, М. Соколов, Св. Тошев 584

LESS-TEP след TEP/TAPP: Възможен ли е повторният преперитонеален подход?
Теодор Атанасов, Катя Тодорова, Александър Цветанов 586

Вентралните хернии в ерата на роботизираната хирургия: основни техники, индикации и технически решения.
Катя Тодорова, Теодор Атанасов 595

История, настояще и бъдеще на преперитонеалните херниопластики.
Николай Джалов, Росен Димов, Ганчо Костов, Станимир Кормов 597

Трансабдоминална преперитонеална (TAPP) срещу разширена тотално екстраперитонеална (eTEP) пластика при умбиликална херния: личен опит.
Иван Семерджиев, Деян Лазаров, Божидар Наметков, Стефан Симеоновски, Мартин Петров, Юскан Дурмуш, Михаил Табаков, Ерсин Ходжаджиков, Димитър Димитров, Антоний Филипов 599

Оперираме ли жените като мъже? Ингвинални хернии при жени – 10-годишен опит с лапароскопски преперитонеални пластики.
Катя Тодорова, Теодор Атанасов 601

Три-троакарен екстраперитонеален подход (eTEP) за ретромускулна реконструкция при вентрални хернии.
Иван Генов, Мирослав Зашев, Неврие Ниязи, Костадин Тошев, Венцислав Крушарски 612

Copyright: © 2026 (CC BY 4.0) by the authors.

X. ОБУЧЕНИЕ, СИМУЛАЦИЯ, ИЗКУСТВЕН ИНТЕЛЕКТ В ХИРУРГИЯТА 622

Тенденции в развитието на обучението по минимално инвазивна хирургия.
Я. Зиновиева, В. Георгиев, М. Радионов 623

Робот-асистираната хирургия в ерата на лапароскопията-необходимост ли е?
Р. Димов 636

3D визуално-тактилна симулационна полимерна система на малкотазовия лимфен регионален ректален басейн в реални размери.
Х. Павлов, С. Марчева, Йо. Иванов, Д. Димитров, М. Караманлиев, П. Маринова, С. Трифонов, Д. Маринова, Я. Първанов, Б. Христова, Т. Делийски 637

Учебен план за специализация по „Хирургия" в Република България – актуализация или тотална промяна?
Р. Димов 641

Използване на интелигентни агенти в хирургично отделение за подобряване на лечебно-диагностичния процес и документооборота.
А. Николов, М. Алексиева, Г. Гергов, З. Макшутова, М. Сергеева, Г. Янков 642

Автоматизирано изготвяне на оперативна документация чрез свободна гласова диктовка на български език.
М. Ленков, П. Тончев, Д. Димитров 644

Научен отдел от един: как изкуственият интелект подпомага научната работа.
Р. Костадинов, Ц. Тричков[1], В. Михайлов, Н. Владов 650

Оценка на възможностите на изкуствения интелект в намирането на реално съществуващи статии с оглед подготовката на доклади за научен форум.
В. Солункин, Е. Арабаджиева, Е. Тошева, А. Тасева, К. Димитров, Св. Атанасов, Д. Буланов, А. Йонков 663

Изкуственият интелект в медицинското образование и здравеопазването – мнение, основано на данните от литературата и собствен опит.
Кирил Драганов 683

Безопасни контролни точки в минимално инвазивната хирургия: рамка за превенция на катастрофални усложнения.
Тургай Калинов, Александър Златаров, Стефан Михайлов, Никола Колев, Красимир Иванов 694

Стратегии за справяне със стреса при усложнения и нежелани събития в хирургичните специалности.
Галина Димитрова, Георги Попиванов, Данчо Дилков, Пенчо Тончев, Янчо Делчев, Стела Панайотова, Венцислав Мутафчийски 697

Нежелани събития в роботизираната хирургия и стратегии за тяхното минимизиране.
Г.Костов, Р.Димов 699

XI. ЕНДОКРИННА ХИРУРГИЯ, ХИРУРГИЯ ПРИ РЕТРОПЕРИТОНЕАЛНИ И ДРУГИ РЕДКИ ТУМОРИ 701

Лапароскопска резекция на ретроперитонеален тумор.
Г. Желев, Ю. Веселова, И. Димитров, Я. Асенов, М. Арабаджиев, Т. Янев, Б. Кунев, И. Василев, И. Попов, Т. Седлоев, Г. Денинска, Н. Раковска, Д. Шабанов, Т. Ангелов, Б. Големанов, Н. Пенков 702

Лейомиом на дясната овариална вена с туморен тромб, пропагиращ във vena cava inferior – рядък хирургичен случай.
Л. Транчев, Н. Владов, В. Михайлов, Ц. Тричков, Р. Костадинов, И. Иванов, М. Якова, Т. Стойчев, Ш. Чауш 704

Двуетапна циторедуктивна хирургия с последователни нормотермична и хипертермична интраперитонеална химиотерапия при авансирал мултикистичен перитонеален мезотелиом.
А. Сароглу, Ш. Юрук, А. Юлиянов 706

Паратиреоиден карцином – диагностично-терапевтични затруднения и принос с три клинични случая.
Р. Делчева-Дойчева, З. Попов, С. Стоянов, Б. Петров, Р. Ненков 708

Приложение на ICG ангиография за намаляване на честотата на следоперативния хипопаратироидизъм – начален опит и серия от случаи.
С. Иванов, Р. Димов 714

Copyright: © 2026 (CC BY 4.0) by the authors.

Паратироидектомия по повод първичен, вторичен и третичен хиперпаратироидизъм – ретроспективен анализ
К. Гърбев, С. Иванов, Р. Димов 716

Лапароскопски подход при голям симптоматичен малкотазов ретроперитонеален липом: клиничен случай.
Д. Лазаров, С. Симеоновски, Б. Наметков, И. Семерджиев, М. Петров, Ю. Дурмуш, М. Табаков, Е. Ходжаджиков, Д. Димитров, А. Филипов 718

Роля на хирургията при локално авансирали и метастазирали гастро-ентеро-панкреатични невро-ендокринни тумори – „за" и „против".
Е. Тошева, Р. Тодоров, И. Танева, П. Петков, Я. Митков, В. Мирославов, Д. Буланов, А. Йонков 720

Структура на метастазиране при папиларен тиреоиден карцином като причина за ре-до операциите.
Мария Стоилова, Росен Димов, Ганчо Костов 724

Агресивен интердисциплинарен хирургичен подход, при рядък случай на зрял кистичен тератом на яйчника, с трансформация в светлоклетъчен карцином, съчетан с рядък паранеопластичен синдром, проявяващ се с изключително високи нива на С-реактивен протеин, действащ като предсказващ фактор за рецидив.
Евгени Живков, Лилия Симонова, Георги Коруков, Анна Тасева-Николова, Васил Солункин, Радослав Тодоров, Димитър Буланов, Атанас Йонков 726

Ретроперитонеална формация: рядък случай на бронхогенна киста.
Елина Тодорова, Цонка Луканова, Димитрия Вълчева, Стефан Ценов. Ивелин Такоров 733

Капсулирана мезентериална стеатонекроза и перитонеална инклузионна киста – диагностични и хирургични предизвикателства.
Йордан Колев, Георги Попиванов, Марина Конакчиева, Боряна Илчева, Недко Иванов, Венцислав Мутафчийски 739

Миниинвазивна адреналектомия – опит от един център.
Йордан Добрев, Росен Димов, Ганчо Костов 741

Рецидивираща ретроперитонеална псевдокиста с обструктивна уропатия – рядка проява на актиномикоза: клиничен случай и фокусиран обзор.
Павел Димитров, Веселин Иванов, Кириен Кьосев, Георги Попиванов 743

Диагностика и лечение на ГИСТ в УМБАЛ "Александровска" 2016-2026 г.
И. Танева, Я. Митков, И. Иванов, А. Влахова, М. Генадиева, Д.Буланов, А. Йонков 754

XII. ВАРИЯ 761

Неоадювантна терапия при резектабилен високорисков меланом: възможност за оптимизиране на хирургичната стратегия чрез правилна селекция на пациентите.
И.Гаврилова, В.Георгиев, В.Йорданов 762

Сентинелна лимфна биопсия при малигнен меланом: практически предизвикателства и оптимизиране на техниката при нарушен лимфен дренаж.
И.Гаврилова, В.Георгиев, Л.Чавдарова, Е.Пиперкова 775

Онковаскуларна хирургия – резекции и реконструкции на долната празна вена и илиачните вени: 15-годишен опит.
А.Тодоров, Е.Ангелова, М.Димова, К.Каращранова, С.Манасиев, А.Келчев, П.Куртев 785

Употреба на вакуумни превръзки с промивка и накисване на раните при следоперативни инфекции на коремната стена.
Илиян Илиев, Паулина Владова 787

Български хирурзи в Руско – турската война (1877 – 1878).
Георги Байчев, Сабрина Амири, Ненад Цоневски 789

Перфораторни пропелер ламба при реконструкция на дефекти на долния крайник – ретроспективен анализ.
Мартин Мартинов, Мая Аргирова 790

Copyright: © 2026 (CC BY 4.0) by the authors.

Диференциран хирургичен подход при долна блефаропластика за профилактика на малпозицията на долния клепач.
Мая Аргирова, Мартин Мартинов, Йоланда Заякова 800

Локално приложение на комбиниран екстракт от Cornu aspersum, Calendula officinalis и Plantago major при обширна некротична диабетна рана на ходилото.
Момчил Кермедчиев, Мария Тодорова, Александър Долашки, Людмила Велкова, Павлина Долашка 813

Приложение на PIPAC за лечение и профилактика на перитонеална карциноматоза от различен произход – безопасност и ефективност
А. Бянков, Н. Ковачев, М. Славчев, С. Еминоглу, Н. Белев 821

Съвременна роля на хирургията при комплексното лечение на солидните злокачествени новообразувания (СЗН)
Н. Белев, Н. Ковачев, А. Бянков, Р. Пенков 824

Антимикробен и регенериращ ефект на екстракт от слуз от градински охлюв Cornu aspersum върху диабетни рани
Мария Тодорова, Момчил Кермедчиев, Александър Долашки, Людмила Велкова, Павлина Долашка 826

Хирургичен профил на пациенти със заболявания на далака.
Веселин Иванов, Павел Димитров, Кириен Кьосев, Иван Теодосиев 828

Сравнение между ЕКГ-контролирано и рентгенологично контролирано поставяне на порт-а-кат. Литературен обзор и личен опит.
Юскан Дурмуш, Деян Лазаров, Божидар Наметков, Иван Семерджиев, Стефан Симеоновски, Мартин Петров, Михаил Табаков, Ерсин Ходжаджиков, Димитър Димитров, Антоний Филипов 836

Роля на лапароскопски навигирания трансверзален абдоминален блок в съвременната мултимодална аналгезия при минималноинвазивна коремна хирургия.
Александър Я. Янков, Добромир Д. Нгуен 838

Съпътстваща инцизионна херния, колоректален карцином и холецистит: клинична изява и хирургично лечение – серия от случаи.
Денислав Станчев, Драгомир Дарданов, Борислав Вълчев 850

Едномоментно комбинирано минимално инвазивно хирургично лечение при пациенти с колоректален карцином, хернии на предна коремна стена и/или хроничен калкулозен холецистит.
Денислав Станчев, Борислав Вълчев, Драгомир Дарданов 857

Киста на канала на Нук- доклад На клиничен случай.
Ел. Стоянова, Д. Русенов, Д. Пенчев, Г. Ченгалова, К. Драганов 868

Хирургична намеса, усложнения и отговорност: границата на противоправността при хирургични интервенции.
Мария Петрова 874

XIII. ДЕТСКА ХИРУРГИЯ 876

Развитие на детската хирургия в България – минало и настояще.
О. Бранков 877

Кистозна ехинококоза в детска възраст: нашият 10-годишен опит (2015-2025 г.)
Е. Рангелов, В. Нансенова, Я. Пъхнев, Д. Кофинова, Н. Картулев, Х. Шивачев 884

Лечение на травмите на паренхимните коремни органи в детската възраст.
Д. Дачев, В. Ташев, С. Лупанов, Б. Исаков, Н. Маврев, П. Стефанова 886

Хирургично поведение при непаразитарни кисти на слезката в детската възраст.
Д. Дачев, В. Ташев, С. Лупанов, Б. Исаков, Н. Маврев, П. Стефанова 888

Терапевтични стратегии при деца с вродени кистични малформации на жлъчните пътища.
Н. Толекова, Ц. Георгиев, Н. Атанасова, К. Памукова, А. Владимиров, Е. Рангелов, И. Василевски, Б. Младенов, Х. Шивачев 890

Copyright: © 2026 (CC BY 4.0) by the authors.

Поведение при закрита травма на панкреаса в детска възраст: значение на морфологията на увредата и главния панкреатичен канал.
И. Василевски, Е. Рангелов, Я. Пъхнев, Д. Кофинова, Н. Толекова, Е. Илиева, Б. Младенов 892

Ретропанкреатичен параваскуларен ретроперитонеален тератом.
И. Василевски, Е. Рангелов, Я. Пъхнев, Д. Кофинова, Н. Толекова, Е. Илиева, Б. Младенов 902

Реконструкция на горни и долни клепачи при 15-годишна пациентка с тежки изгаряния: клиничен случай.
И. Пашов, М. Аргирова, М. Мартинов 904

Reconstruction of the upper and lower eyelids in a 15-year-old patient with severe burns: a case report 905

Вродени изолирани трахеоезофагеални фистули – диагностичен подход и оперативно лечение. Клиничен случай на дете с атрезия на хранопровода с дистална и проксимална ТЕФ.
Н. Атанасова, Н. Толекова, Ц. Георгиев, Н. Картулев, Х.Шивачев 909

Изкуственият интелект в обучението по детска хирургия на студенти по медицина: възможности и модел за интеграция.
Калоян Георгиев, Соня Георгиева, Красимира Калинова 911

Copyright: © 2026 (CC BY 4.0) by the authors.

I. ЖЛЪЧНО-ЧЕРНОДРОБНА ХИРУРГИЯ

Copyright: © 2026 (CC BY 4.0) by the authors.

ЛАПАРОСКОПСКА ЧЕРНОДРОБНА РЕЗЕКЦИЯ ПРИ ПАЦИЕНТИ С ЦИРОЗА И ХЕПАТОЦЕЛУЛАРЕН КАРЦИНОМ.

ДАНИЕЛ КОСТОВ, РОСИЦА ЯНЕВА, ВИКТОРИЯ ПЕТРОВА, ВАСИЛ КОСТОВ, АЛЕКСАНДЪР ЯНЕВ

МБАЛ, Сърце и Мозък, Бургас
E-mail: danielkostov@abv.bg

Ключови думи: хепатоцелуларен карцином; чернодробна цироза; лапароскопска чернодробна резекция

Увод: Лапароскопската чернодробна резекция (ЛЧР) при хепатоцелуларен карцином (ХЦК) и пациенти с цироза е свързана с технически трудности, свързани с контрол върху периоперативната хеморагия и следоперативния асцит, които често водят до продължителен болничен престой.
Методи: Проучването има за цел да предостави съвременен преглед на ЛЧР при пациенти с чернодробна цироза и ХЦК. Анализират се предимствата и ползите от ЛЧР при пациенти с чернодробна цироза и ХЦК. Проучването включва и 18 пациенти с ХЦК и чернодробна цироза, оперирани лапароскопски от един и същ екип за период от 12 години.
Резултати: ЛЧР обединява различни подходи за диагностика и лечение на ХЦК при пациенти с цироза, включително интраоперативна ехография и биопсия, както и аблативни стратегии за тумори в трудно достъпна локализация. В сравнение с катетърно-базираните лечебни стратегии, ЛЧР предлага аналогична преживяемост, но с предимството на директната визуализация, идентифицираща допълнителни тумори. ЛЧР показва сходни онкологични резултати, по-кратък болничен престой, по-ниска честота на следоперативни усложнения в сравнение с отворената операция и може да се прилага за отстраняване на големи тумори. Честотата на тежките (клас III/IV по Clavien-Dindo) следоперативни усложнения е 5,3% при пациентите след ЛЧР и съответно 18,7% при тези, подложени на отворена операция. Обемът на интраоперативна кръвозагуба е значително по малък след ЛЧР в сравнение с отворената операция. Пациентите с ЛЧР са с по-кратък болничен престой, в сравнение с тези подложени на отворена оперативна интервенция. Подобни са и резултатите при болните подложени на повторна ЛЧР при рецидивен ХЦК, като честотата на следоперативните усложнения, интраоперативната кръвозагуба и болничният престой са с по-добри показатели в сравнение с тези, регистрирани при пациентите подложени на отворена оперативна интервенция.
Заключение: Дори в случаи на цироза, ЛЧР е по-щадяща оперативна интервенция, с по-ниска честота на следоперативни усложнения и по-кратък болничен престой. ЛЧР е безопасна оперативна интервенция с добри следоперативни резултати и приложимост при пациенти с ХЦК и чернодробна цироза.

Copyright: © 2026 (CC BY 4.0) by the authors.

LAPAROSCOPIC LIVER RESECTION FOR HEPATOCELLULAR CARCINOMA IN CIRRHOTIC PATIENTS

Daniel Kostov, Rosica Yaneva, Viktoria Petrova, Vasil Kostov, Alexander Janev*
MBAL, Heart and Brain Hospital, Burgas
E-mail: *danielkostov@abv.bg*

Keywords: hepatocellular carcinoma; liver cirrhosis; laparoscopic liver resection

Introduction: Laparoscopic liver resection (LLR) for hepatocellular carcinoma (HCC) in cirrhotic patients sometimes involves difficulty in controlling perioperative hemorrhage or postoperative intractable ascites, which often result in a longer hospital stay.
Methods: This study aims to provide a contemporary review of LLR in patients with liver cirrhosis and HCC. The study evaluates the utility of LLR in patients with liver cirrhosis and HCC. The study also included 18 patients with HCC and liver cirrhosis who were operated on laparoscopically by the same team over a period of 12 years.
Results: LLR involves multiple approaches for diagnosis and treatment of HCC in cirrhotic patients, including intraoperative ultrasound and biopsy, as well as ablative strategies for tumors in difficult locations. Compared with catheter-based therapies, hepatic resection offers similar survival with the benefit of direct visualization to identify additional tumors. LLR also shows similar oncologic outcomes with shorter hospital stays and lower morbidity than open approaches, and it may even be used to treat large tumors. Complication rates with LLR are consistently lower than with open hepatic resection. Major (Clavien-Dindo class III/IV) complications occurred in only 5.3% of patients undergoing LLR compared to 18.7% of patients undergoing open liver resection. Lower blood loss has been associated with LLR when compared to open approaches. Patients undergoing LLR often have a shorter hospital stay than following open resection. These patient-related outcomes persisted even in those undergoing laparoscopic LLR for recurrent HCC, again showing a lower complication rate, decreased blood loss, and a shorter hospital stay with the laparoscopic approach.
Conclusion: Even in cases of cirrhosis, laparoscopic liver resection reduced surgical invasiveness and postoperative complications and was found effective for shortening the length of hospitalization. Laparoscopic liver resection is a safe and feasible procedure with good outcomes for treating patients with HCC with liver cirrhosis.

Copyright: © 2026 (CC BY 4.0) by the authors.

LAPAROSCOPIC LIVER RESECTION IN ANATOMICALLY DIFFICULT SEGMENTS AND COMPLEX DISEASES.

ARPAD IVANECZ, KATARINA KOVAČIČ, IRENA PLAHUTA, TOMISLAV MAGDALENIĆ, ŠPELA TURK, BOJAN ILIJEVEC, STOJAN POTRČ

Arpad Ivanecz, Katarina Kovačič, Irena Plahuta, Tomislav Magdalenić, Špela Turk, Bojan Ilijevec, Stojan Potrč
Clinical Department of Abdominal and General Surgery, University Medical Center Maribor, Ljubljanska 5, 2000 Maribor, Slovenia
Correspondence: Prof. Arpad Ivanecz, MD, PhD arpad.ivanecz@ukc-mb.si

Keywords: laparoscopy, liver resection, posterosuperior segments, cirrhosis, morbidity, mortality

Introduction Laparoscopic liver resection (LLR) involving anatomically difficult segments and complex pathological conditions remains technically demanding. The aim of the present study is to investigate postoperative outcomes in these clinical settings.
Methods Consecutive patients who underwent pure LLR between 2008 and 2026 at a single tertiary referral academic center were retrospectively reviewed. LLR involving anatomically difficult segments was defined as resection of the posterosuperior segments (I, IVa, VII, and VIII). Complex disease was defined as the presence of cirrhosis. The primary endpoints were postoperative morbidity and mortality, with complications graded according to the Clavien–Dindo (CD) classification.
Results A total of 300 consecutive patients underwent pure LLR. Severe postoperative morbidity (≥CD III) occurred in 30 patients (10.0%), and overall mortality was 5 patients (1.6%). The first study group included 95 patients (31.7%) who underwent LLR involving the posterosuperior segments, compared with 205 patients (68.3%) who underwent LLR involving the more easily accessible anterolateral segments (II, III, IVb, V, and VI). The second study group comprised 52 patients (17.3%) with cirrhosis (46 Child-Pugh A and 6 Child-Pugh B), compared with 248 patients (82.7%) with a non-cirrhotic liver. LLR involving the posterosuperior segments was associated with a higher rate of ≥CD III postoperative complications, compared with LLR involving the anterolateral segments (16.8% vs. 6.8%, respectively). Cirrhotic patients undergoing LLR had a higher rate of ≥CD III postoperative complications compared with non-cirrhotic patients (17.3% vs. 10.4%, respectively).
Conclusion LLR involving anatomically difficult segments and increasing severity of cirrhosis were associated with worse postoperative outcomes.

Copyright: © 2026 (CC BY 4.0) by the authors.

МИНИМАЛНОИНВАЗИВНИ ГРАНИЦИ ПРИ РЕЦИДИВЕН ИНТРАХЕПАТАЛЕН ХОЛАНГИОКАРЦИНОМ: ИНТРАОПЕРАТИВНА ТАКТИКА ЗА R0 РЕЗЕКЦИЯ.

ЕВГЕНИ НИКОЛАЕВ, МЕХМЕД ХАДЖИВЕЛИ, МИРЕЛА ВЪЛЧЕВА, ЮЛИЯ КАЛЧЕВА, ТЕОДОР АЛЕКСИЕВ, ВЛАДИСЛАВА СЛАВЧЕВА

Евгени Николаев, Мехмед Хадживели, Мирела Вълчева, Юлия Калчева, Теодор Алексиев, Владислава Славчева
МБАЛ Варна към ВМА
E-mail: *nikolaev75.surg@gmail.com*

Ключови думи: *интрахепатален холангиокарцином; повторна чернодробна резекция; локален рецидив; интраоперативна стратегия; конверсия;*

Увод:
Интрахепаталният холангиокарцином се характеризира с висока честота на локални рецидиви въпреки проведеното радикално хирургично лечение. При внимателно селектирани пациенти чернодробната ререзекция може да осигури допълнителна възможност за онкологичен контрол, но изисква прецизна предоперативна оценка и адаптиране на оперативната стратегия към интраоперативната находка.

Представяне на клиничния случай:
Представяме 74-годишна пациентка, претърпяла лапароскопска атипична резекция на S4a по повод интрахепатален холангиокарцином. При контролната компютърна томография на първата година няма данни за локален рецидив. На 15-ия постоперативен месец при последващо образно изследване се установява рецидивна формация в областта на резекционната линия, което налага повторна чернодробна резекция.
Интраоперативната ревизия демонстрира туморна формация с ангажиране на левия чернодробен педикул, диафрагмата и разпространение към S8. След прецизна дисекция на порталните структури и установяване на пристенна инфилтрация на a. hepatica sinistra и v. portae sinistra е взето решение за анатомична лява хепатектомия. При паренхимната транссекция интраоперативната ехография демонстрира ангажиране на S8 до v. hepatica dextra и суспектна инвазия към v. cava inferior. Поради високия съдов риск бе извършена конверсия за постигане на R0 резекция. Крайният обем на оперативната интервенция включва анатомична лява хемихепатектомия разширена със S8, резекция и пластика на диафрагмата и регионална лимфаденектомия.
Хистологичното изследване потвърждава локален рецидив на интрахепатален холангиокарцином. Следоперативно се наблюдават преходно повишение на чернодробните ензими и нискодебитна билиарна фистула със спонтанна регресия. Пациентката е изписана в стабилно общо състояние, а при тримесечното проследяване не се установяват данни за ранна прогресия на заболяването.

Дискусия
Локалният рецидив след резекция на интрахепатален холангиокарцином остава значимо терапевтично предизвикателство. При внимателно селектирани пациенти повторната чернодробна резекция представлява единствената потенциално

Copyright: © 2026 (CC BY 4.0) by the authors.

радикална лечебна възможност, но често се извършва при променена локална анатомия, плътни адхезии и ограничена точност на предоперативното образно стадиране.
Описаният клиничен казус подчертава динамиката при формиране на интраоперативната стратегия. В конкретния случай окончателният обем на резекцията и изборът на оперативен достъп бяха определени едва след прецизна интраоперативна оценка на туморното разпространение. Случаят подчертава, че при повторни чернодробни резекции за локален рецидив онкологичната радикалност и безопасният съдов контрол следва да определят окончателната оперативна стратегия, независимо от първоначално избрания хирургичен достъп.

Заключение
Повторната чернодробна резекция при рецидивен интрахепатален холангиокарцином е технически сложна, но осъществима процедура при строго селектирани пациенти. Интраоперативната находка е определяща за хирургичната стратегия, избора на оперативен достъп и обема на резекцията, като онкологичната радикалност и безопасността следва да бъдат водещи при вземането на хирургичното решение.

LIMITS OF MINIMALLY INVASIVE SURGERY IN RECURRENT INTRAHEPATIC CHOLANGIOCARCINOMA: INTRAOPERATIVE STRATEGY FOR R0 RESECTION

Evgeni Nikolaev, Mehmed Hadzhiveli, Mirela Valcheva, Yulia Kalcheva, Teodor Aleksiev, Vladislava Slavcheva
MHAT Varna, MMA
E-mail: nikolaev75.surg@gmail.com

Keywords: intrahepatic cholangiocarcinoma; repeat liver resection; local recurrence; intraoperative strategy; conversion; R0 resection.

Introduction
Intrahepatic cholangiocarcinoma is characterized by a high rate of local recurrence despite radical surgical treatment. In carefully selected patients, repeat liver resection may provide an additional opportunity for oncological control but requires meticulous preoperative assessment and adaptation of the surgical strategy to the intraoperative findings.

Case Presentation
We present a 74-year-old woman who had previously undergone laparoscopic non-anatomical resection of segment IVa for intrahepatic cholangiocarcinoma. Follow-up computed tomography at one year showed no evidence of local recurrence. At 15 months postoperatively, subsequent imaging revealed a recurrent lesion at the previous resection margin, prompting repeat liver resection.
Intraoperative exploration demonstrated a tumor involving the left hepatic pedicle and diaphragm, with extension into segment VIII. Following meticulous hilar dissection, mural involvement of the left hepatic artery and left portal vein was identified, leading to the decision to proceed with an anatomical left hepatectomy. During parenchymal transection, intraoperative ultrasonography demonstrated tumor extension into segment VIII adjacent to the right hepatic vein, with suspected involvement of the inferior vena cava. Given the

Copyright: © 2026 (CC BY 4.0) by the authors.

substantial vascular risk, conversion to an open approach was undertaken to achieve an R0 resection. The final extent of surgery comprised an anatomical left hepatectomy extended to segment VIII, diaphragmatic resection and reconstruction, and regional lymphadenectomy.
Histopathological examination confirmed local recurrence of intrahepatic cholangiocarcinoma. The postoperative course was characterized by transient elevation of liver enzymes and a low-output biliary fistula that resolved spontaneously. The patient was discharged in stable condition, with no evidence of early disease progression at three-month follow-up.

Discussion
Local recurrence following resection of intrahepatic cholangiocarcinoma remains a significant therapeutic challenge. In carefully selected patients, repeat liver resection represents the only potentially curative treatment option; however, it is frequently performed in the setting of altered anatomy, dense adhesions, and limitations of preoperative imaging in accurately defining the local extent of recurrent disease.
This case illustrates the dynamic nature of intraoperative surgical decision-making. The definitive extent of resection and operative approach were determined only after meticulous intraoperative assessment of tumor involvement. In repeat liver resections for local recurrence, oncological radicality and secure vascular control should ultimately determine the surgical strategy, irrespective of the initially selected operative approach.
Conclusion
Repeat liver resection for recurrent intrahepatic cholangiocarcinoma is technically demanding but feasible in carefully selected patients. Intraoperative findings are crucial in determining the surgical strategy, operative approach, and extent of resection, with oncological radicality and patient safety remaining the principal determinants of surgical decision-making.

Copyright: © 2026 (CC BY 4.0) by the authors.

Увод
Интрахепаталният холангиокарцином (iCCA) се характеризира с висока честота на рецидив след радикална хирургична резекция, което остава основно ограничение пред дългосрочния онкологичен контрол [1]. При селектирани пациенти с изолиран или ограничен интрахепатален рецидив повторната чернодробна резекция предоставя възможност за радикално лечение и е свързана с по-благоприятна дългосрочна преживяемост спрямо нехирургичните терапевтични стратегии [2].
Натрупаният опит в минималноинвазивната чернодробна хирургия разшири приложението ѝ и при iCCA, като при подходяща селекция позволява постигането на сравнима онкологична радикалност при благоприятни периоперативни резултати [3]. Повторната интервенция обаче изисква специфичен технически подход поради загубата на анатомични ориентири, постоперативните адхезии и често непосредственото отношение на рецидивния тумор към основни съдови структури. В тези условия действителната резектабилност и необходимият обем на интервенцията невинаги могат да бъдат окончателно определени предоперативно.
При сложните чернодробни ререзекции оперативната стратегия следва да се адаптира спрямо интраоперативната находка. Установяването на по-голямо локално разпространение или съдово ангажиране може да наложи разширяване на резекцията и промяна на първоначално избрания достъп. В тези условия онкологичната радикалност и съдовият контрол имат безусловен приоритет пред съхраняването на минималноинвазивния достъп.

Представяне на клиничния случай
Представяме 74-годишна пациентка след лапароскопска атипична резекция на S4a по повод iCCA (T2N0M0, G2-3) с постигната R0 резекция. Контролната компютърна томография на 12-ия постоперативен месец не установи туморна прогресия. На 15-ия постоперативен месец последващо образно изследване демонстрира локален рецидив в зоната на предходната резекционна линия без екстрахепатална дисеминация, което определи показанията за повторна лапароскопска резекция.



Фиг. 1 КТ образ на интрахепатален рецидив на iCCA след предходна чернодробна резекция

Интраоперативната ревизия демонстрира локално напреднал процес с инфилтрация на левия чернодробен педикул, диафрагмата и S8. При хилусната дисекция се установи

Copyright: © 2026 (CC BY 4.0) by the authors.

пристенна инфилтрация на *a. hepatica sinistra* и *v. portae sinistra*, налагаща разширяване на резекционния обем до анатомична лява хемихепатектомия.
В хода на паренхимната транссекция интраоперативната ехография демонстрира ангажиране на S8 в близост до *v. hepatica dextra* и суспектна инвазия към *v. cava inferior.* Предвид високия съдов риск и необходимостта от сигурен контрол върху магистралните венозни структури бе извършена конверсия за постигане на R0 резекция при безопасен съдов контрол. Окончателният обем на интервенцията включи анатомична лява хемихепатектомия, разширена със S8, парциална резекция и пластика на диафрагмата и регионална лимфаденектомия.



Фиг. 1 Макроскопски вид на резекционния препарат след лява хемихепатектомията разширена със S8 и парциална резекция на диафрагма по повод рецидивен iCCA

Хистологичното изследване потвърди умерено диференциран рецидивен iCCA (G2), rpT1N0M0, с негативни резекционни линии (R0). Следоперативният период протече с преходна цитолиза и нискодебитна билиарна фистула, която регресира спонтанно при консервативно поведение. Пациентката бе изписана в стабилно общо състояние, а при тримесечното проследяване не се установиха данни за прогресия на заболяването.

Дискусия
Локалният рецидив при интрахепатален холангиокарцином не представлява абсолютна контраиндикация за радикално хирургично лечение. При изолирано чернодробно засягане, липса на екстрахепатална дисеминация и техническа резектабилност ререзекцията може да осигури реална дългосрочна онкологична полза. Мета-анализът на *Ramouz et al.* (28 проучвания) отчита 1-, 3- и 5-годишна обща преживяемост след ререзекция съответно 87%, 58% и 39%, със значимо предимство спрямо нехирургичните подходи [2]. Прецизната селекция на пациентите остава определяща – локализираният процес, адекватният функционален остатъчен паренхим и възможността за постигане на отрицателни резекционни линии (R0) са основни предпоставки за повторна хирургична интервенция.
Минималноинвазивният подход намира все по-широко приложение при първичното хирургично лечение на iCCA. Систематичен обзор и мета-анализ на 37 проучвания, включващи 4863 пациенти, отчита съпоставима R0 радикалност при минималноинвазивен достъп, съчетана с по-ниска честота на тежки следоперативни усложнения и по-кратък болничен престой спрямо отворената хирургия [3]. Тези резултати обаче не могат да бъдат пряко отнесени към чернодробните ререзекции,

Copyright: © 2026 (CC BY 4.0) by the authors.

при които постоперативните сраствания и променените анатомични взаимоотношения значително усложняват дисекцията и контрола на хилусните и хепатокавалните съдови структури. Наличните данни за повторните лапароскопски чернодробни резекции потвърждават техническата им осъществимост, но произхождат предимно от ретроспективни серии с хетерогенни показания и ограничен обем данни конкретно за рецидивен iCCA [4].

При представения случай водещото хирургично предизвикателство произтича от несъответствието между предоперативната образна оценка и реалната туморна инвазия. Ангажирането на левия глисонов педикул, инфилтрацията в S8 и непосредственият контакт с *v. hepatica dextra* налагат значително разширяване на резекционния обем. Интраоперативната ехография има решаваща роля за верифициране на съдовите взаимоотношения и дефиниране на резекционните граници [5]. В подобна ситуация оперативната тактика следва да остане динамична и да се определя от реалната туморна инвазия и възможността за постигане на R0 резекция. Суспектното ангажиране на *v. cava inferior* поставя ясна граница пред минималноинвазивния подход. В подобна ситуация запазването на минималноинвазивния достъп отстъпва пред необходимостта от сигурен съдов контрол и прецизна дисекция в кавалния сегмент. Конверсията в хода на паренхимната транссекция не представлява технически неуспех, а съзнателна тактическа ескалация при нарастващ съдов риск [6,7], насочена към осигуряване на безопасен съдов контрол и съхранена онкологична радикалност.

Представеният случай очертава границите на минималноинвазивния подход при сложни онкологични ререзекции. При непредвидено ангажиране на магистрални съдови структури отвореният достъп осигурява сигурен съдов контрол и условия за прецизна дисекция. Окончателният обем на резекцията се определя от действителната туморна инвазия и изискванията за онкологична радикалност, а не от ограниченията на първоначално избрания достъп. **Лапароскопията остава инструмент за постигане на R0 резекция, но не и самоцел.**

Заключение

При селектирани пациенти с локален рецидив на iCCA чернодробната ререзекция може да осигури възможност за повторно радикално хирургично лечение. Комплексното съдово ангажиране не изключва резектабилността, но изисква прецизна интраоперативна оценка и адаптиране на оперативната стратегия. При повторна чернодробна резекция границите на резектабилността се определят от възможността за постигане на R0 при осигурен безопасен съдов контрол, а не от първоначално избрания оперативен достъп.

Copyright: © 2026 (CC BY 4.0) by the authors.

Библиография:

1. European Association for the Study of the Liver. EASL-ILCA Clinical Practice Guidelines on the management of intrahepatic cholangiocarcinoma. *J Hepatol*. 2023;79(1):181—208. doi:10.1016/j.jhep.2023.03.010.
2. Ramouz A, Ali-Hasan-Al-Saegh S, Shafiei S, Fakour S, Khajeh E, Majlesara A, et al. Repeat liver resection for recurrent intrahepatic cholangiocarcinoma: meta-analysis. *Br J Surg*. 2022;109(7):580—587. doi:10.1093/bjs/znac075.
3. de Hondt J, Zwart MJW, Uijterwijk BA, et al. Minimally invasive liver surgery for perihilar and intrahepatic cholangiocarcinoma: systematic review and meta-analysis of comparative studies. *Surg Endosc*. 2025;39(11):7141—7159. doi:10.1007/s00464-025-11900-4.
4. Ding Z, Yu T, Fang H, Wang Z. Laparoscopic versus open repeat liver resection for recurrent liver cancer: an updated systematic review and meta-analysis. *Updates Surg*. 2025;77(8):2439—2456. doi:10.1007/s13304-025-02276-0.
5. Kamiyama T, Kakisaka T, Orimo T. Current role of intraoperative ultrasonography in hepatectomy. *Surg Today*. 2021;51(12):1887—1896. doi:10.1007/s00595-020-02219-9.
6. Pilz da Cunha G, Aghayan D, Cipriani F, et al. Conversion in Minimally Invasive Liver Surgery: The Impact of Conversion Urgency and Surgical Approach. *Ann Surg Oncol*. 2026;33(7):6001—6012. doi:10.1245/s10434-026-19124-z.
7. Gavrila C, Berardi G, Ielpo B, et al.; AMILES Group. Circumstances and implications of conversion from minimally invasive to open liver resection: a multi-center analysis from the AMILES registry. *Surg Endosc*. 2024;38(4):2112—2123. doi:10.1007/s00464-023-10431-0.

Copyright: © 2026 (CC BY 4.0) by the authors.

СЪДОВИ РЕЗЕКЦИИ ПРИ ТУМОР НА КЛАЦКИН.

ВИКТОРИЯ ПЕТРОВА

Виктория Петрова. Клиника по хирургия МБАЛСърце и мозък" Бургас"
E-mail: *viktoriapetrova052@gmail.com*

Ключови думи: *перихиларен холангиокарцином; тумор на Клацкин; резекция на портална вена; резекция на чернодробна артерия*

Въведение: Туморите на Klatskin, понастоящем преименувани на перихиларен холангиокарцином (phCCA), представляват 50–70% от всички холангиокарциноми (CCA) и се развиват на фона на хронично възпаление и холестаза на жлъчните пътища. Хирургичната резекция осигурява единствения шанс за радикално излекуване на това заболяване, но е технически сложна поради комплексните и вариабилни анатомични взаимоотношения между жлъчните и съдовите структури в тази област.
Методи: Представяме нашия собствен опит с извършването на съдови резекции при тумори на Klatskin, включващи както резекции на порталната вена, така и артериални съдови резекции. Като се има предвид, че радикалната резекция може да представлява единственото лечение на phCCA, в настоящия обзор се фокусирахме върху оперативните техники, които могат да подобрят възможността за резекция и резултатите при локално авансирал phCCA. Анализирани са следоперативната заболеваемост и смъртност след извършване на съдови резекции при тумори на Klatskin.
Резултати: Петгодишната преживяемост варира между 25–45% (средно 27–58 месеца) при R0 резекция и между 0–23% (средно 12–21 месеца) при R1 резекция, съответно. Следва да се отбележи, че основният недостатък на високата степен на радикалност е свързан с относително високата честота на заболеваемост и смъртност, съответно 20–66% и 0–9%.
Заключение: Съдовите резекции при тумори на Klatskin представляват сложни оперативни интервенции, които позволяват постигането на R0 резекция. Хирургичното лечение на phCCA може да бъде успешно при изпълнението на следните условия:
(I) Точна предоперативна диагностика, насочена към подробно идентифициране на тумора –неговата локализация и разпространение – както и към оценка на всички рискови фактори, влияещи върху развитието на постхепатектомична чернодробна недостатъчност (PHLF), а именно: обем на черния дроб, чернодробна функция, качество на чернодробния паренхим, хемодинамика и индивидуални характеристики на пациента;
(II) Високо специализирани хирургични умения, съобразени с локалното разпространение на тумора и степента на съдова инвазия, които обикновено налагат извършването на разширена чернодробна резекция и често – съдова резекция;
(III) Адекватно следоперативно лечение, насочено към предотвратяване на тежки усложнения, по-специално постхепатектомична чернодробна недостатъчност (PHLF) и билиарни усложнения.

Copyright: © 2026 (CC BY 4.0) by the authors.

VASCULAR RESECTIONS IN KLATSKIN TUMORS.

VIKTORIA PETROVA

Viktoria Petrova. Clinic of surgery Heart and Brain hospital
E-mail: *viktoriapetrova052@gmail.com*

Keywords: *perhilar cholangiocarcinoma; Klatskin tumor; portal vein resection; hepatic artery resection*

Introduction
Klatskin's tumors, actually-redefined as perihilar cholangiocarcinoma (phCCA) do represent 50—70% of all CCAs and develop in a context of chronic inflammation and cholestasis of bile ducts. Surgical resection provides the only chance of cure for this disease but is technically challenging because of the complex, intimate and variable relationship between biliary and vascular structures at this location.

Methods
The study presents our own experience with vascular resections in Klatskin tumors, presenting both portal vein resections and arterial vascular resections. Considering the fact that radical resection may represent the only curative treatment of phCCA, we focused our review on surgical planning and techniques that may improve resectability rates and outcomes for locally advanced phCCA. Postoperative morbidity and mortality after vascular resections in Klatskin tumors were studied

Results
Five years survival rates range between 25—45% (median 27—58 months) in case of R0 resection and 0—23% (median 12—21 months) in case of R1 resection respectively. It should be noted that the major costs of high radicality are represented by relative high morbidity and mortality rates (i.e., 20—66% and 0—9% respectively).

Conclusion
Vascular resections in Klatskin tumors are complex surgical interventions allowing for the achievement of R0 resection. The surgical treatment of phCCA can be successful when following aspects have been fulfilled: (I) accurate preoperative diagnostic aimed to identify the tumor in all its details (localization and extension) and to study all the risk factors influencing a posthepatectomy liver failure (PHLF): i.e., liver volume, liver function, liver quality, haemodynamics and patient characteristics; (II) High end surgical skills taking in consideration the local extension of the tumor and the vascular invasion which usually require an extended hepatic resection and often a vascular resection; (III) adequate postoperative management aimed to avoid major complications (i.e., PHLF and biliary complications).

Copyright: © 2026 (CC BY 4.0) by the authors.

РОБОТИЗИРАНА ЧЕРНОДРОБНА МЕТАСТАЗЕКТОМИЯ ПРИ КОЛОРЕКТАЛНИ ЧЕРНОДРОБНИ МЕТАСТАЗИ – НАЧАЛЕН ОПИТ В ОТДЕЛЕНИЕ ПО ОБЩА ХИРУРГИЯ.

Г.КОСТОВ, Р.ДИМОВ, В.МАРИНОВ

Г.Костов,1 Р.Димов 2, В.Маринов3
1.Медицински Университет Пловдив, Медицински симулационен и тренировъчен център, УМБАЛ Каспела, Клиника по Хирургия;2.Медицински Университет Пловдив, Катедра Специална Хирургия, УМБАЛ Каспела, Клиника по Хирургия;3. Медицински Университет Пловдив, Катедра пропедевтика на хирургичните заболявания, УМБАЛ Каспела, Клиника по Хирургия
E-mail: *caspela@abv.bg*

Ключови думи: *роботизирана хирургия, чернодробни лезекциии, метастазектомии.*

Въведение: Чернодробната метастазектомия е основен компонент в лечението на селектирани пациенти с колоректални чернодробни метастази. Роботизираната хирургия предлага прецизен минимално инвазивен подход, включително при анатомично трудностъпни лезии.
Цел: Да представим собствения си опит с робот-асистирана чернодробна метастазектомия при пациенти с колоректални чернодробни метастази за периода 2024—2026 г., с оценка на оперативните характеристики, радикалността на резекцията и ранните следоперативни резултати.
Материал и методи: Включени са n=16 пациенти – n=10 мъже и n=6 жени. Всички оперирани по повод колоректален карцином за период 1—3 години преди чернодробната интервенция. Първичният тумор е бил локализиран в десния колон при n=3, левия колон при n=2, сигмата при n=6 и ректума при n=5 пациенти. При всички бе извършена робот-асистирана метастазектомия. Резецирани са общо n=23 лезии със среден размер 3 cm. Лезиите са локализирани в SgVII—VIII при n=2, SgV при n=2, SgV—VI при n=4 и SgII—III при n=8 пациенти. Постигната е R0 резекция при всички пациенти.
Резултати: Средното оперативно време е 55 минути (36—130). При лезии в постеро-латералните сегменти оперативното време е сигнификантно по-продължително. Средният болничен престой е 5 дни. Регистрирани са две усложнения: билиарна фистула с постепенно спонтанно преустановяване до 9-ия ден и супурация на раната в областта на Pfannenstiel инцизията. Хистопатологично преобладава Desmoplastic HGP варианта.
Заключение: Робот-асистираната чернодробна метастазектомия е приложим и безопасен минимално инвазивен подход при селектирани пациенти с колоректални чернодробни метастази, включително и при технически предизвикателни локализации.

Copyright: © 2026 (CC BY 4.0) by the authors.

ROBOT-ASSISTED LIVER METASTASECTOMY FOR COLORECTAL LIVER METASTASES – INITIAL EXPERIENCE IN A GENERAL SURGERY DEPARTMENT

G. Kostov,[1] R. Dimov,[2] V. Marinov[3]
[1]Medical University of Plovdiv, Medical Simulation and Training Center, University Hospital Kaspela, Department of Surgery; [2]Medical University of Plovdiv, Department of Special Surgery, University Hospital Kaspela, Department of Surgery; [3]Medical University of Plovdiv, Department of Propaedeutics of Surgical Diseases, University Hospital Kaspela, Department of Surgery
E-mail: caspela@abv.bg

Keywords: robotic surgery, liver resections, metastasectomy
Introduction: Liver metastasectomy is a key component in the treatment of selected patients with colorectal liver metastases. Robotic surgery offers a precise, minimally invasive approach, including for anatomically difficult-to-access lesions.
Aim: To present our own experience with robot-assisted liver metastasectomy in patients with colorectal liver metastases over the period 2024–2026, with assessment of operative characteristics, resection radicality, and early postoperative outcomes.
Material and Methods: A total of n=16 patients were included — n=10 men and n=6 women. All had been operated on for colorectal carcinoma 1–3 years prior to the liver intervention. The primary tumor was located in the right colon in n=3, the left colon in n=2, the sigmoid colon in n=6, and the rectum in n=5 patients. Robot-assisted metastasectomy was performed in all cases. A total of n=23 lesions were resected, with a mean size of 3 cm. The lesions were located in segments SgVII–VIII in n=2, SgV in n=2, SgV–VI in n=4, and SgII–III in n=8 patients. R0 resection was achieved in all patients.
Results: Mean operative time was 55 minutes (range 36–130). Operative time was significantly longer for lesions in the postero-lateral segments. Mean hospital stay was 5 days. Two complications were recorded: a biliary fistula with gradual spontaneous resolution by postoperative day 9, and wound suppuration at the Pfannenstiel incision site. Histopathologically, the desmoplastic HGP (histopathological growth pattern) variant predominated.
Conclusion: Robot-assisted liver metastasectomy is a feasible and safe minimally invasive approach in selected patients with colorectal liver metastases, including in technically challenging locations.

Copyright: © 2026 (CC BY 4.0) by the authors.

ДВУЕТАПНИ ЧЕРНОДРОБНИ РЕЗЕКЦИИ ПРИ ПЪРВИЧНО НЕРЕЗЕКТАБИЛНИ КОЛОРЕКТАЛНИ МЕТАСТАЗИ.

ИВАН ИВАНОВ, ЛАЗАР ТРАНЧЕВ, РАДОСЛАВ КОСТАДИНОВ, ЦВЕТАН ТРИЧКОВ, ВАСИЛ МИХАЙЛОВ, НИКОЛА ВЛАДОВ

Иван Иванов, Лазар Транчев, Радослав Костадинов, Цветан Тричков, Васил Михайлов, Никола Владов
Клиника по хепатопанкреатична хирургия и трансплантология, Военномедицинска академия, София, България

Ключови думи: *колоректален карцином, чернодробни метастази, двуетапна чернодробна резекция, нерезектабилно заболяване*

До 50% от пациентите с диагностициран колоректален карцином (КРК) развиват метастази, като при 25–30% от тях те са локализирани в черния дроб. Хирургичното лечение е единствената възможност за радикално лечение. Двуетапната чернодробна резекция (ДЕЧР) се утвърждава като стратегия за постигане на резектабилност. Анализирахме собствения си едноцентров опит (2009–2025 г.) с ДЕЧР при колоректални чернодробни метастази. Резултатите бяха оценени по отношение на честотата на резекциите, болестността и преживяемостта. Двуетапната чернодробна резекция, съчетана със съвременна системна терапия и прецизна селекция на пациентите, позволява конверсия на първично нерезектабилни колоректални чернодробни метастази в резектабилно заболяване. Този подход осигурява благоприятни резултати по отношение на преживяемостта и следва да се разглежда като ключова стратегия при лечението на първично нерезектабилно заболяване.

Copyright: © 2026 (CC BY 4.0) by the authors.

TWO-STAGE LIVER RESECTIONS FOR INITIALLY UNRESECTABLE COLORECTAL METASTASES

Ivan Ivanov, Lazar Tranchev, Radoslav Kostadinov, Tsvetan Trichkov, Vasil Mihaylov, Nikola Vladov
Clinic of Hepatopancreatic Surgery and Transplantology, Military Medical Academy, Sofia, Bulgaria

Keywords: *colorectal cancer, liver metastases, two-stage liver resection, unresectable disease.*

Up to 50% of patients diagnosed with colorectal cancer (CRC) develop metastases, with 25—30% of them, being located in the liver. Surgical treatment offers the only curative treatment. Two-stage liver resection (TSLR) has emerged as a strategy for achieving resectability. We analyzed our single-center experience (2009—2025) with TSLR for CRLM. Outcomes were assessed regarding resection rates, morbidity, and survival. Two-stage liver resection, combined with modern systemic therapy and precise selection, allows conversion of initially unresectable CRLM to resectable disease. This approach provides favorable survival outcomes and should be considered a key strategy in managing primary unresectable disease.

Colorectal Liver Metastases
- 50% of patients with colorectal cancer (CRC) develop distant metastases [1]
- In 25—30%, only the liver is affected [1]
- 17% of CRC patients develop synchronous metastases, and 10% metachronous [1]

Surgical approach in the Treatment of metastatic CRC (mCRC)[2,3]
- From a surgical perspective: resectable and unresectable:
  - convertible, non-convertible
- Surgical treatment is the gold standard when resectable
- Median survival without surgery: 12—18 months
- With surgery: 5-year survival between 24% and 40%

Technical Criteria for Resectability
- Achievement of R0 resection [4]
- Residual liver parenchyma:
  - 20% with normal liver
  - 30% after chemotherapy
  - at least 40% with cirrhosis
- Two preserved segments with intact inflow/outflow and biliary drainage
- Poor prognostic indicators:
  - synchronous lesions
  - extrahepatic spread
  - 4 or more liver metastases
  - elevated tumor markers
  - N1/G3 of primary tumor

Approaches in Resectable Disease

What Determines the Approach in mCRC?
- Presence of symptoms — intestinal obstruction, bleeding?
- Location of the primary tumor
- Number and location of metastases

Copyright: © 2026 (CC BY 4.0) by the authors.

- Patient-related factors – comorbidities, ECOG status

Treatment of Resectable Synchronous Liver Metastases [5]

Treatment of Resectable Metachronous Liver Metastases [5]

Potential Benefits of Neoadjuvant Chemotherapy [6,7]

- Shrinks lesion size
- Increases chances of achieving R0 resection
- A time test—is the patient suitable for resection?
- Helps control micrometastases
- Optimizes subsequent adjuvant chemotherapy

Evolution of Two-Stage Liver Resections

- Comparable mortality between ALPPS and two-stage resection with portal occlusion. Moreover analysis of RCTs did not demonstrate significant differences of major morbidity between the ALPPS and PVO(portal vein oculsion) cohorts. The ALPPS cohort demonstrated significantly more favorable outcomes in hypertrophy parameters, time to operation, definitive hepatectomy, and R0 margins rates compared with the PVO cohort. In contrast, 1-year disease-free survival was significantly higher in the PVO cohort compared to the ALPPS cohort.

Indications for Two-Stage Liver Resection

- Insufficient Future Liver Remnant (FLR)
- Initially unresectable mCRC
- Bilobar metastases

Our 15-Year Experience (2009–2025)

- 715 liver resections for mCRC
- 44 underwent two-stage resections
- 26 (60%) male, 18 (40%) female
- Mean age: 68.3 years (range 35–75)
- Primary tumor site:
  - 33 (77.5%) synchronous metastases
  - 11 (22.5%) metachronous
- All patients received neoadjuvant chemotherapy
- Average interval between stages: 4 weeks
- Of all patients who underwent the first stage:
  - 26 (60%) proceeded to stage two
  - 18 (40%) dropped out due to disease progression
- FLR assessment via contrast-enhanced CT volumetry
- Exclusion of other metastases—PET/CT
- Exclusion of local recurrence—colonoscopy

Types of Resection Performed

- Right hepatectomy—25 cases
- Left hepatectomy—1 case
- Steatosis observed in 85%
- Average blood loss: 135 mL
- Average hospital stay: 12 days (range 7–20)
- 5-year survival: 64.5%
- Later (after > 1 year), 3 patients (12.5%) underwent re-resection for new liver lesions

Complications

- 2 pleural effusions (conservatively managed)

Copyright: © 2026 (CC BY 4.0) by the authors.

- 1 case of minor postoperative bleeding (conservatively managed)
- 4 biliary fistulas:
  - 3 managed conservatively
  - 1 required percutaneous drainage (Clavien-Dindo grade 3a)

Conclusion

Two-stage liver resections, combined with modern oncological treatments and improved surgical techniques, allow previously unresectable patients to achieve optimal oncological control and better survival outcomes.

References

1. Reboux N, Jooste V, Goungounga J, et al. Incidence and Survival in Synchronous and Metachronous Liver Metastases From Colorectal Cancer. JAMA Netw Open. 2022 Oct 3;5(10):e2236666. doi: 10.1001/jamanetworkopen.2022.36666.
2. Lygidakis NJ, Vlachos L, Raptis S, et al. New frontiers in liver surgery. Two-stage liver surgery for the management of advanced metastatic liver disease. Hepatogastroenterology. 1999 Jul-Aug;46(28):2216-28.
3. Nordlinger B, Vaillant JC, Guiguet M, et al. Survival benefit of repeat liver resections for recurrent colorectal metastases: 143 cases. Association Francaise de Chirurgie. J Clin Oncol. 1994 Jul;12(7):1491-6. doi: 10.1200/JCO.1994.12.7.1491.
4. Yu W, Lin Y, Huang M, et al. The connection between surgical margins in liver metastases from colorectal cancer and patient prognosis: A mini review. Curr Probl Surg. 2025 Feb;63:101700. doi: 10.1016/j.cpsurg.2024.101700.
5. Guidelines Detail [Internet]. NCCN. 2020. Available from: https://www.nccn.org/guidelines/guidelines-detail?id=1428
6. Gregory D. Leonard et al. Neoadjuvant Chemotherapy Before Liver Resection for Patients With Unresectable Liver Metastases From Colorectal Carcinoma . J Clin Oncol 23, 2038-2048(2005).DOI:10.1200/JCO.2005.00.349
7. David J. Gallagher, Nancy Kemeny; Metastatic Colorectal Cancer: From Improved Survival to Potential Cure. Oncology 1 June 2010; 78 (3-4): 237—248. https://doi.org/10.1159/000315730
8. Gavriilidis P, Sutcliffe RP, Roberts KJ, et al. No difference in mortality among ALPPS, two-staged hepatectomy, and portal vein embolization/ligation: A systematic review by updated traditional and network meta-analyses. Hepatobiliary Pancreat Dis Int. 2020 Oct;19(5):411-9. doi: 10.1016/j.hbpd.2020.07.005.

Copyright: © 2026 (CC BY 4.0) by the authors.

ТРУДНИ ЛАПАРОСКОПСКИ ЧЕРНОДРОБНИ РЕЗЕКЦИИ.

Н. БЕЛЕВ, К. ДЕЛИВЪЛЧЕВ, К. КОЛЕВА, А. БЯНКОВ, Щ. ПОПОВ

Н. Белев1,2, К. Деливълчев1, К. Колева1, А. Бянков1, Щ. Попов1
1 Хирургично отделение-УМБАЛ-Еврохоспитал;2 Катедра по Пропедевтика на хирургическите болести, Медицински факултет, МУ- Пловдив
E-mail: *nikolakov931@gmail.com*

Ключови думи: *лапароскопска чернодробна резекция, дясна хепатектомия, дясна латерална задна секционектомия*

Въведение: Напреднала цироза (АС), лезии в задно-горните (PS) сегменти, големи тумори, двуетапни хепатектомии, синхронни лапароскопски колоректални и чернодробни операции, лапароскопски процедури, щадящи паренхима, и рецидивиращи хепатоцелуларни карциноми (ХКК) представляват уникални клинични предизвикателства, свързани с повишена периоперативна заболеваемост и смъртност. Първоначално тези състояния се считаха за противопоказания за лапароскопски чернодробни резекции (LLR), както е препоръчано в консенсусните насоки на Саутхемптън за лапароскопска чернодробна хирургия. Целта ни е да споделим нашия опит с високосложни лапароскопски чернодробни операции в отделение по обща хирургия.
Методи: Извършихме 236 чернодробни резекции за осем години, като 43% (102) бяха завършени лапароскопски. Нашият опит включваше 33 десни хепатектомии и извършихме 14 лапароскопски десни задни секционни резекции (LRPS). Анализирахме пациенти със синхронни чернодробни метастази от колоректален карцином, щадящи паренхима. Данните бяха събрани проспективно.
Резултати: Медианното оперативно време за дясна чернодробна резекция беше 180 минути, със медиана на кръвозагуба от 240 мл; най-високото наблюдавано кървене беше 550 мл. Общата заболеваемост е 9,8%. В групата с лапароскопска чернодробна хирургия съобщихме за два смъртни случая през ранния следоперативен период. Медианното оперативно време беше 200 минути, а медианната кръвозагуба беше 300 мл в групата с LRPS. Успешно извършихме 12 двуетапни хепатектомии, като значително кървене беше отбелязано при един пациент с циротичен черен дроб.
Заключение: Екип с високо ниво на експертиза в лапароскопията и отворената чернодробна хирургия може да постигне благоприятни следоперативни резултати, дори при трудни сценарии за лапароскопски чернодробни операции.

Copyright: © 2026 (CC BY 4.0) by the authors.

DIFFICULT LAPAROSCOPIC LIVER RESECTIONS

N. Belev,[1,2] K. Delivalchev,[1] K. Koleva,[1] A. Byankov,[1] Sht. Popov[1]
[1]Department of Surgery, University Hospital Eurohospital; [2]Department of Propaedeutics of Surgical Diseases, Faculty of Medicine, Medical University of Plovdiv
E-mail: nikolakov931@gmail.com

Keywords: *laparoscopic liver resection, right hepatectomy, right lateral posterior Sectionectomy*

Introduction: Advanced cirrhosis (AC), lesions in the posterosuperior (PS) segments, large tumors, two-stage hepatectomies, synchronous laparoscopic colorectal and liver surgeries, laparoscopic parenchyma-sparing procedures, and recurrent HCCs present unique clinical challenges that are associated with increased perioperative morbidity and mortality. Initially, these conditions were considered contraindications for laparoscopic liver resections (LLRs), as recommended in the Southampton Consensus Guidelines for laparoscopic liver surgery. We aim to share our experience with highly complex laparoscopic liver surgeries in a general surgery unit.
Methods: We performed 236 liver resections over eight years, with 43% (102) completed laparoscopically. Our experience included 33 right hepatectomies, and we performed 14 laparoscopic right posterior sectionectomies (LRPS). We analyzed patients with parenchyma-sparing synchronous liver metastases from CRC. Data were collected prospectively.
Results: The median operative time for right hepatic resection was 180 minutes, with a median blood loss of 240 ml; the highest observed bleeding was 550 ml. The overall morbidity rate is 9.8%. In the laparoscopic liver surgery group, we reported two deaths during the early postoperative period. The median operative time was 200 minutes, and the median blood loss was 300 mL in the LRPS group. We successfully performed 12 two-stage hepatectomy cases, with significant bleeding noted in one patient with a cirrhotic liver.
Conclusion: A team with high expertise in laparoscopy and open liver surgery can achieve favorable postoperative outcomes, even in challenging laparoscopic liver surgery cases.

Copyright: © 2026 (CC BY 4.0) by the authors.

ТЕРМАЛНАТА АБЛАЦИЯ В АРСЕНАЛА НА ЧЕРНОДРОБНИЯ ХИРУРГ – САМОСТОЯТЕЛНО И КОМБИНИРАНО ПРИЛОЖЕНИЕ С РЕЗЕКЦИЯ.

ЯВОР АСЕНОВ, ГЕОРГИ ЖЕЛЕВ, ИВАН ДИМИТРОВ, БОРИС КУНЕВ, ИВАН ВАСИЛЕВ, НАДЕЖДА РАКОВСКА, ЮРКА ВЕСЕЛОВА, ТОДОР АНГЕЛОВ, ХРИСТО ВЪЛКОВ, БРАНИМИР ГОЛЕМАНОВ, ТЕОФИЛ СЕДЛОЕВ, НИКОЛАЙ ПЕНКОВ, ДАМЯН ДАМЯНОВ

Явор Асенов1, Георги Желев1, Иван Димитров1, Борис Кунев1, Иван Василев1, Надежда Раковска1, Юрка Веселова1, Тодор Ангелов2, Христо Вълков2, Бранимир Големанов2, Теофил Седлоев1, Николай Пенков1, Дамян Дамянов*
УМБАЛ Царица Йоанна – ИСУЛ, Катедра Гастроентерология,;1Клиника похирургия,;2Клиника по Гастроентерология
E-mail: *ivanvalentinovdimitrov@gmail.com*

Keywords: *термална аблация; чернодробна резекция; чернодробни тумори.*

Увод: Термалната аблация постепенно преминава от алтернативен метод при нерезектабилни пациенти към утвърден компонент на съвременното лечение на чернодробните тумори, с нарастващо присъствие в международните препоръки. Целта е да представим съвременните показания и собствения ни опит с термалната аблация като самостоятелен метод и в комбинация с чернодробна резекция.
Методи: Представена е клинична серия от собствената ни практика и обзор на актуалните литературни данни, с акцент върху колоректалните чернодробни метастази (CRLM) и паренхим-съхраняващите хирургични стратегии. При пациентите е прилагана микровълнова аблация като самостоятелен метод и в комбинация с чернодробна резекция по повод първични и вторични злокачествени новообразувания на черния дроб.
Резултати: При селектирани чернодробни тумори ≤3 cm съвременните проспективни данни показват преживяемост, съпоставима с хирургичната резекция. В MAVERRIC прогнозната 5-годишна преживяемост е 56% след микровълнова аблация срещу 58% след резекция. В рандомизираното COLLISION проучване общите усложнения са 19% срещу 46%, а сериозните – 7% срещу 20%, при не по-лоши онкологични резултати. Историческите серии показват по-висок локален рецидив след аблация, подчертавайки значението на правилната селекция и адекватните аблационни граници. Комбинирането на резекция и аблация разширява възможностите за радикално лечение при множествено и билобарно заболяване, като съхранява функциониращия чернодробен паренхим.
Заключение: Термалната аблация е ценен инструмент в арсенала на съвременния чернодробен хирург, който допълва резекцията и разширява възможностите за индивидуализирано, радикално и паренхим-съхраняващо лечение.

Copyright: © 2026 (CC BY 4.0) by the authors.

THERMAL ABLATION IN THE HPB SURGEON'S ARMAMENTARIUM – STANDALONE AND COMBINED APPLICATION WITH RESECTION

Yavor Asenov,[1] Georgi Zhelev,[1] Ivan Dimitrov,[1] Boris Kunev,[1] Ivan Vasilev,[1] Nadezhda Rakovska,[1] Yurka Veselova,[1] Todor Angelov,[2] Hristo Valkov,[2] Branimir Golemanov,[2] Teofil Sedloev,[1] Nikolay Penkov,[1] Damyan Damyanov*
Tsaritsa Yoanna University Hospital – ISUL, Department of Gastroenterology; [1]Clinic of Surgery; [2]Clinic of Gastroenterology
E-mail: ivanvalentinovdimitrov@gmail.com

Keywords: thermal ablation; liver resection; liver tumors

Introduction: Thermal ablation is gradually evolving from an alternative method for unresectable patients into an established component of contemporary liver tumor treatment, with a growing presence in international guidelines. Our aim is to present current indications and our own experience with thermal ablation as a standalone method and in combination with liver resection.
Methods: We present a clinical series from our own practice together with a review of current literature data, with emphasis on colorectal liver metastases (CRLM) and parenchyma-sparing surgical strategies. Microwave ablation was applied in our patients as a standalone method and in combination with liver resection for primary and secondary malignant liver neoplasms.
Results: In selected liver tumors ≤3 cm, current prospective data show survival comparable to surgical resection. In the MAVERRIC study, the predicted 5-year survival was 56% after microwave ablation versus 58% after resection. In the randomized COLLISION trial, overall complications were 19% versus 46%, and severe complications 7% versus 20%, with non-inferior oncological outcomes. Historical series show a higher rate of local recurrence after ablation, underscoring the importance of proper patient selection and adequate ablation margins. Combining resection and ablation expands the possibilities for radical treatment in multiple and bilobar disease while preserving functioning liver parenchyma.
Conclusion: Thermal ablation is a valuable tool in the contemporary liver surgeon's armamentarium, complementing resection and expanding the possibilities for individualized, radical, and parenchyma-sparing treatment.

Copyright: © 2026 (CC BY 4.0) by the authors.

ПЕРКУТАННИЯТ ТРАНСХЕПАТАЛЕН БИЛИАРЕН ДРЕНАЖ В ХИРУРГИЧНАТА ПРАКТИКА.

ЯВОР АСЕНОВ, ГЕОРГИ ЖЕЛЕВ, ИВАН ДИМИТРОВ, БОРИС КУНЕВ, ТОДОР ЯНЕВ, ИВАН ВАСИЛЕВ, ИВО ПОПОВ, ГЕРГАНА ДЕНИНСКА, ДЕНИЗ ШАБАНОВ, МИРОСЛАВ АРАБАДЖИЕВ, БРАНИМИР ГОЛЕМАНОВ, НИКОЛАЙ ПЕНКОВ, ДАМЯН ДАМЯНОВ

Явор Асенов1, Георги Желев1, Иван Димитров1, Борис Кунев1, Тодор Янев1, Иван Василев1, Иво Попов1, Гергана Денинска1, Дениз Шабанов1, Мирослав Арабаджиев1, Бранимир Големанов2, Николай Пенков1, Дамян Дамянов
МУ София,;УМБАЛ Царица Йоанна – ИСУЛ, Катедра Гастроентерология,;1Клиника по хирургия,;2Клиника по Гастроентерология
E-mail: *ivanvalentinovdimitrov@gmail.com*

Ключови думи: *перкутанен трансхепатален билиарен дренаж; билиарна обструкция; билиарна декомпресия.*

Увод: Перкутанният трансхепатален билиарен дренаж (PTBD) заема важно място в съвременното лечение на сложните билиарни патологии. Методът позволява ефективна билиарна декомпресия и може да се прилага самостоятелно или в комбинация с ендоскопски и хирургични подходи, като в определени ситуации е единствената възможност за дренаж. Целта е да представим мястото на PTBD в хирургичната практика, основните показания за приложението му и възможностите за самостоятелно, поетапно и комбинирано лечение.
Методи: Представен е собственият ни клиничен опит с PTBD при пациенти с билиарни обструкции с различна етиология. Анализирани са показанията, техническите особености, видът на дренажа, необходимостта от последващо стентиране или комбиниран подход, както и усложненията и клиничните резултати. Данните са съпоставени със съвременната литература.
Резултати: PTBD осигурява ефективна билиарна декомпресия при широк спектър от сложни клинични ситуации. Публикуваните серии съобщават техническа успеваемост около 95–99%, при приемлива честота на сериозни усложнения.
Заключение: PTBD е ценен и незаменим компонент на съвременната стратегия при сложна билиарна патология. Той е самостоятелна терапевтична възможност или допълва ендоскопското и хирургичното лечение, като в определени ситуации осигурява единствената възможност за ефективна билиарна декомпресия.

Copyright: © 2026 (CC BY 4.0) by the authors.

PERCUTANEOUS TRANSHEPATIC BILIARY DRAINAGE IN SURGICAL PRACTICE

Yavor Asenov,[1] Georgi Zhelev,[1] Ivan Dimitrov,[1] Boris Kunev,[1] Todor Yanev,[1] Ivan Vasilev,[1] Ivo Popov,[1] Gergana Deninska,[1] Deniz Shabanov,[1] Miroslav Arabadzhiev,[1] Branimir Golemanov,[2] Nikolay Penkov,[1] Damyan Damyanov
Medical University of Sofia; Tsaritsa Yoanna University Hospital – ISUL, Department of Gastroenterology; [1]Clinic of Surgery; [2]Clinic of Gastroenterology
E-mail: ivanvalentinovdimitrov@gmail.com

Keywords: percutaneous transhepatic biliary drainage; biliary obstruction; biliary decompression

Introduction: Percutaneous transhepatic biliary drainage (PTBD) holds an important place in the contemporary management of complex biliary pathology. This method enables effective biliary decompression and can be used as a standalone procedure or in combination with endoscopic and surgical approaches; in some situations, it is the only feasible option for drainage. Our aim is to present the role of PTBD in surgical practice, its main indications, and the possibilities for standalone, staged, and combined treatment.
Methods: We present our own clinical experience with PTBD in patients with biliary obstructions of varying etiology. Indications, technical characteristics, type of drainage, the need for subsequent stenting or a combined approach, as well as complications and clinical outcomes were analyzed. The data were compared with the current literature.
Results: PTBD provides effective biliary decompression across a broad spectrum of complex clinical situations. Published series report a technical success rate of approximately 95—99%, with an acceptable rate of serious complications.
Conclusion: PTBD is a valuable and indispensable component of the contemporary strategy for complex biliary pathology. It serves as a standalone therapeutic option or complements endoscopic and surgical treatment, and in certain situations provides the only means of achieving effective biliary decompression.

Copyright: © 2026 (CC BY 4.0) by the authors.

МОДИФИЦИРАН MILKING MANEUVER ПРИ ХИРУРГИЧНО ЛЕЧЕНИЕ НА ХЕПАТОЦЕЛУЛАРЕН КАРЦИНОМ С ТУМОРЕН ТРОМБ В СУПРАХЕПАТАЛНАТА VENA CAVA.

АЗИЗЕ САРОГЛУ, ШАБАН ЮРУК, АЛЕКСАНДЪР ЮЛИЯНОВ

Азизе Сароглу, Шабан Юрук, Александър Юлиянов
УМБАЛ ТРАКИЯ
E-mail: *azize.saroglu@trakia-uni.bg*

Keywords: *HCC; milking maneuver; чернодробна хирургия*

Увод: Изборът на оптимална оперативна стратегия при хепатоцелуларен карцином (HCC) с туморен тромб, в супрахепаталната vena cava е ключов за безопасното отстраняване на тумора и постигането на дългосрочен контрол на заболяването.
Представяне на клиничен случай: Мъж на 75-годишна възраст с хроничен хепатит Б, артериална хипертония, захарен диабет тип 2 и исхемична болест на сърцето, след преживян обширен преден миокарден инфаркт през 2007 г. Пациентът се презентира с оплаквания от дисфагия и тежест в дясно подребрие. Образните изследвания установяват тумор в левия чернодробен лоб с инвазия на лявата чернодробна вена и туморен тромб, достигащ по хода на долната празна вена (VCI) до дясното предсърдие. След обсъждане на мултидисциплинарен борд е преценен, като резектабилен и кандидат за планова резекционна хирургия. Интраоперативната ехография потвърждава разпространението на тромба и позволява извършване на модифициран milking maneuver под интраоперативен ехографски контрол, чрез който туморния тромб е репозициониран към ретрохепаталния сегмент на VCI под хепатокавалните конфлуенси. Извършена е лява лобектомия с отстраняване на туморния тромб от VCI през кавотомия в условия на тотално съдово изключване, като е постигната R0 резекция. Без необходимост от интраоперативна или следоперативна хемотрансфузия. Неусложнен следоперативен период с еднодневен престой в отделение за интензивно лечение и изписване на 8-ми следоперативен ден. Хистологичното изследване потвърждава хепатоцелуларен карцином, макротрабекуларен тип, G3 с последващо адювантно лечение с атезолизумаб и бевацизумаб. При четиригодишно проследяване с КТ и PET-CT не са установени данни за рецидив или далечни метастази.
Дискусия: Туморен тромб в супрахепаталната vena cava е резултат от макроскопска съдова инвазия при HCC. Основно техническо предизвикателство е сигурно мобилизиране и отстраняване на тромба при минимизиране на риска от фрагментиране на туморния тромб и емболизация. Milking maneuver, приложен под ехографски контрол, позволява репозициониране на тромба под визуален контрол и оптимизира възможностите за радикално лечение.
Заключение: При внимателно селектирани пациенти с HCC и туморен тромб в супрахепаталната vena cava, приложението на модифициран milking maneuver под ехографски контрол може да подобри възможностите за безопасна радикална резекция

MODIFIED MILKING MANEUVER IN THE SURGICAL TREATMENT OF HEPATOCELLULAR CARCINOMA WITH TUMOR THROMBUS IN THE SUPRAHEPATIC VENA CAVA

Azize Saroglu,[1] Shaban Yuruk,[1] Aleksandar Yuliyanov[1]

Copyright: © 2026 (CC BY 4.0) by the authors.

[1]Trakia University Hospital
E-mail: azize.saroglu@trakia-uni.bg

Keywords: HCC; milking maneuver; liver surgery

Introduction: The choice of optimal operative strategy in hepatocellular carcinoma (HCC) with tumor thrombus in the suprahepatic vena cava is key to safe tumor removal and achieving long-term disease control.
Case Presentation: A 75-year-old male with chronic hepatitis B, arterial hypertension, type 2 diabetes mellitus, and ischemic heart disease, having survived an extensive anterior myocardial infarction in 2007. The patient presented with complaints of dysphagia and heaviness in the right hypochondrium. Imaging studies revealed a tumor in the left hepatic lobe with invasion of the left hepatic vein and a tumor thrombus extending along the inferior vena cava (IVC) up to the right atrium. Following multidisciplinary board discussion, the tumor was deemed resectable and the patient a candidate for elective resection. Intraoperative ultrasound confirmed the extent of the thrombus and enabled a modified milking maneuver under intraoperative ultrasound guidance, by which the tumor thrombus was repositioned toward the retrohepatic segment of the IVC, below the hepatocaval confluence. A left lobectomy was performed with removal of the tumor thrombus from the IVC via cavotomy under total vascular exclusion, achieving R0 resection. No intraoperative or postoperative blood transfusion was required. The postoperative course was uncomplicated, with a one-day stay in the intensive care unit and discharge on postoperative day 8. Histological examination confirmed hepatocellular carcinoma, macrotrabecular type, G3, with subsequent adjuvant treatment with atezolizumab and bevacizumab. At four-year follow-up with CT and PET-CT, there was no evidence of recurrence or distant metastases.
Discussion: Tumor thrombus in the suprahepatic vena cava results from macroscopic vascular invasion in HCC. The main technical challenge is safely mobilizing and removing the thrombus while minimizing the risk of fragmentation and embolization. The milking maneuver, performed under ultrasound guidance, allows repositioning of the thrombus under direct visual control and optimizes the prospects for radical treatment.
Conclusion: In carefully selected patients with HCC and tumor thrombus in the suprahepatic vena cava, application of a modified milking maneuver under ultrasound guidance may improve the prospects for safe radical resection.

Copyright: © 2026 (CC BY 4.0) by the authors.

ЛАПАРОСКОПСКА ЧЕРНОДРОБНА ХИРУРГИЯ – ВЪЗМОЖНОСТИ, ПРЕДИМСТВА И РЕЗУЛТАТИ.

РАДОСЛАВ КОСТАДИНОВ, ВАСИЛ МИХАЙЛОВ, ЦВЕТАН ТРИЧКОВ, НИКОЛА ВЛАДОВ

Радослав Костадинов, Васил Михайлов, Цветан Тричков, Никола Владов
Клиника по чернодробно-панкреатична хирургия и трансплантология, ВМА-София
E-mail: *radokost@gmail.com*

Ключови думи: *лапароскопия, чернодробна резекция, минимално инвазивна хирургия*

ВЪВЕДЕНИЕ: Лапароскопската чернодробна хирургия претърпя изключително развитие през последния четвърт век, но приложимостта ѝ извън световните експертни центрове остава под въпрос. Оценени са възможностите, предимствата и резултатите на лапароскопските чернодробни резекции (ЛЧР) в един център, като са съпоставени с резултатите при отворените чернодробни резекции (ОЧР) и с международните референтни граници.
МАТЕРИАЛИ И МЕТОДИ: Проведено е едноцентрово проучване на 704 радикални чернодробни резекции при 624 пациенти, включващо ретроспективна кохорта (2012–2019г.) и проспективно поддържана база данни (2020–2025г.) За периода са извършени 460 ОЧР, 186 ЛЧР и 58 конверсии. Чернодробните резекции са класифи-цирани като малки, технически големи (кранио-дорзални сегменти — I, IVa, VII, VIII) и големи. Усложненията са степенувани по класификацията на Clavien-Dindo и чрез индекса на усложненията (Comprehensive Complications Index — CCI). Извър-шен е и съчетан по сходство анализ, обхващащ 114 двойки. При пациентите с малигнено заболяване е извършен анализ на преживяемостта, по метода на Kaplan -Meier, като рисковите фактори са анализирани чрез регресионен анализ на Cox.
РЕЗУЛТАТИ: Делът на ЛЧР е 26,4%. Спрямо ОЧР лапароскопският достъп е свързан с по-малка кръвозагуба (110 срещу 165 ml), по-рядка хемотрансфузия (7,0% срещу 21,3%), по-ниска обща честота на усложненията (20,0% срещу 29,0%; p=0,007) и на тежките усложнения (Clavien—Dindo ≥ IIIa 2,7% срещу 9,8%; p=0,008), по-редки реоперации (0,6% срещу 4,7%) и по-кратък болничен престой (5 срещу 7 дни; p < 0,001). При технически голямата и при голямата ЛЧР всички следоперативни показатели попадат под референтните стойности - тежко усложнение 5,5% при бенчмарк 20%. Конверсия е извършена при 23,8% от започнатите лапароскопски операции (12,0% при малките, 37,3% при технически големите и 35,4% при големите резекции), като 82,8% от конверсиите са планови. Медианната преживяемост е 58,3 срещу 33,7 месеца (p=0,001), но достъпът не за-пазва самостоятелно прогностично значение след коригиране (HR 0,76; p = 0,240).
ЗАКЛЮЧЕНИЕ: ЛЧР е приложима в целия спектър на чернодробната хирургия, включително при технически трудните кранио-дорзални сегменти. Опитът в отворената чернодробна хирургия и педантичната лапароскопска техника са важни предпоставки за безопасното и успешно развитие на лапароскопска чернодробна програма. Резултатите ни демонстрират редуцирана кръвозагуба, честота на хемотрансфузиите и честота на тежките усложнения при лапароскопските чернодробни резекции.

Copyright: © 2026 (CC BY 4.0) by the authors.

LAPAROSCOPIC LIVER SURGERY – POSSIBILITIES, ADVANTAGES, AND OUTCOMES

Radoslav Kostadinov,[1] Vasil Mihaylov,[1] Tsvetan Trichkov,[1] Nikola Vladov[1]
[1]Clinic of Hepatopancreatic Surgery and Transplantology, Military Medical Academy – Sofia
E-mail: radokost@gmail.com
Keywords: *laparoscopy, liver resection, minimally invasive surgery*

INTRODUCTION
Laparoscopic liver surgery has evolved substantially over the past quarter-century, yet its applicability outside high-volume expert centers remains uncertain. We evaluated the feasibility, advantages, and outcomes of laparoscopic liver resection (LLR) at a single center, comparing them with open liver resection (OLR) and international benchmark values.

MATERIALS AND METHODS
This single-center study included 704 curative-intent liver resections in 624 patients, comprising a retrospective cohort (2012–2019) and a prospectively maintained database (2020–2025). Overall, 460 OLRs, 186 LLRs, and 58 conversions were performed. Resections were classified as minor, technically major (cranio-dorsal segments I, IVa, VII, VIII), or major. Complications were graded using the Clavien–Dindo classification and Comprehensive Complication Index (CCI). A matched analysis included 114 pairs. In patients with malignant disease, survival was analyzed using the Kaplan–Meier method, while prognostic factors were assessed by Cox regression.

RESULTS
LLR accounted for 26.4% of all resections. Compared with OLR, LLR was associated with lower blood loss (110 vs 165 mL), fewer transfusions (7.0% vs 21.3%), lower overall morbidity (20.0% vs 29.0%; p=0.007) and major morbidity (Clavien–Dindo ≥IIIa: 2.7% vs 9.8%; p=0.008), fewer reoperations (0.6% vs 4.7%), and shorter hospital stay (5 vs 7 days; p<0.001). After technically major and major LLR, all postoperative outcomes were within benchmark limits; major morbidity was 5.5% versus a 20% benchmark. Conversion occurred in 23.8% of attempted laparoscopic procedures (12.0% for minor, 37.3% for technically major, and 35.4% for major resections), with 82.8% being planned. Median survival was 58.3 versus 33.7 months (p=0.001), although surgical approach was not an independent prognostic factor after adjustment (HR 0.76; p=0.240).

CONCLUSION
LLR is applicable across the spectrum of liver surgery, including technically demanding cranio-dorsal segments. Extensive experience in open liver surgery and meticulous laparoscopic technique are important prerequisites for the safe development of an LLR program. Our results demonstrate reduced blood loss, transfusion requirements, and major morbidity with laparoscopic liver resection.

Copyright: © 2026 (CC BY 4.0) by the authors.

ВЪВЕДЕНИЕ

Лапароскопската чернодробна хирургия измина за три десетилетия пътя от единични съобщения за отделни случаи до утвърден подход при значителна част от чернодробните резекции. Първите съобщения за лапароскопско отстраняване на чернодробна лезия се появяват в началото на деветдесетте години [1, 2], а първите клинични серии, включващи анатомични резекции — през следващото десетилетие [3, 4]. Утвърждаването на метода протича чрез поредица международни консенсуси. Първият международен консенсус в Louisville[5] определя лапароскопската лява латерална секционектомия като стандарт за грижа. Консенсусът от Morioka[6] въвежда разграничението между малка и голяма лапароскопска резекция и определя големите резекции като процедури в етап на развитие. Първите международни препоръки са формулирани през 2017 г. в Саутхемптън, Великобритания[7] и в последствие са актуализирани въз основа на натрупаните през последното десетилетие данни[8].

Успоредно с консенсусния процес се натрупват и доказателства от рандомизирани проучвания[9, 10] и големи метаанализи[11, 12], установяващи по-ниска честота на следоперативните усложнения и по-кратък болничен престой при лапароскопския достъп, без разлика в онкологичните резултати при дългосрочното проследяване[13]. Голяма част от данните произлизат от центрове с натрупан значителен опит и при подбрани показания, което поставя отделен и практически по-важен въпрос: какви са резултатите на метода в условията на неговото въвеждане, извън експертните центрове. Националното нидерландско проучване[14], обхващащо всички центрове, а не само водещите, установява среден дял на минимално инвазивния достъп от 13% при разлика между отделните центрове от 3% до 36% - свидетелство, че приложимостта на метода извън експертната среда далеч не е решен въпрос.

Настоящият доклад представя резултатите от развитието на лапароскопската чернодробна хирургия в Клиниката по чернодробно-панкреатична хирургия и трансплантология на Военномедицинска академия — София за периода 2012—2025 г. Целта е да се оценят възможностите, предимствата и резултатите на лапароскопската чернодробна резекция чрез съпоставка с отворения достъп по интраоперативни, ранни следоперативни и далечни онкологични показатели, както и чрез съпоставка с публикуваните международни референтни стойности за експертни центрове.

МАТЕРИАЛ И МЕТОДИ

Материал

Проучването обхваща последователно извършените радикални чернодробни резекции в Клиниката по чернодробно-панкреатична хирургия и трансплантология на ВМА — София за периода януари 2012 г. — декември 2025 г. Данните произхождат от ретроспективна кохорта (2012—2019 г.) и от проспективно поддържана база данни (2020—2025 г.) и са извлечени от болничната информационна система — епикризи, оперативни протоколи, лабораторни и хистологични резултати и данни за рехоспитализация — по предварително дефиниран протокол за структурирано извличане. За проспективната част (n = 261) е налична и детайлна информация за интраоперативната кръвозагуба, хемотрансфузията и продължителността на маньовъра на Pringle.

Критерии за изключване

Copyright: © 2026 (CC BY 4.0) by the authors.

С цел осигуряване на съпоставимост между оперативните достъпи от анализа са изключени: комплексна билиарна реконструкция, ехинококцектомия, фенестрация или резекция на семпла чернодробна киста, спешни и травматични случаи (включително чернодробни травми и абсцеси), чернодробна трансплантация, панкреатодуоденална резекция, робот-асистирани резекции (поради малкия брой и различната технологична платформа) и случаи с неуточнен оперативен достъп. Изходно са идентифицирани 997 оперативни хоспитализации; след прилагане на изключващите критерии аналитичната кохорта обхваща 704 операции при 624 пациенти (Фигура 1).

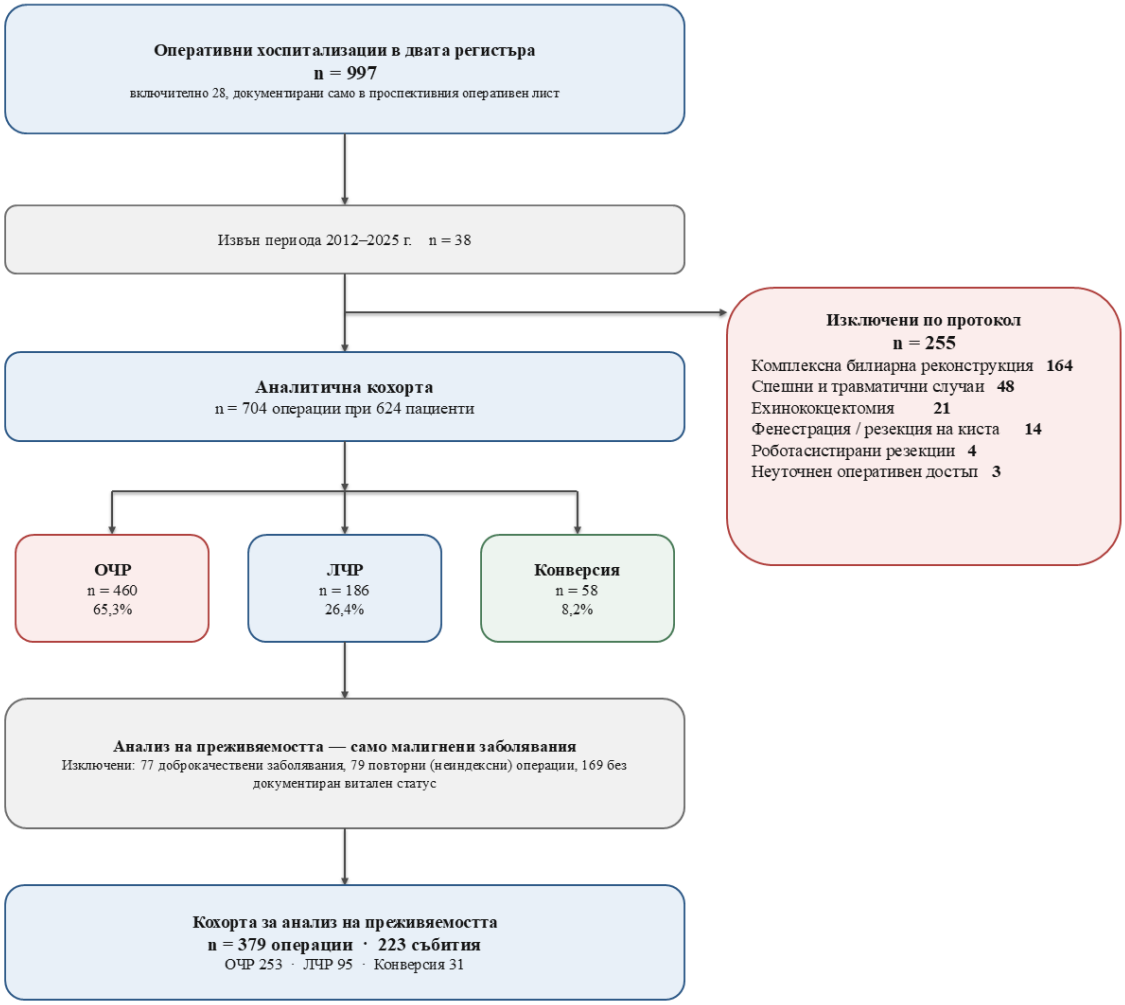

Фигура 1 Поточна диаграма за формиране на аналитичната кохорта. ОЧР – отворена чернодробна резекция; ЛЧР – лапароскопска чернодробна резекция.

Дефиниции

Оперативният достъп е класифициран в три категории. Отворена чернодробна резекция (ОЧР) означава лапаротомия от началото на операцията. Лапароскопска чернодробна резекция (ЛЧР) означава достъп, при който всички етапи на операцията са осъществени лапароскопски, а лапаротомията служи единствено за екстракция на резектата. Конверсия означава операция, започната лапароскопски и завършена чрез лапаротомия. Хибридните операции, при които лапароскопски са извършени мобилизацията и част от трансекцията, са причислени към лапароскопската група съгласно документирания оперативен ход.

Copyright: © 2026 (CC BY 4.0) by the authors.

Чернодробните резекции са класифицирани по номенклатурата от Brisbane[15]. Възприета е тристепенна класификация по обем: малка резекция — отстраняване на по-малко от три прилежащи сегмента; голяма (високообемна) резекция — три или повече съседни сегмента; технически голяма резекция — отделна категория при лапароскопския достъп, обхващаща малка по обем резекция в технически трудните кранио-дорзални сегменти I, IVa, VII или VIII. Тази категоризация съответства на съвременните международни препоръки[8, 16] и отразява самостоятелната тежест, която всички валидирани скали за трудност придават на локализацията независимо от обема[17, 18].
Усложненията са степенувани по класификацията на Clavien–Dindo[19]. Като тежко усложнение се дефинира като степен IIIa или по-висока. Паралелно е използван Comprehensive Complication Index (CCI) по методиката на Slankamenac и сътр.[20], с гранична стойност 26,2, съответстваща на едно усложнение от степен IIIa. Пострезекционната чернодробна недостатъчност (ПРЧН) и жлъчният теч са степенувани по критериите на *International Study Group of Liver Surgery*[21, 22]. Като клинично значими са отчетени класовете B и C. Смъртността е проследена до 90-ия следоперативен ден, като за всеки летален изход инициращото събитие и водещият фатален механизъм са адюдицирани поотделно въз основа на оперативния протокол и медицинската документация.

Статистически методи
Количествените променливи са представени като средна стойност ± стандартно отклонение при нормално разпределение и като медиана с интерквартилен обхват. Нормалността е проверена с теста на Shapiro–Wilk. Тригруповите сравнения са извършени с еднофакторен дисперсионен анализ или с теста на Kruskal–Wallis за количествените и с хи-квадрат или точен тест на Fisher за качествените променливи, като след всяко значимо тригрупово сравнение е проведен post hoc анализ с корекция по Bonferroni. Факторите за конверсия и за следоперативно усложнение са изследвани чрез логистична регресия. В мултивариантния модел са включени променливите с унивариантно $p < 0,20$ и предварително определен набор клинично задължителни ковариати, при ограничение от най-малко десет събития на ковариата. Преживяемостта е оценена по метода на Kaplan–Meier с log-rank тест и чрез регресия на Cox. За ограничаване на систематичния подбор е построена кохорта, съчетана по сходство (propensity score matching) по дванадесет изходни характеристики, а устойчивостта на получените оценки е проверена чрез повторни съчетавания. Стойност $p < 0,05$ е приета за статистически значима.

РЕЗУЛТАТИ
Кохорта и характеристика на пациентите
Аналитичната кохорта обхваща 704 операции при 624 пациенти — 460 отворени (65,3%), 186 лапароскопски (26,4%) и 58 конверсии (8,2%). Лапароскопски започнатите операции са 244, или 34,7% от всички. Двете основни групи не са съпоставими изходно (Таблица 1): лапароскопският достъп е прилаган значимо по-често при пациенти без предшестваща коремна операция (61,3% срещу 82,6%), без проведена неоадювантна химиотерапия (14,2% срещу 33,2%), при по-малки лезии (61 ± 37 срещу 72 ± 44 mm) и при по-рядко засягане на кранио-дорзалните сегменти (38,2% срещу 63,3%; $p < 0,001$ за

Copyright: © 2026 (CC BY 4.0) by the authors.

всяко). Възрастта и половото разпределение не се различават. Честотата на R0-резекцията е съпоставима и в трите групи (85,5–92,0%; p = 0,678).

Таблица 1. Изходни характеристики и обем на резекцията според оперативния достъп.

Показател	ОЧР (n = 460)	ЛЧР (n = 186)	Конверсия (n = 58)	p
Възраст, години (средна ± SD)	59,6 ± 13,1	59,2 ± 12,3	59,7 ± 14,5	0,949
Мъжки пол	238 (51,7%)	94 (50,5%)	26 (44,8%)	0,608
Предшестваща коремна операция	380 (82,6%)	114 (61,3%)	34 (58,6%)	< 0,001
Неоадювантна химиотерапия	148 (33,2%)	24 (14,2%)	12 (21,8%)	< 0,001
Чернодробно заболяване / цироза	28 (6,1%)	27 (14,5%)	3 (5,2%)	0,001
Размер на лезията, mm (средна ± SD)	72 ± 44	61 ± 37	82 ± 42	0,001
Засягане на сегмент I, IVa, VII или VIII	266 (63,3%)	63 (38,2%)	34 (63,0%)	< 0,001
Голяма резекция	199 (44,8%)	42 (24,9%)	23 (41,8%)	< 0,001
Технически голяма резекция	0 (0,0%)	32 (18,9%)	19 (34,5%)	< 0,001
Малка резекция	245 (55,2%)	95 (56,2%)	13 (23,6%)	< 0,001
R0-резекция	186 (85,7%)	53 (85,5%)	23 (92,0%)	0,678

Обем на резекцията и внедряване на метода

Голяма резекция е извършена при 44,8% от отворените и при 24,9% от лапароскопските операции. При лапароскопския достъп обаче 18,9% от резекциите попадат в категорията технически голяма — малка по обем резекция в сегменти I, IVa, VII или VIII. След обединяване на двете технически взискателни категории делът им при лапароскопския достъп се изравнява практически с този при отворения — 44% срещу 45% (Фигура 2).

Copyright: © 2026 (CC BY 4.0) by the authors.

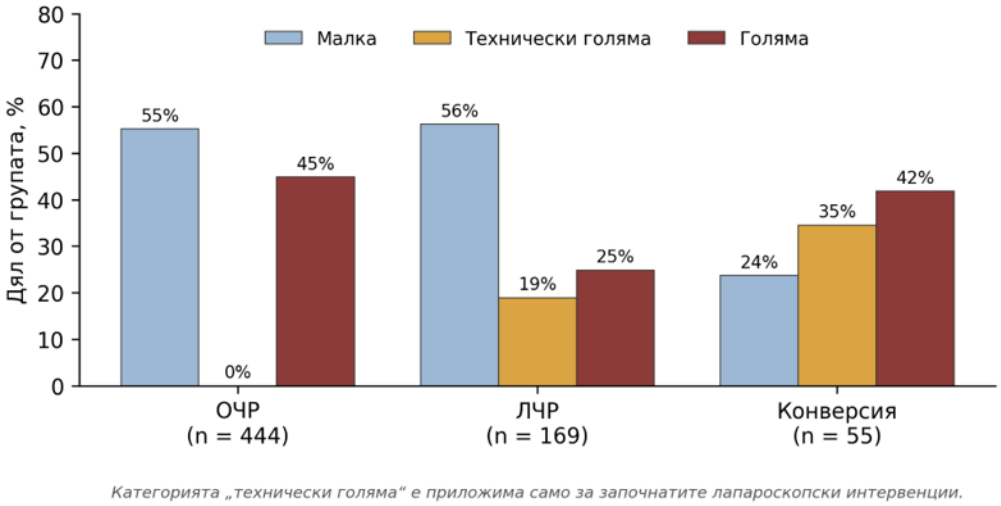

Категорията „технически голяма“ е приложима само за започнатите лапароскопски интервенции.

Фигура 2 Разпределение на обема на чернодробната резекция според оперативния достъп.

Конверсия

Конверсия е извършена при 58 от 244 започнати лапароскопски операции — 23,8% (95% CI 18,6–29,6). Честотата зависи значимо от обема на планираната резекция: 12,0% (13 от 108) при малките, 37,3% (19 от 51) при технически големите и 35,4% (23 от 65) при големите резекции (p < 0,001). Технически голямата резекция носи риск от конверсия, съпоставим с този при голямата. Честотата не се променя между двата периода на изследването — 25,5% за 2012–2018 г. срещу 23,3% за 2019–2025 г. (p = 0,878) – Фигура 3.

Плановата конверсия преобладава категорично — 48 от 58 случая (82,8%). Водещите ѝ причини са сраствания и технически затруднен достъп (n = 23), онкологични съображения (n = 11) и невъзможност за прогрес (n = 5). Спешната конверсия обхваща 10 случая (17,2%) — интраоперативна хеморагия (n = 7), съдово увреждане (n = 2) и хемодинамична или дихателна нестабилност (n = 1). В мултивариантния анализ независими предиктори за конверсия остават локализацията в кранио-дорзалните сегменти (OR 2,45; 95% CI 1,17–5,16; p = 0,018) и размерът на лезията над 50 mm (OR 2,65; 1,25–5,66; p = 0,011), докато планираният обем губи значимост след корекция; дискриминацията на модела е умерена (AUC 0,698).



Фигура 3 Честота на конверсиите спрямо обема на резекцията и спрямо времевия период.

Интраоперативни и ранни следоперативни резултати

Copyright: © 2026 (CC BY 4.0) by the authors.

Лапароскопският достъп е свързан с по-малка кръвозагуба (110 срещу 165 ml) и с трикратно по-ниска честота на интраоперативна хемотрансфузия (7,0% срещу 21,3%; p < 0,001), при съпоставим брой преляти единици — медиана една и в трите групи. Оперативното време не се различава значимо между отворения и лапароскопския достъп, докато при конверсиите е значимо по-дълго. Продължителността на маньовъра на Pringle е значимо по-голяма при лапароскопския достъп (37,0 срещу 26,0 min; p < 0,001) — единственият интраоперативен показател, по който лапароскопията отстъпва (Таблица 2).

Общата честота на усложненията е 20,0% при лапароскопските срещу 29,0% при отворените и 39,7% при конвертираните операции (p = 0,007). Разликата е по-изразена при тежките усложнения — 2,7% срещу 9,8% и 10,3% (p = 0,008), като единственото значимо двойково сравнение след корекция за множественост остава отворен срещу лапароскопски достъп. Клинично значимият жлъчен теч е по-рядък при лапароскопския достъп (1,9% срещу 6,9%; p = 0,047), както и реоперацията (0,6% срещу 4,7%; p = 0,048) и рехоспитализацията до 30 дни (0,0% срещу 2,7%; p = 0,002). Следоперативният престой е с два дни по-кратък (5 срещу 7 дни; p < 0,001). При анализа тип намерение за лечение, при който конверсиите се отнасят към лапароскопската група, общата честота на усложненията не се различава значимо (24,7% срещу 29,0%; p = 0,262), но разликата в тежките усложнения се запазва (4,5% срещу 9,8%; p = 0,021), както и в реоперациите (1,3% срещу 4,7%; p = 0,046) и в престоя (5 срещу 7 дни; p < 0,001).

Таблица 2. Интраоперативни и ранни следоперативни резултати.

Показател	ОЧР	ЛЧР	Конверсия	p
ИНТРАОПЕРАТИВНИ				
Кръвозагуба, ml — медиана (IQR)	165 (100–300)	110 (50–200)	225 (138–400)	< 0,001
Оперативно време, min — средна ± SD	157 ± 57	140 ± 65	174 ± 64	0,016
Продължителност на Pringle, min	26,0 (19,0–36,5)	37,0 (21,5–53,0)	26,0 (15,0–43,5)	0,001
Интраоперативна хемотрансфузия	32 (21,3%)	6 (7,0%)	10 (37,0%)	< 0,001
СЛЕДОПЕРАТИВНИ				
Усложнение — общо	133 (29,0%)	37 (20,0%)	23 (39,7%)	0,007
Clavien–Dindo I–II	87 (19,0%)	33 (17,8%)	17 (29,3%)	0,138
Clavien–Dindo ≥ IIIa	45 (9,8%)	5 (2,7%)	6 (10,3%)	0,008
CCI — при усложнение, медиана (IQR)	20,9 (20,9–33,5)	20,9 (20,9–20,9)	20,9 (20,9–29,6)	0,016
СЧН по ISGLS, клас B/C	15 (3,4%)	5 (2,8%)	5 (8,9%)	0,088
Жлъчен теч по ISGLS, клас B/C	30 (6,9%)	3 (1,9%)	2 (3,8%)	0,047
Реоперация	21 (4,7%)	1 (0,6%)	2 (3,7%)	0,048
Рехоспитализация до 30 дни	10 (2,7%)	0 (0,0%)	4 (9,8%)	0,002
Следоперативен престой, дни	7,0 (6,0–9,0)	5,0 (4,0–6,0)	7,0 (6,0–8,0)	< 0,001

Copyright: © 2026 (CC BY 4.0) by the authors.

Резултати според обема на лапароскопската резекция и съпоставка с референтните стойности

В рамките на лапароскопската група обемът на резекцията разделя резултатите отчетливо (Таблица 3). Оперативното време нараства последователно — 114 ± 53, 157 ± 65 и 215 ± 47 минути (p < 0,001), както и кръвозагубата и продължителността на маньовъра на Pringle. Общата честота на усложненията е 16,0% при малките, 12,5% при технически големите и 33,3% при големите резекции (p = 0,033), а клинично значима пострезекционна чернодробна недостатъчност се среща изключително след големите резекции — 11,9% срещу 0% в другите две категории (p < 0,001). Честотата на тежките усложнения обаче не се различава между трите категории (3,2%, 3,1% и 2,4%; p = 0,966).

Съпоставката с международните референтни стойности, изведени от 34 експертни центъра, показва, че при технически голямата и при голямата лапароскопска резекция всички следоперативни показатели попадат под референтните граници, при това с широка разлика — тежко усложнение 3,1% и 2,4% при референтни стойности 7,1% и 20%, липса на хемотрансфузия при референтни 7,1% и 10,5%, липса на реоперация и на 90-дневна смъртност. При малката резекция общата честота на усложненията (16,0% при референтна стойност 11,1%) и делът на кръвозагубата над 500 ml леко надхвърлят граничните стойности. Честотата на конверсията надхвърля референтната стойност и в трите категории.

Таблица 3. Лапароскопски резекции по обем и съпоставка с международните референтни стойности (Goh и сътр., 2023).

Показател	Малка (n = 95)	Реф. ЛЛС	Технически голяма (n = 32)	Реф. ЛХ	Голяма (n = 42)	Реф. ДХ
Оперативно време, min	114	≤ 209,5	157	≤ 302	215	≤ 426
Кръвозагуба, ml (медиана)	100	50	100	150	250	350
Интраоперативна хемотрансфузия	0%	0%	0%	≤ 7,1%	0%	≤ 10,5%
Конверсия	12,0%	≤ 2,1%	37,3%	≤ 13,4%	35,4%	≤ 13,0%
Усложнение — общо	16,0%	≤ 11,1%	12,5%	≤ 20%	33,3%	≤ 50%
Тежко усложнение (CD ≥ IIIa)	3,2%	0%	3,1%	≤ 7,1%	2,4%	≤ 20%
ПРЧН по ISGLS, клас B/C	0%	—	0%	—	11,9%	—
Реоперация	1,2%	0%	0%	0%	0%	0%
90-дневна смъртност	0%	0%	0%	0%	0%	0%
Следоперативен престой, дни	4,7	≤ 5	5,3	≤ 7	7,3	≤ 7,5

Периоперативна смъртност

Регистрирани са 11 летални изхода до 90-ия следоперативен ден — 1,6% от цялата кохорта. В лапароскопската група не е регистрирана периоперативна смъртност;

Copyright: © 2026 (CC BY 4.0) by the authors.

девет от случаите са в групата с отворен достъп (1,96%) и два — в конверсионната (3,45%). И единадесетте летални изхода настъпват след голяма резекция — седем след дясна и три след лява хемихепатектомия и един след разширена хепатектомия.
Водещият фатален механизъм е пострезекционна чернодробна недостатъчност при 5 от единадесетте случая, следвана от дихателна недостатъчност при 3, сепсис при 2 и хеморагичен шок при 1. Разпределението на инициращите събития обаче е различно: при 5 от единадесетте случая фаталната каскада започва с кръвоизлив или интраоперативно съдово увреждане, а при 2 — с жлъчен теч. Медианата на деня на смъртта е 21-ият следоперативен ден (2–55), като три от леталните изходи настъпват след 30-ия ден.

Обща преживяемост
Анализът на преживяемостта обхваща 379 пациенти с малигнено заболяване при индексна операция и известен витален статус, с 223 регистрирани смъртни случая и медиана на проследяването 63,5 месеца (Фигура 4). Общата медианна преживяемост е 42,6 месеца (95% CI 35,5–51,5), а петгодишната — 39,2%. По оперативен достъп медианната преживяемост е 33,7 месеца при отворения, 58,3 месеца при лапароскопския и 74,5 месеца при конверсионния достъп (log-rank p = 0,001), с петгодишна преживяемост съответно 34,0%, 48,2% и 61,4% (Таблица 4).

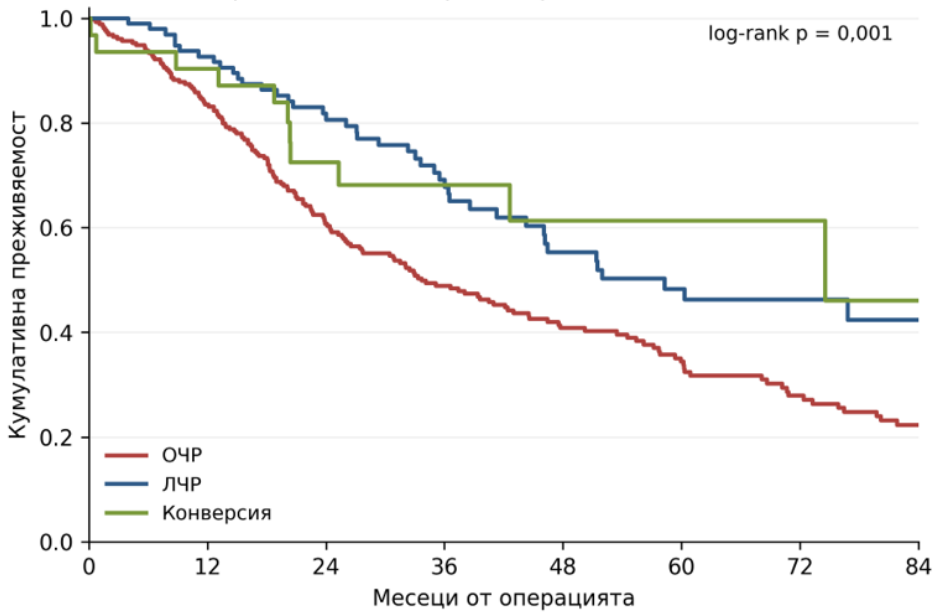

Фигура 4 Обща преживяемост според оперативния достъп.

В мултивариантния модел на Cox независима връзка с преживяемостта запазват единствено множествените лезии (HR 1,70; 95% CI 1,13–2,58; p = 0,012) и оперативният период 2019–2025 г. (HR 0,64; 0,43–0,96; p = 0,032). Лапароскопският достъп не запазва самостоятелно прогностично значение — HR 0,76 (0,47–1,21; p = 0,240), Таблица 5. Допускането за пропорционалност на рисковете не е отхвърлено за нито една от включените ковариати; индексът на конкордантност е 0,632.
Тежкото следоперативно усложнение показва най-високото отношение на рисковете при унивариантния анализ (HR 2,25; 1,46–3,47; p < 0,001), но губи значимост след корекция (HR 1,86; p = 0,081). Landmark-анализът показва последователно отслабване на ефекта — 1,53 при праг от 90 дни и 1,19 при праг от една година, тоест

Copyright: © 2026 (CC BY 4.0) by the authors.

наблюдаваната връзка се дължи на ранната смъртност, а не на траен неблагоприятен ефект върху онкологичния изход (Фигура 5).

Таблица 4. Обща преживяемост при малигнено заболяване според оперативния достъп.

Група	n / събития	Медиана, месеци (95% CI)	1-годишна	3-годишна	5-годишна
ОЧР	253 / 169	33,7 (26,5–43,0)	83,4%	48,6%	34,0%
ЛЧР	95 / 43	58,3 (44,3 – н.д.)	92,6%	69,1%	48,2%
Конверсия	31 / 11	74,5 (25,3 – н.д.)	90,3%	68,2%	61,4%
Цялата кохорта	**379 / 223**	**42,6 (35,5–51,5)**	**86,3%**	**55,2%**	**39,2%**

Таблица 5. Мултивариантна регресия на Cox — обща преживяемост (n = 234, 122 събития).

Фактор	HR	95% ДИ	p
Множествени лезии	1,70	1,13 – 2,58	0,012
Оперативен период 2019–2025 г.	0,64	0,43 – 0,96	0,032
Тежко усложнение (Clavien–Dindo ≥ IIIa)	1,86	0,93 – 3,72	0,081
Размер на лезията > 50 mm	1,35	0,93 – 1,97	0,119
Конверсия	0,55	0,24 – 1,28	0,164
Лапароскопски достъп	0,76	0,47 – 1,21	0,240
Цироза	0,68	0,36 – 1,31	0,252
Неоадювантна химиотерапия	1,10	0,71 – 1,71	0,655

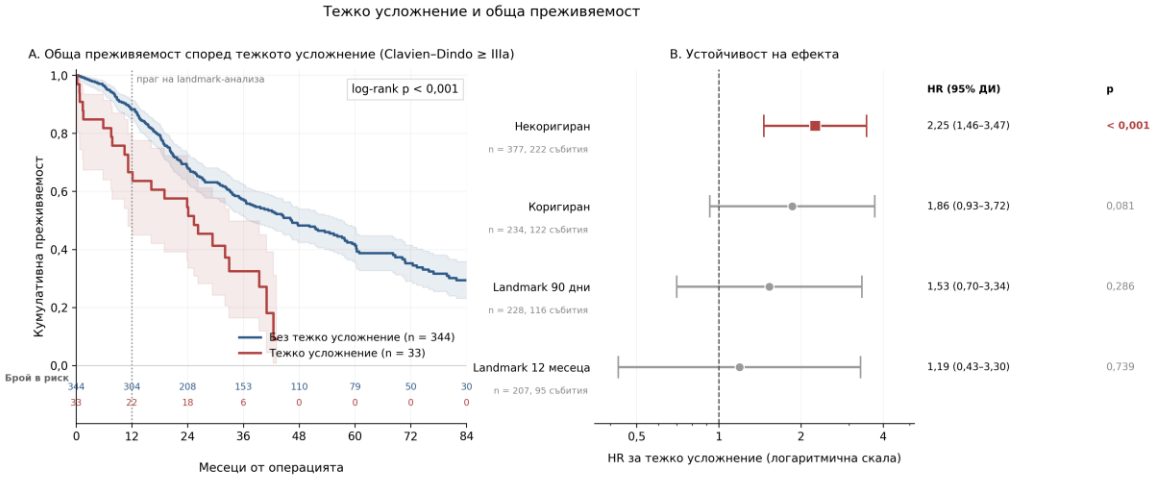

Фигура 5 Тежко усложнение и обща преживяемост с landmark-анализ.

Съчетан по сходство анализ

Съчетаването по дванадесет изходни характеристики формира 114 двойки и редуцира максималната стандартизирана разлика от 0,765 на 0,099 (Фигура 6). След изравняване разликата в общата честота на усложненията изчезва — 24,6% срещу 26,3% (p = 0,875), както и тази в тежките усложнения — 3,5% срещу 7,0% (p = 0,388). Единственият ранен изход, който преживява съчетаването, е следоперативният

Copyright: © 2026 (CC BY 4.0) by the authors.

престой — 5,0 срещу 6,0 дни (p < 0,001). Продължителността на маньовъра на Pringle остава значимо по-голяма при лапароскопския достъп (40,0 срещу 25,0 min; p < 0,001) — Таблица 6.

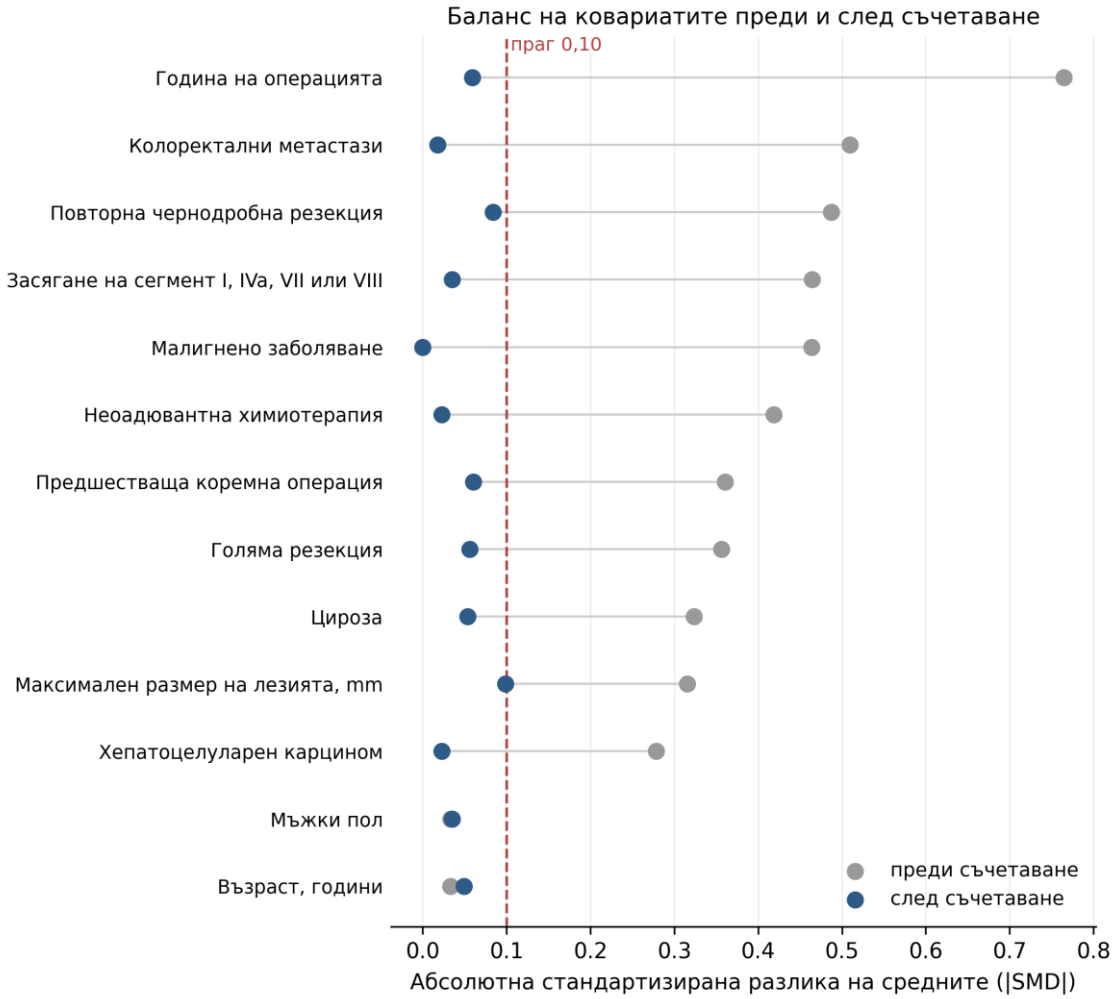

Фигура 6 Баланс на ковариатите преди и след съчетание.

В съчетаната подкохорта с налична преживяемост (45 двойки, 45 събития) стратифицираната регресия на Cox дава HR 0,50 (95% CI 0,23–1,07; p = 0,074). Данните са съвместими с умерено предимство в преживяемостта, но не го установяват: наличните 45 събития са под необходимите приблизително 65 за 80% мощност (Фигура 7).

Таблица 6. Резултати в съчетаната по сходство кохорта (114 двойки).

Показател	ЛЧР	ОЧР	p
Усложнение — общо	28 (24,6%)	30 (26,3%)	0,875
Clavien–Dindo ≥ IIIa	4 (3,5%)	8 (7,0%)	0,388
Жлъчен теч по ISGLS, клас B/C	3 (2,8%)	7 (6,4%)	0,344
Реоперация	1 (0,9%)	5 (4,4%)	0,219

Copyright: © 2026 (CC BY 4.0) by the authors.

Comprehensive Complication Index	0,0 (0,0–6,5)	0,0 (0,0–8,7)	0,357
Следоперативен престой, дни	5,0 (4,0–7,0)	6,0 (5,0–8,0)	< 0,001
Продължителност на Pringle, min	40,0 (25,0–56,0)	25,0 (16,8–32,0)	< 0,001
Обща преживяемост — HR (95% ДИ)	0,50 (0,23 – 1,07)	референтна	0,074

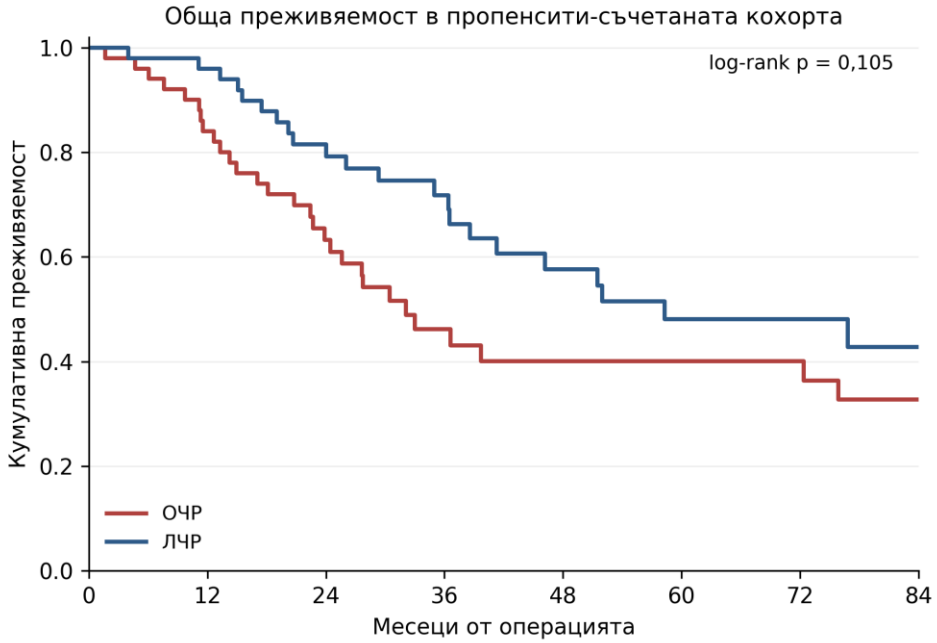

Фигура 7 Kaplan-Meier анализ на преживяемостта в съчетаната кохорта.

ОБСЪЖДАНЕ

Внедряване на метода и подбор на пациентите

Делът на лапароскопските резекции от 26,4% поставя серията в горната половина на диапазона, съобщен от националното нидерландско проучване, което обхваща всички центрове, а не само експертните — среден дял 13% при разлика между центровете от 3% до 36%[14]. Този показател обаче не бива да се тълкува изолирано от подбора. Разликите между групите не са случайни, а отразяват последователна оперативна логика: лапароскопският достъп е прилаган по-често при по-малки лезии, при пациенти без предшестваща коремна операция и без неоадювантна химиотерапия и по-рядко при засягане на кранио-дорзалните сегменти. Именно това разпределение прави некоригираното сравнение систематично благоприятно за лапароскопията и налага методи за контрол на подбора.

Обем на резекцията и съпоставка с референтните стойности

Тристепенната класификация с обособена категория „технически голяма резекция" е ключова за коректното сравнение. Достъпът до кранио-дорзалните сегменти е затруднен от ограничената визуализация от каудална гледна точка и от лимитираното работно пространство под ригидната гръдна клетка — обстоятелство, отразено във всички валидирани скали за трудност[17, 23]. След обединяване на двете технически взискателни категории делът им при

Copyright: © 2026 (CC BY 4.0) by the authors.

лапароскопския достъп се изравнява с този при отворения, което променя съществено прочита на серията: лапароскопията в тази клиника не е запазена за леките случаи.

Съпоставката с международните референтни стойности[24, 25] дава двусъставен резултат, който заслужава точна формулировка. Резултатите след завършена лапароскопски резекция покриват референтните граници за експертни центрове, при това при по-неблагоприятен подбор — референтната кохорта изключва пациентите с ASA III и IV, затлъстелите и хибридните операции.

Конверсия към отворен достъп

Общата честота на конверсията от 23,8% изглежда висока при повърхностно сравнение, но серията обхваща всички обеми, включително 65 големи и 51 технически големи резекции, докато публикуваните ниски стойности се отнасят преимуществено за малки или стандартизирани процедури. При стратификация разликата се стопява: 12,0% при малките резекции попада в горния край на съобщения диапазон 0—13%[14], докато 35,4% при големите резекции е по-висока от референтната стойност 11—13% за центрове с над двадесет минимално инвазивни резекции годишно.

Две обстоятелства обясняват това. Първо, при големите резекции по-високата конверсия отразява по-либерален подбор за първоначален лапароскопски достъп, при който решението за продължаване се взема след интраоперативна оценка на туморните характеристики и техническата сложност. Второ, серията документира период на въвеждане, а обучителната крива за големите резекции се определя на около 50 случая[26, 27] — при 42 завършени лапароскопски големи резекции тя е току-що премината в края на изследвания период.

Преобладаването на плановата конверсия — 82,8% — е показателят с най-пряко клинично значение. Разграничението между конверсия по повод неблагоприятна находка и конверсия в отговор на вече настъпило неблагоприятно събитие има доказана прогностична стойност: спешната конверсия се свързва с по-висока честота на тежки усложнения и значително по-висока 90-дневна смъртност спрямо плановата[28]. Съотношението в настоящата серия отговаря на превантивна стратегия, съответстваща на принципа от консенсуса в Southampton, че своевременната конверсия е елемент на безопасната практика, а не усложнение. Съпоставянето по сходство показва, че резултатите след конверсия, макар по-неблагоприятни от тези при изцяло лапароскопска резекция, са съпоставими с тези при първично планирана отворена хепатектомия[29].

Интраоперативни резултати

Лапароскопският достъп се свързва с по-ниска кръвозагуба и с трикратно по-ниска честота на интраоперативна хемотрансфузия, при еднакъв брой преляти единици — тоест разликата е в честотата, а не в обема на трансфузията. Мета-анализ на съчетани популации установява същата зависимост[30], а систематичните обзори при хепатоцелуларен карцином и колоректални метастази демонстрират аналогично предимство [31, 32]. Показателно е, че рандомизираните проучвания OSLO-COMET и LapOpHuva не установяват такава разлика — несъответствие, което отразява по-

Copyright: © 2026 (CC BY 4.0) by the authors.

скоро подбора на пациенти в кохортните серии, отколкото ефекта на самия достъп[9, 10].
По-продължителният маньовър на Pringle е единствената разлика, при която лапароскопията отстъпва, и има ясно техническо обяснение — липсата на пряк мануален контрол върху паренхима. В настоящия анализ тази разлика се запазва след всички нива на корекция, включително след съчетаване по сходство, тоест е присъща на метода, а не следствие от подбора. Продължителният аферентен контрол не е безобиден: клампаж над 40 минути е независимо свързан с непостигане на „учебников изход" след лапароскопска лява латерална секционектомия[33], а в настоящата кохорта продължителност над 30 минути е независим предиктор както за усложнение от всякаква степен, така и за тежко усложнение.

Ранни следоперативни резултати
Редуцираната честота на усложненията при лапароскопския достъп е универсална находка в публикуваните данни. OSLO-COMET съобщава 19% срещу 31% при малки резекции[9], а мета-анализ, ограничен до рандомизирани проучвания, отчита около 83 ml по-малка кръвозагуба, 2,3 дни по-кратък престой и 43% относително по-нисък риск от усложнение[34]. Съществено уточнение е, че LapOpHuva[10] установява разлика в общата честота, но не и в тежките усложнения — разграничение, което настоящата серия също прави, но в обратната посока: тежките усложнения показват по-голямата разлика.
Именно тук съчетаването по сходство променя прочита. След изравняване на измеримите изходни характеристики разликата както в общата, така и в тежката морбидност изчезва, а единственият ранен изход, който преживява корекцията, е следоперативният престой. Абсолютната величина на този ефект варира широко между сериите — при възрастни пациенти с хепатоцелуларен карцином се съобщава съкращаване със 7,9 дни при много висока хетерогенност[35], отразяваща различия в здравните системи и в критериите за изписване. По-надежден е изводът за посоката на ефекта, отколкото пренасянето на абсолютна стойност към отделен център.

Периоперативна смъртност
Деветдесетдневната смъртност от 1,6% съответства на публикуваното за смесени кохорти чернодробни резекции и е получена без изключване на високорискови пациенти. Разпределението ѝ обаче носи повече информация от самата стойност. И единадесетте летални изхода настъпват след голяма резекция, при нулева смъртност в категориите малка и технически голяма — находка, която потвърждава, че определящият фактор е обемът на резецирания паренхим и функционалният резерв на остатъка, а не оперативният достъп. Същото наблюдение обяснява защо периоперативното предимство на лапароскопията е по-ограничено при хемихепатектомиите, отколкото при малките резекции.
Адюдикацията на инициращото събитие поотделно от водещия фатален механизъм дава резултат с пряко практическо значение. Пострезекционната чернодробна недостатъчност е водещият механизъм при пет от единадесетте случая, но е крайната, а не началната точка на каскадата: при пет случая тя започва с кръвоизлив или интраоперативно съдово увреждане, а при два — с жлъчен теч. Прочетени така, данните изместват фокуса от чисто волуметричния подбор към интраоперативния контрол на кръвозагубата и на билиостазата като основна точка за въздействие.

Copyright: © 2026 (CC BY 4.0) by the authors.

Този прочит е съгласуван с останалите находки в серията, при които интраоперативната хемотрансфузия и продължителността на аферентното изключване са водещите независими предиктори за тежко усложнение.
Моментът на настъпване има отделно методологично значение. Медианата на деня на смъртта е 21-ият следоперативен ден, а три от единадесетте летални изхода настъпват след 30-ия ден. Тридесетдневната смъртност би пропуснала повече от една четвърт от случаите — довод в полза на съобщаването на 90-дневна смъртност, както е възприето и в референтните проучвания[24, 25].

Далечна преживяемост и ролята на подбора
Некоригираната разлика в преживяемостта е голяма — медиана 58,3 срещу 33,7 месеца и петгодишна преживяемост 48,2% срещу 34,0%. Величина от този порядък не е правдоподобна като ефект на оперативния достъп и настоящият анализ показва защо. След корекция за характеристиките на пациента, лезията и обема на резекцията лапароскопският достъп губи самостоятелно прогностично значение (HR 0,76; p = 0,240), а независими остават само множествените лезии и оперативният период. Ефектът на периода 2019—2025 г. (HR 0,64) е сам по себе си показателен: той обединява подобрената системна терапия при колоректалните метастази и съзряването на програмата, като същевременно е колинеарен с нарастващия дял на лапароскопските операции — обстоятелство, което прави грубото сравнение между достъпите системно подвеждащо.
Съчетаването по сходство не разрешава въпроса, а очертава границите му. Стратифицираната регресия дава HR 0,50 (0,23—1,07; p = 0,074) при 45 събития спрямо необходимите приблизително 65 за 80% мощност. Данните са съвместими с умерено предимство, но не го установяват.
Поставени в контекста на литературата, тези резултати са очаквани. Рандомизираните данни остават котвата: дългосрочното проследяване на OSLO-COMET не установява разлика в петгодишната обща преживяемост — 54% срещу 55% (HR 0,93) [13], а LapOpHuva не установява разлика нито в общата, нито в свободната от прогресия преживяемост[10]. Мета-анализът на индивидуални пациентски данни съобщава по-нисък риск от смърт при лапароскопския достъп (HR 0,853), но самите автори отдават находката на остатъчен подбор[36], а многоцентровото проучване SIMMILR-2 установява еквивалентни резултати след съпоставяне[37]. Единствената област с последователно съобщавано предимство е хепатоцелуларният карцином при цироза, където се предполага конкретен механизъм — избягване на широка лапаротомия и съхраняване на венозните колатерали на предната коремна стена[38, 39].
Отделен извод се отнася до тежкото следоперативно усложнение. Унивариантно то удвоява риска от смърт, но ефектът отслабва последователно при landmark-анализа и практически изчезва след първата година. Наблюдаваната връзка се дължи на ранната смъртност, а не на траен неблагоприятен ефект върху онкологичния изход — заключение, което уточнява клиничното ѝ значение.

ЗАКЛЮЧЕНИЕ
Лапароскопската чернодробна резекция е приложима в целия спектър на чернодробната резекционна хирургия, включително при технически трудните кранио-дорзални сегменти, като делът на технически взискателните резекции при

Copyright: © 2026 (CC BY 4.0) by the authors.

лапароскопския достъп се изравнява с този при отворения. Резултатите след завършена лапароскопски резекция покриват международните референтни стойности за експертни центрове при по-неблагоприятен подбор на пациентите. Честотата на конверсията остава единственият системен показател, по който съпоставката е неблагоприятна, и определя основното направление за подобрение. Преобладаването на плановата конверсия (82,8%) отразява превантивна оперативна стратегия и съответства на разбирането за своевременната конверсия като елемент на безопасната практика, а не като усложнение.
Периоперативната смъртност е съсредоточена изцяло в групата на големите резекции. Пострезекционната чернодробна недостатъчност е крайният, а не началният механизъм — интраоперативният контрол на кръвозагубата и на жлъчния теч е основната точка за въздействие. Периоперативното предимство на лапароскопския достъп в некоригирания анализ до голяма степен отразява подбора на пациенти и на процедури. След съчетаване по сходство устойчиво остава по-краткият следоперативен престой, а разликата в далечната преживяемост не се потвърждава като независима — данните не установяват онкологично предимство, но и не откриват онкологичен недостатък на метода.

Copyright: © 2026 (CC BY 4.0) by the authors.

БИБЛИОГРАФИЯ

1. Reich, H., F. McGlynn, J. DeCaprio, et al., *Laparoscopic excision of benign liver lesions.* Obstet Gynecol, 1991. **78**(5 Pt 2): p. 956-8.
2. Gagner, M., *Laparoscopic partial hepatectomy for liver tumor.* Surg Endosc, 1992. **6**: p. 97-98.
3. Kaneko, H., S. Takagi, and T. Shiba, *Laparoscopic partial hepatectomy and left lateral segmentectomy: technique and results of a clinical series.* Surgery, 1996. **120**(3): p. 468-75.DOI: 10.1016/s0039-6060(96)80065-1.
4. Cherqui, D., E. Husson, R. Hammoud, et al., *Laparoscopic liver resections: a feasibility study in 30 patients.* Ann Surg, 2000. **232**(6): p. 753-62.DOI: 10.1097/00000658-200012000-00004.
5. Buell, J.F., D. Cherqui, D.A. Geller, et al., *The international position on laparoscopic liver surgery: The Louisville Statement, 2008.* Ann Surg, 2009. **250**(5): p. 825-30.DOI: 10.1097/sla.0b013e3181b3b2d8.
6. Wakabayashi, G., D. Cherqui, D.A. Geller, et al., *Recommendations for laparoscopic liver resection: a report from the second international consensus conference held in Morioka.* Ann Surg, 2015. **261**(4): p. 619-29.DOI: 10.1097/sla.0000000000001184.
7. Abu Hilal, M., L. Aldrighetti, I. Dagher, et al., *The Southampton Consensus Guidelines for Laparoscopic Liver Surgery: From Indication to Implementation.* Ann Surg, 2018. **268**(1): p. 11-18.DOI: 10.1097/sla.0000000000002524.
8. Abu Hilal, M., T.J. Hoogteijling, B. Edwin, et al., *The Brescia internationally validated European guidelines on minimally invasive liver surgery.* Br J Surg, 2025. **112**(6).DOI: 10.1093/bjs/znaf113.
9. Fretland Å, A., V.J. Dagenborg, G.M.W. Bjørnelv, et al., *Laparoscopic Versus Open Resection for Colorectal Liver Metastases: The OSLO-COMET Randomized Controlled Trial.* Ann Surg, 2018. **267**(2): p. 199-207.DOI: 10.1097/sla.0000000000002353.
10. Robles-Campos, R., V. Lopez-Lopez, R. Brusadin, et al., *Open versus minimally invasive liver surgery for colorectal liver metastases (LapOpHuva): a prospective randomized controlled trial.* Surg Endosc, 2019. **33**(12): p. 3926-3936.DOI: 10.1007/s00464-019-06679-0.
11. Ciria, R., D. Cherqui, D.A. Geller, et al., *Comparative Short-term Benefits of Laparoscopic Liver Resection: 9000 Cases and Climbing.* Ann Surg, 2016. **263**(4): p. 761-77.DOI: 10.1097/sla.0000000000001413.
12. Kabir, T., Z.Z. Tan, N.L. Syn, et al., *Laparoscopic versus open resection of hepatocellular carcinoma in patients with cirrhosis: meta-analysis.* British Journal of Surgery, 2021. **109**(1): p. 21-29.DOI: 10.1093/bjs/znab376.
13. Aghayan, D.L., A.M. Kazaryan, V.J. Dagenborg, et al., *Long-Term Oncologic Outcomes After Laparoscopic Versus Open Resection for Colorectal Liver Metastases : A Randomized Trial.* Ann Intern Med, 2021. **174**(2): p. 175-182.DOI: 10.7326/m20-4011.
14. van der Poel, M.J., R.S. Fichtinger, M. Bemelmans, et al., *Implementation and outcome of minor and major minimally invasive liver surgery in the Netherlands.* HPB (Oxford), 2019. **21**(12): p. 1734-1743.DOI: 10.1016/j.hpb.2019.05.002.
15. Strasberg, S.M., J. Belghiti, P.A. Clavien, et al., *The Brisbane 2000 Terminology of Liver Anatomy and Resections.* HPB, 2000. **2**(3): p. 333-339.DOI: https://doi.org/10.1016/S1365-182X(17)30755-4.
16. Kim, N.R., G.H. Choi, J.Y. Cho, et al., *Definition and Classification of Minimally Invasive Major Hepatectomy (MIMH): A Literature Review and Expert Survey in the Fifth World Congress*

Copyright: © 2026 (CC BY 4.0) by the authors.

of the International Laparoscopic Liver Surgery (ILLS). Ann Surg Open, 2026. **7**(2): p. e674.DOI: 10.1097/as9.0000000000000674.
17. Linn, Y.L., A.G. Wu, H.S. Han, et al., *Systematic review and meta-analysis of difficulty scoring systems for laparoscopic and robotic liver resections.* Journal of Hepato-Biliary-Pancreatic Sciences, 2023. **30**(1): p. 36-59.DOI: 10.1002/jhbp.1211.
18. Kostadinov R, M.V., Trichkov T, Marvakov S, Sirakov V, Ivanov I, Eyupov E, Vladov N, *Risk stratification in laparoscopic liver resections: a review of available scales and validation with a Bulgarian cohort of patients.* Journal of Endourology and Minimally Invasive Surgery (Bulgaria), 2022. **10**(2): p. 19-28.DOI: 10.57045/jemis/1021122.pp19-28.
19. Dindo, D., N. Demartines, and P.A. Clavien, *Classification of surgical complications: a new proposal with evaluation in a cohort of 6336 patients and results of a survey.* Ann Surg, 2004. **240**(2): p. 205-13.DOI: 10.1097/01.sla.0000133083.54934.ae.
20. Slankamenac, K., R. Graf, J. Barkun, et al., *The comprehensive complication index: a novel continuous scale to measure surgical morbidity.* Ann Surg, 2013. **258**(1): p. 1-7.DOI: 10.1097/SLA.0b013e318296c732.
21. Rahbari, N.N., O.J. Garden, R. Padbury, et al., *Posthepatectomy liver failure: a definition and grading by the International Study Group of Liver Surgery (ISGLS).* Surgery, 2011. **149**(5): p. 713-24.DOI: 10.1016/j.surg.2010.10.001.
22. Koch, M., O.J. Garden, R. Padbury, et al., *Bile leakage after hepatobiliary and pancreatic surgery: a definition and grading of severity by the International Study Group of Liver Surgery.* Surgery, 2011. **149**(5): p. 680-8.DOI: 10.1016/j.surg.2010.12.002.
23. Ban, D., M. Tanabe, H. Ito, et al., *A novel difficulty scoring system for laparoscopic liver resection.* Journal of Hepato-Biliary-Pancreatic Sciences, 2014. **21**(10): p. 745-753.DOI: 10.1002/jhbp.166.
24. Goh, B.K.P., H.S. Han, K.H. Chen, et al., *Defining Global Benchmarks for Laparoscopic Liver Resections: An International Multicenter Study.* Ann Surg, 2023. **277**(4): p. e839-e848.DOI: 10.1097/sla.0000000000005530.
25. Hobeika, C., D. Fuks, F. Cauchy, et al., *Benchmark performance of laparoscopic left lateral sectionectomy and right hepatectomy in expert centers.* J Hepatol, 2020. **73**(5): p. 1100-1108.DOI: 10.1016/j.jhep.2020.05.003.
26. Guilbaud, T., D.J. Birnbaum, S. Berdah, et al., *Learning Curve in Laparoscopic Liver Resection, Educational Value of Simulation and Training Programmes: A Systematic Review.* World Journal of Surgery, 2019. **43**(11): p. 2710-2719.DOI: 10.1007/s00268-019-05111-x.
27. Nomi, T., D. Fuks, M. Govindasamy, et al., *Risk factors for complications after laparoscopic major hepatectomy.* The British Journal of Surgery, 2015. **102**(3): p. 254-260.DOI: 10.1002/bjs.9726.
28. Halls, M.C., F. Cipriani, G. Berardi, et al., *Conversion for Unfavorable Intraoperative Events Results in Significantly Worse Outcomes During Laparoscopic Liver Resection: Lessons Learned From a Multicenter Review of 2861 Cases.* Annals of Surgery, 2018. **268**(6): p. 1051-1057.DOI: 10.1097/SLA.0000000000002332.
29. Cauchy, F., D. Fuks, T. Nomi, et al., *Risk factors and consequences of conversion in laparoscopic major liver resection.* Br J Surg, 2015. **102**(7): p. 785-95.DOI: 10.1002/bjs.9806.
30. Kelly, M.E., M. Fahy, J.C. Bolger, et al., *Open versus laparoscopic liver resection of colorectal metastases: a meta-analysis of matched patient populations.* Irish Journal of Medical Science, 2022. **191**(4): p. 1531-1538.DOI: 10.1007/s11845-021-02780-3.
31. Ciria, R., I. Gomez-Luque, S. Ocaña, et al., *A Systematic Review and Meta-Analysis Comparing the Short- and Long-Term Outcomes for Laparoscopic and Open Liver Resections*

Copyright: © 2026 (CC BY 4.0) by the authors.

for Hepatocellular Carcinoma: Updated Results from the European Guidelines Meeting on Laparoscopic Liver Surgery, Southampton, UK, 2017. Ann Surg Oncol, 2019. **26**(1): p. 252-263.DOI: 10.1245/s10434-018-6926-3.
32. Ciria, R., S. Ocaña, I. Gomez-Luque, et al., *A systematic review and meta-analysis comparing the short- and long-term outcomes for laparoscopic and open liver resections for liver metastases from colorectal cancer.* Surgical Endoscopy, 2020. **34**(1): p. 349-360.DOI: 10.1007/s00464-019-06774-2.
33. D'Silva, M., J.Y. Cho, H.S. Han, et al., *Achievement of textbook outcomes and comparisons with benchmark values after laparoscopic left lateral sectionectomy.* Updates in Surgery, 2022. **74**(4): p. 1299-1306.DOI: 10.1007/s13304-022-01237-1.
34. Mithany, R.H., F. Gerges, and M.H. Shahid, *Operative and hepatic function outcomes of laparoscopic vs. open liver resection: a systematic review and meta-analysis.* Cureus, 2023. **15**(10): p. e47274.DOI: 10.7759/cureus.47274.
35. Wang, S., G. Ye, J. Wang, et al., *Laparoscopic versus open liver resection for hepatocellular carcinoma in elderly patients: a systematic review and meta-analysis of propensity score-matched studies.* Frontiers in Oncology, 2022. **12**: p. 939877.DOI: 10.3389/fonc.2022.939877.
36. Syn, N.L., T. Kabir, Y.X. Koh, et al., *Survival Advantage of Laparoscopic Versus Open Resection For Colorectal Liver Metastases: A Meta-analysis of Individual Patient Data From Randomized Trials and Propensity-score Matched Studies.* Ann Surg, 2020. **272**(2): p. 253-265.DOI: 10.1097/sla.0000000000003672.
37. Gumbs, A.A., R. Croner, and E. Lorenz, *Survival Study: International Multicentric Minimally Invasive Liver Resection for Colorectal Liver Metastases (SIMMILR-2).* Cancers (Basel), 2022. **14**(17): p. 4190.DOI: 10.3390/cancers14174190.
38. Kabir, T., Z.Z. Tan, and N.L. Syn, *Laparoscopic versus open resection of hepatocellular carcinoma in patients with cirrhosis: meta-analysis.* British Journal of Surgery, 2022. **109**(1): p. 21-29.DOI: 10.1093/bjs/znab376.
39. Benedetti Cacciaguerra, A., B. Görgec, and J. Lanari, *Outcome of major hepatectomy in cirrhotic patients; does surgical approach matter? A propensity score matched analysis.* Journal of Hepato-Biliary-Pancreatic Sciences, 2021. **29**(11): p. 1226-1239.DOI: 10.1002/jhbp.1087.

Copyright: © 2026 (CC BY 4.0) by the authors.

МЕЖДУ ТЕХНИЧЕСКАТА РЕЗЕКТАБИЛНОСТ И ФУНКЦИОНАЛНАТА ПОНОСИМОСТ: ИНДИВИДУАЛИЗИРАНА ОЦЕНКА НА РИСКА В ОНКОЛОГИЧНАТА ЧЕРНОДРОБНА ХИРУРГИЯ.

ГЕОРГИ КОРУКОВ, ЕЛЕНА АРАБАДЖИЕВА, ДИМИТЪР БУЛАНОВ, ЛИЛИЯ СИМОНОВА, ЖИВКО ШАВАЛОВ, ИЛИЯ БАШЛИЕВ, ВЕСЕЛИН МИРОСЛАВОВ, АТАНАС ЙОНКОВ

Георги Коруков, Елена Арабаджиева, Димитър Буланов, Лилия Симонова, Живко Шавалов, Илия Башлиев, Веселин Мирославов, Атанас Йонков
УМБАЛ Александровска" ЕАД"
E-mail: *georgikorukov@gmail.com*
Ключови думи: *чернодробна резекция, постоперативна чернодробна недостатъчност (ПОЧН)*

Въведение: Разширяването на индикациите за чернодробна резекция позволява оперативно лечение на все по-комплексни онкологични случаи. Техническата възможност за отстраняване на тумора обаче не гарантира функционална поносимост на планираната интервенция. Прецизната оценка на риска изисква съчетаване на анатомичната оценка на бъдещия чернодробен остатък с обективни показатели за неговия функционален капацитет.
Цел: Да се анализират факторите, свързани с развитието на специфични чернодробни усложнения след онкологични чернодробни резекции, и да се разработи модел за индивидуализирана предоперативна оценка на риска.
Материал и методи: Анализирани са 278 пациенти, подложени на чернодробна резекция през периода март 2010 – юни 2024 г.: 71 с първични чернодробни тумори, 104 със синхронни и 103 с метахронни чернодробни метастази. Извършени са 199 малки и 79 големи резекции. Оценени са клинични, лабораторни и оперативни показатели, както и прогностичните системи Child–Pugh, MELD, MELD-Na, ALBI, APRI и Fibrosis score. Обемът на бъдещия чернодробен остатък е определян чрез компютър-томографска или магнитнорезонансна волуметрия. При 20 пациенти е проведено проспективно изследване с ICG-R15. Независимите предиктори са определени чрез многофакторен логистичен регресионен анализ.
Резултати: Общата честота на следоперативните усложнения е 13,7%, специфични чернодробни усложнения са установени при 9,7% от пациентите, а следоперативният леталитет е 5,4%. Над 80% от пациентите са класифицирани като Child–Pugh клас А, поради което системата не показва значима разграничителна стойност (p=0,849). В рамките на тази привидно еднородна група MELD, MELD-Na и ALBI разпределят пациентите в различни степени на функционален риск и демонстрират по-висока дискриминативна способност. ALBI grade 3 увеличава вероятността за следоперативен функционален срив приблизително седем пъти (OR 6,892; 95% CI 2,468–19,247; p<0,001). ALBI и MELD-Na са идентифицирани като независими предиктори и са включени в номограма за изчисляване на индивидуалната вероятност за специфично чернодробно усложнение. При проспективно изследваните пациенти повишеният ICG-R15 е значимо свързан с развитието на транзиторна следоперативна дисфункция (p=0,001).
Заключение: Съвременната чернодробна хирургия трябва да съчетава техническата резектабилност с волуметрична и функционална оценка на бъдещия чернодробен остатък. Номограмата, базирана на ALBI и MELD-Na, може да подпомогне

Copyright: © 2026 (CC BY 4.0) by the authors.

индивидуализираното хирургично планиране, но се нуждае от проспективна външна валидация.

BETWEEN TECHNICAL RESECTABILITY AND FUNCTIONAL TOLERANCE: INDIVIDUALIZED RISK ASSESSMENT IN ONCOLOGICAL LIVER SURGERY

Georgi Korukov,[1] Elena Arabadzhieva,[1] Dimitar Bulanov,[1] Liliya Simonova,[1] Zhivko Shavalov,[1] Iliya Bashliev,[1] Veselin Miroslavov,[1] Atanas Yonkov[1]
[1]Alexandrovska University Hospital
E-mail: georgikorukov@gmail.com
Keywords: *liver resection, post-hepatectomy liver failure (PHLF)*

Introduction: The expansion of indications for liver resection now allows surgical treatment of increasingly complex oncological cases. However, technical feasibility of tumor removal does not guarantee that the planned intervention will be functionally tolerated. Precise risk assessment requires combining anatomical evaluation of the future liver remnant with objective measures of its functional capacity.
Aim: To analyze the factors associated with the development of specific hepatic complications following oncological liver resections, and to develop a model for individualized preoperative risk assessment.
Materials and Methods: We analyzed 278 patients who underwent liver resection between March 2010 and June 2024: 71 with primary liver tumors, 104 with synchronous liver metastases**,** and 103 with metachronous liver metastases. A total of 199 minor and 79 major resections were performed. Clinical, laboratory, and operative parameters were assessed, along with the Child-Pugh, MELD, MELD-Na, ALBI, APRI, and Fibrosis prognostic scoring systems. Future liver remnant volume was determined by computed tomography or magnetic resonance volumetry. Prospective ICG-R15 testing was performed in 20 patients. Independent predictors were identified using multivariate logistic regression analysis.
Results: The overall rate of postoperative complications was 13.7%, specific hepatic complications were identified in 9.7% of patients, and postoperative mortality was 5.4%. Over 80% of patients were classified as Child—Pugh class A; consequently, the system showed no significant discriminative value (p=0.849). Within this apparently homogeneous group, MELD, MELD-Na, and ALBI stratified patients into distinct functional risk levels and showed higher discriminative ability. ALBI grade 3 increased the likelihood of postoperative functional decompensation approximately sevenfold (OR 6.892; 95% CI 2.468—19.247; p<0.001). ALBI and MELD-Na were identified as independent predictors and were incorporated into a nomogram for calculating the individual probability of a specific hepatic complication. In the prospectively studied patients, elevated ICG-R15 was significantly associated with the development of transient postoperative dysfunction (p=0.001).
Conclusion: Contemporary liver surgery must combine technical resectability with volumetric and functional assessment of the future liver remnant. The nomogram based on ALBI and MELD-Na may support individualized surgical planning, but requires prospective external validation.

ВЪВЕДЕНИЕ

Хирургичният подход към чернодробните неоплазии се утвърди като основен метод за лечение, благодарение на детайлното познаване на сегментната анатомия по Couinaud [1], въвеждането на съвременни технологии за паренхимна трансекция и

Copyright: © 2026 (CC BY 4.0) by the authors.

напредъка в интензивното лечение. Тези постижения допринесоха до напредък в хирургичната техника, при който все по-обемни и сложни тумори стават „технически резектабилни". Въпреки редукцията на периоперативната смъртност под 5% в референтните центрове [2], честотата на следоперативната морбидност остава висока (20% – 48%), което подчертава факта, че техническият успех в операционната зала не винаги гарантира функционална поносимост от страна на органа.

Най-критичното усложнение е постоперативната чернодробна недостатъчност (ПОЧН), дефинирана чрез повишен серумен билирубин и удължено протромбиново време след петия следоперативен ден [3]. При настъпване на тежка недостатъчност смъртността надхвърля 50%, което често води до състоянието „failure to rescue" – невъзможност на съвременната интензивна терапия да компенсира настъпилия функционален срив [4, 5].

Избягването на следоперативния риск изисква преодоляване на парадокса между анатомичната резектабилност и физиологичната граница на пациента чрез прецизна предоперативна селекция и обективна оценка на функционалния чернодробен резерв, изчистена от субективни фактори. Исторически тази оценка се базира на класическата система на Child-Pugh [6,12], чиято предиктивна стойност при хирургични пациенти обаче е крайно недостатъчна. Това налага внедряването на обективни лабораторно-базирани математически модели, като ALBI (Albumin-Bilirubin) скор [7], APRI Score, Fibrosis score, MELD и MELD-Na [8], които да прогнозират по-надеждно риска от поява на следоперативна дисфункция и да осигурят безопасна индивидуализирана хирургия.

Материал и методи:

Дизайн на проучването и селекция на пациентите Проведено е ретроспективно-проспективно клинично проучване, обхващащо пациенти със злокачествени новообразувания на черния дроб, подложени на чернодробна резекция. Изследването е реализирано в Клиниката по обща и чернодробно-панкреатична хирургия (КОЧПХ) към УМБАЛ „Александровска", МУ—София, за периода от март 2010 г. до юни 2024 г.

В анализа са включени пациенти на възраст ≥ 18 години с хистологично потвърдена диагноза за първичен или метастатичен злокачествен тумор, при които е извършена резекция с лечебна цел и е налична пълна клинична документация. От проучването са изключени пациенти с доброкачествени лезии, неоперирани болни и такива без възможност за адекватно проследяване на следоперативните резултати.

Диагностичен алгоритъм и хирургично лечение Предоперативната оценка включва стандартизиран клиничен, лабораторен и образен алгоритъм. Оценката на паренхима и фокалните лезии е осъществена чрез трифазна компютърна томография с контрастно усилване или магнитно-резонансна томография, допълнени от софтуерен волуметричен анализ (3D Slicer) на бъдещия чернодробен остатък.

Извършените оперативни интервенции са разделени на малки резекции (Minor hepatectomy – атипични резекции и анатомични сегментектомии до 2 сегмента) и големи резекции (Major hepatectomy – резекция на 3 или повече сегмента, включително леви и десни хемихепатектомии). Всички резецирани лезии са подложени на задължителна хистологична верификация.

Copyright: © 2026 (CC BY 4.0) by the authors.

Оценка на оперативния риск и дефиниране на усложненията Предоперативният функционален статус и рискът от следоперативен срив са оценявани чрез следните утвърдени математически модели:

- **MELD и MELD-Na:** За прецизна количествена оценка на чернодробния функционален резерв, включваща маркери за бъбречна функция и водно-електролитен баланс.
- **ALBI скор:** За функционална стратификация (Grade 1 до 3), базирана изцяло на обективни лабораторни показатели (албумин и билирубин).
- **APRI и Fibrosis score:** За неинвазивна оценка на степента на чернодробна фиброза и фоновото структурно увреждане на паренхима.

Следоперативната морбидност е класифицирана според системата на Clavien—Dindo, като за тежки са приети усложнения ≥ III степен. Постхепатектомичната чернодробна недостатъчност (ПОЧН) е дефинирана и градирана (Grade A, B, C) стриктно по критериите на Международната изследователска група по чернодробна хирургия (ISGLS), базирани на стойностите на серумния билирубин и INR след петия следоперативен ден.

Статистически анализ Статистическата обработка на данните е извършена със софтуер SPSS, като за достоверност е приета стойност $p < 0,05$. За сравнителен анализ на независими групи са приложени параметрични (Student t-test, ANOVA) и непараметрични методи (Mann—Whitney U, Kruskal—Wallis, Chi-square, Fisher's exact test).

За идентифициране на независимите предиктори за ПОЧН са използвани универиантен и мултивариантен логистичен регресионен анализ, изчисляващи Отношение на шансовете (OR) и 95% доверителен интервал (CI). С цел прецизиране на резултатите е извършен и стратифициран регресионен анализ спрямо етиологията на заболяването (първични, синхронни и метахронни метастази). Дългосрочната преживяемост е изследвана чрез метода на Kaplan—Meier и log-rank test, а диагностичната точност на функционалните модели е оценена чрез ROC анализ (AUC).

РЕЗУЛТАТИ

От 278 оперирани пациенти подложени на чернодробна резекция през периода март 2010 — юни 2024 г, 71 пациенти са с първично чернодробно онкологично заболяване, при 104 е налице синхронен вторичен (метастатичен) процес в черния дроб, а 103-ма са оперирани по повод метахронни вторични лезии. В подгрупата на първичните онкологични заболявания доминира хепатоцелуларният карцином (n=59), следван от интрахепаталния холангиокарцином (n=8) и един случай на смесен хепато-холангиоцелуларен карцином.

Демографският профил на общата изследвана кохорта (N=278) разкрива превалиране на мъжкия пол, който съставлява 56,8% (n=158), спрямо 43,2% за жените (n=120). Средната възраст на мъжете в извадката е 62 години, а на жените — 60 години. При анализ на подгрупата с първични чернодробни заболявания се потвърждава по-висока честота при мъжете (n=47) в сравнение с жените (n=24). В тази категория средната възраст е съответно 62,4 години за мъжете и 64,6 години за жените, като и при двата пола се наблюдава отчетлив пик на заболяемостта около 65-годишна възраст. Проследените 104 пациенти със синхронни метастази в черния дроб включват 60 мъже и 44 жени, а тези с метахронни метастази (103 пациенти) — 51 мъже и 52 жени.

Copyright: © 2026 (CC BY 4.0) by the authors.

При сравнителния анализ по функционалните класове на пациентите в трите подгрупи се установи, че по-голямата част от случаите попадат в първа функционална степен (най-нисък риск), но се наблюдават статистически достоверни разлики в разпределението на по-тежките степени. Докато по скалата на Child-Pugh не се отчита значима разлика (p=0,849; над 80% от пациентите са в клас А) между трите подгрупи пациенти, функционалните индекси MELD и MELD-Na демонстрират силна значимост (p=0,002 и p=0,001). Пациентите с първични тумори показват значително по-висока честота на чернодробна дисфункция (Grade 2 – умерен риск по MELD) в сравнение с пациентите с метахронни метастази.

Показател			Група			Общо	p
			Първични	Синхронни	Метахронни		
Child	1	%	81,7%	82,7%	87,4%	84,2%	0,849
	2	%	16,9%	16,3%	11,7%	14,7%	
	3	%	1,4%	1,0%	1,0%	1,1%	
MELD Grade	1	%	64,8%	75,0%	89,3%	77,7%	0,002
	2	%	33,8%	23,1%	8,7%	20,5%	
	3	%	1,4%	1,9%	1,9%	1,8%	
MELD NA	1	%	57,7%	68,3%	85,4%	71,9%	0,001
	2	%	35,2%	26,0%	9,7%	22,3%	
	3	%	7,0%	5,8%	4,9%	5,8%	
Fibrosis score grade	1	%	40,3%	64,4%	59,0%	56,3%	0,001
	2	%	32,8%	30,7%	29,0%	30,6%	
	3	%	26,9%	5,0%	12,0%	13,1%	
APRI GRADE	1	%	60,3%	89,3%	86,1%	80,9%	<0,001
	2	%	25,0%	4,9%	10,9%	12,1%	
	3	%	14,7%	5,8%	3,0%	7,0%	
ALBI	1	%	52,9%	61,2%	80,0%	65,9%	0,001
	2	%	40,0%	28,2%	13,0%	25,6%	
	3	%	7,1%	10,7%	7,0%	8,4%	

ALBI скорът потвърждава функционалното превъзходство в групата с метахронни лезии (80% в ALBI Grade 1) спрямо първичните тумори (p=0,001). По отношение на оценката на фиброзата се наблюдава отчетлива разлика (p=0,001) при Fibrosis score, като при първичните заболявания 26,9% от пациентите са в трета степен (изразена фиброза/цироза), докато при синхронните метастази този дял е едва 5%. APRI Grade показва най-висока статистическа значимост (p<0,001), като при първичните тумори 14,7% са в трета степен, потвърждавайки фоновото паренхимно увреждане.
Извършени са общо 278 резекции, класифицирани като малки (ограничени) резекции (n=199; <3 сегмента) и големи (обемни) резекции (n=79; ≥3 сегмента). Не се установява статистически достоверна разлика в разпределението на обема между трите клинични групи (p=0,086). Следоперативни усложнения се наблюдаваха при 38 пациенти, като честотата на тези със специфичен чернодробен характер бе 9,7% (27 болни). Следоперативната смъртност бе 5,4%. Според класификацията на Clavien-

Copyright: © 2026 (CC BY 4.0) by the authors.

Dindo, в общата структура на усложненията се наблюдават две основни концентрации: в Степен 2 (Grade 2) – 12 от случаите, изискващи единствено фармакологично лечение, и Степен 5 (Grade 5) – 15 случаи на летален изход.

Усложнения от чернодробен х-р		Група			Общо	p
		Първични	Синхронни	Метахронни		
Не	N	63	95	93	251	0,848
	%	88,7%	91,3%	90,3%	90,3%	
Да	N	8	9	10	27	
	%	11,3%	8,7%	9,7%	9,7%	
Общо	N	71	104	103	278	
	%	100,0%	100,0%	100,0%	100,0%	

Усложнения от чернодробен характер - вид		Група			Общо
		Първични	Синхронни	Метахронни	
Не	N	63	95	93	251
	%	88,7%	91,3%	90,3%	90,3%
билирагия	N	1	3	4	8
	%	1,4%	2,9%	3,9%	2,9%
коагулопатия	N	3	2	1	6
	%	4,2%	1,9%	1,0%	2,2%
кървене	N	3	1	0	4
	%	4,2%	1,0%	0,0%	1,4%
чернодробна недостатъчност	N	0	3	1	4
	%	0,0%	2,9%	1,0%	1,4%
фебрилитет	N	1	0	2	3
	%	1,4%	0,0%	1,9%	1,1%
асцит	N	0	0	1	1
	%	0,0%	0,0%	1,0%	,4%
сепсис	N	0	0	1	1
	%	0,0%	0,0%	1,0%	,4%
Общо	N	71	104	103	278
	%	100,0%	100,0%	100,0%	100,0%

Функционалните маркери ALBI, MELD, MELD-Na демонстрират ясна статистическа значимост като предиктори за следоперативни усложнения. За общата кохорта ALBI Score показва висока статистическа значимост (p=0,004). Докато при некомплицираните случаи 68,1% са с ALBI 1, при пациентите с усложнения този процент спада до 52,6%, а делът на ALBI 3 скача от 6,0% на 23,7%. ALBI показва значимост и при метахронните метастази (p=0,018). MELD скорът е още по-точен предиктор (p=0,002 за общата извадка), с изключително силна връзка при първичните тумори (p=0,003), където 80,0% от пациентите с усложнения са били с изходен MELD Grade 2.

По отношение на специфичните чернодробни усложнения (ПОЧН), ALBI Score показва високо значима връзка (p=0,001) – делът на пациентите стадирани като ALBI 3 скача от 6,1% при тези без усложнения до 29,6% при тези с регистрирана чернодробн дисфункция. MELD и MELD-Na също остават високо значими (p=0,001). При пациентите с първичен рак, развили чернодробно усложнение, 87,5% са били с стадирани като MELD Grade 2 – умерен риск.

Copyright: © 2026 (CC BY 4.0) by the authors.

За разлика от общите усложнения, структурните маркери (APRI, Fibrosis score) придобиват ключово значение специфично в групата на синхронните метастази. При APRI score се отчита висока статистическа значимост при синхронните метастази (p=0,010), където при усложнените пациенти наличието на структурни увреждания е 44,4%. Fibrosis score потвърждава данните (p=0,023), като при усложнените пациенти тежката фиброза (Grade 3) е 22,2% спрямо 3,3% при неусложнените.

Група	ALBI		Усложнения от чернодробен х-р		Общо	p
			Не	Да		
Първични	1	%	53,2%	50,0%	52,9%	0,092
	2	%	41,9%	25,0%	40,0%	
	3	%	4,8%	25,0%	7,1%	
Синхронни	1	%	62,8%	44,4%	61,2%	0,095
	2	%	28,7%	22,2%	28,2%	
	3	%	8,5%	33,3%	10,7%	
Метахронни	1	%	83,3%	50,0%	80,0%	0,011
	2	%	12,2%	20,0%	13,0%	
	3	%	4,4%	30,0%	7,0%	
Общо	1	%	67,9%	48,1%	65,9%	0,001
	2	%	26,0%	22,2%	25,6%	
	3	%	6,1%	29,6%	8,4%	
Група	MELD Grade		Усложнения от чернодробен х-р		Общо	p
			Не	Да		
Първични	1	N	45	1	46	0,002
		%	71,4%	12,5%	64,8%	
	2	N	17	7	24	
		%	27,0%	87,5%	33,8%	
	3	N	1	0	1	
		%	1,6%	0,0%	1,4%	
Синхронни	1	N	74	4	78	0,064
		%	77,9%	44,4%	75,0%	
	2	N	19	5	24	
		%	20,0%	55,6%	23,1%	
	3	N	2	0	2	
		%	2,1%	0,0%	1,9%	
Метахронни	1	N	84	8	92	0,147
		%	90,3%	80,0%	89,3%	
	2	N	8	1	9	
		%	8,6%	10,0%	8,7%	
	3	N	1	1	2	
		%	1,1%	10,0%	1,9%	
Общо	1	N	203	13	216	0,001
		%	80,9%	48,1%	77,7%	
	2	N	44	13	57	
		%	17,5%	48,1%	20,5%	
	3	N	4	1	5	
		%	1,6%	3,7%	1,8%	
Група	MELD NA		Усложнения от чернодробен х-р		Общо	p
			Не	Да		
Първични	1	N	40	1	41	0,017
		%	63,5%	12,5%	57,7%	
	2	N	19	6	25	

Copyright: © 2026 (CC BY 4.0) by the authors.

		%	30,2%	75,0%	35,2%	
	3	N	4	1	5	
		%	6,3%	12,5%	7,0%	
Синхронни	1	N	68	3	71	0,041
		%	71,6%	33,3%	68,3%	
	2	N	22	5	27	
		%	23,2%	55,6%	26,0%	
	3	N	5	1	6	
		%	5,3%	11,1%	5,8%	
Метахронни	1	N	81	7	88	0,066
		%	87,1%	70,0%	85,4%	
	2	N	9	1	10	
		%	9,7%	10,0%	9,7%	
	3	N	3	2	5	
		%	3,2%	20,0%	4,9%	
Общо	1	N	189	11	200	0,001
		%	75,3%	40,7%	71,9%	
	2	N	50	12	62	
		%	19,9%	44,4%	22,3%	
	3	N	12	4	16	
		%	4,8%	14,8%	5,8%	
Група	APRI GRADE		Усложнения от чернодробен х-р		Общо	p
			Не	Да		
Първични	1	%	60,0%	62,5%	60,3%	1,000
	2	%	25,0%	25,0%	25,0%	
	3	%	15,0%	12,5%	14,7%	
Синхронни	1	%	92,6%	55,6%	89,3%	0,010
	2	%	3,2%	22,2%	4,9%	
	3	%	4,3%	22,2%	5,8%	
Метахронни	1	%	86,8%	80,0%	86,1%	0,331
	2	%	11,0%	10,0%	10,9%	
	3	%	2,2%	10,0%	3,0%	
Общо	1	%	82,4%	66,7%	80,9%	0,094
	2	%	11,4%	18,5%	12,1%	
	3	%	6,1%	14,8%	7,0%	
Група	Fibrosis score grade		Усложнения от чернодробен х-р		Общо	p
			Не	Да		
Първични	1	%	42,4%	25,0%	40,3%	0,572
	2	%	30,5%	50,0%	32,8%	
	3	%	27,1%	25,0%	26,9%	
Синхронни	1	%	67,4%	33,3%	64,4%	0,023
	2	%	29,3%	44,4%	30,7%	
	3	%	3,3%	22,2%	5,0%	
Метахронни	1	%	58,9%	60,0%	59,0%	0,635
	2	%	30,0%	20,0%	29,0%	
	3	%	11,1%	20,0%	12,0%	
Общо	1	%	58,1%	40,7%	56,3%	0,150
	2	%	29,9%	37,0%	30,6%	
	3	%	12,0%	22,2%	13,1%	

Copyright: © 2026 (CC BY 4.0) by the authors.

Мултивариантният логистичен регресионен анализ идентифицира ALBI Grade 3 като силен независим предиктор за развитие на следоперативна чернодробна дисфункция (OR=6.892; 95% CI: 2.468-19.247; p<0.001). Системата MELD-Na също демонстрира висока независима предиктивна стойност – умереното повишаване на скора е свързано с над 4 пъти по-висок риск (OR=4.145), докато при тежка дисфункция рискът нараства 5,7 пъти (OR=5.758).
Анализът на преживяемостта чрез метода на Kaplan-Meier установи сигнификантни различия в дългосрочната прогноза. Пациентите, класифицирани предоперативно в ALBI Grade 3, показаха драстично по-ниска 3-годишна и 5-годишна преживяемост в сравнение с тези в Grade 1 и Grade 2 (Log-rank p<0.001). Аналогична тенденция бе наблюдавана и при високите стойности на MELD и MELD-Na. Пациентите с чернодробни усложнения поддържат значително по-стръмен спад в преживяемостта през първите 20—30 месеца.

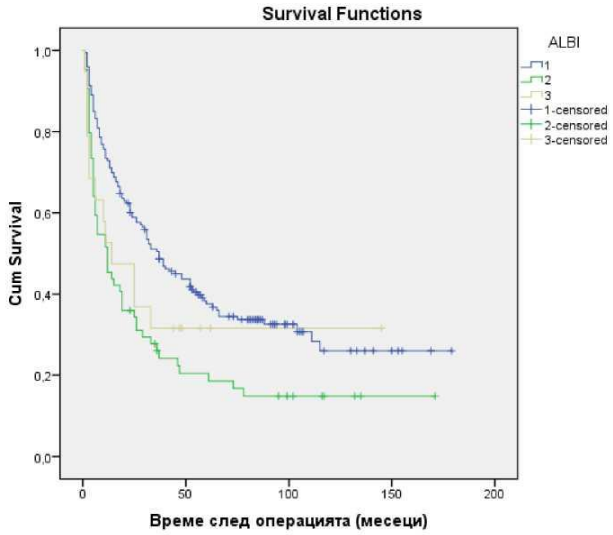

Copyright: © 2026 (CC BY 4.0) by the authors.

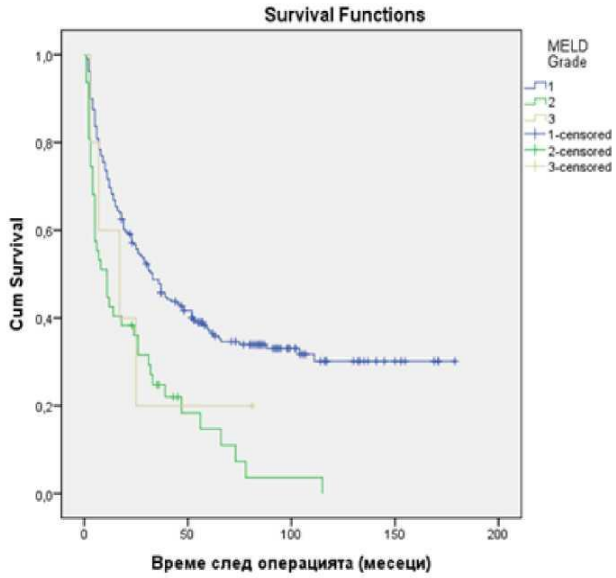

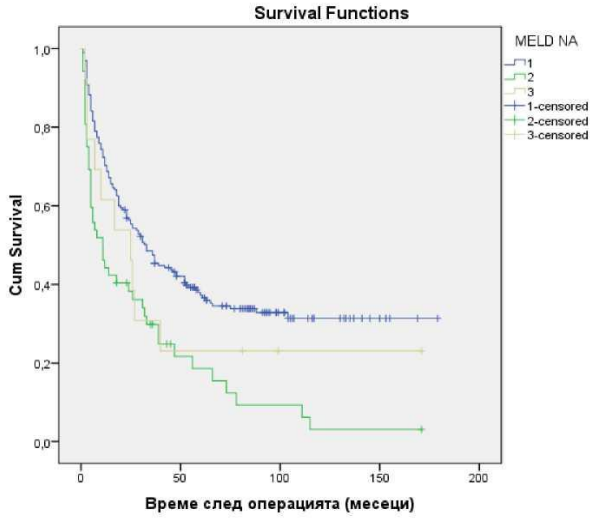

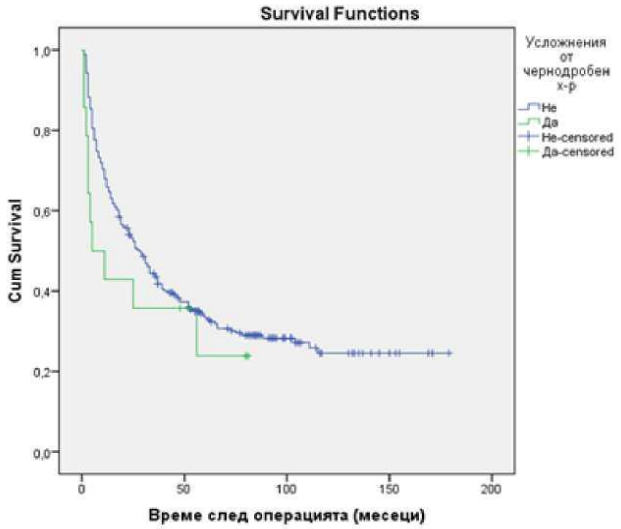

На базата на направения многофакторен анализ на данните и преживяемостта се изолираха два напълно независими предиктора за усложнения: MELD-NA и ALBI, които послужиха в изготвянето на индивидуален прогностичен модел за предикция на

Copyright: © 2026 (CC BY 4.0) by the authors.

усложнения след чернодробна резекция. Структурните маркери отпадат от модела, тъй като тежестта им се поглъща от функционалните. Чрез получената формула превръщаме тази статистика в конкретен индивидуален риск в проценти за всеки пациент.

Моделът има вида:

$$F(x) = \frac{1}{1+e^{-l}}$$, където:

F(x) е вероятността за настъпване на събитието (усложнение), а отношението на шансовете (OR) за настъпване на събитието се изчислява по формулата: OR = exp(d).
$d = \beta_0+\beta_1X_1+ \beta_2X_2+\ldots.+ \beta_kX_k$;
$\beta_0\ldots. \beta_k$ - регресионни коефициенти;
k – брой на независимите променливи (предиктори).
Полученият модел е:
$OR=exp(-2.92+1.457*X_1+2.185*X_2+1.399*X_3)$
X_1 – MELD NA (Moderate); X_2 – MELD NA (Severe); X_3 – ALBI (висок риск)

Чрез въвеждането на стойностите на билирубин, INR, креатинин, Na и албумин в получения калкулатор може да се изчисли индивидуалния риск от поява на усложнения при всеки пациент.
Примерна таблица за шанса в проценти от развитие на усложнения при въведените лабораторни резултати:

	Bilirubin	INR	Creatinine	Na	Albumin	MELD NA Moderate	MELD NA severe	ALBI висок риск	Result
Примерен пациент 1	6	1	110	143	48	0	0	0	5.12%
Примерен пациент 2	8	1.2	111	131	46	1	0	0	18.80%
Примерен пациент 3	50	1.5	155	144	33	0	1	0	32.41%

ДИСКУСИЯ

Резултатите от настоящото проучване поставят под съмнение устойчивостта на традиционните алгоритми за предоперативна оценка на риска и подчертават нуждата от съобразяване на функционалната поносимост, а не само на техническата резектабилност. В исторически план системата на Child-Pugh се приема като основен инструмент за стратификация на чернодробната функция, но нейната приложимост в хирургични условия е ограничена [6,7,12]. Фактът, че класификацията на Child-Pugh концентрира над 80% от пациентите в най-нискорисковия Клас А, въпреки което част от тях развиват усложнения, показва критичен дефицит в чувствителността на скалата. Този дефицит произтича от хибридния характер на системата — комбинирането на обективни лабораторни показатели със силно субективни клинични параметри (асцит, енцефалопатия), които подлежат на бърза медикаментозна корекция. Тази интервенция маскира реалната тежест на увреждането, създавайки фалшиво чувство за сигурност, водещо до състоянието „failure to rescue" [4, 5].
Тези наблюдения съответстват на съвременни клинични анализи, които показват, че Child-Pugh не успява да диференцира адекватно хирургичния риск при компенсирано

Copyright: © 2026 (CC BY 4.0) by the authors.

чернодробно заболяване [7]. В контраст, предоперативните нива на INR и билирубин се утвърдиха като надеждни обективни предиктори. Патофизиологично, удълженият INR индикира изчерпване на резервите от витамин К-зависими коагулационни фактори, а повишеният билирубин отразява компрометиран екскреторен капацитет на хепатоцитите. Тези показатели са най-добре изразени в ALBI скора [7,13,14], който елиминира субективните променливи чрез континуална математическа функция.
Данни от мета-анализи (включващи над 11365 случая) доказват, че високият ALBI клас е асоцииран с по-ниска обща преживяемост при хепатоцелуларен карцином [10]. В мащабно проучване на Hiraoka et al. (2022) [11] бе доказано, че ALBI притежава по-висока предиктивна точност и по-голяма площ под ROC-кривата (AUC) при прогнозиране на морбидност и преживяемост спрямо Child-Pugh.
Сходна тенденция се наблюдава и при MELD-базираните модели, които използват изцяло обективни лабораторни показатели [8, 15, 16]. Cucchetti et al. установяват, че при пациенти с циротичен черен дроб, MELD ≥9 е асоцииран с повишен риск от усложнения. Предимството на MELD-Na произтича от интегрирането на серумния натрий, който е ключов маркер за спланхникова вазодилатация. Пациентите с дисфункция по MELD-Na имат екстремно нисък толеранс към исхемично-реперфузионния синдром по време на съдовото клампиране, което бързо преминава в необратима хепатоцелуларна некроза [17].
Особено важен аспект на настоящия анализ е диференцираното поведение на прогностичните модели спрямо етиологията. При първичните тумори функционалните маркери доминират като определящи риска [18]. За разлика от това, при синхронните метастази се наблюдава комбиниран ефект, при който структурните промени придобиват водещо значение. Това отразява комплексната оперативна травма при симултанни интервенции. Морфологични промени като стеатоза и фиброза са независими рискови фактори [19], а в мултиинституционални анализи (Reddy et al.) симултанната колоректална резек-ция с голяма хепатектомия е асоциирана със значимо по-висока смъртност [20].
Нарастващият обем от данни подкрепя концепцията, че оценката на оперативния риск следва да бъде мултипараметрична [21]. Препоръките на EASL също акцентират, че селекцията трябва да отчита едновременно туморната характеристика, чернодробната функция (ALBI, MELD), порталната хипертония и обема на остатъчния паренхим като интегрирана система за оценка на резектабилността [22].
Настоящото проучване има някои ограничения, свързани с хетерогенността на популацията (първични и вторични тумори) и продължителния период на включване. Тази особеност обаче отразява реалната клинична среда. Липсата на специфичен анализ на ефекта на конкретни неоадювантни химиотерапевтици ограничава детайлната оценка на структурните промени, но въпреки това, наблюдаваните зависимости подчертават категорично значението на морфологичните характеристики като рисков фактор.

ЗАКЛЮЧЕНИЕ

Достигането на оптимален баланс между техническата резектабилност и функционалната поносимост е основата на съвременната чернодробна хирургия. Конвенционалната система Child-Pugh не притежава необходимата чувствителност

Copyright: © 2026 (CC BY 4.0) by the authors.

за прогнозиране на следоперативния риск поради субективния характер на нейните клинични компоненти. Обективните математически функционални и структурни модели (ALBI, APRI, Fibrosis score, MELD, MELD-Na) демонстрират категорично прогностично превъзходство. Тяхното интегриране в предоперативната оценка е ключово за прецизното индивидуализиране на оперативния обем, предотвратяване на фатални усложнения и осигуряване на по-добра дългосрочна преживяемост.

Библиография:

1. Couinaud C. Le Foie: Études anatomiques et chirurgicales. Paris: Masson; 1957.
2. Sotirov D. Ways and means to improve the results in liver resections [dissertation]. Sofia: Medical University - Sofia; 2016. [in Bulgarian]
3. Rahbari NN, Garden OJ, Padbury R, et al. Posthepatectomy liver failure: a definition and grading by the International Study Group of Liver Surgery (ISGLS). Surgery. 2011;149(5):713-724.
4. Balzan S, Belghiti J, Farges O, et al. The "50-50 criteria" on postoperative day 5: an accurate predictor of liver failure and tumor mortality after hepatectomy. Ann Surg. 2005;242(6):824-829.
5. Fuks D, Cauchy F, Farges O, et al. Failure to rescue as a source of variation in hospital mortality after hepatic surgery. Br J Surg. 2014;101(7):836-843.
6. Ghaferi AA, Birkmeyer JD, Dimick JB. Variation in hospital mortality associated with inpatient surgery. N Engl J Med. 2009;361(14):1368-1375.
7. Child CG, Turcotte JG. Surgery and portal hypertension. Major Probl Clin Surg. 1964;1:1-85.
8. Johnson PJ, Berhane S, Kagebayashi C, et al. Assessment of liver function in patients with hepatocellular carcinoma: a new evidence-based approach-the ALBI grade. J Clin Oncol. 2015;33(6):550-558.
9. Kamath PS, Wiesner RH, Malinchoc M, et al. A model to predict survival in patients with end-stage liver disease (MELD). Hepatology. 2001;33(2):464-470.
10. Rubbia-Brandt L, Audard V, et al. Severe hepatic sinusoidal obstruction associated with oxaliplatin-based chemotherapy in patients with metastatic colorectal cancer. Ann Oncol. 2004;15(3):460-466.
11. Hiraoka A, Kumada T, Michitaka K, et al. Usefulness of albumin-bilirubin grade for evaluation of prognosis of 2584 Japanese patients with hepatocellular carcinoma. J Gastroenterol Hepatol. 2016;31(5):1031-1036.
12. Pugh RN, Murray-Lyon IM, Dawson JL, Pietroni MC, Williams R. Transection of the oesophagus for bleeding oesophageal varices. Br J Surg. 1973;60(8):646-649.
13. Vauthey JN, Pawlik TM, Ribero D, et al. Chemotherapy regimen predicts steatohepatitis and an increase in 90-day mortality after surgery for hepatic colorectal metastases. J Clin Oncol. 2006;24(13):2065-2072.
14. Biggins SW, Kim WR, Terrault NA, et al. Evidence-based incorporation of serum sodium concentration into MELD. Gastroenterology. 2006;130(6):1652-1660.
15. Cucchetti A, Ercolani G, Vivarelli M, et al. Impact of model for end-stage liver disease (MELD) score on prognosis after hepatectomy for hepatocellular carcinoma on cirrhosis. Liver Transpl. 2006;12(6):966-971.
16. Toyoda H, Lai PB, O'Beirne J, et al. Long-term impact of liver function on curative therapy for hepatocellular carcinoma: application of the ALBI grade. Br J Cancer. 2016;114(7):744-750.
17. Ma W, Yin H, Jian JM, et al. Prognostic value of pretreatment albumin to bilirubin ratio in patients with hepatocellular cancer: A meta-analysis. Medicine (Baltimore). 2019;98(2):e13983.
18. Zorzi D, Laurent A, Pawlik TM, et al. Chemotherapy-associated hepatotoxicity and surgery for colorectal liver metastases. Br J Surg. 2007;94(3):274-286.
19. Seyama Y, Kokudo N. Assessment of liver function for safe hepatic resection. Hepatol Res. 2009;39(2):107-116.
20. Imamura H, Sano K, Sugawara Y, Kokudo N, Makuuchi M. Assessment of hepatic reserve for indication of hepatic resection. J Hepatobiliary Pancreat Surg. 2005; 12: 16-22.
21. Mentha G, Majno PE, Andres A, et al. Neoadjuvant chemotherapy and resection of advanced synchronous liver metastases before treatment of the colorectal primary. Br J Surg. 2006;93(7):872-878.
22. Mentha G, Roth AD, Terraz S, et al. 'Liver first' approach in the treatment of colorectal cancer with synchronous liver metastases. Dig Surg. 2008;25(6):430-435.

Copyright: © 2026 (CC BY 4.0) by the authors.

ЧЕРНОДРОБНИ ТРАНСПЛАНТАЦИИ В БЪЛГАРИЯ.

ВАСИЛ МИХАЙЛОВ, РАДОСЛАВ КОСТАДИНОВ, ЦВЕТАН ТРИЧКОВ, ИВАН ИВАНОВ, ИВЕЛИН ТАКОРОВ, МАРИНА КОНАКЧИЕВА, КРУМ КАЦАРОВ, ЕВЕЛИНА ОДИСЕЕВА, НИКОЛА ВЛАДОВ

Васил Михайлов1, Радослав Костадинов1, Цветан Тричков1, Иван Иванов1, Ивелин Такоров2, Марина Конакчиева3, Крум Кацаров3, Евелина Одисеева4, Никола Владов1
1 Чернодробно-панкреатична хирургия и трансплантология;2 Първа клиника по коремна хирургия;3 Клиника по гастроентерология и хепатология;4 Катедра по анестезиология и интензивно лечение;Военномедицинска академия - София
E-mail: *dr.mihaylov@yahoo.com*

Ключови думи: *чернодробна трансплантация, донорство, чернодробна цироза, преживяемост*

Въведение: Чернодробната трансплантация (ЧТ) е утвърден метод за лечение при пациенти в краен стадий на чернодробна цироза, метаболитни заболявания с първичен дефект в черния дроб, първични чернодробни тумори (хепатоцелуларен карцином), както и остра чернодробна недостатъчност.
Целта на настоящата статия е да представи опита на трансплантационния екип във ВМА.
Методи: За периода 2007 – 2026 в клиниката са извършени 120 чернодробни трансплантации и две ретрансплантации. При един пациент е извършена комбинирана чернодробна и бъбречна трансплантация. Извършени са и две трансплантации от жив донор. Индикациите включват както пациенти с чернодробна цироза, така и пациенти с хепатоцелуларен карцином. Пациентите са проследени проспективно и ретроспективно.
Резултати: Следоперативните резултати са съпоставими с водещите трансплантационни центрове в Европа и 1,3 и 5 годишната преживяемост е съответно 90.7%, 72.4% и 64.3%. Наблюдава се устойчива тенденция за намаляване на показатели като оперативно време и интраоперативна кръвозагуба, както и на следоперативните билиарни усложнения
Заключение: Усъвършенстване на периоперативните грижи, хирургичната техника и имуносупресията през последните години, доведе до превръщането и в сигурна и рутинна интервенция с постоянно подобряващи се резултати. Добрите резултати са функция както на опита на мултидисциплинарния екип, така и на правилната селекция на донора и реципиента.

Copyright: © 2026 (CC BY 4.0) by the authors.

LIVER TRANSPLANTATION IN BULGARIA

Vassil Mihaylov1, Radoslav Kostadinov, Tsvetan Trichkov1, Ivan Ivanov1, Ivelin Takorov, Marina Konakchieva3, Krum Katzarov3, Evelina Odiseeva4, Nikola Vladov1
1 HPB and Transplant Surgery
2 First clinic of abdominal surgery
3 Gastroenterology and hepatology
4 Department of anaesthesiology and intensive treatment
Military Medical Academy - Sofia

***Keywords**: liver transplantation, organ donation, liver cirrhosis, survival*

Introduction: Liver transplantation (LT) is an established treatment modality for patients with end-stage liver cirrhosis, metabolic diseases caused by primary hepatic defects, primary liver tumors such as hepatocellular carcinoma, and acute liver failure. The aim of this study was to present the experience of the transplant team at the Military Medical Academy.
Methods: Between 2007 and 2026, a total of 120 liver transplantations and two retransplantations were performed at our institution. One patient underwent combined liver–kidney transplantation. In addition, two living-donor liver transplantations were performed. Indications for transplantation included liver cirrhosis and hepatocellular carcinoma. Patients were followed prospectively and retrospectively.
Results: Postoperative outcomes were comparable to those reported by leading European transplant centers. One-, three-, and five-year overall survival rates were 90.7%, 72.4%, and 64.3%, respectively. A consistent trend toward reductions in operative time and intraoperative blood loss was observed, along with a decrease in the incidence of postoperative biliary complications.
Conclusion: Advances in perioperative care, surgical technique, and immunosuppressive therapy over recent years have contributed to establishing liver transplantation as a safe and routine procedure, with continuously improving outcomes. Favorable results depend both on the experience of the multidisciplinary transplant team and on appropriate donor and recipient selection.

Copyright: © 2026 (CC BY 4.0) by the authors.

ЧЕРНОДРОБНА ТРАНСПЛАНТАЦИЯ СЛЕД ТРАНСАРТЕРИАЛНА ХЕМОЕМБОЛИЗАЦИЯ ПРИ ПАЦИЕНТИ С ХЕПАТОЦЕЛУЛАРЕН КАРЦИНОМ.

ВАСИЛ МИХАЙЛОВ, ЦВЕТАН ТРИЧКОВ, РАДОСЛАВ КОСТАДИНОВ, ИВАН ИВАНОВ, МАРИЯ ЯКОВА, ЛАЗАР ТРАНЧЕВ, ВАСИЛ МЕЛНИКОВ, БОЯН ЗЛАТАНОВ, ТЕОДОР СТОЙЧЕВ, ШЕХРИ ЧАУШ, НИКОЛА ВЛАДОВ

Васил Михайлов, Цветан Тричков, Радослав Костадинов, Иван Иванов, Мария Якова, Лазар Транчев, Васил Мелников, Боян Златанов, Теодор Стойчев, Шехри Чауш, Никола Владов
Чернодробно-панкреатична хирургия и трансплантология;Военномедицинска академия - София
E-mail: *dr.mihaylov@yahoo.com*

Ключови думи: *хепатоцелуларен карцином, трансартериална хемоемболизация, чернодробна трансплантация*

Въведение
Хепатоцелуларният карцином (ХЦК) е едно от най-честите злокачествени заболявания в световен мащаб и водеща причина за смъртност сред пациентите с хронични чернодробни заболявания. Чернодробната трансплантация е доказан метод за радикално лечение, осигуряващ едновременно отстраняване на тумора и на подлежащото чернодробно заболяване. Поради ограничения брой донорски органи и продължителното време на изчакване, трансартериалната хемоемболизация (TACE) се използва широко като мост към трансплантация.
Клиничен случай
Представяме клиничен случай на успешна чернодробна трансплантация след приложението на TACE при пациент с ХЦК, включени в листа на чакащите за чернодробна трансплантация. Проследени са ефектът върху туморния контрол и посттрансплантационните онкологични и хирургични резултати.
Дискусия
Трансартериалната хемоемболизация осигурява ефективен локален контрол на туморния растеж и намалява риска от прогресия по време на периода на изчакване. При част от пациентите методът позволява downstaging до критерии, подходящи за трансплантация. Постигането на пълна или значителна туморна некроза се асоциира с по-нисък риск от рецидив след трансплантация и по-добра дългосрочна преживяемост. Наличните данни показват, че пациентите, успешно преминали през TACE и последваща трансплантация, постигат резултати, сравними с тези при болни, трансплантирани без необходимост от локорегионална терапия.
Заключение
Трансартериалната хемоемболизация е важен компонент от съвременния мултидисциплинарен подход при лечението на хепатоцелуларния карцином. Като мост към чернодробната трансплантация тя допринася за поддържане на пациентите в рамките на трансплантационните критерии, намалява риска от отпадане от листата на чакащите и подобрява онкологичните резултати след трансплантация.
LIVER TRANSPLANTATION FOLLOWING TRANSARTERIAL CHEMOEMBOLIZATION IN PATIENTS WITH HEPATOCELLULAR CARCINOMA

Copyright: © 2026 (CC BY 4.0) by the authors.

Vasil Mihaylov,[1] Tsvetan Trichkov,[1] Radoslav Kostadinov,[1] Ivan Ivanov,[1] Maria Yakova,[1] Lazar Tranchev,[1] Vasil Melnikov,[1] Boyan Zlatanov,[1] Teodor Stoychev,[1] Shehri Chaush,[1] Nikola Vladov[1]
[1]Clinic of Hepatopancreatic Surgery and Transplantology; Military Medical Academy – Sofia

***Keywords**: hepatocellular carcinoma, transarterial chemoembolization, liver transplantation*

Introduction: Hepatocellular carcinoma (HCC) is one of the most common malignancies worldwide and a leading cause of cancer-related mortality among patients with chronic liver disease. Liver transplantation is an established curative treatment, providing simultaneous eradication of both the tumor and the underlying liver disease. Given the limited availability of donor organs and prolonged waiting times, transarterial chemoembolization (TACE) is widely used as a bridging therapy to transplantation.
Clinical Case: We present a case of successful liver transplantation following TACE in a patient with HCC who was listed for liver transplantation. The impact of TACE on tumor control, as well as post-transplant oncological and surgical outcomes, was assessed.
Discussion: Transarterial chemoembolization provides effective local tumor control and reduces the risk of disease progression during the waiting period. In selected patients, TACE may achieve downstaging to within accepted transplantation criteria. Complete or substantial tumor necrosis following locoregional therapy has been associated with a lower risk of post-transplant recurrence and improved long-term survival. Available evidence suggests that patients successfully treated with TACE and subsequently transplanted achieve outcomes comparable to those of patients undergoing transplantation without prior locoregional therapy.
Conclusion: Transarterial chemoembolization is an important component of the contemporary multidisciplinary management of hepatocellular carcinoma. As a bridge to liver transplantation, it helps maintain patients within accepted transplantation criteria, reduces the risk of waitlist dropout, and may improve post-transplant oncological outcomes.

Copyright: © 2026 (CC BY 4.0) by the authors.

ЧЕРНОДРОБНА ТРАНСПЛАНТАЦИЯ СЛЕД ЛАПАРОСКОПСКА РЕЗЕКЦИЯ НА ХЕПАТОЦЕЛУЛАРЕН КАРЦИНОМ.

ВАСИЛ МИХАЙЛОВ, РАДОСЛАВ КОСТАДИНОВ, ЦВЕТАН ТРИЧКОВ, ЛАЗАР ТРАНЧЕВ, ИВАН ИВАНОВ, МАРИЯ ЯКОВА, ВАСИЛ МЕЛНИКОВ, БОЯН ЗЛАТАНОВ, ТЕОДОР СТОЙЧЕВ, ШЕХРИ ЧАУШ, НИКОЛА ВЛАДОВ

Васил Михайлов1, Радослав Костадинов1, Цветан Тричков1, Лазар Транчев1, Иван Иванов1, Мария Якова1, Васил Мелников1, Боян Златанов1, Теодор Стойчев1, Шехри Чауш1, Никола Владов1
1 Чернодробно-панкреатична хирургия и трансплантология;Военномедицинска академия - София
E-mail: *dr.mihaylov@yahoo.com*

Ключови думи: *хепатоцелуларен карцином, лапароскопска резекция, чернодробна трансплантация*

Въведение: Хепатоцелуларният карцином е сред най-честите злокачествени тумори на черния дроб и се развива предимно при пациенти с цироза. Чернодробната трансплантация осигурява радикално лечение както по отношение на тумора, така и на подлежащото чернодробно заболяване.
Клиничен случай: Представяме клиничен случай на 48-годишен мъж с чернодробна цироза на базата на хроничен хепатит С и хепатоцелуларен карцином в шести сегмент на черния дроб. Извършена е лапароскопска резекция на тумора. При проследяване, 18 месеца по-късно е установена нова туморна формация в осми сегмент на черния дроб. Пациентът е одобрен за включване в листата за чернодробна трансплантация и един месец по-късно е трансплантиран с цял графт от трупен донор. Следоперативният период протича без усложнения, с отлични дългосрочни резултати.
Обсъждане: Лапароскопската резекция е свързана с по-малка оперативна травма, по-ниска кръвозагуба и по-слабо образуване на интраабдоминални сраствания в сравнение с отворената хирургия. Това улеснява последващата трансплантация. Публикуваните данни показват сравними показатели за преживяемост и честота на рецидив между първична трансплантация и спасителна трансплантация след лапароскопска резекция при селектирани пациенти.
Заключение: Чернодробната трансплантация след лапароскопска резекция на хепатоцелуларен карцином е безопасна и ефективна терапевтична стратегия при подбрани пациенти. Минимално инвазивният характер на лапароскопската хирургия създава благоприятни условия за евентуална последваща трансплантация и може да бъде важен елемент в съвременния мултидисциплинарен подход към лечението на хепатоцелуларния карцином.

Copyright: © 2026 (CC BY 4.0) by the authors.

LIVER TRANSPLANTATION FOLLOWING LAPAROSCOPIC RESECTION OF HEPATOCELLULAR CARCINOMA

Vasil Mihaylov,[1] Radoslav Kostadinov,[1] Tsvetan Trichkov,[1] Lazar Tranchev,[1] Ivan Ivanov,[1] Maria Yakova,[1] Vasil Melnikov,[1] Boyan Zlatanov,[1] Teodor Stoychev,[1] Shehri Chaush,[1] Nikola Vladov[1]
[1]Clinic of Hepatopancreatic Surgery and Transplantology; Military Medical Academy – Sofia
E-mail: dr.mihaylov@yahoo.com

Keywords: *hepatocellular carcinoma, laparoscopic resection, liver transplantation*

Introduction: Hepatocellular carcinoma is among the most common malignant tumors of the liver and develops predominantly in patients with cirrhosis. Liver transplantation provides definitive treatment for both the tumor and the underlying liver disease.
Clinical Case: We present the case of a 48-year-old man with liver cirrhosis due to chronic hepatitis C and hepatocellular carcinoma located in segment VI of the liver. Laparoscopic resection of the tumor was performed. During follow-up, 18 months later, a new tumor lesion was detected in segment VIII of the liver. The patient was approved for inclusion on the liver transplantation waiting list and underwent transplantation one month later using a whole-liver graft from a deceased donor. The postoperative course was uneventful, with excellent long-term outcomes.
Discussion: Laparoscopic resection is associated with less surgical trauma, reduced blood loss, and fewer intra-abdominal adhesions compared with open surgery. These advantages may facilitate subsequent liver transplantation. Published data demonstrate comparable survival and recurrence rates between primary liver transplantation and salvage transplantation following laparoscopic resection in selected patients.
Conclusions: Liver transplantation following laparoscopic resection of hepatocellular carcinoma is a safe and effective therapeutic strategy in carefully selected patients. The minimally invasive nature of laparoscopic surgery provides favorable conditions for potential subsequent transplantation and may represent an important component of the modern multidisciplinary approach to the management of hepatocellular carcinoma.

Copyright: © 2026 (CC BY 4.0) by the authors.

ЧЕРНОДРОБНА ТРАНСПЛАНТАЦИЯ ПРИ ПАЦИЕНТИ С ХЕПАТОЦЕЛУЛАРЕН КАРЦИНОМ – РЕЗУЛТАТИ ЗА ПЕРИОДА 2007-2026Г. НА КЛИНИКА ПО ЧЕРНОДРОБНО-ПАНКРЕАТИЧНА ХИРУРГИЯ И ТРАНСПЛАНТОЛОГИЯ – ВМА.

БОЯН ЗЛАТАНОВ, ЦВЕТАН ТРИЧКОВ, РАДОСЛАВ КОСТАДИНОВ, ВАСИЛ МИХАЙЛОВ, НИКОЛА ВЛАДОВ

Боян Златанов, Цветан Тричков, Радослав Костадинов, Васил Михайлов, Никола Владов
Клиника по чернодробно-панкреатична хирургия и трансплантология, Военномедицинска академия – София
E-mail: *dr.bzlatanov@vma.bg*
Ключови думи: *хепатоцелуларен карцином, чернодробна трансплантация, дългосрочни резултати.*

ВЪВЕДЕНИЕ: Чернодробната трансплантация е утвърден в световен мащаб метод за лечение на пациенти с хепатоцелуларен карцином (ХЦК), който предоставя възможност за радикално отстраняване на злокачественото новообразование и едновременно с това за лечение на подлежащото чернодробно заболяване.
МЕТОДИ: Проведен е анализ на поддържана база данни, включваща всички пациенти, подложени на чернодробна трансплантация. Проучването проследява 5-годишната преживяемостта на пациенти с хепатоцелуларен карцином след извършена чернодробна трансплантация в Клиника по чернодробно-панкреатична хирургия и трансплантология на Военномедицинска академия – София за периода от 2007 до 2026г. Извършени са 118 трансплантации, включително една ре-трансплантация и две трансплантации от жив донор. При 14 пациенти ХЦК е основна индикация за трансплантация, а при още 4 е диагностициран инцидентно в експлантирания черен дроб. В анализа са включени общо 18 пациенти (16%). Общата преживяемост са оценени по методите на Kaplan—Meier и Life Tables.
РЕЗУЛТАТИ: Общата 5-годишна преживяемост на кохортата е съответно 66.7%. Средната преживяемост на пациентите след трансплантация на черен дроб е 75.5 месеца, медианата на преживяемост е 85.3 месеца. Регресионният анализ не установява статистически значимо влияние на инцидентно диагностицирания ХЦК върху преживяемостта. Не се наблюдава и зависимост между преживяемостта и етиологията на подлежащото чернодробно заболяване.
ЗАКЛЮЧЕНИЕ: Най-значителният спад в преживяемостта се наблюдава през първата година след трансплантацията, вероятно вследствие на ранни следоперативни усложнения. Дългосрочните резултати са съпоставими с публикуваните данни от водещи трансплантационни центрове и потвърждават чернодробната трансплантация като ефективен метод на лечение при пациенти с хепатоцелуларен карцином, осигуряващ добра дългосрочна преживяемост и качество на живот.

LIVER TRANSPLANTATION IN PATIENTS WITH HEPATOCELLULAR CARCINOMA – RESULTS FOR THE PERIOD 2007-2026 OF THE CLINIC FOR HEPATO-PANCREATIC SURGERY AND TRANSPLANTATION

Copyright: © 2026 (CC BY 4.0) by the authors.

Boyan Zlatanov, Tsvetan Trichkov, Radoslav Kostadinov, Vassil Mihaylov, Nikola Vladov
Department of hepato-pancreatic surgery and transplantology
E-mail: *dr.bzlatanov@vma.bg*

Keywords: *hepatocellular carcinoma, liver transplantation, long-term outcomes.*

INTRODUCTION: Liver transplantation is a globally established treatment for patients with hepatocellular carcinoma (HCC), allowing radical removal of the malignant neoplasm while also treating the underlying liver disease.
METHODS: An analysis of a maintained database was conducted, including all patients undergoing liver transplantation. The study followed the 5-year survival of patients with hepatocellular carcinoma after liver transplantation at the Clinic of Hepato-Pancreatic Surgery and Transplantology of the Military Medical Academy - Sofia for the period from 2007 to 2026. We performed 118 transplants, including one re-transplant and two living-donor transplants. In 14 patients, HCC was the main indication for transplantation, and in another 4, it was diagnosed incidentally in the explanted liver. We included 18 patients (16%) in the analysis. Overall survival was estimated using Kaplan—Meier and Life Tables methods.
RESULTS: The overall 5-year survival of the cohort was 66.7%, respectively. The mean survival of patients after liver transplantation was 75.5 months, and the median survival was 85.3 months. Regression analysis showed no statistically significant association between incidentally diagnosed HCC and survival. There was no correlation between survival and the etiology of the underlying liver disease.
CONCLUSION: The most significant decline in survival was observed in the first year after transplantation, probably due to early postoperative complications. Long-term results are comparable to published data from leading transplant centers and confirm liver transplantation as an effective treatment method for patients with hepatocellular carcinoma, providing good long-term survival and quality of life.

Copyright: © 2026 (CC BY 4.0) by the authors.

РОБОТИЗИРАНА РАДИКАЛНА ХИРУРГИЯ ПРИ КАРЦИНОМ НА ЖЛЪЧНИЯ МЕХУР – НАЧАЛЕН ЕДНОЦЕНТРОВ ОПИТ

Г.КОСТОВ, Р.ДИМОВ, В.ИВАНОВ

Г.Костов,1 Р.Димов 2, В.Иванов1
МУ-Пловдив, УМБАЛ Каспела, Клиника по Хирургия;
2. МУ- Пловдив, Катедра Специална Хирургия, УМБАЛ Каспела, Клиника по Хирургия
E-mail: *caspela@abv.bg*
Ключови думи: *карцином на жлъчн мехур, роботизирана резекция*

Въведение: Карциномът на жлъчния мехур е рядко и агресивно злокачествено заболяване, при което радикалната хирургична резекция остава основен лечебен подход при резектабилните случаи. Роботизираната хирургия предлага прецизна дисекция в анатомично сложната хепатобилиарна област и възможност за комбиниране на онкологично адекватна резекция с предимствата на минимално инвазивния достъп.
Цел: Да представим собствения си начален опит с робот-асистирана радикална хирургия при пациенти с предоперативно доказан карцином на жлъчния мехур, като оценим техническата приложимост, онкологичния обем на резекцията, периоперативната безопасност и ранните онкологични резултати.
Материал и методи: Представяме серия от n=3 пациентки, на възраст между 67—78 години, с предоперативно доказан карцином на жлъчния мехур. Предоперативното стадиране показва T3N1M0 при първата пациентка, T2bN0M0 при втората и T2aN0M0 при третата. При всички бе извършена робот-асистирана радикална холецистектомия, включваща резекция на чернодробните сегменти IVb—V и регионална лимфна дисекция. При всички бяха изпратени за хистологичен анализ между 7 и 9 лимфни възела от лимфните станции 12a, 12b, 12c, 12p, 8a, 8p и 9.
Резултати: Продължителността на оперативните интервенции бе в диапазона 150—230 минути. Не регистрирахме интраоперативни или ранни следопера-тивни усложнения. Средният болничен престой бе 6 дни. Хистопатологичното изследване установява NOS аденокарцином при две пациентки и папиларен адено-карцином при една. При всички онкологичната комисия препоръча адювантна системна терапия. При пациентката в стадии III (T3N1M0)е наблюдавана прогре-сия на заболяването на фона на адювантната терапия. Останалите двама са в период на проследяване.
Заключение: Нашият начален опит показва, че робот-асистираната радикална холецистектомия при селектирани пациенти с резектабилен карцином на жлъч-ния мехур е технически осъществима и безопасна. Извършването на комбинирана резекция на сегменти IVb—V и регионална лимфна дисекция с изследване на поне шест лимфни възела демонстрира възможността за постигане на адекватен онкологичен обем на операцията чрез минимално инвазивен роботизиран подход. Липсата на интра- и следоперативни усложнения и средният болничен престой от 6 дни са обнадеждаващи резултати. Необходимо е по-голямо пациентско число и по-продължително проследяване за оценка на дългосрочната онкологична ефективност на роботизираната хирургия при карцином на жлъчния мехур.

ROBOT-ASSISTED RADICAL SURGERY FOR GALLBLADDER CANCER: INITIAL SINGLE-CENTER EXPERIENCE

Copyright: © 2026 (CC BY 4.0) by the authors.

G. Kostov[1], R. Dimov[2], V. Ivanov[1]

[1]Medical University of Plovdiv, Medical Simulation and Training Center; Kaspela University Hospital, Clinic of Surgery, Plovdiv, Bulgaria
[2]Medical University of Plovdiv, Department of Special Surgery; Kaspela University Hospital, Clinic of Surgery, Plovdiv, Bulgaria

E-mail: caspela@abv.bg

Keywords: gallbladder cancer; robotic resection

Introduction: Gallbladder cancer is a rare and aggressive malignancy for which radical surgical resection remains the mainstay of treatment in resectable cases. Robotic surgery enables precise dissection in the anatomically complex hepatobiliary region and may combine an oncologically adequate resection with the benefits of a minimally invasive approach.
Aim: To present our initial experience with robot-assisted radical surgery in patients with preoperatively diagnosed gallbladder cancer and to assess technical feasibility, extent of oncological resection, perioperative safety, and early oncological outcomes.
Materials and Methods: We present a series of three women aged 67—78 years with preoperatively diagnosed gallbladder cancer. Preoperative staging was T3N1M0 in the first patient, T2bN0M0 in the second, and T2aN0M0 in the third. All patients underwent robot-assisted radical cholecystectomy, including resection of liver segments IVb—V and regional lymphadenectomy. Between seven and nine lymph nodes from stations 12a, 12b, 12c, 12p, 8a, 8p, and 9 were submitted for histopathological examination for each patient.
Results: Operative time ranged from 150 to 230 minutes. No intraoperative or early postoperative complications were recorded. The mean hospital stay was 6 days. Histopathological examination identified adenocarcinoma not otherwise specified (NOS) in two patients and papillary adenocarcinoma in one. The multidisciplinary tumor board recommended adjuvant systemic therapy for all three patients. The patient with stage III disease (T3N1M0) experienced disease progression during adjuvant therapy. The other two patients remain under follow-up.
Conclusion: Our initial experience suggests that robot-assisted radical cholecystectomy is technically feasible and safe in selected patients with resectable gallbladder cancer. Combined resection of liver segments IVb—V and regional lymphadenectomy, with examination of at least six lymph nodes, demonstrate that an adequate extent of oncological resection can be achieved through a minimally invasive robotic approach. The absence of intraoperative and early postoperative complications and a mean hospital stay of 6 days are encouraging. Larger patient cohorts and longer follow-up are needed to assess the long-term oncological effectiveness of robotic surgery for gallbladder cancer.

Copyright: © 2026 (CC BY 4.0) by the authors.

УСЛОЖНЕНА ХОЛЕЦИСТЕКТОМИЯ.

АЛЕКСАНДЪР ДЕЛИБАШЕВ, РАДОСТИНА ДУКОВСКА, СПАС ИВАНОВ, КАЛОЯН СТАМЕНОВ, РАДОСВЕТ ГОРНЕВ

МБАЛ Вита
E-mail: *a.delibashev98@gmail.com*
Ключови думи: *лапароскопска, холецистектомия, усложнения, предиктори*

Въведение: Лапароскопската холецистектомия се превърна в златен стандарт за лечение на холелитиазата в световен мащаб. Тя е най-честата лапароскопска интервенция, но е свързана с редица усложнения както интраоперативни, така и постоперативни. Познаването на различните обстоятелства, които могат да доведат до усложнена холецистектомия, седи в основата на провеждането на безопасна оперативна интеревенция при пациенти с холелитиаза.
Цел: Целта на текущото изследване е да анализира факторите и обстоятелствата, отнасящи се до повишен риск от усложнена холецистектомия, както и да разгледа най-честите интра- и постоперативни усложнения.
Материали и методи: Нашият материал се базира на ретроспективна извадка от 112 пациенти, оперирани в периода януари 2024 г. – януари 2026 г. Анализирани са условията за провеждане на холецистектомията, рисковите фактори, както и настъпилите интраоперативни и ранни постоперативни усложнения. Данните са обработени по методите на описателната статистика.
Резултати: От проведените 112 холецистектомии 25 (22.32%) бяха в условията на спешност. Установиха се следните интраоперативни усложнения - 6 ятрогенни перфорации на мехура (5.36%), кървене - 3 случая (2.68%), ятрогенна перфорация на d.choledochus - 2 случая (1.79%), конверзия към конвенционална операция- 4 случая (3.57%), 3 от които при пациенти от мъжки пол. И двата случая на перфорация на d.choledochus се наблюдаваха в условията на оперативна интервенция по спешност на фона на остър или рецидивиращ тласък на холецис-тит. 1 от случаите на конверзия се наблюдава при интраоперативна инцидентна находка на карцином на жлъчните пътища, 2 случая на конверзия при лезия на d.choledochus, 1 случай на конверзия при интраоперативно установена холе-дохолитиаза. И четирите случая на конверзия бяха в условията на оперативна процедура по спешност. Постоперативно установихме 1 случай (0.89%) на инфекция на оперативната рана в областта на пъпния порт. От общия брой комплицирани хоелцистектомии – 16 или 14.29% при 11 са оперирани пациенти с обезитет и придртужаващ неинсулинозависим захарен диабет (НИЗЗД), а при трима има анамнеза за предходна лапаротомия. Процентът на интраоепративни компликации при спешна оперативна интервенция е 24% (6 случая).
Заключение: Лапароскопската холецистектомия може да се окаже предизвикателство в случаите на налични предоперативни рискови фактори и непредвидени интраоперативни обстоятелства. От така изведените данни е видно, че спешността, мъжкият пол, наличието на предходни оперативни интервенции и тласъци на хоелцистит са основни предиктори за усложнена холецистектомия, както и конституционални фактори като телесното тегло и придружаващи соматични заболявания като НИЗЗД.

COMPLICATED CHOLECYSTECTOMY

Copyright: © 2026 (CC BY 4.0) by the authors.

A.Delibashev, R. Dukovska, S. Ivanov, K. Stamenov, R. Gornev
[1]Vita Hospital
E-mail: a.delibashev98@gmail.com

Keywords: laparoscopic cholecystectomy; complications; predictors

Introduction
Laparoscopic cholecystectomy has become the gold standard for treating cholelithiasis worldwide. It is the most commonly performed laparoscopic procedure; however, it is associated with a number of intraoperative and postoperative complications. Awareness of the various circumstances that may contribute to a complicated cholecystectomy is fundamental to ensuring a safe surgical procedure in patients with cholelithiasis.
Aim
The aim of this study was to analyze the factors and circumstances associated with an increased risk of complicated cholecystectomy and to examine the most common intraoperative and postoperative complications.
Materials and Methods
Our study was based on a retrospective series of 112 patients who underwent cholecystectomy between January 2024 and January 2026. The indications and operative conditions, risk factors, and intraoperative and early postoperative complications were analyzed. The data were processed using descriptive statistical methods.
Results
Of the 112 cholecystectomies performed, 25 (22.32%) were performed under emergency conditions. The following intraoperative complications were recorded: 6 iatrogenic gallbladder perforations (5.36%), bleeding in 3 cases (2.68%), iatrogenic common bile duct perforation in 2 cases (1.79%), and conversion to open surgery in 4 cases (3.57%), 3 of which occurred in male patients.
Both cases of common bile duct perforation occurred during emergency surgery in the setting of acute or recurrent cholecystitis. One case requiring conversion was associated with an incidental intraoperative finding of biliary tract carcinoma, 2 cases involved common bile duct injury, and 1 case was due to intraoperatively detected choledocholithiasis. All four conversions occurred during emergency surgical procedures.
Postoperatively, one case (0.89%) of surgical site infection was identified at the umbilical port site. Of all complicated cholecystectomies, 16 cases (14.29%) were identified. Eleven of these patients had obesity and concomitant type 2 diabetes, while three had a history of previous laparotomy. The rate of intraoperative complications in patients undergoing emergency surgery was 24% (6 cases).
Conclusion
Laparoscopic cholecystectomy may prove challenging in the presence of preoperative risk factors and unforeseen intraoperative circumstances. Based on the data obtained, emergency surgery, male sex, previous surgical interventions, and acute or recurrent episodes of cholecystitis appear to be major predictors of complicated cholecystectomy. Constitutional factors such as body weight and concomitant medical conditions, including type 2 diabetes, may also contribute to an increased risk.
Увод

Copyright: © 2026 (CC BY 4.0) by the authors.

Лапароскопската холецистектомия е златният стандарт в лечението на симптоматичната холелитиаза. Тя се отличава с много добър профил на ефективност и безопасност.[1] Миниинвазивният метод води със себе си по-малка постоперативна болка и по-кратък болничен престой[2]. Най-честите усложнения, свързани с оперативната интервенция са перфорация на мехура с последващ ликидж на жлъчка, интраоперативно кървене, лезия на жлъчния проток, конверзия към конвенционална операция. Постоперативно най-често се наблюдава инфекцията на оперативната рана. [3] Провеждани са множество анализи, които обобщават рисковите фактори за усложнена холецистектомия. Последните могат да бъдат обобщени като- обезитас, мъжки пол, неинсулинозависим захарен диабет (НИЗЗД), предходни интраабдоминални оперативни интервенции и предшестващи тласъци на остър хоелицистит. Данните от клиничната лаборатория като стойностите на CRP, броят на белите кръвни клетки, както и патоанатомичният субстрат на холецистита също влизат в съображение при оценката на оперативния риск [4]
През годините парадигмата да се отложи оперативна интервенция при остър холецистит до след провеждане на консервативно лечение постепенно се измества към по-ранно предприемане на оперативно лечение, въпреки че по световни данни процентът на интраоперативни компликации, сред които конверзия към конвенционална процедура е по-висок при операция в условията на спешност (между 6-35%).[5]
В основата на провеждането на безопасна лапароскопска холецистектомия стоят доброто познаване на анатомията, опитността на екипа, както и високият индекс на подозрение що се отнася до възможните интраоперативни компликации. Познаването на последните, както и предикторите отнасящи се до тях са фундаментални за успеха на оперативната процедура.

Цел
Целта на текущото изследване е да анализира факторите и обстоятелствата, отнасящи се до повишен риск от усложнена холецистектомия, както и да разгледа най-честите интра-и постоперативни усложнения.

Материали и методи
Нашият материал се базира на ретроспективна извадка от 112 пациенти оперирани в периода януари 2024г. – януари 2026г. в МБАЛ „Вита" . Анализирани са условията за провеждане на холецистектомията, рисковите фактори както и настъпилите интраоперативни и ранни постоперативни усложнения. Данните са обработени по методите на описателната статистика. Пациентите са разделени в 2 групи: Група 1 – Спешна холецистектомия: 25 пациенти на възраст между 45-80г, 16 жени, 9 мъже с интервенция проведена до 48ч от началото на симптоматиката при пациенти с лабораторни данни за инфламаторен процес и ехографски данни за калкулоза и задебеляване стената на мехура, и без данни за холедохолитиаза. и Група 2 – Планова холецистектомия: 87 пациенти на възраст между 35-77г с интервенция проведена в „спокоен период", без лабораторна констелация за възпаление и с ехографски данни за холелитиаза.

Резултати

Copyright: © 2026 (CC BY 4.0) by the authors.

Пациентите са разделени в 2 групи, група на спешна холецистектомия- 25 случая или 22.32% и група на планова холецистектомия или 77.68%.



Табл1.

Сравнявайки двете групи установихме 6 случая на усложнена холецистектомия в група 1 (24%) и 10 случая в група 2 (11.49%).
В група 1- спешна холецистектомия, установихме следните усложнения: 4 случая на конверзия към конвенционална операция (3.57% от общия брой холецистектомии и 16% от спешните). В 1 от конверзиите се наложи при пациент от женски пол ,другите 3 при пациенти от мъжки.
В един случай конверзията се наложи поради интраоперативна инцидентна находка на туморна формация на жлъчните пътища- при жената. В един случай конверзия поради интраоперативно установена холедохолитиаза.
Два случая на конверзия поради ятрогенна лезия на d.choledochus. Лезиите на холедоха възникнаха поради заличени анатомични планове и анатомично къс d.cysticus в комбинация с придърпан към мехурната шийка холедох на фона на тежък гангренозен холецистит и тежки перихолециситни сраствания. Поради тази причина се разглеждат като отделно интраоперативно усложнение (1.79% от общия брой холецистектомии, 8% от спешните).
Процентът усложнени холецистектомии, които наблюдавахме в група 1 е 24%.

Copyright: © 2026 (CC BY 4.0) by the authors.

Табл.2

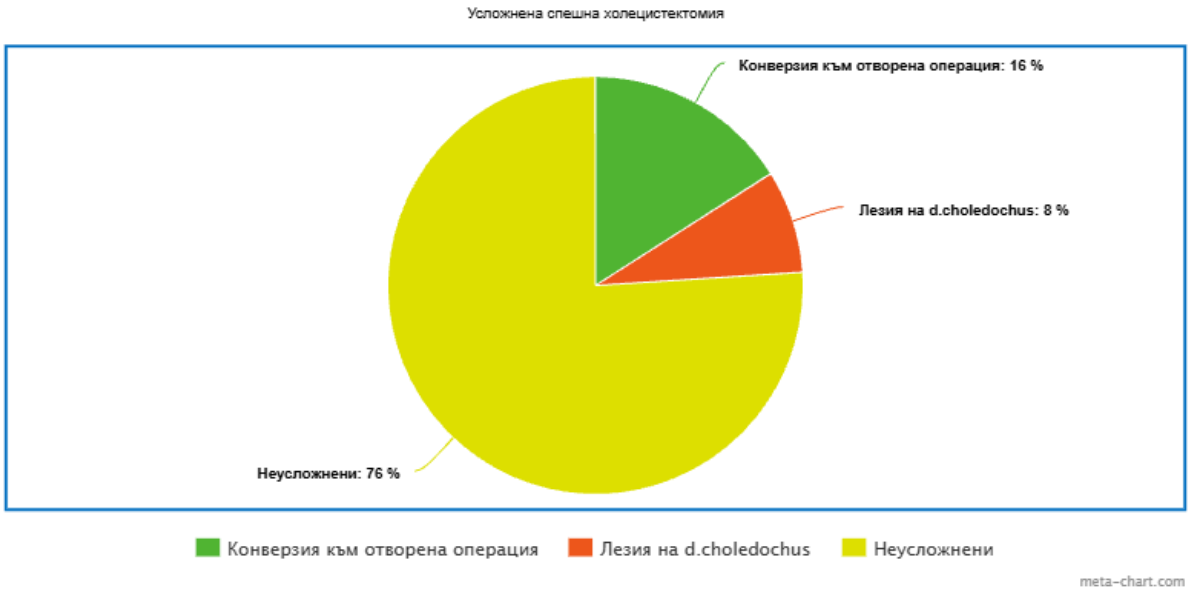

Според Khan, H. Z. et al се установяват до 12% усложнени холецистектомии, сред които лезиите на жлъчните пътища и инфекцията на оперативната рана са най-чести, а цялостният процент на конверзии е около 3.4%. с по-високи проценти на наблюдение в случаите на операция по спешност и при остър холецистит[6]

В Група 2- планова холецистектомия се установиха следните интраоперативни усложнения:
6 ятрогенни перфорации на мехура с последващ ликидж на жлъчка интраабдоминално, налагащ обилен лаваж и медикация с Метронидазол (5.36% от общия брой холецистектомии, 6.9% от плановите). Интраоперативна компликация, контролирана успешно с клампиране на лезията и/или дренаж на мехура.
3 случая на кървене от мехурното ложе (2.68% от общия брой холецистектомии и 3.45% от плановите). Контролирано чрез коагулация със или без залагане на хемостатична мрежа в ложето с последващ дренаж.
1 случай на инфекция на оперативната рана в областта на пъпния порт (0.89% от общия брой холецистектомии и 1.15% от плановите). Контролирано чрез саниране на оперативната рана в постоперативния период.

В Табл.3 са представени процентните отношения на интраоперативните компликации на фона на броя планови холецистектомии, а в Табл.4 са разгледани процентните отношения на всич1ки компликации на фона на общия брой холецистектомии.

Copyright: © 2026 (CC BY 4.0) by the authors.

Табл.3

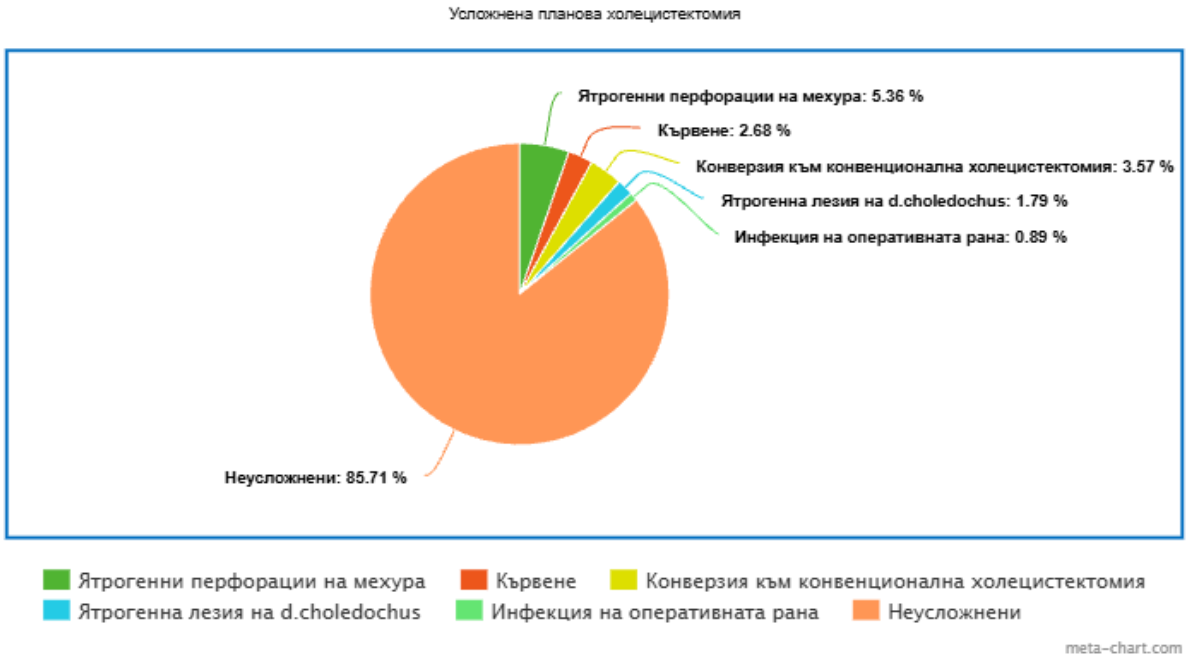

Табл.4

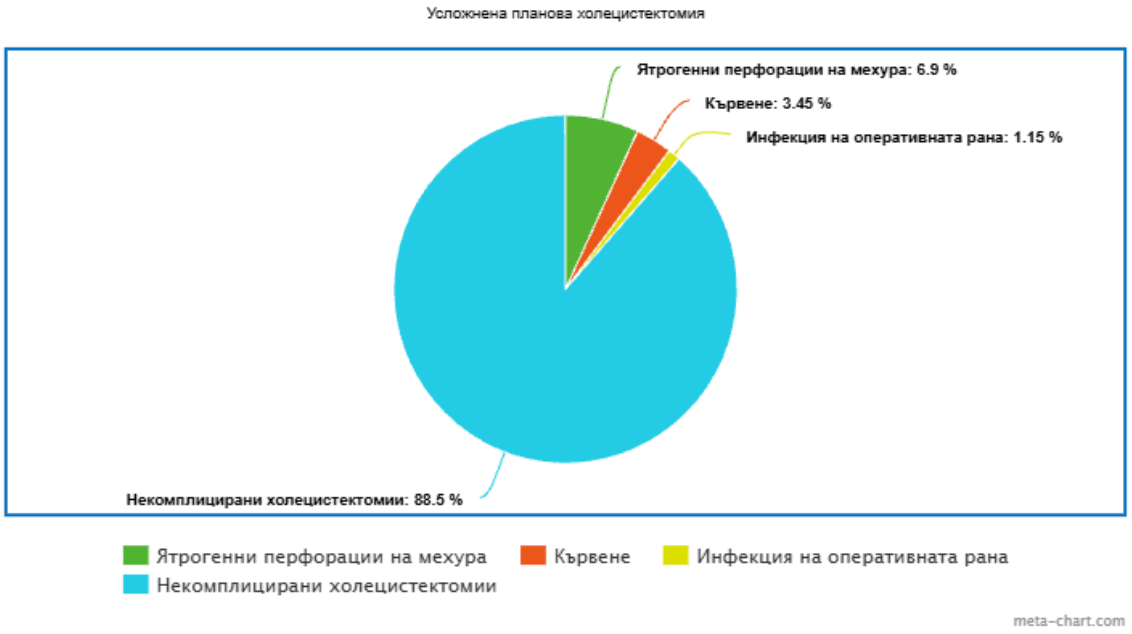

Предиктори от страна на пациента

От общият брой комплицирани холецистектомии (16 или 14.29%) при 11 от пациентите има анамнеза за НИЗЗД и обезитет – 68.75%, а при 5ма има анамнеза за предходна интраабдоминална оперативна интервенция. – 31.25%. На табл.5 са представени процентно общият брой холецистектомии и усложненните такива. На табл. 6 са представени графично процентните отношения на предоперативна анамнеза за предходна лапаротомия и придружаващи НИЗЗД и обезитет.

Copyright: © 2026 (CC BY 4.0) by the authors.

Табл.5



Табл.6



По данни на различни проучвания придружаващите НИЗЗД и обезитет са основни предиктори за комплицирана холецистектомия. При обезни пациенти процентът на конверзия към отворена интервенция е почти два пъти по-висок в сравнение с тези с нормален ИТМ.[7] Анамнезата за предходна интраабдоминална оперативна интервенция е основен фактор за удълженото оперативно време, което се дължи на формирането на допълнителни перихолециститни сраствания и заличаване на нормалните анатомични планове[8]. Ехографският образ на жлъчният мехур (дебелината на стената му), както и стойностите на маркерите на възпаление също влизат в съображение като предикторни фактори за усложнена холецистектомия. От нашата извадка при всички комплицирани холецистектомии беше установено задебеляване на стената на мехура.

Дискусия

Copyright: © 2026 (CC BY 4.0) by the authors.

Текущото проучване е обзервационно и е лимитирано основно от нерандомаизирания си характер. Резултатите от нашия анализ съвпадат с констатациите на наличната по въпроса литература и проведените чуждестранни изследвания.

Заключение

Лапароскопската холецистектомия като златен стандарт в лечението на холелитиазата е процедура с отличен профил на безопасност, но с потенциал за редица интраоперативни и постоперативни усложнения. Добрата преценка и високият индекс на подозрения по отношение на възможните усложнения стои в основата на провеждането на успешна и безопасна холецистектомия. От така изведените данни става видно, че спешността особено на фона на рецидивиращ тласък на холецистит и в комбинация с предходни оперативни интервенции, и придружаващи заболявания като НИЗЗД, и обезитет са основни предиктори за комплицирана холецистектомия.

Библиография:

1. Bhandari, T. R., Khan, S. A., & Jha, J. L. (2021). Prediction of difficult laparoscopic cholecystectomy: An observational study. Annals of medicine and surgery (2012), 72, 103060. https://doi.org/10.1016/j.amsu.2021.103060
2. Delpino F, Tustumi F, Siqueira M ...Comparison between open, laparoscopic, and robotic cholecystectomy: a systematic review and meta-analysisThe American Journal of Surgery, 2026; 257
3. Radunovic, M., Lazovic, R., Popovic, N., Magdelinic, M., Bulajic, M., Radunovic, L., Vukovic, M., & Radunovic, M. (2016). Complications of Laparoscopic Cholecystectomy: Our Experience from a Retrospective Analysis. Open access Macedonian journal of medical sciences, 4(4), 641–646. https://doi.org/10.3889/oamjms.2016.128
4. Hayama, S., Ohtaka, K., Shoji, Y., Ichimura, T., Fujita, M., Senmaru, N., & Hirano, S. (2016). Risk Factors for Difficult Laparoscopic Cholecystectomy in Acute Cholecystitis. JSLS : Journal of the Society of Laparoendoscopic Surgeons, 20(4), e2016.00065. https://doi.org/10.4293/JSLS.2016.00065
5. Gholizadeh H, Andisheh M, Raeeszadeh M, Heydari S, Akhavan-Moghaddam J, et al. Efficacy and Complications Comparison Between Emergent and Elective Laparoscopic Cholecystectomy Surgery. Shiraz E-Med J. 2025;26(1):e144778. doi: https://doi.org/10.5812/semj-144778
6. Khan, H. Z., Tarin, T. A., Kanwal, S., Ali, B., Arbaz, H. M., Ahmad, C. A., & Khan, R. (2025). Audit of Postoperative Complications and Conversion Rate in Laparoscopic Cholecystectomy. Cureus, 17(8), e91249. https://doi.org/10.7759/cureus.91249
7. Paajanen, Hannu & Käkelä, Pirjo & Suuronen, Satu & Paajanen, Juuso & Juvonen, Petri & Pihlajamäki, Jussi. (2012). Impact of Obesity and Associated Diseases on Outcome After Laparoscopic Cholecystectomy. Surgical Laparoscopy, Endoscopy & Percutaneous Techniques. 22. 509-513. 10.1097/SLE.0b013e318270473b.
8. Akyurek, N., Salman, B., Irkorucu, O., Tascilar, O., Yuksel, O., Sare, M., & Tatlicioglu, E. (2005). Laparoscopic cholecystectomy in patients with previous abdominal surgery. JSLS : Journal of the Society of Laparoendoscopic Surgeons, 9(2), 178–183.

Copyright: © 2026 (CC BY 4.0) by the authors.

ИНДОЦИАНИН ЗЕЛЕНО ФЛУОРЕСЦЕНТНА ХОЛАНГИОГРАФИЯ ПРИ ЛАПАРОСКОПСКА ХОЛЕЦИСТЕКТОМИЯ.

БОГОМИЛ ИВАНОВ, ДАНИЕЛ ПЕТРОВ, ВАСИЛ КЬОСЕВ, ПЛАМЕН ИВАНОВ, ЙОРДАН КОЛЕВ, АНТОН ПРАМАТАРОВ

Богомил Иванов1, Даниел Петров1, Васил Кьосев1, Пламен Иванов2, Йордан Колев2, Антон Праматаров3
1 Отделение по Хирургия, Многопрофилна болница за активно лечение - Сливен към Военномедицинска Академия - София;2 Катедра Хирургия / Клиника Ендоскопска, Ендокринна хирургия и Колопроктология, Военномедицинска Академия, София;3 Служба Учебно и Научно Изследователска Дейност, Военномедицинска Академия, София
E-mail: *dr.b_ivanov@vma.bg*

Keywords: *Лапароскопска холецистектомия; Индоцианин зелено; Холангиография; Жлъчно-каменна болест;*

Увод: Лапароскопската холецистектомия (ЛХ) в световен мащаб е една от най-честите хирургични интервенции, асоциирана с висок риск за увреждане на екстрахепаталните жлъчни пътища (ЕХЖП). Индоцианин зелено флуоресцентна холангиография (ICG NIRF-C) позволява да се визуализират в реално време екстрахепаталните жлъчни пътища. Целта на нашето проучване е да сравним клиничните резултати при случаи с използване на ICG флуоресцентна холангиография спрямо лапароскопска холецистектомия без изобразяване на ЕХЖП.
Методи: В проучването са включени 48 пациенти, на които е извършена лапароскопска холецистектомия по повод на жлъчно-каменна болест (ЖКБ), в периода от Октомври 2025 г. до Юли 2026 г. При 24 от пациентите е използвана ICG флуоресцентна холангиография (група 1), при останалите 24 (група 2) не са използвани изобразяващи методи. Между двете групи са съпоставени: случаите с увреда на ЕХЖП, случаите с интраоперативна перфорация на жлъчния мехур, продължителността на оперативното време, ре-оперираните пациенти и продължителността на болничния престой.
Резултати: Не е наблюдавано увреждане на ЕХЖП и в двете групи. Има три случая в група 1 (12,5%) с интраоперативна перфорация на жлъчния мехур и 5 (20,8%) в група 2. Продължителността на оперативно време в група 1 е 71.00 [65.00-80.00] мин., а в група 2 е 87.50 [79.75-101.25] минути. При два случая (8,3%) от група 2 се наложи лапароскопска реоперация в ранния следоперативен период. Средната продължителност на болничния престой за пациентите от група 1 е 2,79 дни, а за група 2 е 3,79 дни.
Заключения: Употребата на ICG флуоресцентна холангиография при лапароскопска холецистектомия позволява по-добра визуализация на ЕХЖП, скъсено оперативното време и болничен престой, намален брой перфорации на жлъчния мехур и липса на реоперация в следоперативния период. Не се установи сигнификантна разлика по отношение на ятрогенното увреждане на ЕХЖП между двете групи.

INDOCYANINE GREEN FLUORESCENCE CHOLANGIOGRAPHY DURING LAPAROSCOPIC CHOLECYSTECTOMY

Copyright: © 2026 (CC BY 4.0) by the authors.

Bogomil Ivanov1, Daniel Petrov1, Vasil Kyosev1, Plamen Ivanov2, Yordan Kolev2, Anton Pramatarov3
1 Department of Surgery, Military Medical Academy – Sliven Multiprofile Hospital for Active Treatment, Military Medical Academy – Sofia, 2 Pushkin St., 8800 Sliven, Bulgaria, Tel. 044/ 400 710;2 Department of Surgery, Clinic of Endoscopic, Endocrine Surgery and Coloproctology, Military Medical Academy, Sofia, Bulgaria;3 Department of Education and Research, Military Medical Academy, Sofia, Bulgaria
E-mail: *dr.b_ivanov@vma.bg*

Keywords: *Laparoscopic cholecystectomy; Indocyanine green; Fluorescence cholangiography; Cholelithiasis.*

Introduction: Laparoscopic cholecystectomy (LC) is one of the most frequently performed surgical procedures worldwide and is associated with a considerable risk of iatrogenic injury to the extrahepatic biliary ducts (EHBD). Indocyanine green near-infrared fluorescence cholangiography (ICG NIRF-C) enables real-time visualization of the extrahepatic biliary anatomy during surgery. The aim of this study was to compare the clinical outcomes of laparoscopic cholecystectomy performed with ICG fluorescence cholangiography and those of conventional laparoscopic cholecystectomy without biliary tract imaging.
Methods: A total of 48 patients who underwent laparoscopic cholecystectomy for cholelithiasis between October 2025 and July 2026 were included in this study. ICG fluorescence cholangiography was used in 24 patients (Group 1), while the remaining 24 patients underwent conventional laparoscopic cholecystectomy without intraoperative biliary imaging (Group 2). The two groups were compared with respect to the incidence of EHBD injury, intraoperative gallbladder perforation, operative time, reoperation rate, and length of hospital stay.
Results: No injuries to the extrahepatic biliary ducts were observed in either group. Intraoperative gallbladder perforation occurred in 3 patients (12.5%) in Group 1 and in 5 patients (20.8%) in Group 2. The mean operative time was 71.00 [65.00-80.00] minutes in Group 1 compared with 87.50 [79.75-101.25] minutes in Group 2. Two patients (8.3%) in Group 2 required laparoscopic reoperation during the early postoperative period. The mean length of hospital stay was 2.79 days in Group 1 and 3.79 days in Group 2.
Conclusion: The use of ICG fluorescence cholangiography during laparoscopic cholecystectomy provides improved visualization of the extrahepatic biliary ducts, reduces operative time and hospital stay, decreases the incidence of intraoperative gallbladder perforation, and eliminates the need for early postoperative reoperation. No statistically significant difference was observed between the two groups regarding iatrogenic injury to the extrahepatic biliary ducts.

Copyright: © 2026 (CC BY 4.0) by the authors.

ДОЗО ЗАВИСИМА ИНДОЦИАНИН ЗЕЛЕНО ФЛУОРЕСЦЕНТНА ХОЛАНГИОГРАФИЯ ПРИ ЛАПАРОСКОПСКА ХОЛЕЦИСТЕКТОМИЯ – ПРОСПЕКТИВНО ПРОУЧВАНЕ.

БОГОМИЛ ИВАНОВ, ДАНИЕЛ ПЕТРОВ, ВАСИЛ КЬОСЕВ, ПЛАМЕН ИВАНОВ, ЙОРДАН КОЛЕВ, АНТОН ПРАМАТАРОВ

Богомил Иванов1, Даниел Петров1, Васил Кьосев1, Пламен Иванов2, Йордан Колев2, Антон Прематаров3
1 Отделение по Хирургия, Многопрофилна болница за активно лечение – Сливен към Военномедицинска Академия – София;2 Катедра Хирургия / Клиника Ендоскопска, Ендокринна хирургия и Колопроктология, Военномедицинска Академия, София;3 Служба Учебно и Научно Изследователска Дейност, Военномедицинска Академия, София
E-mail: *dr.b_ivanov@vma.bg*

Keywords: *Лапароскопска холецистектомия; Индоцианин зелено; Холангиография; Жлъчно-каменна болест*

Увод: Индоцианин зелено флуоресцентна холангиография (ICG NIRF-C) при лапароскопска холецистектомия (ЛХ) осигурява визуализация в реално време на екстрахепаталните жлъчни пътища (ЕХЖП). В хирургичната общност широко се препоръчва употребата ѝ, но липсва консенсус по отношение на дозирането на контрастното вещество и начините за приложение. Целта на това проучване е да сравним качеството на визуализация на ЕХЖП при редуцирана доза на контрастното вещество спрямо стандартната доза.
Методи: В проучването са включени 24 пациенти със жлъчно-каменна болест (ЖКБ), на които е извършена лапароскопска холецистектомия с индоцианин зелено флуоресцентната холангиография през периода от Май 2026 г. до Юли 2026 г. При 12 от пациентите е използвано ICG багрило в еднократна доза от 5 мг приложено интравенозно, по време на индукцията в анестезия (група 1), при останалите 12 (група 2) се използва индивидуална еднократна доза от 0,02 мг/кг. При пациентите са съпоставени: съотношението жлъчни пътища/черен дроб (BLR) и съотношението жлъчни пътища/околна мазнина.
Резултати: Установихме по-високи съотношения жлъчни пътища/черен дроб и жлъчни пътища/околна мазнина в ниско-дозовата група, съпоставено със стандартната група.
Заключения: Ниско-дозовото приложение на ICG багрило подобрява визуализацията на жлъчните пътища, като намалява флуоресцентния интензитет на околните тъкани

Copyright: © 2026 (CC BY 4.0) by the authors.

DOSE-DEPENDENT INDOCYANINE GREEN FLUORESCENCE CHOLANGIOGRAPHY DURING LAPAROSCOPIC CHOLECYSTECTOMY: A PROSPECTIVE STUDY

Bogomil Ivanov1, Daniel Petrov1, Vasil Kyosev1, Plamen Ivanov2, Yordan Kolev2, Anton Pramatarov3
1 Department of Surgery, Military Medical Academy – Sliven Multiprofile Hospital for Active Treatment, Military Medical Academy – Sofia, 2 Pushkin St., 8800 Sliven, Bulgaria, Tel. 044/ 400 710;2 Department of Surgery, Clinic of Endoscopic, Endocrine Surgery and Coloproctology, Military Medical Academy, Sofia, Bulgaria;3 Department of Education and Research, Military Medical Academy, Sofia, Bulgaria
E-mail: *dr.b_ivanov@vma.bg*

Keywords: *Laparoscopic cholecystectomy; Indocyanine green; Fluorescence cholangiography; Cholelithiasis*

Introduction: Indocyanine green near-infrared fluorescence cholangiography (ICG-NIRF-C) during laparoscopic cholecystectomy (LC) enables real-time visualization of the extrahepatic biliary tract. Although its routine use has been widely advocated within the surgical community, no consensus has yet been reached regarding the optimal dose and administration protocol of the fluorescent contrast agent. The aim of this prospective study was to compare the quality of extrahepatic biliary tract visualization using a reduced dose of indocyanine green with that achieved using the standard dose.
Methods: Twenty-four patients with cholelithiasis who underwent laparoscopic cholecystectomy with ICG-NIRF-C between May 2026 and July 2026 were prospectively enrolled. Twelve patients received a fixed intravenous dose of 5 mg of indocyanine green administered during anesthetic induction (Group 1), while the remaining twelve patients (Group 2) received an individualized intravenous dose of 0.02 mg/kg. The bile duct-to-liver ratio (BLR) and the bile duct-to-surrounding fat ratio were quantitatively assessed and compared between the two groups.
Results: The low-dose group demonstrated higher bile duct-to-liver and bile duct-to-surrounding fat fluorescence ratios compared with the standard-dose group, indicating superior visualization of the biliary anatomy.
Conclusion: Low-dose administration of indocyanine green improves visualization of the extrahepatic biliary tract by reducing background fluorescence of the surrounding tissues, thereby enhancing contrast between the bile ducts and adjacent structures.

Copyright: © 2026 (CC BY 4.0) by the authors.

АКЦЕСОРЕН ЧЕРНОДРОБЕН ЛОБ НА ЖЛЪЧНИЯ МЕХУР – РЯДКА ИНТРАОПЕРАТИВНА НАХОДКА ПРИ ЛАПАРОСКОПСКА ХОЛЕЦИСТЕКТОМИЯ.

НЕВРИЕ НИЯЗИ, МИРОСЛАВ ЗАШЕВ, ИВАН ГЕНОВ, КОСТАДИН ТОШЕВ, ВЕНЦИСЛАВ КРУШАРСКИ

Невриe Ниязи[1], Мирослав Зашев [1], Иван Генов [1], Костадин Тошев [1], Венцислав Крушарски[1]
[1]Клиника по Обща хирургия УМБАЛ "Дева-Мария"-Бургас, България
E-mail: *nevrie.niyazi12@gmail.com*

Keywords: *акцесорен чернодробен лоб; жлъчен мехур; лапароскопска холецистектомия;*

Увод: Акцесорният чернодробен лоб (Accessory Liver Lobe, ALL) представлява рядка вродена аномалия, състояща се от хистологично нормална чернодробна тъкан, свързана с основния черен дроб. Локализацията му върху жлъчния мехур е особено рядка и може да остане неразпозната при инструменталните методи на изследване. Разпознаването му има клинично значение, тъй като свързващият педикул може да съдържа съдови и жлъчни структури, което създава риск от интраоперативно кървене или постоперативно изтичане на жлъчка. Представяме случай на инцидентно установен акцесорен чернодробен лоб по повърхността на жлъчния мехур по време на лапароскопска холецистектомия.
Представяне на случая: 48-годишен мъж е приет по спешност с остро възникнала болка в епигастриума и десен горен квадрант след прием на храна. Контрастно-усилената компютърна томография установява остър панкреатит (Modified CT Severity Index – 6 точки), увеличен по размер жлъчен мехур с множество конкременти и малко количество перихолецистична течност. Предоперативно не е установена акцесорна чернодробна тъкан. Пациентът първоначално е лекуван консервативно с отзвучаване на острия епизод, след което приблизително един месец по-късно е извършена планова лапароскопска холецистектомия.
Използвана е четирипортова лапароскопска техника. При интраоперативната ревизия не се установяват макроскопски белези на активно възпаление. Върху предната перитонеална повърхност на жлъчния мехур, в близост до шийката, се установява тъкан с вид на чернодробен паренхим с размер около 6 cm. Тя е свързана с основния черен дроб посредством тясна педикуларна връзка. След внимателна ревизия,свързващата структура е клипсирана с метален клипс и прекъсната. Акцесорната тъкан е отстранена заедно с жлъчния мехур, а лапароскопската холецистектомия е завършена без интраоперативни усложнения.
Следоперативният период протича гладко, без кървене, изтичане на жлъчка или други усложнения. Пациентът е изписан в добро общо състояние на третия следоперативен ден. Хистопатологичното изследване потвърждава холелитиаза с наличие на холестеролови конкременти. В акцесорната тъкан се установява чернодробен паренхим, обвит от Глисонова капсула, със запазена лобуларна архитектура и наличие на жлъчни каналчета, което потвърждава диагнозата акцесорен чернодробен лоб.
Дискусия: Акцесорният чернодробен лоб, локализиран върху жлъчния мехур, е рядка вродена аномалия, която често протича безсимптомно и може да бъде открита

Copyright: © 2026 (CC BY 4.0) by the authors.

случайно по време на хирургична интервенция. Свързващият педикул може да съдържа съдови и жлъчни структури, поради което внимателното му идентифициране и сигурното му контролиране преди прекъсване са от съществено значение за предотвратяване на интраоперативен кръвоизлив и следоперативен билиарен теч.
Заключение: Познаването на тази рядка анатомична вариация е важно за безопасното извършване на лапароскопска холецистектомия. Внимателното интраоперативно разпознаване и адекватното третиране на свързващия педикул позволяват безопасна лапароскопска резекция с благоприятен следоперативен резултат.

ACCESSORY LIVER LOBE ON THE GALLBLADDER WALL: A RARE INCIDENTAL FINDING DURING LAPAROSCOPIC CHOLECYSTECTOMY– A CASE REPORT

Nevrie Niyazi[1]; Miroslav Zashev[1]; Ivan Genov[1]; Kostadin Toshev[1]; Ventsislav Krusharski[1]
[1]Department of General Surgery, University Hospital "Deva Maria", Burgas, Bulgaria
E-mail: *nevrie.niyazi12@gmail.com*
Keywords: *accessory liver lobe; gallbladder; laparoscopic cholecystectomy*

Background: Accessory liver lobe (ALL) is a rare congenital hepatic anomaly consisting of histologically normal hepatic tissue connected to the main liver. Localization on the gallbladder is particularly uncommon and may remain undetected on preoperative imaging. Its recognition is clinically important because vascular and biliary structures within the connecting pedicle may increase the risk of bleeding or bile leakage during surgery. We report an incidentally discovered ALL associated with the gallbladder during laparoscopic cholecystectomy (LC).
Case Presentation: A 48-year-old male patient was admitted with acute epigastric and right upper quadrant pain after food intake. Contrast-enhanced computed tomography demonstrated acute pancreatitis (Modified CT Severity Index: 6), a distended gallbladder containing multiple calculi, and a small amount of pericholecystic fluid. No accessory hepatic tissue was identified preoperatively. The patient was initially treated conservatively, with resolution of the acute episode, and elective LC was performed approximately one month later. A four-port laparoscopic technique was used. Intraoperative exploration revealed no signs of active inflammation; however, an unexpected area of liver-like tissue, approximately 6 cm in size, was identified on the anterior peritoneal surface of the gallbladder near its neck. The tissue was connected to the main liver by a narrow cord-like structure. The connection was carefully secured with a metallic clip and divided. The accessory tissue was removed together with the gallbladder, and LC was completed without complications.
The postoperative course was uneventful, with no bleeding or bile leakage, and the patient was discharged on postoperative day three. Histopathological examination confirmed cholelithiasis with cholesterol gallstones and demonstrated hepatic parenchyma surrounded by Glisson's capsule with preserved lobular architecture and bile duct structures, confirming the diagnosis of ALL.
Discussion: ALL associated with the gallbladder is rare and may be discovered unexpectedly during LC. The connecting pedicle may contain vascular and biliary structures; therefore, careful identification and secure control before division are essential to prevent hemorrhage and postoperative bile leakage.
Conclusion: Awareness of this rare anatomical variation is important for safe LC. Careful intraoperative recognition and management of the connecting pedicle allow safe laparoscopic resection with favorable postoperative outcomes.

Copyright: © 2026 (CC BY 4.0) by the authors.

Въведение

Лапароскопската холецистектомия (ЛХ) е широко приета като метод на избор при симптоматична жлъчнокаменна болест и остър или хроничен холецистит, и представлява една от най-често извършваните оперативни интервенции в общата хирургия. Въпреки че оперативната анатомия на хепатобилиарната област е добре проучена, по време на хирургична интервенция понякога могат да бъдат установени редки вродени анатомични вариации.

Акцесорният чернодробен лоб (ALL) представлява рядка вродена чернодробна аномалия, характеризираща се с наличие на допълнителна чернодробна тъкан с морфологичните и хистологичните характеристики на нормален чернодробен паренхим [1,2]. Неговите размери, морфология и анатомична локализация могат да варират значително. Описани са различни интраабдоминалния локации на акцесорна черенодробна на тъкан, върху жлъчния мехур, долната повърхност на черния дроб, гастрохепаталния лигамент, умбиликалната област, надбъбречните жлези и панкреаса [1]. Локализацията върху жлъчния мехур е особено рядка [1–3].

При повечето пациенти ALL остава клинично безсимптомен и може да не бъде установен при рутинните предоперативни образни изследвания [1–3]. Поради това акцесорната чернодробна тъкан, свързана с жлъчния мехур, може да бъде открита неочаквано по време на лапароскопска холецистектомия. Познаването на тази анатомична вариация е важно, тъй като свързващата структура може да съдържа съдови и жлъчни елементи, създаващи потенциален риск от интраоперативен кръвоизлив или следоперативен билиарен теч при недостатъчно прецизна идентификация и контрол [2].

Представяме случай на акцесорен чернодробен лоб, локализиран върху предната повърхност на жлъчния мехур и случайно установен по време на планова лапароскопска холецистектомия при 48-годишен пациент от мъжки пол след прекаран епизод на остър билиарен панкреатит.

Клиничен случай

48-годишен пациент от мъжки пол е приет по спешност в нашето отделение по повод остро възникнала болка в епигастриума и десния горен квадрант на корема след прием на храна. Пациентът няма предходна анамнеза за жлъчнокаменна болест, значими придружаващи заболявания или предходни хирургични интервенции.

Контрастно-усилената компютърна томография (КТ) на корема установи находка, съответстваща на остър панкреатит, с Modified CT Severity Index (MCTSI) 6 точки. Жлъчният мехур беше дилатиран, с размери приблизително 14,10 × 3,30 cm и дебелина на стената до 0,27 cm. В лумена му бяха установени няколко конкремента с размери до приблизително 0,74 × 0,60 cm, както и малко количество перихолецистична течност. При предоперативните образни изследвания не беше установена акцесорна или ектопична чернодробна тъкан, свързана с жлъчния мехур.

По време на първоначалната хоспитализация пациентът беше лекуван консервативно с обратно развитие на острия епизод. След възстановяване от острия панкреатит пациентът беше планиран за оперативно лечение.

Лапароскопската холецистектомия беше извършена приблизително един месец след първоначалния епизод на остър панкреатит. Използвана беше четирипортова лапароскопска техника, като първият троакар беше поставен супраумбиликално за въвеждане на лапароскопската камера.

Copyright: © 2026 (CC BY 4.0) by the authors.

При първоначалната експлорация на коремната кухина и жлъчния мехур не бяха установени макроскопски данни за активен възпалителен процес. Върху предната повърхност на жлъчния мехур, в непосредствена близост до неговата шийка беше установена тъкан с макроскопски характеристики на чернодробен паренхим (Фиг. 1A). Акцесорната чернодробна тъкан беше с максимален размер приблизително 5 cm и беше свързана с основния черен дроб посредством тясна подобна на връв структура (Фиг. 1B). След постигане на critical view of safety (CVS) и сигурна идентификация на анатомичните структури беше извършена стандартна дисекция на жлъчния мехур. Връвовидната връзка между акцесорната чернодробна тъкан и основния черен дроб беше внимателно идентифицирана, клипсирана с метален клипс и прекъсната (Фиг. 1C).Акцесорната тъкан беше отстранена заедно с жлъчния мехур. Интраоперативни усложнения не бяха наблюдавани.
Следоперативният период протече гладко. Не бяха наблюдавани следоперативно кървене, билиарен теч или други усложнения и пациентът беше изписан в добро общо състояние на третия следоперативен ден.
Хистопатологичното изследване на жлъчния мехур потвърди холелитиаза. Изследването на акцесорната тъкан установи чернодробен паренхим, обхванат от Глисонова капсула и със запазена лобуларна архитектура, което потвърди чернодробния му произход. В препарата бяха идентифицирани и жлъчни каналчета. Точната анатомична комуникация между тези жлъчни структури и основния черен дроб обаче не може да бъде определена хистологично поради дегенеративни промени в тъканта, свързани с хирургичната манипулация.
В съвкупност интраоперативните и хистопатологичните находки съответстват на акцесорен чернодробен лоб, асоцииран с жлъчния мехур.

Дискусия
Акцесорният чернодробен лоб представлява рядка анатомична вариация, чието клинично значение произтича преди всичко от вариабилната му локализация и възможното наличие на съдови и жлъчни структури в свързващия педикул [1,2]. Счита се, че възниква в резултат на нарушение в ембрионалното развитие и сегментацията на чернодробния зачатък по време на ранната гестация [1]. ALL е описана на различни места в коремната кухина, включително върху жлъчния мехур, долната повърхност на черния дроб, гастрохепаталния лигамент, умбиликалната област, надбъбречните жлези и панкреаса, като са описани и редки екстраабдоминални локализации [1].
Предложени са няколко класификации на акцесорните чернодробни лобове. Въз основа на жлъчния дренаж и отношението към основния черен дроб са описани три типа: Тип I, при който отделен канал на акцесорния лоб се дренира в интрахепатален жлъчен канал на основния черен дроб; Тип II, при който каналът на акцесорния лоб се дренира в екстрахепатален жлъчен канал; и Тип III, при който акцесорният лоб има обща капсула с основния черен дроб, а жлъчният му канал се дренира чрез екстрахепатален канал [1]. Втората класификация се основава на макроскопското анатомично отношение между акцесорната чернодробна тъкан и основния черен дроб. Описани са три основни форми: (1) акцесорен чернодробен лоб, свързан с основния черен дроб чрез стъбло или педикул; (2) езиковидно продължение, изхождащо от предния ръб на черния дроб без ясно обособен педикул, класически представено от лоба на Riedel; и (3) ектопична чернодробна тъкан, разположена отделно от черния дроб без анатомична връзка с него [1]. Според тази анатомична класификация находката при нашия пациент най-

Copyright: © 2026 (CC BY 4.0) by the authors.

добре съответства на първия тип, тъй като акцесорният лоб беше свързан с основния черен дроб посредством тясна подобна на връв структура. Наличието на тази връзка подкрепя определянето му като акцесорен чернодробен лоб, а не като напълно ектопична чернодробна тъкан.

Повечето пациенти с ALL остават асимптомни, като аномалията обикновено се открива случайно при образни изследвания, оперативни интервенции или хистопатологично изследване [1–3]. Истинската честота е трудно да бъде установена поради рядкостта на състоянието. В лапароскопско обсервационно проучване, включващо 1802 пациенти, Sato и сътр. установяват ектопичен черен дроб или акцесорни чернодробни лобове при приблизително 0,7% от пациентите [4].

Предоперативната диагностика може да бъде затруднена [1–3]. Kundu и Chattoraj описват акцесорна чернодробна тъкан, свързана с жлъчния мехур, която не е била установена предоперативно и е открита случайно по време на лапароскопска холецистектомия [1]. За разлика от тях Ito и сътр. описват акцесорен чернодробен лоб, прикрепен към стената на жлъчния мехур, който е успешно диагностициран предоперативно чрез ултразвуково изследване [3]. Подобно на случая, описан от Kundu и Chattoraj, акцесорната чернодробна тъкан при нашия пациент не беше установена при предоперативните образни изследвания и беше открита неочаквано по време на лапароскопската холецистектомия.

Клиничното значение на ALL е свързано с потенциални усложнения, включително торзия, кръвоизлив и в редки случаи малигнена трансформация [1,3,5]. От хирургична гледна точка особено внимание трябва да се обърне на връзката между акцесорния лоб и основния черен дроб. Furuke и сътр. подчертават, че в свързващия педикул могат да преминават съдови и жлъчни структури и че недостатъчният им контрол може да доведе до следоперативно кървене или билиарен теч [2].

Този аспект има особено значение при настоящия случай поради близостта на акцесорния лоб до жлъчния мехур и наличието на връзка с основния черен дроб. Независимо от малкия размер на лезията, подобна анатомична конфигурация може да има важно хирургично значение поради възможното наличие на съдови и жлъчни структури в свързващия педикул. Поради това прецизната дисекция, ясната идентификация на анатомичните структури и сигурният контрол на педикулата са от съществено значение за предотвратяване на интра- и следоперативни усложнения.

Хистопатологичните находки потвърдиха чернодробния произход на лезията и подкрепиха интраоперативната диагноза на акцесорен чернодробен лоб. Наличието на Глисонова капсула, запазена лобуларна архитектура и жлъчни каналчета съответства на описаните хистологични характеристики на акцесорната чернодробна тъкан [2]. Въпреки това, поради липсата на възможност за проследяване на жлъчните структури в свързващата зона, хистологичното изследване не позволява да се направи заключение относно точния тип на жлъчния дренаж.

Въпреки че оптималното поведение при случайно установена асимптомна акцесорна чернодробна тъкан остава предмет на дискусия, хирургичното ѝ отстраняване може да бъде обсъдено при наличие на усложнения или когато тъканта може да бъде безопасно резецирана в хода на вече показана хирургична интервенция [1,3]. Познаването на тази рядка анатомична вариация, внимателната оценка на отношението ѝ към основния черен дроб и сигурната идентификация и контрол на потенциалните съдови и жлъчни структури могат да подпомогнат правилното

Copyright: © 2026 (CC BY 4.0) by the authors.

интраоперативно поведение, да минимизират риска от периоперативни усложнения и да допринесат за безопасното извършване на лапароскопска холецистектомия [2].

Фигура 1



Интраоперативен лапароскопски образ на акцесорния чернодробен лоб, асоцииран с жлъчния мехур.
(A) Лапароскопски изглед, демонстриращ анатомичното отношение между акцесорната чернодробна тъкан, жлъчния мехур и основния черен дроб.
(B) Идентифициране и манипулиране на свързващия педикул преди неговото прекъсване.
(C) Лапароскопски изглед по време на клипсиране и прекъсване на свързващия педикул.

Заключение

Акцесорният чернодробен лоб, асоцииран с жлъчния мехур, представлява рядка вродена аномалия, която може да остане неразпозната до момента на оперативната интервенция. Познаването на тази анатомична вариация и внимателната оценка на отношението ѝ към основния черен дроб са важни за правилното интраоперативно поведение. Сигурната идентификация и контрол на потенциалните съдови и жлъчни структури в свързващия педикул могат да минимизират риска от кръвоизлив и билиарен теч и да допринесат за безопасното извършване на лапароскопска холецистектомия.

Библиография:

1. Kundu N, Chattoraj AK. A rare case of gall bladder containing accessory lobe of liver stuck to its wall: a case report. J Family Med Prim Care. 2022;11(1):363–365. doi:10.4103/jfmpc.jfmpc_923_21.
2. Furuke H, Takagi T, Kobayashi H, Fukumoto K. Laparoscopic cholecystectomy for patients with accessory liver lobe attached to the wall of the gallbladder: case reports. Surg Case Rep. 2024;10:118. doi:10.1186/s40792-024-01923-9.
3. Ito S, Takeda R, Kokubo R, Kojima Y, Goto M, Tomiki Y, Sakamoto K. Accessory liver lobe attached to the gallbladder wall preoperatively detected by ultrasonography: a case report. Int J Surg Case Rep. 2016;26:205–208. doi:10.1016/j.ijscr.2016.07.056.
4. Sato S, Watanabe M, Nagasawa S, Niigaki M, Sakai S, Akagi S. Laparoscopic observations of congenital anomalies of the liver. Gastrointest Endosc. 1998;47(2):136–140. doi:10.1016/S0016-5107(98)70345-1.
5. Glenisson M, Salloum C, Lim C, Lacaze L, Malek A, Enriquez A, et al. Accessory liver lobes: anatomical description and clinical implications. J Visc Surg. 2014;151(6):451–455.

Copyright: © 2026 (CC BY 4.0) by the authors.

LIVER TRANSPLANTATION IN ROMANIA: SHORT HISTORY.

IRINEL POPESCU

Prof. Irinel Popescu

The main problem of organ transplantation is the donor. In Romania we have to introduce, in the late ninetees of the XX-th century the criteria of "brain death" and legislation for organ harvesting from such donors. The first succesful liver transplantation took place in April 2000. Since then more than 1000 procedures were performed in Fundeni Hospital, with good results. Gradually we introduced the split, and living donor liver transplantation in adults and children. Other programes branched off from the Fundeni program in Chisinau, Jassy and Cluj-Napoca. Now we ar on the way to introduce new techniques like machine perfusion and minimally invasive surgery. The results are still dependent on the number of donors and we make continuous effeorts to improve this number.

Copyright: © 2026 (CC BY 4.0) by the authors.

LIVER TRANSPLANTATION IN PATIENTS WITH LIVER TUMORS.

YAMAN TOKAT

Prof. Dr. Yaman Tokat

Liver transplantation is a potentially curative treatment option for selected patients with primary and metastatic liver tumors. Today, patient selection is based not only on tumor size and number but also on tumor biology, response to treatment, vascular invasion, and the presence of extrahepatic disease.
For neuroendocrine liver metastases, favorable long-term outcomes can be achieved particularly in patients with well-differentiated Grade 1—2 tumors who meet the Milan criteria. Reported 5-year overall survival rates range from approximately 60% to 80%. In intrahepatic cholangiocarcinoma, transplantation is not yet considered a standard treatment and should currently be performed within structured protocols in highly selected patients, particularly those with very early-stage disease and appropriate neoadjuvant therapy.
Colorectal liver metastases are an emerging indication for liver transplantation. Studies such as SECA-I and SECA-II have demonstrated encouraging outcomes in carefully selected patients, with reported 5-year overall survival rates of 60—83%. Tumor burden, CEA levels, and response to chemotherapy are important prognostic factors.
For hepatocellular carcinoma, the Milan criteria remain the main reference for patient selection. However, biological markers such as AFP and PIVKA-II, PET findings, and response to locoregional therapy are increasingly important. Downstaging strategies may enable transplantation in selected patients beyond conventional criteria.
In conclusion, patient selection for liver transplantation should consider tumor biology as well as tumor morphology. Transplantation should be considered in appropriately selected patients with an expected 5-year survival of ≥50%.

Copyright: © 2026 (CC BY 4.0) by the authors.

NEW TECHNIQUES FOR ULTRASOUND GUIDANCE IN LIVER RESECTION: A STEP TOWARDS STANDARDIZATION.

FLORIN BOTEA

Assoc. Prof. Florin Botea, MD, PhD, FACS
Fundeni Clinical Institute, Bucharest, Romania

Keywords: *Liver resection, Intraoperative ultrasound (IOUS), IOUS-guided liver resection, Parenchymal-sparing hepatectomy, Standardization, New technique*

Background: Intraoperative ultrasound (IOUS) remains the cornerstone of parenchyma-sparing liver surgery, providing real-time anatomical mapping and oncological clearance assessment. However, IOUS-guided liver resections have a steep learning curve that limited the widespread reproducibility of complex resections across centers remains. IOUS guidance of liver resection remains highly operator-dependent, technically demanding, and subject to significant variability across surgical teams. Standardizing advanced ultrasound-guided techniques is critical to improving parenchymal-sparing resections, oncological radicality, and patient outcomes.
Methods & Technical Innovations: This paper presents a new set of intraoperative ultrasound techniques for liver resection guidance, designed to bridge the gap between technical complexity and surgical reproducibility, proposing a standardized technical workflow for modern ultrasound-guided liver resection.
Conclusions: Implementing a structured, multimodal ultrasound guidance protocol transitions IOUS from an operator-dependent art to a standardized, reproducible surgical standard. Widespread adoption of these techniques will enhance perioperative safety, optimize oncological outcomes, and facilitate training in IOUS-guided liver resections. Standardizing these modalities across both open and minimally invasive platforms is critical to establishing consistent quality benchmarks and improving global surgical outcomes.

Copyright: © 2026 (CC BY 4.0) by the authors.

II. ХИРУРГИЯ НА ПАНКРЕАСА

Copyright: © 2026 (CC BY 4.0) by the authors.

LAPAROSCOPIC SURGERY: ADVANTAGES AND LIMITS IN THE TREATMENT OF PANCREATIC TUMORS.

V. DIMOV

Dimov V.
Acibadem Sistina Hospital, Skopje, North Macedonia

Keywords: *Laparoscopy; Pancreatic tumors; Distal pancreatectomy; Pancreatoduodenectomy; Minimally invasive surgery*

Background
Minimally invasive pancreatic surgery remains one of the most technically challenging fields in abdominal surgery. Objective: To evaluate the role, feasibility, and outcomes of laparoscopic approaches in the treatment of pancreatic tumors. Methods: A retrospective review of 160 patients with pancreatic tumors treated laparoscopically was performed. Procedures included laparoscopic distal pancreatectomy (LDP), laparoscopic pancreatoduodenectomy (LPD), subtotal pancreatectomy, and laparoscopic bypass procedures. Results: LDP was performed in 77 patients, LPD in 4 patients, subtotal pancreatectomy in 12 cases, and laparoscopic bypass procedures in 79 patients. Laparoscopic surgery was associated with reduced blood loss, lower incidence of wound infections, and shorter hospital stay. However, evidence supporting oncologic radicality, particularly for pancreatoduodenectomy, remains limited. Conclusion: Laparoscopic surgery offers significant perioperative advantages in selected patients, especially for tumors of the pancreatic body and tail. Major pancreatic resections should be performed in high-volume centers by experienced surgeons. Long-term oncologic outcomes require further investigation.

Introduction
Minimally invasive treatment of pancreatic tumors is considered one of the most complex and challenging procedures in abdominal surgery. The laparoscopic approach has increasingly been applied in pancreatic surgery, including distal pancreatectomy and pancreatoduodenectomy. The anatomical location of the tumor remains the key determinant in selecting the surgical approach.

Materials and Methods
We conducted a retrospective review of 160 patients with pancreatic tumors treated laparoscopically at our institution. The cohort included patients with benign, malignant, and rare tumors with high malignant potential. Laparoscopic distal pancreatectomy (LDP) was performed in 77 patients, laparoscopic pancreatoduodenectomy (LPD) in 4 patients, and subtotal pancreatectomy in 12 patients. Additionally, laparoscopic bypass procedures were performed in 79 patients for palliative indications.

Results
Laparoscopic procedures were associated with significantly reduced intraoperative blood loss, lower rates of wound infections, and shorter hospital stay. Our experience supports the routine use of laparoscopic distal pancreatectomy for selected tumors of the pancreatic body and tail. However, current evidence is insufficient to fully support routine laparoscopic

Copyright: © 2026 (CC BY 4.0) by the authors.

pancreatoduodenectomy. Data regarding oncologic radicality and long-term effectiveness remain limited.

Discussion
Laparoscopic treatment of pancreatic head lesions appears safe when performed in high-volume centers by experienced surgeons and in carefully selected patients. In patients with unresectable tumors, laparoscopic techniques may provide effective palliative management of complications such as gastric or duodenal obstruction, obstructive jaundice, and pain. Endoscopic stenting and celiac plexus neurolysis represent valuable adjunctive approaches.

Conclusion
The integration of laparoscopy into pancreatic surgery provides advantages including earlier postoperative recovery, reduced complication rates, and shorter hospitalization. Major pancreatic resections should be centralized in specialized centers. Further prospective studies are necessary to establish long-term oncologic outcomes.

Copyright: © 2026 (CC BY 4.0) by the authors.

STRATEGIES TO INCREASE NEGATIVE RESECTION MARGIN RATES IN DUCTAL ADENOCARCINOMA OF THE PANCREATIC HEAD.

TRAIAN DUMITRASCU

Traian Dumitrascu

Surgery (i.e., resection) represents the single hope for long-term survival in pancreatic ductal adenocarcinoma (PDAC), and pancreaticoduodenectomy (PD) represents the current standard of curative-intent surgery for PDAC of the pancreatic head. However, the long-term oncological outcomes of PD for PDAC remains under expectations, and there is a high rate of local recurrence, with or without distant metastasis. As negative resection margins represent an important goal and prognostic factor after PD for PDAC, in recent years several technical refinements have been proposed to resect PDAC of the pancreatic head better. Here, we discuss techniques to increase negative resection margin rates and decrease local recurrence, including artery-first approaches, total mesopancreas excision, and the Triangle operation.

Copyright: © 2026 (CC BY 4.0) by the authors.

РАННАТА ПРОГРЕСИЯ СЛЕД РАДИКАЛНА ОПЕРАЦИЯ ПРИ РАК НА ПАНКРЕАСА – ГРАНИЦА НА ХИРУРГИЯТА ИЛИ ИЗЯВА НА АГРЕСИВНА ТУМОРНА БИОЛОГИЯ? ЕДНОЦЕНТРОВО ПРОУЧВАНЕ.

Е. АРАБАДЖИЕВА, Ж.ШАВАЛОВ, Г.КОРУКОВ, Я.МИТКОВ, И.ТАНЕВА, К.ДИМИТРОВ, Д.БУЛАНОВ, А.ЙОНКОВ

Е. Арабаджиева, Ж.Шавалов, Г.Коруков, Я.Митков, И.Танева, К.Димитров, Д.Буланов, А.Йонков
Клиника по обща и чернодробно-панкреатична хирургия, УМБАЛ „Александровска“, София, Медицински университет-София
Автор за кореспонденция: Е. Арабаджиева, elena_arabadjieva@abv.bg
Ключови думи: *дуктален аденокарцином на панкреаса; радикална резекция; ранен рецидив; лимфни метастази; резекционна граница; периневрална инвазия; анализ на преживяемостта по Kaplan–Meier*

Въведение: Въпреки радикалната резекция при значителна част от пациентите с дуктален аденокарцином на панкреаса (PDAC) настъпват ранна прогресия на заболяването и смърт. Това поставя въпроса дали ранната прогресия отразява ограниченията на хирургичното отстраняване, или е клинична проява на агресивна туморна биология. Разгледахме този въпрос в независима хирургична кохорта от един център.
Методи: Ретроспективно проучихме 438 пациенти, подложени на радикална резекция по повод рак на панкреаса за период от 20 години. Общата преживяемост беше анализирана чрез метода на Kaplan–Meier, log-rank тест и регресионен модел на пропорционалните рискове на Cox по отношение на пет клиникопатологични показателя: патологичен стадий, статус на резекционните граници (R), статус на регионалните лимфни възли, следоперативни усложнения и периневрална инвазия. Анализирахме също времето до появата и локализацията на локалните и далечните рецидиви.
Резултати: Общата преживяемост се различаваше значимо според патологичния стадий ($p < 0,0001$) и статуса на лимфните възли (отношение на рисковете [HR] 2,23; 95% доверителен интервал [ДИ] 1,48–3,37 за пациенти с положителни спрямо пациенти с отрицателни лимфни възли; $p < 0,0001$). Смъртността до 12-ия месец нарастваше от 36,8% при стадий I до приблизително 88% при стадии III–IV ($p = 0,0002$), както и от 37,5% при N0 до 69,2% при N+ ($p = 0,0004$). При R1 резекция се наблюдаваше статистически незначима тенденция към по-ниска преживяемост (HR 2,94; 95% ДИ 0,89–9,74; $p = 0,0650$). Следоперативните усложнения не бяха свързани с преживяемостта ($p = 0,3262$). Данни за периневрална инвазия липсваха при 59,3% от пациентите, което не позволява надеждно сравнение. Рецидив през първата година беше установен при 147 пациенти (33,56%). Най-чест беше локалният рецидив, следван от далечни рецидиви в черния дроб, перитонеалната кухина, далечни лимфни възли и белите дробове. След въвеждането на подхода *artery-first* и по-специално на тоталната мезопанкреасна ексцизия общата честота на рецидивите не се промени значимо ($p = 0,278$), но сред рецидивиралите случаи преобладаваха далечните рецидиви (67%), най-често чернодробни или комбинирани.

Copyright: © 2026 (CC BY 4.0) by the authors.

Заключение: Ранната прогресия след резекция на панкреаса не може да се обясни единствено нито с технически фактори, нито с туморната биология. Настоящите резултати, разгледани заедно с наличните литературни данни, показват, че патологичният стадий и ангажирането на лимфните възли обуславят съществена част от ранния риск, докато хирургичната техника вероятно влияе върху локалния контрол, качеството на стадирането и следоперативното възстановяване. Основното хирургично предизвикателство не е максималното разширяване на резекцията, а подходящият подбор на пациентите и последователността на лечението, анатомично пълната онкологична операция и запазването на възможността пациентът да получи ефективна системна терапия.

Въведение

Дукталният аденокарцином на панкреаса (PDAC) се отличава сред солидните тумори с високата честота на рецидиви дори след технически успешна резекция с негативни резекционни граници. При значителна част от пациентите рецидив настъпва през първите шест до дванадесет месеца след операцията, а преживяемостта след рецидив в тази група е значително по-ниска, отколкото при пациентите, които остават без данни за заболяване за по-дълъг период [1,2,3]. Тази закономерност е в основата на дългогодишен клиничен и научен дебат: дали ранната прогресия след радикална резекция на панкреаса се обяснява най-добре с ограниченията на хирургията — невъзможност за адекватно локално отстраняване на тумора, достатъчна лимфаденектомия или оптимален контрол на резекционните граници — или представлява клинична изява на туморна биология, която още към момента на операцията е била агресивна, а в много случаи заболяването вече е било системно дисеминирано?

Данните по този въпрос са разнопосочни. Няколко групи наблюдения подкрепят биологичното обяснение. Степента на ангажиране на лимфните възли, независимо от използвания начин за оценката ѝ, многократно се установява като един от най-последователните предиктори за рецидив и ранен рецидив както в големи кохорти, така и в неотдавнашен метаанализ на 65 проучвания [1,2,3,5]. Моделите на рецидивиране показват предилекция към определени органи и особености, свързани с анатомичната локализация на първичния тумор, които съответстват по-скоро на присъщото поведение на тумора, отколкото на еднотипен ефект от хирургичното лечение [1,11]. Освен това нововъзникващи молекулярни и плазмени протеомни маркери, свързани с времето до рецидив, са валидирани и извън хирургичния контекст [9,10]. При анализа на хирургичната радикалност прогностичното значение на позитивната резекционна граница (R1) губи статистическа значимост след стратифициране на пациентите според статуса на лимфните възли [4], а единственото рандомизирано проучване, оценило техническо усъвършенстване с цел подобряване на радикалността на резекцията, не установява полза [6]. За разлика от това, провеждането на адювантна химиотерапия е повлияем следоперативен фактор, който последователно се свързва с риска от рецидив [1,2,7]. Остават съществени неясноти в дефинициите и доказателствата, включително липсата на общоприето определение за „ранен рецидив“ и на интегриран клинико-молекулярен модел за оценка на риска. Наличните доказателства произхождат предимно от големи центрове в Северна Америка, Западна Европа и Източна Азия.

Copyright: © 2026 (CC BY 4.0) by the authors.

Целта на настоящото проучване е да установи в независима хирургична кохорта дали ранните неблагоприятни резултати след радикална резекция на панкреаса са по-тясно свързани с показатели за пълнотата на хирургичното отстраняване, или с показатели за туморната биология.

Материали и методи

Проведено е ретроспективно едноцентрово кохортно проучване. Пациентите са идентифицирани чрез болничната информационна система за панкреасните операции на Клиниката по обща и хепато-панкреатична хирургия към УМБАЛ „Александровска", София, за период от 20 години. Като радикална резекция (с лечебна цел) са определени панкреатодуоденектомията, включително вариантите със запазване на пилора, както и дисталната и субтоталната панкреатектомия. Палиативните байпасни операции и експлоративните лапаротомии, включително случаите само с биопсия, са разграничени от радикалните резекции. Кохортата от радикално оперирани пациенти включва 438 души и представлява популацията за анализ в настоящото проучване. Описателните характеристики (пол и възраст) са представени за цялата кохорта. Включени са пациенти с PDAC в стадий I–III, както и пациенти с PDAC в стадий IV и олигометастатично заболяване, при които са извършени резекция на панкреаса и пълно отстраняване на метастатичните лезии.

Анализирани са пет клиникопатологични показателя: патологичен стадий, статус на резекционните граници (R), статус на регионалните лимфни възли, следоперативни усложнения и периневрална инвазия. Оценени са времето до поява и локализацията на локалните и далечните рецидиви, както и общата смъртност и смъртността до 12-ия месец след изключване на смъртните случаи през първите 30 дни след операцията. Смъртността до 12-ия месец е разглеждана като ранен неблагоприятен изход, но не и като пряк еквивалент на ранен рецидив. През 2018 г. въведохме цветно маркиране на оперативните препарати, което е възможно да е повлияло върху интерпретацията на R-статуса.

Непрекъснатите променливи са представени като средна стойност ± стандартно отклонение и медиана (интерквартилен размах); възрастта при двата пола е сравнена чрез t-теста на Welch. Категорийните променливи са представени като абсолютен брой и процент, заедно с дела от кохортата, за който са налични данни за съответната променлива. При оценката на връзката между всеки от петте клиникопатологични показателя и общата преживяемост анализът е ограничен поотделно за всеки показател до пациентите, подходящи за анализ на преживяемостта, за които са налични данни за него (complete-case analysis). Кривите на преживяемост са изчислени по метода на Kaplan–Meier. Групите са сравнени чрез log-rank тест при две групи или чрез общ log-rank тест при повече от две групи. За сравненията между две групи е приложен регресионен модел на пропорционалните рискове на Cox за изчисляване на отношение на рисковете (HR) с 95% доверителен интервал (ДИ). Смъртността до 12-ия месец е сравнена допълнително между подгрупите чрез χ^2 тест или точния тест на Fisher при малък очакван брой наблюдения в отделните клетки. За статистически значима е приета двустранна стойност на $p < 0,05$.

Резултати

Кохортата от радикално оперирани пациенти включва 438 души: 267 мъже (61%) и 171

Copyright: © 2026 (CC BY 4.0) by the authors.

жени (39%). Средната възраст е 57,6 ± 9,8 години (медиана 58 години; IQR 52–65; диапазон 23–83 години). Не се установява статистически значима разлика във възрастта между мъжете (57 ± 9,5 години) и жените (58,6 ± 10,3 години; t-тест на Welch, p = 0,104).
От общо 438 радикални резекции 266 (60,73%) са панкреатодуоденектомии по класическата техника на Whipple, 19 (4,34%) са панкреатодуоденектомии със запазване на пилора по Traverso–Longmire, а 153 (34,93%) са левостранни (дистални) панкреатектомии.

Вид операция	n	% от кохортата	Възраст, години (mean±SD)	Мъже %	Жени %
Whipple	266	60.73%	57.2±9.4	65%	35%
Traverso-Longmire	19	4.34%	56.7±9.5	47.4%	52.6%
Субтотална/ лява панкреатектомия	153	34.93%	58.3±10.4	55.9%	44.1%

Табл. 1. Разпределение на радикалните операции по пол и възраст (n=438).
Общата преживяемост се различава значимо според стадия (p <0.0001).

Стадий	Средна ОП, месеци (95% CI)	12-мес. смъртност
I	45.1 (5.9–NR)	36.8%
II	10.6 (9.4–12)	59.1%
III	5.9 (1.1–10.6)	88.9%
IV	6.3 (3.6–8.1)	87.9%

Табл. 2. Обща преживяемост (OS) по Kaplan–Meier и 12-месечна смъртност от всички причини според патологичния стадий (χ^2 тест/точен тест на Fisher, p = 0,0002 за връзката между стадия и ранната смърт [≤12 месеца]).

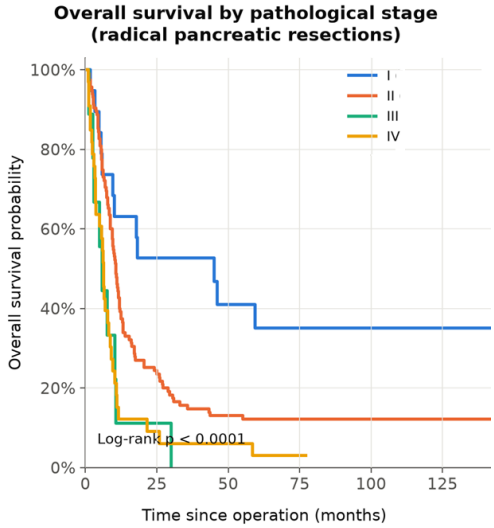

Фигура 1. Обща преживяемост според патологичния стадий.

Copyright: © 2026 (CC BY 4.0) by the authors.

При позитивна резекционна граница (R1) се наблюдава тенденция към по-кратка преживяемост, но разликата не достига статистическа значимост (log-rank тест, p = 0,0650; HR за R1 спрямо R0: 2,94; 95% ДИ 0,89–9,74). Смъртността до 12-ия месец е 37,7% при R0 спрямо 50% при R1 (точен тест на Fisher, p = 1; n = 19).

R статус	Медианна ОП, месеци (95% CI)	12-мес. смъртност
R0	29.4 (10.6–NR)	37.7%
R1	15.4 (1.4–17.2)	50%

Табл 3. Kaplan-Meier обща преживяемост и 12-мес. смъртност според резекционните линии (R) статуса.

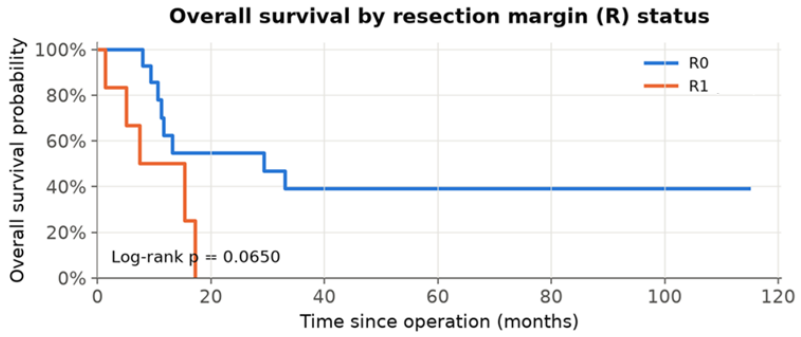

Фигура 2. Обща преживяемост според резекционните линии (R) статуса.

Наличието на метастази в регионалните лимфни възли е свързано със значително по-ниска обща преживяемост (log-rank тест, p < 0,0001; HR 2,23; 95% ДИ 1,48–3,37). Смъртността до 12-ия месец нараства от 37,5% при пациентите без лимфни метастази (N0) до 69,2% при пациентите с лимфни метастази (N+) (χ^2 тест, p = 0,0004; n = 152).

Нодален статус	Медианна ОП, месеци (95% CI)	12-мес. смъртност
N0	18.3 (10.4–58.6)	37.5%
N+	9.4 (7.9–10.6)	69.2%

Табл. 4. Kaplan-Meier обща преживяемост и 12-мес. смъртност според лимфонодалния статус

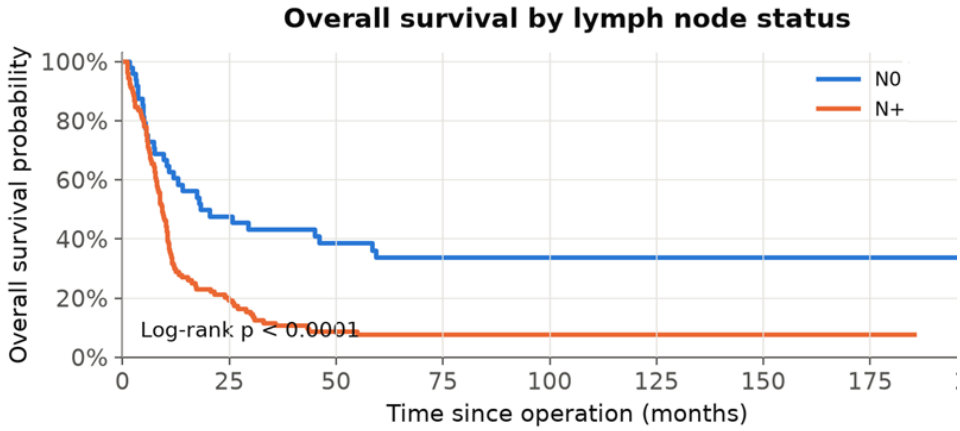

Фигура 3. Обща преживяемост според лимфонодалния статус

Copyright: © 2026 (CC BY 4.0) by the authors.

Следоперативните усложнения не са свързани статистически значимо нито с общата преживяемост (log-rank тест, p = 0,3262; HR 1,22; 95% ДИ 0,82—1,82), нито със смъртността до 12-ия месец (61,2% спрямо 65,6%; χ^2 тест, p = 0,7848).

Периневрална инвазия

В 59,3% от медицинските досиета липсват данни за периневрална инвазия. Тези случаи са отчетени отделно, без липсата на информация да се приема за отрицателен статус. Разликата между пациентите с установена и с неустановена периневрална инвазия не е статистически значима (log-rank тест, p = 0,4217). Поради силно ограничената статистическа мощност обаче това сравнение не позволява клинична интерпретация. Резултатът по-вероятно отразява избирателно документиране на периневралната инвазия, предимно когато тя е налице, отколкото действително почти пълна липса на случаи без периневрална инвазия.

През първата година рецидив е установен при 147 пациенти (33,56%), като медианата на времето до рецидив е 11,2 месеца. Най-чест е локалният рецидив, следван от далечни рецидиви в черния дроб, перитонеалната кухина, далечни лимфни възли и белите дробове. След въвеждането на подхода artery-first и по-специално на тоталната мезопанкреасна ексцизия общата честота на рецидивите не се променя статистически значимо (p = 0,278), но сред пациентите с рецидив започват да преобладават далечните рецидиви (67%), най-често чернодробни или комбинирани.

Дискусия

В тази ретроспективна едноцентрова кохорта от 438 пациенти, подложени на резекция на панкреаса с лечебна цел, патологичният стадий и ангажирането на регионалните лимфни възли са факторите, които най-последователно се свързват с общата преживяемост и смъртността до 12-ия месец. При R1 резекция се наблюдава тенденция към по-ниска преживяемост, докато следоперативните усложнения не показват статистически значима връзка с анализираните изходи. Интерпретацията на последните резултати е ограничена от липсващи патологоанатомични данни, липсата на информация за адювантното лечение и отсъствието на степенуване на следоперативните усложнения. Следователно резултатите ни не позволяват строго разграничаване между неуспех на хирургичното лечение и влияние на туморната биология. Те по-скоро показват, че дори технически адекватната операция не може напълно да преодолее ефекта на биологично напредналото заболяване, като същевременно очертават няколко потенциално повлияеми аспекта на хирургичното лечение.

От хирургична гледна точка тези резултати насочват вниманието отвъд самата техническа резектабилност — към подбора на пациентите с отчитане на туморната биология и към подходящата последователност на лечението. Сред потенциално повлияемите фактори са точността на предоперативното стадиране, изборът между първична резекция и неоадювантно лечение, обхватът и качеството на локалното отстраняване на тумора, периоперативната заболеваемост и последващата възможност пациентът да получи системна терапия. Относителният принос на тези фактори обаче не може да бъде отделен от риска за наличие на окултно системно заболяване.

Силното прогностично значение на лимфните метастази в нашата кохорта подкрепя тази интерпретация. При пациентите с положителни лимфни възли рискът от смърт е над два пъти по-висок в сравнение с тези без лимфни метастази (HR 2,23; 95% ДИ

Copyright: © 2026 (CC BY 4.0) by the authors.

1,48–3,37), а смъртността до 12-ия месец нараства от 37,5% при N0 до 69,2% при N+. Тези резултати съответстват на данните от големи едноцентрови и многоцентрови кохорти, както и от неотдавнашен метаанализ на 65 проучвания, в които степента на лимфно ангажиране е сред най-последователно установяваните предиктори за рецидив и ранен рецидив [1–3,5]. Прогностичната стойност на лимфните метастази е показана чрез N-стадия според AJCC, съотношението на положителните към изследваните лимфни възли и логаритмичното отношение на шансовете за положителни лимфни възли. Това показва, че биологичната тежест на лимфното разпространение е по-важна от конкретния показател, използван за описването ѝ.

Макар ангажирането на лимфните възли да отразява предимно туморната биология, оценката му зависи и от качеството на хирургичното и патологоанатомичното стадиране. Адекватната регионална лимфаденектомия и изследването на достатъчен брой лимфни възли подобряват точността на стадирането и намаляват риска от неправилно определяне на стадия. За разлика от това, разширяването на лимфаденектомията извън утвърдените анатомични граници не е показало последователна полза за преживяемостта. Следователно клинично значимата цел е стандартизирано отстраняване на регионалните лимфни възли с надеждна оценка на лимфния статус, а не разширяване на лимфаденектомията без доказана онкологична полза.

Подобна изразена зависимост на преживяемостта се наблюдава и според патологичния стадий: смъртността до 12-ия месец нараства от 36,8% при стадий I до приблизително 88% при стадии III–IV. Включването на подбрани пациенти с олигометастатично заболяване внася клинична хетерогенност, но същевременно предоставя допълнителна гледна точка към взаимодействието между хирургичната радикалност и туморната биология. При всички тези пациенти както първичният тумор, така и метастатичните лезии са били оценени като технически резектабилни и са отстранени напълно макроскопски. Резултатите при тях показват ограниченията на техническата резектабилност като показател за очакваната онкологична полза: дори когато е възможно пълно хирургично отстраняване на видимото заболяване, вече настъпилата системна дисеминация може да остане водещият фактор за ранния изход. Това наблюдение не изключва потенциална роля на хирургията при внимателно подбрани пациенти с олигометастатично заболяване, но подчертава необходимостта анатомичната резектабилност да се разграничава от биологичната целесъобразност на резекцията.

Статусът на резекционните граници е факторът, който най-пряко свързва хирургичната техника с онкологичния резултат. В нашата кохорта R1 резекцията е свързана с числено по-кратка медиана на преживяемостта и с почти трикратно по-висок риск от смърт, но разликата не достига статистическа значимост (HR 2,94; 95% ДИ 0,89–9,74; p = 0,065). Този резултат не бива да се тълкува като доказателство, че статусът на резекционните граници няма значение. Анализът е ограничен от непълното документиране през по-ранните години и от промените в патологоанатомичната обработка на препаратите през периода на проучването. По-специално, въвеждането на цветно маркиране на препаратите през 2018 г. може да е увеличило откриването на ангажирани резекционни граници независимо от евентуални промени в оперативната техника.

Copyright: © 2026 (CC BY 4.0) by the authors.

Разграничението между R0 и R1 зависи в значителна степен от патологоанатомичния протокол. Съобщаваните честоти на R1 резекция варират от под 20% до над 80% според това дали резекционната граница се приема за позитивна само при наличие на туморни клетки върху самата резекционна повърхност, или и при установяване на тумор на разстояние до 1 mm от нея. Обхватът на вземане на проби от препарата има подобно влияние. Прилагането на стандартизирани протоколи за маркиране на различните повърхности с различни цветове е довело до увеличение на съобщаваната честота на R1 резекции от 14% на 76% в една едноцентрова серия и до 85% в друга, без съответна промяна в хирургичната практика [15,16]. Поради това R-статусът следва да се тълкува като съвместен резултат от пълнотата на оперативното отстраняване, модела на туморен растеж, ориентирането на препарата и патологоанатомичното изследване.

Поради това статусът на резекционните граници следва да се разглежда като комплексен показател, а не като изолирана мярка за техническото качество на операцията. Стандартизираното идентифициране и маркиране с тъканни бои на медиалната, задната, съдовата и трансекционната граница е необходимо, когато R-статусът се използва за оценка на хирургичната радикалност или за сравняване на резултати между различни периоди и лечебни заведения. При липса на единни хирургични и патологоанатомични протоколи промените в съобщаваната честота на R1 резекциите във времето могат да отразяват както различия в оценката на препаратите, така и промени в оперативната техника.

Прогностичното значение на ангажираните резекционни граници може да зависи и от статуса на лимфните възли. В нидерландска кохорта от 322 пациенти неблагоприятният ефект на R1 резекцията върху преживяемостта вече не се установява след стратифициране според лимфния статус и остава значим главно при пациентите без лимфни метастази [4]. Това не означава, че постигането на негативни резекционни граници е без значение. По-скоро предполага, че потенциалната полза от по-добрата локална радикалност може да бъде най-ясно изразена при пациенти без значително лимфно или системно разпространение. При биологично напреднало заболяване степента на лимфно ангажиране и окултните далечни метастази могат да имат по-силно прогностично влияние от микроскопски позитивната резекционна граница.

Подходът artery-first и тоталната мезопанкреасна ексцизия са разработени с цел по-добра оценка на съдовото ангажиране, осигуряване на ранен контрол върху големите съдове и по-пълно отстраняване на ретроперитонеалната тъкан и тъканите около нервните структури. Тези техники са насочени пряко към риска от непълно локално отстраняване на тумора по хода на горната мезентериална артерия и в областта на задната и медиалната резекционна граница, които остават сред най-честите места на микроскопско ангажиране след панкреатодуоденектомия.

Наличните литературни данни показват, че тоталната мезопанкреасна ексцизия може да подобри локалната радикалност. Систематичен обзор и метаанализ на девет проучвания, включващи 738 пациенти, установява по-висока честота на R0 резекции (RR 1,24; 95% ДИ 1,11–1,38), увеличение на броя отстранени лимфни възли средно със 7,27 и по-ниска честота на локорегионални рецидиви и рецидиви като цяло [17]. Включените проучвания обаче са хетерогенни по отношение на дефиницията и техническото изпълнение на мезопанкреасната ексцизия, а данните за общата преживяемост не са обединени в метаанализ. Следователно доказателствата

Copyright: © 2026 (CC BY 4.0) by the authors.

подкрепят ефект върху пълнотата на хирургичното отстраняване и локалния контрол, но не установяват полза за преживяемостта.
Проучване на Quero и сътр. с propensity score анализ, включващо пациенти с периампуларни злокачествени заболявания, също установява по-ниска честота на позитивни резекционни граници в областта на мезопанкреаса, по-голям брой отстранени лимфни възли и по-добра преживяемост без заболяване след мезопанкреасна ексцизия [18]. Тези резултати подкрепят прецизната дисекция в мезопанкреасната равнина, но приложимостта им конкретно към PDAC е ограничена от включването на различни хистологични видове тумори и ретроспективния дизайн. Данните от рандомизирани проучвания засега са по-малко убедителни. В проучването PANDA подходът artery-first не повишава значимо честотата на R0 резекциите в сравнение със стандартната панкреатодуоденектомия и не променя периоперативната заболеваемост или смъртност [6]. Проучването е планирано основно за оценка на резекционните граници и периоперативната безопасност, а не на рецидивите или дългосрочната преживяемост. Поради това то не изключва възможността за полза при определени анатомични ситуации, но не подкрепя предположението, че само промяната в последователността на дисекцията подобрява онкологичните резултати.
Нашият клиничен опит съответства на това разграничение между локалната техническа полза и общия онкологичен резултат. След въвеждането на подхода artery-first и тоталната мезопанкреасна ексцизия общата честота на рецидивите не се променя значимо (p = 0,278), докато далечните или комбинираните рецидиви започват да преобладават и представляват 67% от случаите с рецидив. Тъй като това сравнение обхваща различни периоди на лечение и не е коригирано спрямо стадия, системната терапия, продължителността на проследяването или промените в образната диагностика, то не може да докаже причинно-следствен ефект на оперативната техника. Наблюдаваната промяна в модела на рецидивиране все пак има клинично значение: подобреният локален контрол може да промени разпределението на рецидивите по локализация, без да премахне риска от ранен системен рецидив.
Подобен модел е описан в неотдавнашно проучване на Saleh и сътр. (2026), включващо едноранена кохорта от 86 пациенти, подложени на панкреатодуоденектомия с пълна мезопанкреасна ексцизия. Въпреки постигнатата честота на R0 резекции от 84,9%, при 60,5% от пациентите се развива рецидив при медиана на времето до появата му 11,3 месеца. Далечните или комбинираните рецидиви са по-чести от изолираните локални рецидиви. Положителният лимфен статус, ниската степен на туморна диференциация и повишената стойност на CA 19-9, а не технически показател, са независими предиктори за рецидив [19]. Тъй като проучването няма контролна група с конвенционална хирургична техника, то не може да докаже превъзходство на мезопанкреасната ексцизия. То обаче показва, че високата честота на пълно локално отстраняване на тумора не предотвратява далечните рецидиви при биологично агресивен PDAC.
В своята съвкупност наличните доказателства подкрепят измерим ефект на мезопанкреасната ексцизия върху постигането на негативни резекционни граници и локалния контрол на заболяването, но не установяват категорична полза за преживяемостта. Това разграничение е съществено. Усъвършенстването на ретроперитонеалната дисекция може да намали технически предотвратимия компонент на рецидивирането, докато далечните рецидиви остават в голяма степен

Copyright: © 2026 (CC BY 4.0) by the authors.

обусловени от степента на лимфно ангажиране, туморната диференциация, стойността на CA 19-9 и окултното разпространение. Поради това не бива да се приема, че по-обширната резекция може да компенсира биологично високорисково заболяване при липса на доказателства за подобрена преживяемост.

Следоперативната заболеваемост е друг потенциално повлияем компонент на онкологичния резултат. В нашата кохорта следоперативните усложнения не са свързани статистически значимо с общата преживяемост (HR 1,22; 95% ДИ 0,82–1,82; p = 0,3262) или със смъртността до 12-ия месец. Този отрицателен резултат следва да се тълкува предпазливо, тъй като усложненията не са анализирани според тежестта им, а настоящото проучване не включва информация дали е проведена адювантна химиотерапия, кога е започнала и дали е завършена.

Данни от други кохорти показват, че ефектът на усложненията може отчасти да се осъществява чрез невъзможността за започване или завършване на следоперативното системно лечение. Преждевременното прекратяване на адювантната химиотерапия е свързано с почти трикратно повишен риск от рецидив и над двукратно повишен риск от смърт [7]. В национална нидерландска кохорта от 1071 пациенти тежките усложнения и органната недостатъчност са свързани с повишена честота на рецидивите и по-кратка преживяемост, като непровеждането на адювантна химиотерапия обяснява значителна част от този ефект [12]. По сходен начин Macfie и сътр. установяват, че пациентите с тежки усложнения след панкреатодуоденектомия получават адювантно лечение значително по-рядко (21% спрямо 72% в подгрупата с PDAC) и имат по-кратка преживяемост без рецидив (8 спрямо 23 месеца) [13]. В кохорта от 340 резецирани пациенти Dhayat и сътр. (2021) също съобщават, че следоперативната панкреасна фистула от степен B или C е независим предиктор за по-кратка преживяемост без рецидив, макар че механизмът вероятно не се обяснява единствено с непровеждането на химиотерапия [14].

Поради това следоперативната заболеваемост следва да се разглежда като потенциално повлияем онкологичен фактор, особено чрез влиянието ѝ върху провеждането на системно лечение. Макар този механизъм да не може да бъде оценен в нашата кохорта, данните от други проучвания последователно свързват тежките усложнения, следоперативната органна недостатъчност и клинично значимата панкреасна фистула с по-ниска вероятност за започване или завършване на адювантна химиотерапия и с по-кратка преживяемост без рецидив [7,12–14]. Съответно периоперативните резултати трябва да се оценяват не само като краткосрочни показатели за качество, но и с оглед на възстановяването, необходимо за своевременно провеждане на следоперативна терапия.

Периневралната инвазия също илюстрира взаимодействието между хирургичната анатомия и туморната биология. Нервните структури и лимфната тъкан в мезопанкреасната равнина представляват потенциален път за локално разпространение и дават анатомично основание за пълно отстраняване на тъканите в тази област. Същевременно периневралната инвазия е присъща характеристика на инвазивния растеж при PDAC и значението ѝ като прогностичен показател за системно разпространение не може да бъде премахнато единствено чрез по-широка дисекция.

В нашата кохорта периневралният статус не е документиран в 59,3% от патологоанатомичните протоколи, което прави надеждното сравнение невъзможно. Липсващите данни се дължат на факта, че през първата половина от периода на

Copyright: © 2026 (CC BY 4.0) by the authors.

проучването този показател не е бил стандартна част от патологоанатомичния протокол. Наличните категории „положителен" и „отрицателен" статус дават по-ограничена информация в сравнение с предложените наскоро степенуващи системи, които обединяват диаметъра на нервите, броя и локализацията на инфилтрираните нерви, ангажирането на нервната обвивка и митотичната активност в единна скала от 0 до 8 точки [8]. Стандартизираното документиране на периневралната инвазия би подобрило както прогностичната оценка, така и анализа на връзката между равнините на хирургична дисекция и рецидивите.

Няколко ограничения влияят върху интерпретацията на нашите резултати. Проучването обхваща 20 години, през които системите за стадиране, образната диагностика, хирургичната техника, патологоанатомичната обработка, периоперативните грижи и системното лечение са претърпели съществени промени. Данните за периневралната инвазия са непълни. Проследяването за рецидив не е било стандартизирано през целия период на проучването, а 12-месечната смъртност от всички причини не може да се приравнява на ранен рецидив. Включването на подбрани пациенти с напълно резецирано олигометастатично заболяване внася допълнителна клинична хетерогенност. Тези ограничения не позволяват ранният неуспех на лечението да се отнесе категорично нито към хирургични фактори, нито към туморната биология.

В този контекст зависещите от хирурга аспекти на резултата се простират отвъд самото извършване на резекция. Те включват подбора на пациенти за първична операция, точната оценка на съдовото ангажиране, стандартизираното онкологично отстраняване на тумора, адекватното лимфно стадиране, възпроизводимата оценка на резекционните граници и предотвратяването на усложнения, които възпрепятстват последващото лечение. Тези фактори едва ли могат да преодолеят агресивната туморна биология, но определят дали потенциалната полза от хирургията и мултимодалното лечение ще бъде реализирана в пълна степен. Проспективното събиране на данни за ангажирането на отделните резекционни граници, броя и съотношението на положителните лимфни възли, степента на периневрална инвазия, тежестта на усложненията, провеждането на системно лечение и рецидивите по стандартизиран протокол би позволило по-точна оценка на относителния принос на тези фактори.

Заключение

Ранната прогресия след резекция на панкреаса не може да се обясни изключително нито с технически неуспех, нито с туморната биология. Настоящите резултати, разгледани заедно с наличните литературни данни, показват, че патологичният стадий и ангажирането на лимфните възли обуславят значителна част от ранния риск, докато хирургичната техника вероятно влияе върху пълнотата на локалното отстраняване, качеството на стадирането и периоперативното възстановяване. Основното хирургично предизвикателство е подходящият подбор на пациентите и последователността на лечението, анатомично пълната онкологична операция и запазването на възможността пациентът да получи ефективна системна терапия.

Copyright: © 2026 (CC BY 4.0) by the authors.

Литература

1. Groot VP, Rezaee N, Wu W, et al. Patterns, Timing, and Predictors of Recurrence Following Pancreatectomy for Pancreatic Ductal Adenocarcinoma. Ann Surg. 2017;267(5):936-945.
2. Groot VP, Gemenetzis G, Blair AB, et al. Defining and Predicting Early Recurrence in 957 Patients With Resected Pancreatic Ductal Adenocarcinoma. Ann Surg. 2019;269(6):1154-1162.
3. Leonhardt CS, Gustorff C, Klaiber U, et al. Prognostic Factors for Early Recurrence After Resection of Pancreatic Cancer: A Systematic Review and Meta-Analysis. Gastroenterology. 2024;167(5):977-992.
4. Tummers WS, Groen JV, Sibinga Mulder BG, et al. Impact of Resection Margin Status on Recurrence and Survival in Pancreatic Cancer Surgery. Br J Surg. 2019;106(8):1055-1065.
5. Morales-Oyarvide V, Rubinson DA, Dunne RF, et al. Lymph Node Metastases in Resected Pancreatic Ductal Adenocarcinoma: Predictors of Disease Recurrence and Survival. Br J Cancer. 2017;117(12):1874-1882.
6. Sabater L, Cugat E, Serrablo A, et al. Does the Artery-First Approach Improve the Rate of R0 Resection in Pancreatoduodenectomy? A Multicenter, Randomized, Controlled Trial (PANDA). Ann Surg. 2019;270(5):738-746.
7. Muhammadzai J, Haider K, Moser M, et al. Early Discontinuation of Adjuvant Chemotherapy in Patients With Early-Stage Pancreatic Cancer Correlates With Inferior Survival: A Multicenter Population-Based Cohort Study. PLOS ONE. 2022;17(2):e0263250.
8. Nozzoli F, Catalano M, Messerini L, et al. Perineural Invasion Score System and Clinical Outcomes in Resected Pancreatic Cancer Patients. Pancreatology. 2024;24(4):553-561.
9. Chon HY, Lee HS, Sung YN, et al. Uncovering the Clinicopathological Features of Early Recurrence After Surgical Resection of Pancreatic Cancer. Sci Rep. 2024;14:2942.
10. Rittmann M-C, Hussung S, Braun LM, et al. Plasma Biomarkers for Prediction of Early Tumor Recurrence After Resection of Pancreatic Ductal Adenocarcinoma. Sci Rep. 2021;11:7499.
11. Caliskan Yildirim E, Unek IT, Oztop I, Uzun M, Unek T, Sagol O. Impact of Tumor Localization on Early Recurrence After Curative Resection in Pancreatic Ductal Adenocarcinoma. Medicina (Kaunas). 2025;61(10):1799.
12. Henry AC, van Dongen JC, van Goor IWJM, Smits FJ, Nagelhout A, Besselink MG, Busch OR, Bonsing BA, Bosscha K, van Dam RM, Festen S, Groot Koerkamp B, van der Harst E, de Hingh IH, van der Kolk M, Liem MSL, de Meijer VE, Patijn GA, Roos D, Schreinemakers JM, Wit F, Daamen LA, van Santvoort HC, Molenaar IQ, van Eijck CHJ. Impact of complications after resection of pancreatic cancer on disease recurrence and survival, and mediation effect of adjuvant chemotherapy: nationwide, observational cohort study. BJS Open. 2023 Mar 7;7(2):zrac174. doi: 10.1093/bjsopen/zrac174.
13. Macfie, R., Berger, Y., Liu, H. et al. Major Postoperative Complications Limit Adjuvant Therapy Administration in Patients Undergoing Pancreatoduodenectomy for Distal Cholangiocarcinoma or Pancreatic Ductal Adenocarcinoma. Ann Surg Oncol 30, 5027—5034 (2023). https://doi.org/10.1245/s10434-023-13533-0
14. Dhayat SA, Tamim ANJ, Jacob M, Ebeling G, Kerschke L, Kabar I, Senninger N. Postoperative pancreatic fistula affects recurrence-free survival of pancreatic cancer patients. PLoS One. 2021 Jun 4;16(6):e0252727. doi: 10.1371/journal.pone.0252727.
15. Esposito I, Kleeff J, Bergmann F, Reiser C, Herpel E, Friess H, Schirmacher P, Büchler MW. Most Pancreatic Cancer Resections are R1 Resections. Ann Surg Oncol. 2008;15(6):1651-1660.
16. Verbeke CS, Leitch D, Menon KV, McMahon MJ, Guillou PJ, Anthoney A. Redefining the R1 resection in pancreatic cancer. Br J Surg. 2006;93(10):1232-1237.
17. Leite da Silva LF, Belotto M, Costa de Almeida LF, Samuel Júnior, Pereira LH, Albagli RO, de Araujo MS, Ramia JM. Radicality and safety of total mesopancreatic excision in pancreatoduodenectomy: a systematic review and meta-analysis. World J Surg Oncol. 2024;22:217.
18. Quero G, Fiorillo C, Menghi R, Cina C, Galiandro F, Longo F, Sofo F, Rosa F, Tortorelli AP, Giustiniani MC, Inzani F, Alfieri S. Total mesopancreas excision for periampullary malignancy: a single-center propensity score-matched comparison of long-term outcomes. Langenbecks Arch Surg. 2020;405(3):303-312.
19. Saleh SK, Saleh AG, Mohamed TA, Hendy MM, Farahat MS, Boushra ST, Kamil CM, Saleh RK. Mesopancreas excision in pancreatic ductal adenocarcinoma: recurrence patterns — a single-arm descriptive study. World J Surg Oncol. 2026;24:265.

Copyright: © 2026 (CC BY 4.0) by the authors.

EARLY PROGRESSION AND MORTALITY AFTER RADICAL SURGERY FOR PANCREATIC CANCER: A LIMIT OF SURGERY OR A MANIFESTATION OF AGGRESSIVE TUMOR BIOLOGY?
A Single-Center Experience

E.Arabadzhieva, Zh.Shavalov, G.Korukov, Y.Mitkov, I.Taneva, K.Dimitrov, D.Bulanov, A.Yonkov
Department of General and Hepato-pancreatic Surgery, University Hospital "Alexandrovska", Sofia, Medical University of Sofia
Corresponding author: E.Arabadzhieva, elena_arabadjieva@abv.bg

Keywords: *pancreatic ductal adenocarcinoma; radical resection; early recurrence; lymph node metastasis; resection margin; perineural invasion; Kaplan-Meier survival analysis*

Background: Despite radical (curative-intent) resection, a substantial proportion of patients with pancreatic ductal adenocarcinoma (PDAC) experience early disease progression and death, raising the question of whether this reflects a limit of surgical clearance or the clinical expression of an already aggressive tumor biology. We examined this question in an independent, single-institution surgical cohort.
Methods: We retrospectively studied 438 patients who underwent radical resection for pancreatic cancer in a 20-year period, and analyzed overall survival using the Kaplan-Meier method, log-rank test, and Cox proportional-hazards regression for five clinicopathological variables: pathological stage, resection margin (R) status, regional lymph node status, postoperative complications, and perineural invasion. Furthermore, we analyzed the time and site of local or distant recurrence.
Results: Overall survival differed significantly by pathological stage ($p < 0.0001$) and by lymph node status (hazard ratio [HR] 2.23, 95% CI 1.48—3.37, for node-positive versus node-negative disease; $p < 0.0001$). Twelve-month mortality rose from 36.8% in stage I to about 88% in stage III-IV ($p=0.0002$), and from 37.5% (N0) to 69.2% (N+) ($p=0.0004$). Resection margin status showed a non-significant trend toward worse survival with R1 resection (HR 2.94, 95% CI 0.89—9.74; $p=0.0650$). Postoperative complications were not associated with survival ($p=0.3262$). Perineural invasion status was undocumented in 59.3% of the cohort, precluding a reliable comparison. Recurrence during the first year was detected in 147 (33,56%) patients. The most common site was local recurrence, followed by distant relapse in the liver, peritoneal cavity, distant lymph nodes, and lungs. However, after adopting the artery-first approach and specifically total mesopancreatic excision, the overall recurrence rate did not change significantly ($p=0.278$), but distant relapse (most commonly in the liver or combined) became predominant (67% of recurrent cases).
Conclusions: Early progression after pancreatic resection cannot be attributed exclusively either to technical failure or to tumor biology. The present findings, together with the available literature, suggest that pathological stage and nodal involvement account for a substantial part of the early risk, while surgical technique appears to influence local clearance, staging quality, and perioperative recovery. The principal surgical challenge is not maximal extension of resection, but appropriate selection and treatment sequencing, anatomically complete oncological surgery, and preservation of the patient's ability to receive effective systemic therapy.

Copyright: © 2026 (CC BY 4.0) by the authors.

Introduction

Pancreatic ductal adenocarcinoma (PDAC) remains distinguished among solid tumors by the frequency with which disease recurs even after a technically successful, margin-negative resection. A substantial proportion of patients relapse within the first six to twelve months after surgery, and postrecurrence survival in this early-relapsing group is markedly worse than in patients who remain disease-free for longer [1,2,3]. This pattern sits at the center of a long-standing clinical and scientific debate: is early progression after radical pancreatectomy best explained as a limit of surgery — an inability to achieve adequate local clearance, sufficient lymphadenectomy, or optimal margin control — or is it more accurately understood as the clinical unmasking of tumor biology that was already aggressive, and in many cases already systemically disseminated, at the time of operation?

Evidence bearing on this question is mixed, and points in both directions. Several lines of data favor a biological explanation: lymph node burden — however it is operationalized — is repeatedly the single most reproducible predictor of recurrence and early recurrence across large cohorts and a recent 65-study meta-analysis [1,2,3,5]; recurrence patterns show organotropic and anatomic-site-related features consistent with intrinsic tumor behavior rather than a uniform surgical effect [1,11]; and emerging molecular and plasma proteomic markers of recurrence timing have been validated even outside the surgical context [9,10]. When analyzing the effect of surgical radicality, the prognostic value of a positive (R1) resection margin loses significance once patients are stratified by nodal status [4], and the only randomized trial testing a technical refinement intended to improve margin clearance found no benefit [6]. Adjuvant chemotherapy delivery, by contrast, is a genuinely modifiable postoperative factor consistently associated with recurrence risk [1,2,7]. Important definitional and evidentiary gaps persist, including the absence of a universally accepted definition of "early recurrence," the lack of an integrated clinical-molecular risk model, and an evidence base that remains geographically concentrated in large North American, Western European, and East Asian centers.

This study aimed to examine, in an independent surgical cohort, whether early adverse outcomes after radical pancreatic resection are more closely associated with markers of surgical completeness or markers of tumor biology.

Materials and Methods

This was a retrospective, single-center cohort study. We identified patients from an institutional pancreatic-surgery registry of the Department of General and Hepato-pancreatic Surgery, University Hospital "Alexandrovska", Sofia, over the past 20 years. Radical (curative-intent) resection was defined as pancreatoduodenectomy (including pylorus-preserving variants), distal or subtotal pancreatectomy, as distinguished from palliative bypass procedures and exploratory laparotomy/biopsy alone. The resulting radical-operations cohort comprised 438 patients and forms the analysis population for this study. Descriptive characteristics (sex, age) are reported for this entire cohort. Patients with PDAC in stage I-III were included. Patients with PDAC in stage IV, but with oligometastatic disease, who underwent pancreatic resection and full removal of metastatic lesions, were also included.

We analyzed five clinicopathological variables: pathological stage, resection margin (R) status, regional lymph node status, postoperative complications, and perineural invasion. We analyzed the time and site of local or distant recurrence, and overall and 12-month mortality (after excluding 30-day perioperative deaths) as an early adverse outcome, but not as a direct

Copyright: © 2026 (CC BY 4.0) by the authors.

equivalent of early recurrence. In 2018, we started color-coding specimens, which may have influenced R-status interpretation.
Continuous variables are summarised as mean ± standard deviation and median (interquartile range); the sexes were compared using Welch's t-test. Categorical variables are reported as counts and percentages, together with the proportion of the cohort for which each variable was available. For the association between each of the five clinicopathological variables and overall survival, analysis was restricted, for each variable independently, to survival-eligible patients with non-missing data for that variable (complete-case analysis). Survival curves were estimated by the Kaplan-Meier method; groups were compared using the log-rank test (two groups) or the overall log-rank test (more than two groups), and a Cox proportional-hazards model was fitted for two-group comparisons to obtain a hazard ratio (HR) with 95% confidence interval (CI). Twelve-month mortality was additionally compared across subgroups using the chi-square test, or Fisher's exact test where expected cell counts were small. A two-sided p-value <0.05 was considered statistically significant.

Results
The radical-operations cohort comprised 438 patients: 267 (61%) men and 171 (39%) women. Mean age was 57.6 ± 9.8 years (median 58, IQR 52—65; range 23—83), with no significant difference between men (57 ± 9.5 years) and women (58.6 ± 10.3 years; Welch t-test p=0.104). Of the 438 radical resections, 266 (60.73%) were pancreatoduodenectomies performed by the classic Whipple technique, 19 (4.34%) were pylorus-preserving pancreatoduodenectomies (Traverso-Longmire), and 153 (34.93%) were left/distal pancreatectomies.

Operation type	n	% of cohort	Age, years (mean±SD)	Male %	Female %
Whipple	266	60.73%	57.2±9.4	65%	35%
Traverso-Longmire	19	4.34%	56.7±9.5	47.4%	52.6%
Left/distal pancreatectomy	153	34.93%	58.3±10.4	55.9%	44.1%

Table 1. Distribution of radical operation type, with age and sex composition (n=438).
The overall survival differed markedly by stage (p <0.0001).

Stage	Median OS, months (95% CI)	12-mo mortality
I	45.1 (5.9—NR)	36.8%
II	10.6 (9.4—12)	59.1%
III	5.9 (1.1—10.6)	88.9%
IV	6.3 (3.6—8.1)	87.9%

Table 2. Kaplan-Meier overall survival (OS) and 12-month all-cause mortality by pathological stage (chi-square/Fisher p=0.0002 for the association between stage and early [≤12-month] death).

Copyright: © 2026 (CC BY 4.0) by the authors.

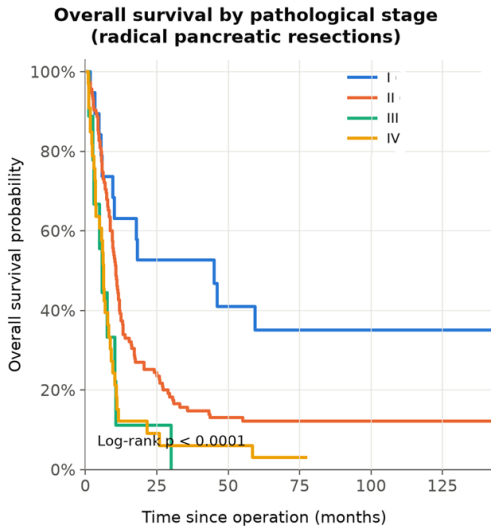

Figure 1. Overall survival by pathological stage. + marks denote censored observations

Survival tended to be shorter with a positive margin (R1), but the comparison did not reach statistical significance (log-rank p=0.0650; HR 2.94 for R1 vs. R0, 95% CI 0.89—9.74). Twelve-month mortality was 37.7% for R0 versus 50% for R1 (Fisher's exact p=1, n=19).

R status	Median OS, months (95% CI)	12-mo mortality
R0	29.4 (10.6—NR)	37.7%
R1	15.4 (1.4—17.2)	50%

Table 3. Kaplan-Meier overall survival and 12-month mortality by resection margin (R) status.

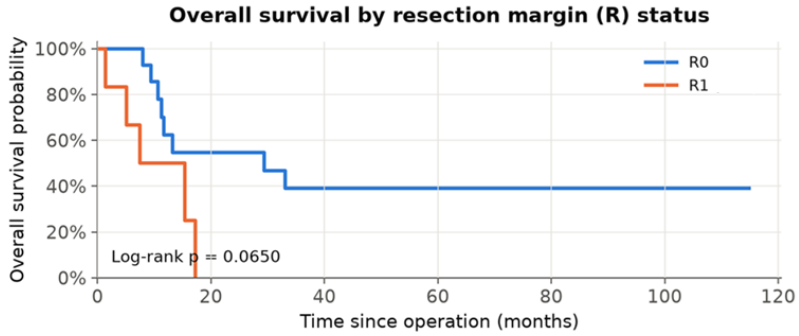

Figure 2. Overall survival by resection margin (R) status.

Node-positive disease was associated with significantly worse overall survival (log-rank p <0.0001; HR 2.23, 95% CI 1.48—3.37). Twelve-month mortality rose from 37.5% (N0) to 69.2% (N+) (chi-square p=0.0004, n=152).

Nodal status	Median OS, months (95% CI)	12-mo mortality
N0	18.3 (10.4—58.6)	37.5%
N+	9.4 (7.9—10.6)	69.2%

Table 4. Kaplan-Meier overall survival and 12-month mortality by regional lymph node status.

Copyright: © 2026 (CC BY 4.0) by the authors.

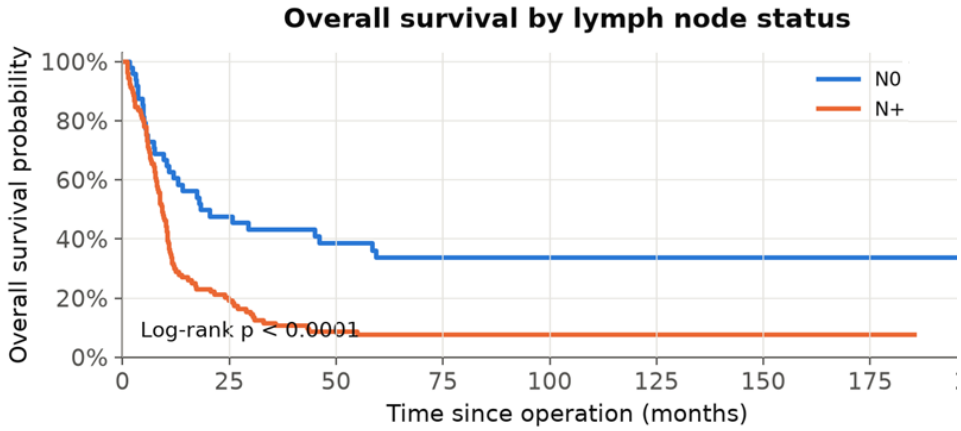

Figure 3. Overall survival by regional lymph node status.

Postoperative complications were not significantly associated with overall survival (log-rank p=0.3262; HR 1.22, 95% CI 0.82–1.82) or 12-month mortality (61.2% vs. 65.6%; chi-square p=0.7848).

Perineural invasion

59.3% of records made no mention of perineural status and were reported separately, rather than assumed negative. The comparison between positive and negative perineural invasion was not statistically significant (log-rank p 0.4217); however, this comparison is severely underpowered and not clinically interpretable, and more likely reflects selective (chiefly positive) reporting of perineural status than a true near-absence of Pn-negative disease.

Recurrence during the first year was detected in 147 (33,56%) patients, and the median time to relapse was 11.2 months. The most common site was local recurrence, followed by distant relapse in the liver, peritoneal cavity, distant lymph nodes, and lungs. However, after adopting the artery-first approach and specifically total mesopancreatic excision, the overall recurrence rate did not change significantly (p=0.278), but distant relapse (most commonly in the liver or combined) became predominant (67% of recurrent cases).

Discussion

In this retrospective single-center cohort of 438 patients undergoing curative-intent pancreatic resection, pathological stage and regional lymph node involvement were the factors most consistently associated with overall survival and 12-month mortality. R1 resection showed a trend toward poorer survival, whereas postoperative complications were not significantly associated with the analyzed outcomes. The interpretation of the latter findings is limited by missing pathological data, the absence of information on adjuvant treatment, and the lack of grading of postoperative complications. Our results therefore do not establish a strict distinction between surgical failure and tumor biology. Rather, they suggest that even technically adequate surgery cannot fully compensate for biologically advanced disease, while also identifying several potentially modifiable components of surgical treatment.

From a surgical perspective, these findings shift the emphasis from technical resectability alone toward biologically informed selection and appropriate treatment sequencing. Relevant modifiable variables include the accuracy of preoperative staging, the choice between upfront resection and neoadjuvant treatment, the extent and quality of local clearance, perioperative morbidity, and the patient's subsequent access to systemic therapy. Their relative

Copyright: © 2026 (CC BY 4.0) by the authors.

contribution, however, cannot be separated from the underlying risk of occult systemic disease.

The strong prognostic effect of nodal disease in our cohort supports this interpretation. Node-positive patients had more than twice the hazard of death compared with node-negative patients (HR 2.23, 95% CI 1.48–3.37), while 12-month mortality increased from 37.5% in N0 disease to 69.2% in N+ disease. These findings are consistent with large institutional and multi-institutional cohorts and with a recent meta-analysis of 65 studies, in which lymph node burden was among the most reproducible predictors of recurrence and early recurrence [1–3,5]. The prognostic value of nodal involvement has been demonstrated using AJCC N stage, lymph node ratio, and the log odds of positive lymph nodes, indicating that the biological burden of lymphatic dissemination is more important than the specific metric used to describe it. Although nodal involvement primarily reflects tumor biology, its assessment remains dependent on the quality of surgical and pathological staging. Adequate regional lymphadenectomy and lymph node yield improve staging accuracy and reduce the risk of stage migration, whereas extended lymphadenectomy beyond established anatomical fields has not demonstrated a consistent survival benefit. The clinically relevant endpoint is therefore standardized regional clearance with reliable nodal assessment rather than extension of lymphadenectomy without proven oncological value.

A similarly strong survival gradient was observed across pathological stages, with 12-month mortality increasing from 36.8% in stage I to approximately 88% in stage III–IV disease. Including selected patients with oligometastatic disease introduces clinical heterogeneity, but it also provides an additional perspective on the interaction between surgical radicality and tumor biology. In all these patients, both the primary tumor and the metastatic lesions were considered technically resectable and underwent complete macroscopic removal. Their outcomes therefore illustrate the limitations of technical resectability as a surrogate for oncological benefit: even when complete surgical clearance is feasible, established systemic dissemination may remain the dominant determinant of early outcome. This observation does not exclude a potential role for surgery in carefully selected oligometastatic disease, but it supports the need to distinguish anatomical resectability from biological suitability for resection.

Resection margin status represents the factor most directly connecting surgical technique with oncological outcome. In our cohort, R1 resection was associated with a numerically shorter median survival and an almost threefold increase in the hazard of death, but the difference did not reach statistical significance (HR 2.94, 95% CI 0.89–9.74; p=0.065). This finding should not be interpreted as evidence that margin status is unimportant. The analysis was limited by incomplete historical reporting and by changes in pathological processing during the study period. In particular, the introduction of specimen color coding in 2018 may have increased the detection of involved margins independently of any change in operative technique.

The R0/R1 distinction is highly dependent on the pathological protocol. Reported R1 rates vary from below 20% to more than 80%, depending on whether a margin is considered positive only when tumor cells are present at the resection surface or also when tumor is identified within 1 mm of it. The extent of specimen sampling has a similar effect. Standardized multicolor-inking protocols have increased reported R1 rates from 14% to 76% in one institutional series and to 85% in another, without a corresponding change in surgical practice [15,16]. Consequently, R status should be interpreted as the combined result of operative clearance, tumor growth pattern, specimen orientation, and pathological examination.

Copyright: © 2026 (CC BY 4.0) by the authors.

Resection margin status should therefore be regarded as a composite endpoint rather than a purely technical measure of surgical performance. Standardized identification and inking of the medial, posterior, vascular, and transection margins are essential when R status is used to evaluate surgical radicality or compare outcomes across different periods and institutions. Without uniform surgical-pathological protocols, temporal changes in reported R1 rates may reflect altered specimen assessment as much as changes in operative technique.

The prognostic effect of margin involvement may also be modified by nodal disease. In a Dutch cohort of 322 patients, the survival disadvantage associated with R1 resection was no longer evident after stratification by nodal status and remained significant mainly among node-negative patients [4]. This does not make margin clearance irrelevant. Instead, it suggests that the potential benefit of improved local radicality may be most visible in patients without extensive lymphatic or systemic dissemination. In biologically advanced disease, the effect of nodal burden and occult distant spread may outweigh the prognostic contribution of a microscopically involved margin.

The artery-first approach and total mesopancreatic excision were developed to improve assessment of vascular involvement, facilitate early control of major vessels, and achieve more complete clearance of the retroperitoneal and perineural tissue plane. These techniques directly address incomplete local clearance along the superior mesenteric artery and the posterior-medial resection margin, which remain among the most frequent sites of microscopic margin involvement after pancreatoduodenectomy.

The available literature indicates that total mesopancreatic excision can improve local radicality. A systematic review and meta-analysis of nine studies including 738 patients found a higher R0 resection rate (RR 1.24, 95% CI 1.11—1.38), an increase in lymph node yield by a mean of 7.27 nodes, and reductions in locoregional and overall recurrence [17]. However, the included studies were heterogeneous in their definition and technical performance of mesopancreatic excision, and overall survival was not pooled. The evidence therefore supports an effect on surgical clearance and local control but does not establish a survival benefit.

A propensity-score-matched study by Quero et al., which included periampullary malignancies, similarly found a lower rate of positive mesopancreatic margins, a greater lymph node yield, and better disease-free survival after mesopancreatic excision [18]. These findings support meticulous dissection of the mesopancreatic plane, but their applicability specifically to PDAC is limited by the mixed histological population and the retrospective design.

Randomized evidence remains less conclusive. In the PANDA trial, an artery-first approach did not significantly increase the R0 resection rate compared with standard pancreatoduodenectomy and did not alter perioperative morbidity or mortality [6]. The trial was designed primarily to assess margin clearance and perioperative safety rather than recurrence or long-term survival. It therefore cannot exclude a more selective benefit in particular anatomical situations, but it does not support the assumption that changing the sequence of dissection alone will improve oncological outcomes.

Our institutional experience is consistent with this distinction between local technical benefit and overall oncological outcome. After adopting the artery-first approach and total mesopancreatic excision, the overall recurrence rate did not change significantly (p=0.278), while distant or combined relapse became predominant, accounting for 67% of recurrent cases. Because this comparison spans different treatment periods and is not adjusted for stage, systemic therapy, follow-up, or changes in imaging, it cannot demonstrate a causal effect of the operative technique. Nevertheless, the observed shift in recurrence pattern is

Copyright: © 2026 (CC BY 4.0) by the authors.

clinically relevant: improved local clearance may alter the distribution of failure without eliminating the risk of early systemic relapse.

A similar pattern was reported in a recent study by Saleh et al. (2026) of a single-arm cohort of 86 patients undergoing pancreatoduodenectomy with complete mesopancreas excision. Despite an R0 rate of 84.9%, 60.5% of patients developed recurrence at a median of 11.3 months, with distant or combined recurrence occurring more frequently than isolated local recurrence. Nodal positivity, poor differentiation, and elevated CA19-9, rather than a technical variable, independently predicted recurrence [19]. Because this study had no conventional-surgery control group, it cannot establish superiority of mesopancreatic excision. It does, however, illustrate that a high rate of complete local clearance does not prevent distant failure in biologically aggressive PDAC.

Taken together, the available evidence supports a measurable effect of mesopancreatic excision on margin clearance and local disease control, but not a definitive survival advantage. This distinction is important. Refinement of the retroperitoneal dissection may reduce a technically preventable component of recurrence, whereas distant failure remains largely determined by nodal burden, differentiation, CA19-9, and occult dissemination. More extensive resection should therefore not be assumed to compensate for biologically high-risk disease in the absence of evidence for improved survival.

Postoperative morbidity represents another potentially modifiable component of oncological outcome. In our cohort, postoperative complications were not significantly associated with overall survival (HR 1.22, 95% CI 0.82—1.82; p=0.3262) or 12-month mortality. This negative result should be interpreted cautiously because complications were not analyzed by severity, and the registry did not include information on adjuvant chemotherapy administration, timing, or completion.

Evidence from other cohorts indicates that the effect of complications may be mediated partly through failure to receive or complete postoperative systemic treatment. Early discontinuation of adjuvant chemotherapy has been associated with an almost threefold increase in recurrence risk and more than a twofold increase in mortality [7]. In a nationwide Dutch cohort of 1,071 patients, major complications and organ failure were associated with increased recurrence and shorter survival, with failure to receive adjuvant chemotherapy accounting for a substantial part of this effect [12]. Similarly, Macfie et al. found that patients with major complications after pancreatoduodenectomy received adjuvant treatment considerably less often (21% versus 72% in the PDAC subgroup) and had shorter recurrence-free survival (8 versus 23 months) [13]. In a cohort of 340 resected patients studied by Dhayat et al. (2021), postoperative pancreatic fistula grade B or C was also reported as an independent predictor of poorer recurrence-free survival, although the underlying mechanism may not be explained solely by omission of chemotherapy [14].

Postoperative morbidity should therefore be considered a potentially modifiable oncological variable, particularly through its effect on the delivery of systemic treatment. Although this pathway could not be evaluated in our cohort, the external evidence consistently associates major morbidity, postoperative organ failure, and clinically relevant pancreatic fistula with reduced receipt or completion of adjuvant chemotherapy and poorer recurrence-free survival [7,12—14]. Accordingly, perioperative outcomes should be interpreted not only as short-term quality indicators but also in relation to recovery sufficient for timely postoperative therapy.

Perineural invasion further illustrates the interaction between surgical anatomy and tumor biology. Neural and lymphatic tissue within the mesopancreatic plane represents a potential route of local spread and provides an anatomical rationale for complete clearance of this

Copyright: © 2026 (CC BY 4.0) by the authors.

compartment. At the same time, perineural invasion is an intrinsic invasive characteristic of PDAC and cannot be eliminated as a systemic prognostic factor by wider dissection alone.
In our cohort, 59.3% of pathological reports did not document perineural status, making a reliable comparison impossible. The missing data reflect the fact that this marker was not standard in pathological reports during the first half of the study period. The available positive and negative categories are also less informative than recently proposed graded systems incorporating nerve diameter, number and location of invaded nerves, sheath involvement, and mitotic activity into a single 0–8 scale [8]. Standardized reporting of perineural invasion would improve both prognostic assessment and evaluation of the relationship between surgical planes and recurrence.
Several limitations affect the interpretation of our results. The study spans 20 years, during which staging systems, imaging, surgical technique, pathological processing, perioperative care, and systemic treatment changed substantially. Perineural invasion data were incomplete. Recurrence surveillance was not standardized throughout the study period, and 12-month all-cause mortality cannot be considered equivalent to early recurrence. Including selected patients with completely resected oligometastatic disease introduced additional clinical heterogeneity. These limitations prevent definitive attribution of early treatment failure either to surgical factors or to tumor biology.
Within this framework, the surgeon-dependent component of outcome extends beyond the binary achievement of resection. It includes selection for upfront surgery, accurate assessment of vascular involvement, standardized oncological clearance, adequate nodal staging, reproducible margin assessment, and avoidance of morbidity that compromises subsequent treatment. These variables are unlikely to overcome aggressive tumor biology, but they determine whether the potential benefit of surgery and multimodal therapy is fully realized. Prospective collection of margin-specific involvement, lymph node yield and ratio, graded perineural invasion, complication severity, systemic treatment delivery, and structured recurrence data would permit a more precise assessment of their relative contribution.

Conclusions:
Early progression after pancreatic resection cannot be attributed exclusively either to technical failure or to tumor biology. The present findings, together with the available literature, suggest that pathological stage and nodal involvement account for a substantial part of the early risk, while surgical technique appears to influence local clearance, staging quality, and perioperative recovery. The principal surgical challenge is not maximal extension of resection, but appropriate selection and treatment sequencing, anatomically complete oncological surgery, and preservation of the patient's ability to receive effective systemic therapy.

Copyright: © 2026 (CC BY 4.0) by the authors.

References

1. Groot VP, Rezaee N, Wu W, et al. Patterns, Timing, and Predictors of Recurrence Following Pancreatectomy for Pancreatic Ductal Adenocarcinoma. Ann Surg. 2017;267(5):936-945.
2. Groot VP, Gemenetzis G, Blair AB, et al. Defining and Predicting Early Recurrence in 957 Patients With Resected Pancreatic Ductal Adenocarcinoma. Ann Surg. 2019;269(6):1154-1162.
3. Leonhardt CS, Gustorff C, Klaiber U, et al. Prognostic Factors for Early Recurrence After Resection of Pancreatic Cancer: A Systematic Review and Meta-Analysis. Gastroenterology. 2024;167(5):977-992.
4. Tummers WS, Groen JV, Sibinga Mulder BG, et al. Impact of Resection Margin Status on Recurrence and Survival in Pancreatic Cancer Surgery. Br J Surg. 2019;106(8):1055-1065.
5. Morales-Oyarvide V, Rubinson DA, Dunne RF, et al. Lymph Node Metastases in Resected Pancreatic Ductal Adenocarcinoma: Predictors of Disease Recurrence and Survival. Br J Cancer. 2017;117(12):1874-1882.
6. Sabater L, Cugat E, Serrablo A, et al. Does the Artery-First Approach Improve the Rate of R0 Resection in Pancreatoduodenectomy? A Multicenter, Randomized, Controlled Trial (PANDA). Ann Surg. 2019;270(5):738-746.
7. Muhammadzai J, Haider K, Moser M, et al. Early Discontinuation of Adjuvant Chemotherapy in Patients With Early-Stage Pancreatic Cancer Correlates With Inferior Survival: A Multicenter Population-Based Cohort Study. PLOS ONE. 2022;17(2):e0263250.
8. Nozzoli F, Catalano M, Messerini L, et al. Perineural Invasion Score System and Clinical Outcomes in Resected Pancreatic Cancer Patients. Pancreatology. 2024;24(4):553-561.
9. Chon HY, Lee HS, Sung YN, et al. Uncovering the Clinicopathological Features of Early Recurrence After Surgical Resection of Pancreatic Cancer. Sci Rep. 2024;14:2942.
10. Rittmann M-C, Hussung S, Braun LM, et al. Plasma Biomarkers for Prediction of Early Tumor Recurrence After Resection of Pancreatic Ductal Adenocarcinoma. Sci Rep. 2021;11:7499.
11. Caliskan Yildirim E, Unek IT, Oztop I, Uzun M, Unek T, Sagol O. Impact of Tumor Localization on Early Recurrence After Curative Resection in Pancreatic Ductal Adenocarcinoma. Medicina (Kaunas). 2025;61(10):1799.
12. Henry AC, van Dongen JC, van Goor IWJM, Smits FJ, Nagelhout A, Besselink MG, Busch OR, Bonsing BA, Bosscha K, van Dam RM, Festen S, Groot Koerkamp B, van der Harst E, de Hingh IH, van der Kolk M, Liem MSL, de Meijer VE, Patijn GA, Roos D, Schreinemakers JM, Wit F, Daamen LA, van Santvoort HC, Molenaar IQ, van Eijck CHJ. Impact of complications after resection of pancreatic cancer on disease recurrence and survival, and mediation effect of adjuvant chemotherapy: nationwide, observational cohort study. BJS Open. 2023 Mar 7;7(2):zrac174. doi: 10.1093/bjsopen/zrac174.
13. Macfie, R., Berger, Y., Liu, H. et al. Major Postoperative Complications Limit Adjuvant Therapy Administration in Patients Undergoing Pancreatoduodenectomy for Distal Cholangiocarcinoma or Pancreatic Ductal Adenocarcinoma. Ann Surg Oncol 30, 5027—5034 (2023). https://doi.org/10.1245/s10434-023-13533-0
14. Dhayat SA, Tamim ANJ, Jacob M, Ebeling G, Kerschke L, Kabar I, Senninger N. Postoperative pancreatic fistula affects recurrence-free survival of pancreatic cancer patients. PLoS One. 2021 Jun 4;16(6):e0252727. doi: 10.1371/journal.pone.0252727.
15. Esposito I, Kleeff J, Bergmann F, Reiser C, Herpel E, Friess H, Schirmacher P, Büchler MW. Most Pancreatic Cancer Resections are R1 Resections. Ann Surg Oncol. 2008;15(6):1651-1660.
16. Verbeke CS, Leitch D, Menon KV, McMahon MJ, Guillou PJ, Anthoney A. Redefining the R1 resection in pancreatic cancer. Br J Surg. 2006;93(10):1232-1237.
17. Leite da Silva LF, Belotto M, Costa de Almeida LF, Samuel Júnior, Pereira LH, Albagli RO, de Araujo MS, Ramia JM. Radicality and safety of total mesopancreatic excision in pancreatoduodenectomy: a systematic review and meta-analysis. World J Surg Oncol. 2024;22:217.
18. Quero G, Fiorillo C, Menghi R, Cina C, Galiandro F, Longo F, Sofo F, Rosa F, Tortorelli AP, Giustiniani MC, Inzani F, Alfieri S. Total mesopancreas excision for periampullary malignancy: a single-center propensity score-matched comparison of long-term outcomes. Langenbecks Arch Surg. 2020;405(3):303-312.
19. Saleh SK, Saleh AG, Mohamed TA, Hendy MM, Farahat MS, Boushra ST, Kamil CM, Saleh RK. Mesopancreas excision in pancreatic ductal adenocarcinoma: recurrence patterns — a single-arm descriptive study. World J Surg Oncol. 2026;24:265.

Copyright: © 2026 (CC BY 4.0) by the authors.

ГРАНИЧНО РЕЗЕКТАБИЛЕН И ЛОКАЛНО АВАНСИРАЛ КАРЦИНОМ НА ПАНКРЕАСА.

ДАНИЕЛ КОСТОВ, РОСИЦА ЯНЕВА, ВИКТОРИЯ ПЕТРОВА, ВАСИЛ КОСТОВ, АЛЕКСАНДЪР ЯНЕВ

Даниел Костов, Росица Янева, Виктория Петрова, Васил Костов, Александър Янев
МБАЛ Сърце и Мозък, Бургас
E-mail: *danielkostov@abv.bg*

Ключови думи: *карцином на панкреаса; локално авансирал карцином на панкреаса; гранично-резектабилен карцином на панкреаса*

Увод: Въпреки напредъка в лечението, аденокарциномът на панкреаса (АП) остава едно от най-смъртоносните злокачествени заболявания с лоша прогноза. При пациенти с гранично резектабилен рак на панкреаса (ГРРП)/локално напреднал рак на панкреаса (ЛАРП), постигането на R0 резекция е пряко зависимо от ефективността на химиотерапията/лъчетерапия, различни локални подходи за контрол на заболяването и селекцията на пациенти с благоприятна туморна биология.
Методи: Проучването има за цел да представи съвременен преглед върху мултидисциплинарното лечение на ГРРП/ЛАРП, с акцент върху настоящите доказателства, развиващите се парадигми и нови терапии, с вероятност за подобряване на лечебните резултати. Проучването включва и 684 пациента с АП, оперирани от един и същ екип за период от 26 години.
Резултати: Съвременните химиотерапевтични режими (leucovorin, fluorouracil, irinotecan, oxaliplatin or gemcitabine/nab-paclitaxel) остава крайъгълен камък в лечението на ГРРП и ЛАРП, но оптималният избор на режим (адювантен/неоадювантен) и продължителност на лечение е все още недостатъчно ясно дефиниран.
Резекцията на v.porta/v.mesenterica superior може да се извърши безопасно с добър следоперативен резултат, докато артериалната резекция трябва да бъде ограничена до пациенти с отговор на неоадювантната химиотерапия, поради повишеният периоперативен риск и противоречивите литературни данни, касаещи преживяемостта. Конвенционалната химио-лъчетерапия може да се прилага селективно след неоадювантна терапия и последваща радикална резекция. Динамичната оценка на отговора след лечението, включително кинетиката на CA19-9, рентгенографските данни за "downstaging", състоянието на пациента и оценката за циркулираща туморна ДНК, трябва да определи точният момент за оперативна интервенция, въпреки че все още липсват стандартизирани алгоритми. Молекулярното профилиране установява малки, но важни популации (тумори с дефицит на хомоложна рекомбинация и тумори с висока микросателитна нестабилност/дефицит на репарация на несъответствия) и ще оказва все по-голямо влияние върху избора на лечение. Очаква се бъдещи биомаркер-ориентирани проучвания да подобрят персонализираните мултимодални стратегии за лечение на ГРРП и ЛАРП.
Заключение: ГРРП и ЛАРП изискват координиран, адаптиран и биологично насочен мултимодален лечебен подход, при който съвременната химиотерапия осигурява контрол върху заболяването, осигуряващ възможност за последваща R0 резекция.

Copyright: © 2026 (CC BY 4.0) by the authors.

BORDERLY RESECTABLE AND LOCALLY ADVANCED PANCREATIC CANCER.

DANIEL KOSTOV, ROSICA YANEVA, VIKTORIA PETROVA, VASIL KOSTOV, ALEXANDER JANEV

Daniel Kostov, Rosica Yaneva, Viktoria Petrova, Vasil Kostov, Alexander Janev*
MBAL Heart and Brain Hospital, Burgas
E-mail: *danielkostov@abv.bg*

Keywords: *pancreatic cancer; locally advanced pancreatic cancer; borderline resectable pancreatic carcinoma*

Introduction
Despite advances in treatment, pancreatic ductal adenocarcinoma (PDAC) remains one of the most lethal solid organ malignancies with a dismal prognosis. In patients with borderline resectable pancreatic cancer (BRPC)/locally advanced pancreatic cancer (LAPC), the potential for margin-negative, curative resection depends on deliberate, highly selective use of systemic chemotherapy and, when indicated, radiation or other local therapies to achieve local tumor control and select for favorable tumor biology.

Methods
This study aims to provide a contemporary overview of the multidisciplinary management of BRPC/LAPC, with emphasis on current evidence, evolving paradigms, and emerging therapeutics that may further refine outcomes in this patient population. The study also included 684 patients with PDAC operated on by the same team over a period of 26 years.

Results
Induction therapy with modern multiagent chemotherapy regimens (leucovorin, fluorouracil, irinotecan, oxaliplatin or gemcitabine/nab-paclitaxel) remains the cornerstone of treatment for BRPC and LAPC, but ideal regimen selection and optimal duration of treatment before versus after surgery are still undefined. Mesenteric venous resection and reconstruction can be performed safely and is well supported by contemporary evidence, whereas arterial resection should be restricted to exceptional responders because of increased perioperative risk and conflicting data on survival benefit. Conventional-dose chemoradiation may be used selectively after induction therapy before planned curative-intent resection. Dynamic assessment of treatment response, including carbohydrate antigen 19-9 kinetics, radiographic response, performance status, and emerging circulating tumor DNA metrics, should guide treatment adaptation and timing of surgery, although standardized thresholds and algorithms remain to be established. Molecular profiling identifies small but actionable population subsets (homologous recombination deficient and microsatellite instability-high/mismatch repair deficient) tumors and will increasingly shape treatment selection. Future biomarker-driven and adaptive trials are expected to refine personalized multimodality strategies for BRPC and LAPC.

Conclusion
BRPC and LAPC demand a coordinated, response-adapted, and biology-informed multimodal approach in which modern systemic therapy provides the foundation for disease control, biologic selection, and potential conversion to resection.

Copyright: © 2026 (CC BY 4.0) by the authors.

КЪСНА ПОСТПАНКРЕАТЕКТОМИЧНА ХЕМОРАГИЯ СЛЕД ЕДНОЕТАПНА МУЛТИВИСЦЕРАЛНА РЕЗЕКЦИЯ: ТАКТИЧЕСКИ И ХИРУРГИЧНИ ПРЕДИЗВИКАТЕЛСТВА.

ЕВГЕНИ НИКОЛАЕВ, МЕХМЕД ХАДЖИВЕЛИ, МИРЕЛА ВЪЛЧЕВА, ТЕОДОР АЛЕКСИЕВ, ЮЛИЯ КАЛЧЕВА, ВЛАДИСЛАВА СЛАВЧЕВА

МБАЛ Варна към ВМА
E-mail: *nikolaev75.surg@gmail.com*

Ключови думи: *постпанкреатектомична хеморагия; мултивисцерална резекция; панкреасна фистула; тотална ре-панкреатектомия*

Увод: Едноетапната панкреатодуоденектомия, тотална гастректомия и радикална нефректомия представлява изключително рядка хирургична стратегия, приложима само при внимателно селектирани пациенти със синхронни или локално авансирали тумори. Развитието на късна постпанкреатектомична хеморагия в този контекст поставя под изпитание не толкова техническите възможности на хирурга, а неговата тактическа гъвкавост и способност за вземане на правилно решение в критична ситуация.
Представяне на клиничния случай: Представяме 65-годишен мъж с локално авансирал антропилорен аденокарцином, инфилтриращ дуоденума и главата на панкреаса, и синхронен светлоклетъчен карцином на десния бъбрек. При пациента е извършена едноетапна мултивисцерална резекция, включваща панкреатодуоденектомия, тотална гастректомия и десностранна радикална нефректомия.
В ранния постоперативен период се установяват клинично значима постоперативна панкреатична фистула с формиране на голяма панкреатична колекция. Въпреки отчетливата тенденция към клинично и лабораторно подобрение, на 11-ия следоперативен ден (POD 11) настъпва внезапна късна постпанкреатектомична хеморагия с хеморагичен шок. Поради хемодинамична нестабилност и липса на възможност за ендоваскуларна интервенция е извършена незабавна релапаротомия. Интраоперативно се установяват несъстоятелност на панкреатикойеюноанастомозата, некротичен панкреатит на остатъчния панкреас и псевдоаневризма на a. splenica. Извършени бяха тотална ре-панкреатектомия, спленектомия и дефинитивна хемостаза. Следоперативното възстановяване протича без допълнителни хирургични усложнения, а при тримесечното проследяване пациентът остава в добро общо състояние.
Дискусия: Късната постпанкреатектомична хеморагия представлява крайния етап от последователността „клинично значима панкреатична фистула – съдова ерозия – псевдоаневризма – хеморагия“. Представеният случай показва, че животозастрашаващото съдово усложнение може да настъпи независимо от привидно благоприятната клинична и лабораторна динамика. При хемодинамично нестабилен пациент, релапаротомията не следва да се разглежда като алтернатива на ендоваскуларното лечение, а като единствена възможност за своевременен и окончателен контрол на източника на хеморагия. Допълнителна сложност в представения случай е обемът на първичната резекция, който значително ограничава хирургичните възможности по време на реоперацията.

Copyright: © 2026 (CC BY 4.0) by the authors.

Заключение: Представеният случай демонстрира, че успешното овладяване на късната постпанкреатектомична хеморагия не е резултат единствено от технически адекватна релапаротомия, а от навременната хирургична преценка, правилната последователност на решенията и готовността за радикална реоперация при необходимост. Именно тези фактори определят благоприятния изход при този тип високорискови и екстензивни мултивисцерални резекции в абдоминалната онкологична хирургия.

DELAYED POSTPANCREATECTOMY HEMORRHAGE FOLLOWING ONE-STAGE MULTIVISCERAL RESECTION: TACTICAL AND SURGICAL CHALLENGES

Evgeni Nikolaev, Mehmed Hadzhiveli, Mirela Valcheva, Yulia Kalcheva, Teodor Aleksiev, Vladislava Slavcheva
Military Medical Academy – Naval Hospital Varna
E-mail: *nikolaev75.surg@gmail.com*

Keywords: *postpancreatectomy hemorrhage; multivisceral resection; postoperative pancreatic fistula; completion pancreatectomy*

Introduction: One-stage pancreaticoduodenectomy, total gastrectomy, and radical nephrectomy represents an exceptionally rare surgical strategy, applicable only in carefully selected patients with synchronous malignancies or locally advanced tumors. The development of delayed postpancreatectomy hemorrhage in this setting challenges not merely the surgeon's technical capabilities, but more importantly, the ability to adapt the operative strategy and make timely decisions in a critical situation.
Case Presentation: We present a 65-year-old man with locally advanced antropyloric adenocarcinoma invading the duodenum and pancreatic head, and synchronous clear-cell carcinoma of the right kidney. The patient underwent a one-stage multivisceral resection comprising pancreaticoduodenectomy, total gastrectomy, and right radical nephrectomy.
During the early postoperative period, a clinically relevant postoperative pancreatic fistula developed, with formation of a large peripancreatic collection. Despite a clear trend toward clinical and laboratory improvement, on postoperative day 11 (POD 11) the patient developed sudden delayed postpancreatectomy hemorrhage complicated by hemorrhagic shock. Given the hemodynamic instability and the unavailability of endovascular intervention, immediate relaparotomy was undertaken. Intraoperatively, dehiscence of the pancreatojejunostomy, necrotizing pancreatitis of the pancreatic remnant, and a splenic artery pseudoaneurysm were identified. Completion pancreatectomy, splenectomy, and definitive hemorrhage control were performed. The subsequent postoperative course was uneventful, with no further surgical complications, and the patient remained in good general condition at three-month follow-up.
Discussion: Delayed postpancreatectomy hemorrhage may represent the final stage of the sequence "clinically relevant postoperative pancreatic fistula – vascular erosion – pseudo-aneurysm - hemorrhage." The present case demonstrates that a life-threatening vascular complication may occur despite apparently favorable clinical and laboratory trends. In a hemo-dynamically unstable patient, relaparotomy should not be regarded as an alternative to endo-vascular treatment, but rather as the only option for timely and definitive control of the source of hemorrhage. An additional challenge in the present case was the extent of the primary mul-tivisceral resection, which substantially limited the surgical options available at reoperation.

Copyright: © 2026 (CC BY 4.0) by the authors.

Conclusion: This case demonstrates that successful management of delayed postpancreatectomy hemorrhage depends not solely on technically adequate reoperation, but on timely surgical judgment, an appropriate sequence of decisions, and readiness to undertake radical reoperation when required. These factors are critical in determining a favorable outcome following high-risk, extensive multivisceral resections in abdominal oncologic surgery.

Увод

Постпанкреатектомичната хеморагия (*postpancreatectomy hemorrhage,* PPH) остава едно от най-тежките усложнения след панкреасна резекция, като късните форми са свързани с особено висок риск от тежка заболеваемост и леталитет. Съвременните данни показват, че клиничното поведение при PPH изисква строго индивидуализиран подход, съобразен с времето на настъпване, локализацията, тежестта на кървенето, хемодинамичния статус и съпътстващите усложнения, вместо прилагането на универсален терапевтичен алгоритъм [1–3].

Късната PPH най-често възниква в контекста на клинично значима постоперативна панкреатична фистула (POPF), интраабдоминална инфекция и ензимно-възпалително увреждане на перипанкреатичните съдове, което може да прогресира до артериална ерозия, псевдоаневризма и внезапна масивна хеморагия [2–4]. При хемодинамично стабилни пациенти ангиографската диагностика и ендоваскуларният контрол са предпочитаният съвременен подход. При Grade C PPH с хемодинамична нестабилност, невъзможност за интервенционално лечение или съчетание с тежък сепсис и дехисценция на анастомозата, спешната хирургична ревизия запазва ключова роля като „*rescue*" стратегия [1,3,5].

Представяме клиничен случай на внезапна късна PPH с хеморагичен шок вследствие на псевдоаневризма на *a. splenica*, развила се на фона на клинично значима POPF след екстензивна едноетапна мултивисцерална резекция. Случаят поставя акцент върху оперативната тактика при едновременно наличие на животозастрашаваща хеморагия, несъстоятелност на панкреатичната анастомоза и некротични промени в остатъчния панкреас.

Представяне на клиничния случай

65-годишен мъж е хоспитализиран по повод локално авансирал антропилорен аденокарцином (pT3N3aM0, G3) с инфилтрация на дуоденума и главата на панкреаса, и синхронен светлоклетъчен карцином на десния бъбрек (pT1aN0M0, G2). След комплексна предоперативна оценка и при липса на данни за далечна дисеминация е взето решение за радикално едноетапно хирургично лечение. Извършена е екстензивна мултивисцерална резекция, включваща панкреатодуоденектомия по Whipple, тотална гастректомия и десностранна нефректомия.

В ранния следоперативен период се развива клинично значима постоперативна панкреатична фистула (POPF) с формиране на голяма перипанкреатична колекция. Проведено е консервативно лечение при адекватен дренаж и активно клинично, лабораторно и образно мониториране. В следващите дни се отчита ясна тенденция към стабилизиране на общото състояние и регресия на възпалителните маркери.

На 11-ия постоперативен ден (POD 11), на фона на привидно благоприятната клинична динамика, настъпва внезапен масивен интраабдоминален кръвоизлив с развитие на хеморагичен шок (Grade C PPH). Поради критичната хемодинамична нестабилност и липсата на възможност за своевременен ендоваскуларен контрол, е предприета спешна хирургична ревизия.

Copyright: © 2026 (CC BY 4.0) by the authors.

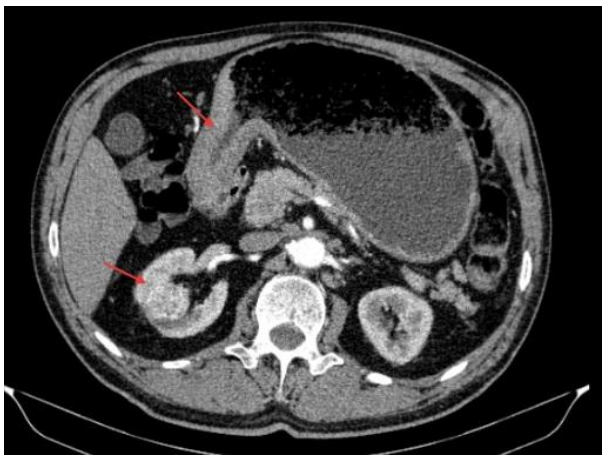

Фиг. 1 Предоперативна контрастно-усилена КТ, демонстрираща синхронни туморни формации в антропилорната част на стомаха и десния бъбрек



Фиг. 2 Макроскопски вид на оперативните препарати след първичната мултивисцерална резекция.

Интраоперативно се установяват масивен хемоперитонеум, дехисценция на панкреатикойеюноанастомозата, панкреатонекроза на остатъчния паренхим и активно кървене от псевдоаневризма на *a. splenica*. Съчетанието от некротичен панкреасен остатък, компрометирана панкреатична анастомоза и животозастрашаваща фистула-асоциирана хеморагия изключва възможността за надеждна органосъхраняваща реконструкция. В условията на хеморагичен шок е взето решение за дефинитивен хирургичен контрол чрез тотална панкреатектомия (*completion pancreatectomy*) със спленектомия и окончателна хемостаза. Хронологията на постоперативното развитие и последователността на терапевтичните решения са обобщени в Таблица 1.



Фиг. 3 Макроскопски вид на оперативния препарат след извършена тотална панкреатектомия и спленектомия.

Copyright: © 2026 (CC BY 4.0) by the authors.

Следоперативното лечение е проведено в условията на интензивно отделение с комплексна хемодинамична, метаболитна и субституираща терапия, компенсираща отпадналата ендокринна и екзокринна панкреатична функция. Постоперативният период протича без необходимост от повторни интервенции. Пациентът е изписан в стабилно общо състояние, като при тримесечното проследяване е във възстановен функционален статус и без данни за късни усложнения.

Таблица 1. Клиничен ход и ключови моменти в хирургичното поведение

POD 0	**Ранен период POD 1-10**	**POD 11 (PPH и релапаротомия)**	**Късен контрол (3-ти месец)**
Едноетапна мултивисцерална резекция - панкреатодуоденектомия - тотална гастректомия - дясна радикална нефректомия	**Клинично значима POPF (CR-POPF)** - перипанкреатична колекция - адекватен дренаж - консервативно поведение	**Късна PPH, Grade C с хеморагичен шок** - хеморагия от псевдоаневризма на *a. splenica* - несъстоятелност на панреатикойеюноанастомозата + панкреонекроза - дефинитивен хирургичен контрол - тотална панкреатектомия със спленектомия	**Благоприятен клиничен изход** - възстановен функционален статус - без данни за късни хирургични усложнения

POD – постоперативен ден; PD – панкреатодуоденектомия; CR-POPF клинично значима постоперативна панкреатична фистула; PPH – постпанкреатична хеморагия

Дискусия

Късната PPH е сред най-тежките усложнения след панкреатодуоденектомия по Whipple и е патогенетично свързана с развитието на клинично значима POPF. Продължителната експозиция на перипанкреатичните съдове на активирани панкреатични ензими, в съчетание с локално възпаление и инфекция, създава условия за прогресивно увреждане на съдовата стена, артериална ерозия и формиране на псевдоаневризма с последваща хеморагия. В съвременна серия от 860 последователни панкреатодуоденектомии 88% от регистрираните PPH са късни, а Grade B/C POPF е идентифицирана като водещ независим рисков фактор за тяхната поява [4].

Особено показателно в представения случай е настъпването на масивна хеморагия на фона на предшестваща тенденция към клинично и лабораторно подобрение. Това демонстрира, че привидното овладяване на системния възпалителен отговор не изключва персистирането на локален деструктивен процес около панкреатичната анастомоза и съседните съдови структури. В този контекст внезапната хеморагия от псевдоаневризма на *a. splenica* следва да се разглежда като крайна манифестация на патогенетичната каскада: ***POPF → локално възпаление/инфекция → съдова ерозия → псевдоаневризма → PPH.***

При късна PPH съвременната терапевтична стратегия отдава приоритет на ангиографската диагностика и ендоваскуларния контрол при хемодинамично стабилни пациенти. Систематичният обзор на *Maccabe et al.*, включващ 608 случая на PPH, отчита 90,8% успеваемост на ангиографското лечение при Grade C PPH, като въпреки това оперативна ревизия остава необходима при 33,2% от пациентите [3]. Следователно ендоваскуларният и хирургичният подход не следва да бъдат

Copyright: © 2026 (CC BY 4.0) by the authors.

разглеждани като конкурентни, а като взаимнодопълващи се методи, чийто избор се определя от хемодинамичния статус, източника на кървенето, съпътстващите усложнения и наличния терапевтичен ресурс. При представения пациент хеморагичният шок и липсата на възможност за своевременен ендоваскуларен контрол налагат незабавна оперативна ревизия с приоритет върху дефинитивния контрол на източника на хеморагия.

Интраоперативната находка обаче налага поведение, надхвърлящо изолираната съдова хемостаза. Едновременното наличие на несъстоятелност на панкреатикойеюноанастомозата, панкреатонекроза на остатъчния паренхим и фистула-асоциирана псевдоаневризма представлява персистиращ патологичен субстрат, обуславящ съдовата лезия. В тази ситуация локалната хемостаза сама по себе си не осигурява контрол върху ензимно-септичното огнище и крие висок риск от последваща съдова ерозия и рецидивиращ кръвоизлив.

Показанията за подобна радикална хирургична стратегия изискват критична оценка. Съвременните данни подкрепят органосъхраняващите процедури като предпочитан подход при релапаротомия по повод POPF, стига локалната находка да позволява надежден контрол на фистулата и септичния фокус. Мултицентрово кохортно проучване и мета-анализ върху 745 пациенти установяват по-висок леталитет след тотална панкреатектомия (*completion pancreatectomy*) спрямо органосъхраняващите операции (pancreas-preserving procedures), което обосновава избягването ѝ като рутинна спасителна стратегия [6]. По-нов систематичен обзор, включващ 25 проучвания и общо 766 реоперирани пациенти, потвърждава хетерогенността на хирургичното поведение и определя PPH, панкреатонекрозата, сепсиса и перитонита като водещи показания за реоперация [7].

При представения пациент комбинацията от хеморагичен шок, несъстоятелна панкреатична анастомоза, некротично променен остатъчен панкреас и фистула-асоциирана артериална псевдоаневризма прави органосъхраняващия подход необоснован както за постигане на дефинитивна хемостаза, така и за окончателно саниране на септичното огнище. Подобна констелация съответства на основните показания за тотална панкреатектомия, дефинирани в големи съвременни серии – остър некротичен панкреатит на остатъчния панкреас, POPF-асоциирана хеморагия и неконтролируема несъстоятелност на панкреатоентероанастомозата[5]. В този контекст тоталната панкреатектомия със спленектомия не представлява непремерена ескалация на хирургичната агресия, а радикална спасителна процедура, насочена към едновременно елиминиране на ензимно-септичния субстрат и постигане на дефинитивна хемостаза.

Допълнителна особеност на случая е изключителният обем на първичната едноетапна мултивисцерална резекция. Подобен мащаб значително ограничава физиологичния резерв на пациента и стеснява възможностите за реконструктивно поведение при спешна хирургична интервенция. Благоприятният изход след последваща тотална панкреатектомия и спленектомия демонстрира, че дори след екстензивна първична резекция радикалният хирургичен подход може да бъде обоснован при строго индивидуализирана оценка, когато по-ограничена интервенция не осигурява едновременно надеждна хемостаза и адекватен контрол върху септичното огнище.

Copyright: © 2026 (CC BY 4.0) by the authors.

Заключение

Късната постпанкреатектомична хеморагия поставя терапевтичен проблем, надхвърлящ изолираната хемостаза на кървящия съд. При съчетание от хемодинамичен срив, фистула-асоциирана съдова ерозия и некроза на панкреатичния паренхим, тоталната панкреатектомия може да се окаже единствена възможност за овладяване на животозастрашаващата хеморагия и саниране на септичното огнище. При тежките усложнения след панкреатодуоденектомия радикалната панкреатектомия не е отстъпление от органосъхраняващия принцип, а остава обосновано дефинитивно решение, което едновременно елиминира патологичния субстрат и е надеждна превенция на хеморагичен рецидив.

Библиография:

1. Wente MN, Veit JA, Bassi C, Dervenis C, Fingerhut A, Gouma DJ, et al. Postpancreatectomy hemorrhage (PPH): an International Study Group of Pancreatic Surgery (ISGPS) definition. Surgery. 2007;142(1):20–25. doi:10.1016/j.surg.2007.02.001.
2. Bassi C, Marchegiani G, Dervenis C, Sarr M, Abu Hilal M, Adham M, et al. The 2016 update of the International Study Group (ISGPS) definition and grading of postoperative pancreatic fistula: 11 Years After. Surgery. 2017;161(3):584–591. doi:10.1016/j.surg.2016.11.014.
3. Maccabe TA, et al. A systematic review of post-pancreatectomy haemorrhage management stratified according to ISGPS grading. HPB (Oxford). 2022;24(7):1110–1118. doi:10.1016/j.hpb.2021.12.002.
4. Khoo CY, Tan HL, Tan TQW, Yeo DBX, Koh YX, Teo JY, et al. Critical appraisal of postpancreatectomy hemorrhage after pancreatoduodenectomy: an analysis of risk factors, treatment and outcomes in 860 consecutive cases. Pancreatology. 2025;25(5):743–751. doi:10.1016/j.pan.2025.05.015
5. Loos M, König AK, von Winkler N, Mehrabi A, Berchtold C, Müller-Stich BP, et al. Completion Pancreatectomy After Pancreatoduodenectomy: Who Needs It? *Ann Surg.* 2023;278(1):e87–e93. doi:10.1097/SLA.0000000000005494.
6. Groen JV, Smits FJ, Koole D, Besselink MG, Busch OR, den Dulk M, et al. Completion pancreatectomy or a pancreas-preserving procedure during relaparotomy for pancreatic fistula after pancreatoduodenectomy: a multicentre cohort study and meta-analysis. *Br J Surg.* 2021;108(11):1371–1379. doi:10.1093/bjs/znab273.
7. Marchetti A, Corvino G, Perri G, Marchegiani G, De Luca R. Reoperation for pancreatic fistula: a systematic review of completion pancreatectomy vs. pancreas-preserving-procedures and outcomes. *HPB (Oxford).* 2025;27(2):240–249. doi:10.1016/j.hpb.2024.11.006.

Copyright: © 2026 (CC BY 4.0) by the authors.

КРИТИЧНИ РЕШЕНИЯ В НРВ ХИРУРГИЯ: ДЕФИНИТИВНА ХЕМОСТАЗА С ЛИГИРАНЕ НА A. HEPATICA ПРИ КЪСНА ПОСТПАНКРЕАТЕКТОМИЧНА ХЕМОРАГИЯ.

ЕВГЕНИ НИКОЛАЕВ, МЕХМЕД ХАДЖИВЕЛИ, МИРЕЛА ВЪЛЧЕВА, ЮЛИЯ КАЛЧЕВА, ТЕОДОР АЛЕКСИЕВ, ВЛАДИСЛАВА СЛАВЧЕВА

Евгени Николаев, Мехмед Хадживели, Мирела Вълчева, Юлия Калчева, Теодор Алексиев, Владислава Славчева
МБАЛ Варна към ВМА
E-mail: *nikolaev75.surg@gmail.com*

Ключови думи: *панкреатодуоденектомия; постпанкреатектомична хеморагия; псевдоаневризма; лигиране на a. hepatica propria*

Увод: Псевдоаневризмите на чернодробната артерия са рядко, но потенциално фатално съдово усложнение след панкреатодуоденектомия. Лечението на късната постпанкреатектомична хеморагия изисква индивидуализиран подход, съобразен с локализацията на съдовата лезия, хемодинамичния статус на пациента и наличния терапевтичен ресурс. При липса на условия за ендоваскуларен контрол, хирургът е изправен пред необходимостта от вземане на критични тактически решения, отвъд рамките на стандартните алгоритми.
Представяне на клиничния случай: Представяме 65-годишен мъж с дуктален аденокарцином на главата на панкреаса след панкреатодуоденектомия по Whipple. При първоначално неусложнен постоперативен период и дехоспитализация, на 28-ия постоперативен ден (POD 28) пациентът е рехоспитализиран по повод внезапно настъпил анемичен синдром и влошаване на общото състояние. Образните изследвания установяват субкапсуларен чернодробен хематом и прогресираща псевдоаневризма на a. hepatica propria с данни за активна екстравазация. Поради висок риск от руптура, масивна хеморагия и липса на възможност за ендоваскуларен контрол (след дискусия с референтния васкуларен център), е извършена спешна реоперация. Интраоперативно е установена псевдоаневризма на a. hepatica propria, ангажираща съда непосредствено преди бифуркацията. След интраоперативна ехографска оценка на чернодробната перфузия и доказано адекватно колатерално кръвоснабдяване е извършена дефинитивна хемостаза чрез прекъсване на a. hepatica propria. В ранния следоперативен период пациентът развива ретроперитонеален хематом с данни за супурация, клинично значима постоперативна панкреатична фистула (POPF Grade B) и сепсис, овладени чрез повторна хирургична ревизия, дренаж и интензивно лечение. При проследяването не се установяват клинични, лабораторни или образни данни за исхемично чернодробно увреждане.
Дискусия: Въпреки че ендоваскуларният контрол се счита за терапевтичен стандарт при късната постпанкреатектомична хеморагия, приложението му невинаги е възможно. В подобни ситуации хирургичната интервенция остава единствената възможност, но изборът на оперативна стратегия се определя от интраоперативната находка и възможността за съхраняване на адекватна органна перфузия.
Представеният случай демонстрира, че при внимателна интраоперативна оценка на чернодробната перфузия прекъсването на a. hepatica propria може да бъде безопасна и

Copyright: © 2026 (CC BY 4.0) by the authors.

ефективна стратегия за постигане на дефинитивна хемостаза. Благоприятният клиничен изход, въпреки последващото развитие на клинично значима постоперативна панкреатична фистула, подчертава значението на своевременното хирургично решение и адекватното овладяване на последващите усложнения. При липса на възможност за ендоваскуларен контрол и универсален терапевтичен алгоритъм, интраоперативната оценка на чернодробната перфузия следва да бъде водещият фактор при избора на хирургична тактика, позволявайки безопасно постигане на дефинитивна хемостаза без компрометиране на чернодробната функция.
Заключение: При липса на възможност за ендоваскуларно лечение, интраоперативната оценка на чернодробната перфузия осигурява тактически аргументиран избор на поведение и безопасно постигане на дефинитивна хемостаза. Представеният случай подчертава значението на индивидуализирания подход при лечението на редките съдови усложнения след панкреатодуоденектомия.

CRITICAL DECISION-MAKING IN HPB SURGERY: DEFINITIVE HEMORRHAGE CONTROL BY HEPATIC ARTERY LIGATION IN DELAYED POSTPANCREATECTOMY HEMORRHAGE

Evgeni Nikolaev1, Mehmed Hadzhiveli1, Mirela Valcheva1, Yulia Kalcheva1, Teodor Aleksiev1, Vladislava Slavcheva1
Military Medical Academy – Naval Hospital Varna
E-mail: *nikolaev75.surg@gmail.com*

Keywords: *pancreaticoduodenectomy; postpancreatectomy hemorrhage; pseudoaneurysm; proper hepatic artery ligation; vascular control*

Introduction: Hepatic artery pseudoaneurysms are a rare but potentially fatal vascular complication following pancreaticoduodenectomy. Management of delayed postpancreatectomy hemorrhage requires an individualized approach based on the location of the vascular lesion, the patient's hemodynamic status, and the available therapeutic resources. When endovascular control is not feasible, the surgeon may be confronted with critical intraoperative decisions beyond the scope of standard treatment algorithms.
Case Presentation: We present a 65-year-old man with ductal adenocarcinoma of the pancreatic head who underwent pancreaticoduodenectomy (Whipple procedure). Following an initially uneventful postoperative course and hospital discharge, the patient was readmitted on postoperative day 28 (POD 28) with acute-onset anemia and deterioration of his general condition. Imaging demonstrated a subcapsular hepatic hematoma and a progressively enlarging pseudoaneurysm of the proper hepatic artery (a. hepatica propria) with active contrast extravasation.
Given the high risk of rupture and massive hemorrhage, and the unavailability of endovascular treatment following multidisciplinary discussion with a referral vascular center, emergency reoperation was undertaken. Intraoperatively, a pseudoaneurysm of the proper hepatic artery involving the arterial trunk immediately proximal to its bifurcation was identified. Following intraoperative ultrasonographic assessment of hepatic perfusion and confirmation of adequate collateral arterial flow, definitive hemorrhage control was achieved by ligation of the proper hepatic artery.

Copyright: © 2026 (CC BY 4.0) by the authors.

During the early postoperative period, the patient developed a suppurative retroperitoneal hematoma, a clinically relevant postoperative pancreatic fistula (POPF Grade B), and sepsis, which were successfully managed by repeat surgical revision, drainage, and intensive care. During follow-up, no clinical, biochemical, or radiological evidence of ischemic liver injury was observed.
Discussion: Although endovascular intervention is considered the standard of care for delayed postpancreatectomy hemorrhage, it is not always feasible. In such circumstances, surgical intervention may remain the only option for definitive hemorrhage control, with the operative strategy determined by the intraoperative findings and the ability to preserve adequate organ perfusion.
This case demonstrates that, following careful intraoperative assessment of hepatic perfusion, ligation of the proper hepatic artery may represent a safe and effective strategy for definitive hemorrhage control. The favorable clinical outcome, despite the subsequent development of a clinically relevant postoperative pancreatic fistula, highlights the importance of timely surgical decision-making and appropriate management of subsequent complications. When endovascular control is not feasible, and no universally applicable therapeutic algorithm exists, intraoperative assessment of hepatic perfusion should be a key determinant of surgical strategy, allowing definitive hemorrhage control without compromising hepatic function.
Conclusion: When endovascular treatment is not feasible, intraoperative assessment of hepatic perfusion provides a rational basis for surgical decision-making and may enable safe definitive hemorrhage control. This case highlights the importance of an individualized approach to the management of rare vascular complications following pancreaticoduodenectomy.

Увод

Късната постпанкреатектомична хеморагия (*postpancreatectomy hemorrhage*, PPH) остава едно от най-тежките усложнения след панкреатодуоденектомия по Whipple, свързано с висок риск от тежка заболеваемост и смъртност. В патогенезата ѝ водеща роля има клинично значимата постоперативна панкреатична фистула (POPF), при която продължителното ензимно-възпалително и септично въздействие върху съседните артериални структури води до прогресивна ерозия на съдовата стена, формиране на псевдоаневризма и внезапна масивна хеморагия [1,2]. Съдовите лезии, ангажиращи *a. hepatica communis*, *a. hepatica propria* или чукана на *a. gastroduodenalis*, поставят специфичен терапевтичен проблем – необходимостта от едновременно постигане на дефинитивна хемостаза и съхраняване на адекватна чернодробна перфузия [2,3].
При хемодинамично стабилни пациенти ангиографската диагностика и ендоваскуларният контрол са утвърден метод на първи избор. Докато транскатетърната артериална емболизация (TAE) е ефективна при лезии на периферните съдови клонове, при ангажиране на магистралната чернодробна артерия покритите стентове осигуряват дефинитивна хемостаза при запазване на антеградния артериален дебит [2–4]. Интервенционалният подход обаче невинаги е технически изпълним или своевременно достъпен. При невъзможност за минимално инвазивна намеса спешното оперативно лигиране на съда осигурява дефинитивна хемостаза, но крие реален риск от остра органна исхемия, чернодробен инфаркт, абсцедиране и исхемично увреждане на билиарното дърво [3,4].

Copyright: © 2026 (CC BY 4.0) by the authors.

Представяме клиничен случай на прогресираща псевдоаневризма на *a. hepatica propria* с активна екстравазация след панкреатодуоденектомия по Whipple, при която липсата на възможност за ендоваскуларен контрол налага спешна хирургична интервенция. Случаят акцентира върху една от най-критичните дилеми в хирургичното поведение при късна PPH – докъде може да бъде разширен дефинитивният съдов контрол при съхраняване на органната перфузия и функция.

Представяне на клиничния случай

Представяме 65-годишен мъж с дуктален аденокарцином на главата на панкреаса, pT1cN1M0, G2, при когото след предоперативно стадиране бе извършена панкреатодуоденектомия по *Whipple*. Ранният постоперативен период протече без клинично значими хирургични усложнения и пациентът бе изписан в стабилно общо състояние.



Фиг. 1 Резекционен препарат при дуктален аденокарцином на главата на панкреаса

На 28-ия следоперативен ден пациентът бе рехоспитализиран по повод остро настъпил анемичен синдром и влошаване на общото състояние. Проведеното компютърно-томографско изследване установи субкапсуларен чернодробен хематом и съдова лезия в басейна на *a. hepatica propria*. Последващо образно проследяване демонстрира прогресия на псевдоаневризмата с данни за активна екстравазация, определяща висок риск от руптура и масивна интраабдоминална хеморагия. Случаят бе обсъден с референтен интервенционален център, където възможността за ендоваскуларен контрол се прецени като технически неприложима. Предвид динамиката на съдовата лезия и непосредствената заплаха от профузно кървене бе взето решение за спешна хирургична ревизия.

Интраоперативно се установи псевдоаневризма на *a. hepatica propria*, ангажираща артериалния ствол непосредствено преди бифуркацията. Локализацията и характерът на лезията изключиха възможността за директна съдова реконструкция. Преди окончателно прекъсване на артерията се проведе временно клампиране. Интраоперативната доплерова ехография демонстрира съхранен интрахепатален артериален кръвоток, свидетелстващ за адекватно колатерално кръвоснабдяване на

Copyright: © 2026 (CC BY 4.0) by the authors.

черния дроб. След потвърждаване на съхранена органна перфузия се пристъпи към лигиране на *a. hepatica propria* с постигане на дефинитивна хемостаза.



Фиг. 2 КТ ангиографски образ на псевдоаневризма на a. hepatica propria

В следоперативния период се разви ретроперитонеален хематом с данни за супурация, съчетан с клинично значима постоперативна панкреатична фистула (POPF Grade C) и сепсис. Поради персистиращото интраабдоминално огнище бе извършена повторна хирургична ревизия с евакуация и дренаж на колекцията, последвана от комплексно интензивно и антибактериално лечение. Постигнат бе контрол на септичния процес с постепенно клинично и лабораторно възстановяване.
В хода на проследяването не се установиха данни за остра чернодробна недостатъчност, а контролните образни изследвания не демонстрираха зони на исхемия, некроза или чернодробен инфаркт. Пациентът бе изписан в стабилно общо състояние и със съхранена чернодробна функция.

Дискусия
Късната постпанкреатектомична хеморагия остава сред най-комплексните усложнения в панкреасната хирургия, като формирането на артериална псевдоаневризма най-често е резултат от персистиращ локален ензимно-септичен процес. Клинично проявената POPF и периваскуларната инфекция предизвикват прогресивна протеолитична деструкция на съдовата адвентиция и медия с последваща артериална ерозия и висока вероятност за масивна хеморагия [1,2]. При локализация на лезията в басейна на чернодробната артерия терапевтичното предизвикателство е двупосочно – постигането на сигурна съдова хемостаза трябва да бъде съчетано със запазване на адекватна чернодробна и билиарна перфузия [3,4].
В съвременната клинична практика ендоваскуларните интервенции представляват метод на избор при хемодинамично компенсирани пациенти. Докато ТАЕ е високоефективна при лезии, позволяващи селективна съдова оклузия при налично колатерално русло, покритите стентове осигуряват изолиране на псевдоаневризмата със запазване на антеградния хепатален артериален дебит [2–4]. Методът обаче има ясни граници – той зависи изцяло от съдовата анатомия, калибъра на артерията, наличието на адекватна проксимална и дистална зона за фиксиране на стента и не на последно място – от времето за реакция на интервенционалния екип [3,4].

Copyright: © 2026 (CC BY 4.0) by the authors.

В представения случай прогресията на псевдоаневризмата на *a. hepatica propria* с активна екстравазация и непосредствен риск от руптура наложи постигането на дефинитивен съдов контрол. След обсъждане с референтен интервенционален център ендоваскуларната намеса бе преценена като технически неприложима. В тази клинична ситуация спешната хирургична ревизия се превърна в единствената своевременно приложима стратегия за предотвратяване на масивна, потенциално фатална хеморагия. Решението за реоперация бе продиктувано от прогресията на съдовата лезия и липсата на друга реално приложима възможност за надежден и дефинитивен контрол на източника на хеморагия.

Лигирането на *a. hepatica propria* за постигане на дефинитивна хемостаза изправя хирурга пред реалния риск от критична органна исхемия. След панкреатодуоденектомия този риск придобива особено значение поради прекъсването на *a. gastroduodenalis* и редукцията на естествените колатерални пътища към черния дроб. Въпреки двойното кръвоснабдяване на чернодробния паренхим, внезапната загуба на магистрален артериален кръвоток крие риск от чернодробна исхемия, инфаркт и последващо абсцедиране, особено при съпътстващо компрометиране на порталния венозен приток [4,5]. Допълнителен критичен фактор е уязвимостта на билиарното дърво, чиято перфузия е преимуществено зависима от артериалния перибилиарен плексус [4].

Именно в тази критична точка анатомичната оценка на съдовата лезия сама по себе си е недостатъчна за определяне на оперативното поведение. При представения пациент временното клампиране на *a. hepatica propria*, последвано от интраоперативна ехографска оценка, демонстрира запазена интрахепатална перфузия и предоставя функционално доказателство за достатъчно колатерално кръвоснабдяване. Едва след тази оценка е извършено дефинитивно прекъсване на съда. По този начин решението за лигиране не се основава единствено на необходимостта от незабавна хемостаза, а на обективна интраоперативна оценка на остатъчния перфузионен резерв на черния дроб. Значението на колатералното кръвоснабдяване се подкрепя и от съвременни данни, според които запазената интра- и екстрахепатална артериална перфузия след оклузия на чернодробната артерия е свързана със значително по-нисък риск от исхемични чернодробни усложнения [5,6].

Липсата на клинични, лабораторни и образни данни за исхемично чернодробно увреждане при последващото проследяване подкрепя обосноваността на избраната стратегия в конкретния случай. Благоприятният изход обаче не следва да се интерпретира като основание за рутинно лигиране на магистрален чернодробен артериален съд. Колатералната компенсация е индивидуално вариабилна, а последствията от недостатъчната перфузия могат да бъдат тежки и трудно предвидими [5,6]. Представеният случай подчертава значението на поетапната интраоперативна оценка преди вземането на подобно мащабно съдово решение. **При липса на възможност за ендоваскуларен контрол границата между животоспасяващата хемостаза и необратимото исхемично увреждане се определя не само от анатомията на съдовата лезия, а от реално съхранената органна перфузия след нейното временно изключване.**

Copyright: © 2026 (CC BY 4.0) by the authors.

Заключение

Късната постпанкреатектомична хеморагия от псевдоаневризма на магистрален чернодробен съд представлява критично състояние, при което необходимостта от незабавна хемостаза трябва да бъде прецизно балансирана спрямо риска от необратимо исхемично увреждане. При невъзможност за ендоваскуларен контрол дефинитивното лигиране на *a. hepatica propria* може да бъде обоснована животоспасяваща стратегия, когато е предшествано от обективна интраоперативна оценка на органната перфузия. Представеният случай демонстрира, че временното съдово клампиране и доплеровата верификация на съхранения интрахепатален артериален кръвоток осигуряват функционална основа за подобно крайно хирургично решение. В HPB хирургията границата на допустимата съдова радикалност се определя не просто от възможността за овладяване на хеморагията, а от постигането на дефинитивна хемостаза при обективно потвърдена органна перфузия.

Библиография:

1. Wente MN, Veit JA, Bassi C, Dervenis C, Fingerhut A, Gouma DJ, et al. Postpancreatectomy hemorrhage (PPH): an International Study Group of Pancreatic Surgery (ISGPS) definition. Surgery. 2007;142(1):20–25. doi:10.1016/j.surg.2007.02.001.
2. van Oosten AF, Smits FJ, van den Heuvel DAF, van Santvoort HC, Molenaar IQ. Diagnosis and management of postpancreatectomy hemorrhage: a systematic review and meta-analysis. HPB (Oxford). 2019;21(8):953–961. doi:10.1016/j.hpb.2019.02.011.
3. Finch LM, Baltatzis M, Byott S, Ganapathy AK, Kakani N, Lake E, et al. Endovascular Hepatic Artery Stents in the Modern Management of Postpancreatectomy Hemorrhage. Ann Surg Open. 2021;2(1):e038. doi:10.1097/AS9.0000000000000038.
4. Jabłońska B, Mrowiec S. Endovascular Treatment of Hepatic Artery Pseudoaneurysm after Pancreaticoduodenectomy: A Literature Review. Life (Basel). 2024;14(8):920. doi:10.3390/life14080920.
5. Choi WS, Yoon CJ, Lee JH, Yoon YS, Cho JY, Lee JS. Hepatic Artery Embolization for Postoperative Hemorrhage: Importance of Arterial Collateral Vessels and Portal Venous Impairment. J Vasc Interv Radiol. 2021;32(6):826–834. doi:10.1016/j.jvir.2021.03.412.
6. Nozawa Y, Yamazoe S, Masuda K, Takigawa Y, Kobashi Y, Ikeda K, et al. Efficacy and safety of endovascular therapy for delayed hepatic artery post-pancreatectomy hemorrhage: development of extrahepatic collateral circulation and complications of post endovascular therapy. CVIR Endovasc. 2022;5(1):47. doi:10.1186/s42155-022-00326-x.

Copyright: © 2026 (CC BY 4.0) by the authors.

ЛАПАРОСКПСКИ ПОДХОДИ ПРИ ИНСУЛИНОМ НА ПАНКРЕАСА.

ВИКТОРИЯ ПЕТРОВА

Виктория Петрова
Клиника по хирургия;МБАЛ Сърце и мозък" Бургас"
E-mail: *viktoriapetrova052@gmail.com*

Ключови думи: *инсулином на панкреаса; лапароскопия; енуклеация; дистална панкреатектомия*

Увод
Инсулиномите са най-честата причина за хипогликемия в резултат на ендогенен хиперинсулинизъм. Около 90% от инсулиномите са доброкачествени. Приблизително 10% от инсулиномите са злокачествени (има метастази). Честотата на инсулинома е 1 човек на 1000000 население. Представени са различни лапароскопски подходи в хирургичното лечение на инсулинома на панкреаса.

Методи
За период от две декади в Клиниката са оперирани 5 болни с доказан инсулином на панкреаса, като един от тях е с M1a стадий (AJCC, метастази ограничени в черния дроб). четирима от пациентите са оперирани лапароскорски, като при двама от тях е извършена енуклеация, а при останалите двама дистална панкреатектомия. Клинично пациентите са с неврологични и адренергични симптоми, предизвикани от хипогликемията. Биохимичната диагноза се потвърждава от наличието на триадата на Whipple, в комбинация с ниската кръвна захар, високите стойности на серумния инсулин, проинсулин и С-пептид. Компютърната томография и ядрено-магнитният резонанс позволяват точна предоперативна локализация на тумора при 75% от пациентите, като честотата на точната локализация нараства до 96% в хода на ендоскопска ендо и/или интраоперативна ехография.

Резултати
От възможните следоперативни усложнения, като панкреатична фистула, псевдокиста, интраабдоминален абсцес, панкреатит, кръвоизлив и диабет сме регистрирали панкреатична фистула тип А (ISGPS) при един пациент. При пациентката с чернодробни метастази е регистрирана следоперативна преживяемост в рамките н 24 месеца. Изборът на оперативен подход – енуклеация или дистална панкреатектомия зависи от размера и локализацията на инсулинома, като енуклеацията е за предпочитане, особено при тумори на разстояние > от 2–3 mm от главния панкреатичен канал. По-общирната панкреасна резекцията се прилага при големи, множествени и метастатични тумори.

Заключение
Скенерът с контраст в комбинация е ендо и/или интраоперативна ехография позволяват точна локализация на инсулинома. Хирургичното лечение е метод на избор, като за предпочитане е паренхим щадящата енуклеация.

Copyright: © 2026 (CC BY 4.0) by the authors.

LAPAROSCOPIC APPROACHES TO PANCREATIC INSULINOMA

Viktoria Petrova
Clinic of Surgery, Heart and Brain, Burgas
E-mail: *viktoriapetrova052@gmail.com*

Keywords: *pancreatic insulinoma; laparoscopy; enucleation; distal pancreatectomy*

Introduction
Insulinomas are the most common cause of hypoglycemia resulting from endogenous hyperinsulinism. Approximately 90% of insulinomas are benign, while about 10% are malignant, presenting with metastatic disease. The estimated incidence is 1 case per 1,000,000 population annually. This study presents different laparoscopic approaches in the surgical management of pancreatic insulinoma.

Methods
Over a two-decade period, five patients with histologically confirmed pancreatic insulinoma underwent surgical treatment at our institution. One patient had stage M1a disease according to the AJCC classification, with metastases confined to the liver. Four patients underwent laparoscopic surgery: enucleation was performed in two patients, while the remaining two underwent laparoscopic distal pancreatectomy.
All patients presented with neuroglycopenic and adrenergic symptoms secondary to hypoglycemia. The biochemical diagnosis was established based on Whipple's triad, together with documented hypoglycemia and elevated serum insulin, proinsulin, and C-peptide levels. Contrast-enhanced computed tomography (CT) and magnetic resonance imaging (MRI) accurately localized the tumor preoperatively in approximately 75% of cases. Localization accuracy increased to up to 96% with the addition of endoscopic ultrasound (EUS) and/or intraoperative ultrasonography.

Results
Among the potential postoperative complications, including pancreatic fistula, pseudocyst formation, intra-abdominal abscess, pancreatitis, hemorrhage, and diabetes mellitus, only one patient developed a postoperative pancreatic fistula, classified as Grade A according to the International Study Group of Pancreatic Surgery (ISGPS) criteria. The patient with liver metastases achieved a postoperative overall survival of 24 months.
The choice of surgical procedure—enucleation versus distal pancreatectomy—depended on tumor size and anatomical location. Enucleation was the preferred procedure, particularly for tumors located more than 2—3 mm from the main pancreatic duct. More extensive pancreatic resection was reserved for large, multiple, or metastatic tumors.

Conclusion
Contrast-enhanced CT combined with endoscopic ultrasound and/or intraoperative ultrasonography provides highly accurate localization of pancreatic insulinomas. Surgical resection remains the treatment of choice, with parenchyma-sparing enucleation being the preferred approach whenever technically feasible.

Copyright: © 2026 (CC BY 4.0) by the authors.

ВИДОВЕ ПАНКРЕАТИЧНИ АНАСТОМОЗИ СЛЕД ПАНКРЕАТОДУОДЕНАЛНА РЕЗЕКЦИЯ – СЪВРЕМЕННИ ТЕНДЕНЦИИ И ХИРУРГИЧНИ ПРЕДИЗВИКАТЕЛСТВА.

Г.КОСТОВ, Р.ДИМОВ, В.МАРИНОВ, В.ИВАНОВ

Г.Костов,1 Р.Димов 2, В.Маринов3, В.Иванов1
Медицински Университет Пловдив, Медицински симулационен и тренировъчен център, УМБАЛ Каспела, Клиника по Хирургия;
2.Медицински Университет Пловдив, Катедра Специална Хирургия, УМБАЛ Каспела, Клиника по Хирургия;3. Медицински Университет Пловдив, Катедра пропедевтика на хирургичните заболявания, УМБАЛ Каспела, Клиника по Хирургия
E-mail: *caspela@abv.bg*

Ключови думи: *панкреатодуоденална резекция, панкреатоеюноанастомоза, панкреатогастроанастомоза, постоперативна панкреатична фистула*

Въведение: Панкреатодуоденалната резекция (операция на Whipple) е стандартен хирургичен метод при неоплазми на главата на панкреаса, периампуларната област и дисталния холедох. Независимо от значителния напредък в хирургичната техника и периоперативните грижи, постоперативната панкреатична фистула остава най-честото и клинично значимо усложнение. Изборът на техника и нейното изпълнение при панкреатичната реконструкция се счита за ключов момент за следоперативния изход на заболяването.
Цел: Да се направи обзор на основните видове панкреатични анастомози след панкреатодуоденална резекция, техните технически особености, предимства, недостатъци и влиянието им върху честотата на постоперативната панкреатична фистула.
Материали и методи: Извършен е обзор на съвременната литература, включващ рандомизирани клинични проучвания, метаанализи и международни препоръки относно реконструктивните техники след панкреатодуоденална резекция.
Резултати: Основните реконструктивни техники включват панкреатойеюноанастомоза и панкреатогастроанастомоза. Панкреатойеюноанастомозата може да бъде изпълнена чрез дуктомукозна техника, инвагинационна („dunking“) техника или техни модификации, включително анастомозата по Blumgart. Панкреатогастроанастомозата предлага потенциални предимства, свързани с добрата васкуларизация на стомашната стена и инактивирането на панкреатичните ензими в кисела среда. Данните от съвременните метаанализи не показват категорично превъзходство на една реконструктивна техника по отношение честотата на клинично значимата постоперативна панкреатична фистула. Изходът зависи в значителна степен от характеристиките на панкреаса (мек паренхим, диаметър на панкреатичния канал), хирургичния опит и стандартизираната оперативна техника.
Заключение: Няма универсално оптимална панкреатична анастомоза след панкреатодуоденална резекция. Изборът следва да бъде индивидуализиран според анатомичните особености на пациента, рисковите фактори за развитие на панкреатична фистула и опита на хирургичния екип. Стандартизацията на хирургичната техника и прилагането на доказани реконструктивни методи остават основни предпоставки за намаляване на следоперативната заболеваемост.

Copyright: © 2026 (CC BY 4.0) by the authors.

TYPES OF PANCREATIC ANASTOMOSES FOLLOWING PANCREATICODUODENECTOMY – CURRENT TRENDS AND SURGICAL CHALLENGES

G. Kostov,[1] R. Dimov,[2] V. Marinov,[3] V. Ivanov[1]

[1]Medical University of Plovdiv, Medical Simulation and Training Center, University Hospital Kaspela, Department of Surgery;
[2]Medical University of Plovdiv, Department of Special Surgery, University Hospital Kaspela, Department of Surgery;
[3]Medical University of Plovdiv, Department of Propaedeutics of Surgical Diseases, University Hospital Kaspela, Department of Surgery
E-mail: caspela@abv.bg

Keywords: *pancreaticoduodenectomy, pancreaticojejunostomy, pancreaticogastrostomy, postoperative pancreatic fistula*

Introduction: Pancreaticoduodenectomy (the Whipple procedure) is the standard surgical approach for neoplasms of the pancreatic head, the periampullary region, and the distal common bile duct. Despite considerable advances in surgical technique and perioperative care, postoperative pancreatic fistula remains the most common and clinically significant complication. The choice and execution of technique for pancreatic reconstruction is considered a key determinant of postoperative outcome.
Aim: To review the main types of pancreatic anastomoses performed after pancreaticoduodenectomy, their technical characteristics, advantages, disadvantages, and their impact on the incidence of postoperative pancreatic fistula.
Materials and Methods: A review of the current literature was conducted, including randomized controlled trials, meta-analyses, and international guidelines concerning reconstructive techniques following pancreaticoduodenectomy.
Results: The principal reconstructive techniques include pancreaticojejunostomy and pancreaticogastrostomy. Pancreaticojejunostomy may be performed using the duct-to-mucosa technique, the invagination ("dunking") technique, or their modifications, including the Blumgart anastomosis. Pancreaticogastrostomy offers potential advantages related to the good vascularization of the gastric wall and the inactivation of pancreatic enzymes in an acidic environment. Data from current meta-analyses do not demonstrate a definitive superiority of either reconstructive technique with regard to the incidence of clinically significant postoperative pancreatic fistula. Outcome depends substantially on pancreatic characteristics (soft parenchyma, pancreatic duct diameter), surgeon experience, and standardized operative technique.
Conclusion: There is no universally optimal pancreatic anastomosis following pancreaticoduodenectomy. The choice should be individualized according to the patient's anatomical characteristics, risk factors for pancreatic fistula development, and the experience of the surgical team. Standardization of surgical technique and the application of proven reconstructive methods remain essential prerequisites for reducing postoperative morbidity.

Copyright: © 2026 (CC BY 4.0) by the authors.

РОБОТИЗИРАНА ДИСТАЛНА ПАНКРЕАТЕКТОМИЯ – СЪВРЕМЕННИ ВЪЗМОЖНОСТИ И ОНКОЛОГИЧНИ АСПЕКТИ.

Г.КОСТОВ, Р.ДИМОВ

Г.Костов,1 Р.Димов 2
1.Медицински Университет Пловдив, Медицински симулационен и тренировъчен център, УМБАЛ Каспела, Клиника по Хирургия;
2.Медицински Университет Пловдив, Катедра Специална Хирургия, УМБАЛ Каспела, Клиника по Хирургия
E-mail: *caspela@abv.bg*

Ключови думи: *дистална панкреатектомия, радикална антеградно модулирана панкреатоспленектомия*

Въведение: Дисталната панкреатектомия е стандартен хирургичен подход при резектабилни тумори на тялото и опашката на панкреаса. През последните години минимално инвазивната хирургия намира все по-широко приложение, като роботизираната платформа предлага редица технически предимства – триизмерна визуализация, артикулация на инструментите, прецизна дисекция и подобрена ергономия. Тези характеристики са особено ценни при сложни панкреатични резекции и тумори в близост до големи съдови структури.
Цел: Да се направи обзор на съвременните възможности на роботизираната дистална панкреатектомия, с акцент върху техническите предимства, периоперативните резултати и онкологичната адекватност на метода, включително приложението на Radical Antegrade Modular Pancreatosplenectomy (RAMPS).
ОбзорРоботизираната дистална панкреатектомия позволява прецизна дисекция и индивидуализиране на хирургичния подход според локализацията и характера на тумора. При доброкачествени и нискорискови лезии роботизираната платформа улеснява сплено съхраняващите процедури, докато при злокачествени заболявания основна цел остава постигането на R0 резекция с адекватна лимфна дисекция.
RAMPS представлява онкологично ориентирана техника, разработена за оптимизиране на задната дисекционна равнина при тумори на тялото и опашката на панкреаса.
Заключение: Роботизираната дистална панкреатектомия представлява перспективен минимално инвазивен подход, който съчетава предимствата на лапароскопската хирургия с повишена прецизност и контрол. RAMPS, включително anterior и posterior техниките, разширява възможностите за онкологично адекватна резекция при тумори на тялото и опашката на панкреаса. Необходими са допълнителни проспективни изследвания за определяне на оптималните индикации и дългосрочните онкологични резултати.

Copyright: © 2026 (CC BY 4.0) by the authors.

ROBOTIC DISTAL PANCREATECTOMY – CURRENT CAPABILITIES AND ONCOLOGICAL ASPECTS

G. Kostov,[1] R. Dimov[2]
[1]Medical University of Plovdiv, Medical Simulation and Training Center, University Hospital Kaspela, Department of Surgery;
[2]Medical University of Plovdiv, Department of Special Surgery, University Hospital Kaspela, Department of Surgery
E-mail: caspela@abv.bg

Keywords: distal pancreatectomy, Radical Antegrade Modular Pancreatosplenectomy

Introduction: Distal pancreatectomy is the standard surgical approach for resectable tumors of the body and tail of the pancreas. In recent years, minimally invasive surgery has found increasingly wide application, with the robotic platform offering a range of technical advantages — three-dimensional visualization, instrument articulation, precise dissection, and improved ergonomics. These features are particularly valuable in complex pancreatic resections and tumors located in proximity to major vascular structures.
Aim: To review the current capabilities of robotic distal pancreatectomy, with emphasis on its technical advantages, perioperative outcomes, and oncological adequacy, including the application of Radical Antegrade Modular Pancreatosplenectomy (RAMPS).
Overview: Robotic distal pancreatectomy allows for precise dissection and individualization of the surgical approach according to tumor location and characteristics. In benign and low-risk lesions, the robotic platform facilitates spleen-preserving procedures, whereas in malignant disease the primary goal remains achievement of an R0 resection with adequate lymph node dissection. RAMPS is an oncologically oriented technique developed to optimize the posterior dissection plane in tumors of the body and tail of the pancreas.
Conclusion: Robotic distal pancreatectomy represents a promising minimally invasive approach that combines the advantages of laparoscopic surgery with enhanced precision and control. RAMPS, including its anterior and posterior variants, expands the possibilities for oncologically adequate resection in tumors of the body and tail of the pancreas. Further prospective studies are needed to define optimal indications and long-term oncological outcomes.

Copyright: © 2026 (CC BY 4.0) by the authors.

ЛАПАРОСКИ ДУОДЕНОПАНКРЕАТИЧНИ РЕЗЕКЦИИ – ТЕХНИЧЕСКИ АСПЕКТИ.

Н. БЕЛЕВ, Н. КОВАЧЕВ, Х. КОЛАРОВ, А. ГОВЕДАРОВ, П. КРЪСТЕВ, Р. ПЕНКОВ

Н. Белев1,2, Н. Ковачев, Х. Коларов1, А. Говедаров,1 П. Кръстев1, Р. Пенков1
1 Хирургично отделение-УМБАЛ-Еврохоспитал;
2 Катедра по Пропедевтика на хирургическите болести, Медицински факултет, МУ-Пловдив

E-mail: *nikolakov931@gmail.com*

Ключови думи: *минимално инвазивни панкреасни резекции, лапароскопска панкреатична хирургия*

Минимално инвазивните резекции на панкреаса (МРП) преминават от рядко извършвани интервенции към стандартни грижи. МРП са сложни интервенции, които изискват оптимално предоперативно планиране и усъвършенствани хирургични лапароскопски умения. Лапароскопската панкреатодуоденектомия (ЛПД) е технически трудна процедура със стръмна крива на обучение, главно поради факта, че техниката не е стандартизирана. В литературата няма консенсус относно неговата онкологична ефикасност и безопасност, когато се прилага за лечение на рак на панкреаса, въпреки че едноцентрови проучвания са доказали осъществимостта и ползите от лапароскопската хирургия на панкреаса. Описани са технически подробности, както и съвети и трикове за операцията. Стандартизирането на процедурата е крайъгълният камък в кривата на обучение на минимално инвазивната панкреатодуоденектомия. Една от най-големите бариери на тази сложна процедура е фазата на реконструкция със създаването на три отделни анастомози. Хибридният подход може да помогне на хирурзите – особено по време на началната фаза на кривата на обучение – да преодолеят трудностите, свързани с напълно лапароскопска реконструкция, като същевременно запазят предимствата на лапароскопията. Представяме нашия стандартизиран лапароскопски подход с няколко полезни „съвета и трикове" за преодоляване на различни клопки.

Copyright: © 2026 (CC BY 4.0) by the authors.

LAPAROSCOPIC DUODENOPANCREATIC RESECTIONS – TECHNICAL ASPECTS

N. Belev,[1,2] N. Kovachev, H. Kolarov,[1] A. Govedarov,[1] P. Krastev,[1] R. Penkov[1]
[1]Department of Surgery, University Hospital Eurohospital; [2]Department of Propaedeutics of Surgical Diseases, Faculty of Medicine, Medical University of Plovdiv

E-mail: nikolakov931@gmail.com

***Keywords**: Minimally invasive pancreatic resection, Laparoscopic pancreatic surgery*

Minimally invasive pancreatic resections (MIPS) are moving from rarely performed interventions to standard of care. MIPS are complex interventions that require optimal pre-operative planning and advanced minimally invasive skills. Laparoscopic pancreatoduodenectomy (LPD) is a technically demanding procedure with a steep learning curve mainly due to the fact that the technique is not standardized. There is no consensus in the literature regarding its oncologic efficacy and safety when applied for the treatment of pancreatic cancer, although single-center studies have proven the feasibility and benefits of laparoscopic pancreatic surgery. Technical details as well as tips and tricks of the operation are described. Standardization of the procedure is the cornerstone of the learning curve of minimally invasive pancreatoduodenectomy. One of the biggest barriers to this complex procedure is the reconstruction phase, which involves creating three separate anastomoses. A hybrid approach may help surgeons – especially during the initial phase of the learning curve – to overcome the difficulties associated with a fully laparoscopic reconstruction, while retaining the advantages of laparoscopy. We present our standardized laparoscopic approach with several useful “tips and tricks” to overcome various pitfalls.

Copyright: © 2026 (CC BY 4.0) by the authors.

НЕОАДЮВАНТНА ТЕРАПИЯ ПРИ КАРЦИНОМ НА ГЛАВАТА НА ПАНКРЕАСА.

ЦВЕТАН ТРИЧКОВ, ВАСИЛ МИХАЙЛОВ, РАДОСЛАВ КОСТАДИНОВ, ИВАН ИВАНОВ, НИКОЛА ВЛАДОВ

Цветан Тричков, Васил Михайлов, Радослав Костадинов, Иван Иванов, Никола Владов
Клиника по Чернодробно-панкреатична хирургия и трансплантология, Военномедицинска Академия, София, България
E-mail: *cvetantrichkov@gmail.com*

Ключови думи: *карцином на панкреаса, неоадювантна химиотерапия, радикална хирургия.*

Увод: Панкреатният дуктален аденокарцином е един от най-агресивните тумори на храносмилателната система, като често се диагностицира в напреднал стадий. Въпреки че хирургията е единственото радикално лечение, при по-голямата част от пациентите е налична системна дисеминация или съдово ангажиране. Неоадювантното лечение е от съществено значение за контрол на микрометастазите, селекцията на пациентите и увеличаването на вероятността за R0-резекция.
Методи: Ретроспективно проучване, което анализира пациенти след неоадювантно лечение за гранично резектабилен или локално авансирал карцином на главата на панкреаса, претърпели радикална хирургия за период от 2020 до 2025 г. Преживяемостта е анализирана с помощта на Kaplan-Meier, log-rank и Cox-анализ. Всички пациенти са преминали неоадювантна химиотерапия по схема FOLFIRINOX.
Резултати: Сред 786 пациенти, след извършена панкреатодуоденектомия за карцином на панкреаса, 20 (2.54%) са претърпели предоперативна химиотерапия за гранично резектабилен или локално авансирал тумор. В неоадювантната група средната възраст е 60.2 години, с равномерно разпределение по пол и с добър перформанс статус. Шестнадесет пациенти са претърпели пилоросъхраняваща панкреатодуоденектомия, трима тотална панкреатектомия, а един – Whipple. Съдова резекция е извършена в седем случая (6 венозни и една артериална). Средният размер на тумора е 3.47 см, като всички резекции са постигнали R0. Въпреки това при всеки случай е налична периневрална инвазия. Значим морбидитет се наблюдава при 10%. Средният следоперативен престой е 11 дни, без регистрирана болнична, 30- или 90-дневна смъртност. Общата преживяемост е 20 месеца, с 1- и 3-годишна преживяемост от 90% (77.8%-100%, 95% CI) и 34.1% (16.6%-69.9%, 95% CI). При сравнение със стандартните панкреатодуоденектомии, неоадювантните показват еквивалентна преживяемост ($p = 0.65$), но по-добри дългосрочни резултати от съдовите резекции и палиативните процедури ($p = 0.02$ и $p < 0.001$). Неблагоприятните прогностични фактори включват възраст над 70 години, CA 19-9 > 500, съдова резекция, размер на тумора > 3 см и ниско диференциран карцином.
Заключения: Неоадювантната химиотерапия е есенциална част от съвременното лечение на карцинома на панкреаса при гранично резектабилна и локално авансирала болест. Комбинирането на ранен системен контрол с оптимална хирургична селекция може да увеличи вероятността от радикална резекция, а оттам и да подобри дългосрочните резултати. Необходими са допълнителни проспективни рандомизирани проучвания, за да се установят оптималните възможности за лечение.

Copyright: © 2026 (CC BY 4.0) by the authors.

NEOADJUVANT THERAPY FOR PANCREATIC HEAD CARCINOMA

Tsvetan Trichkov, Vassil Mihaylov, Radoslav Kostadinov, Ivan Ivanov, Nikola Vladov
Clinic of HPB Surgery and Transplantology, Military Medical Academy, Sofia, Bulgaria
Corresponding e-mail: cvetantrichkov@gmail.com

Keywords: pancreatic cancer, neoadjuvant chemotherapy, radical surgery

Introduction: Pancreatic ductal adenocarcinoma is one of the most aggressive malignancies of the gastrointestinal tract and is often diagnosed at an advanced stage. While surgical resection is the only potential cure, many patients already have undetected systemic disease or vascular involvement. Neoadjuvant therapy is crucial for targeting micrometastatic disease, improving patient selection, and increasing the chances of achieving successful R0 resection.
Methods: A retrospective study examined patients with neoadjuvant-treated borderline resectable or locally advanced pancreatic head carcinoma who underwent intent-to-treat surgery at our clinic from 2020 to 2025. Overall survival was estimated using Kaplan-Meier, log-rank, and Cox analysis. All patients received FOLFIRINOX-based neoadjuvant chemotherapy.
Results: Among 786 patients who underwent pancreatoduodenectomy for pancreatic head carcinoma in the clinic, 20 (2.54%) received preoperative chemotherapy for borderline resectable or locally advanced tumors. In the neoadjuvant group, the median age was 60.2 years, with an equal gender distribution and a good performance status (ECOG0-70%). Sixteen patients had pylorus-preserving pancreatoduodenectomy, three underwent total pancreatectomy, and one underwent a Whipple procedure. Vascular resection was necessary in seven cases (6 venous and one arterial). The average tumor size was 3.47 cm, with all resections achieving R0. However, every case revealed perineural invasion. Major morbidity occurred in 10% of patients, and the average postoperative stay was 11 days, with no registered in-hospital, 30-day, or 90-day mortality. The median overall survival was 20 months, with 1- and 3-year survival rates of 90% (77.8%-100%, 95% CI) and 34.1% (16.6%-69.9%, 95% CI). Compared to standard pancreatoduodenectomies, the neoadjuvant group had similar survival ($p = 0.65$) but better long-term outcomes than those undergoing vascular resections or palliative procedures ($p = 0.02$ and $p < 0.001$, respectively). Unfavorable prognostic factors included age over 70, CA 19-9 > 500, vascular resection, tumor size > 3 cm, and poorly differentiated cancer.
Conclusion: Neoadjuvant therapy is an essential component of current pancreatic cancer treatment for borderline resectable and locally advanced tumors. Combining early systemic control with improved surgical selection may enhance the likelihood of curative-intent resection and better survival outcomes. Further prospective trials are needed to establish the optimal treatment options.

Copyright: © 2026 (CC BY 4.0) by the authors.

МОДИФИЦИРАНА ПАНКРЕАТИЧНА АНАСТОМОЗА И ВЛИЯНИЕ ВЪРХУ ПОСТОПЕРАТИВНИТЕ ПАНКРЕАТИЧНИ ФИСТУЛИ: НЕПРЕДВИДИМИ СЪБИТИЯ ИЛИ ПРЕДОТВРАТИМИ УСЛОЖНЕНИЯ?

ЦВЕТАН ТРИЧКОВ, ВАСИЛ МИХАЙЛОВ, РАДОСЛАВ КОСТАДИНОВ, ИВАН ИВАНОВ, НИКОЛА ВЛАДОВ

Цветан Тричков, Васил Михайлов, Радослав Костадинов, Иван Иванов, Никола Владов
Клиника по Чернодробно-панкреатична хирургия и трансплантология, Военномедицинска Академия, София, България
E-mail: *cvetantrichkov@gmail.com*

Ключови думи: *панкреатодуоденална резекция, двуетажна панкреатична анастомоза, постоперативна панкреатична фистула.*

Увод: Ахилесовата пета на панкреатодуоденалните резекции е безспорно панкреатичната анастомоза и опасността от развитие на клинично релевантни постоперативни панкреатични фистули. През годините са разработвани различни модификации на анастомозата с цел намаляване на постоперативните усложнения, а оттам и на морталитета. Въпреки това все още нито една техника не се е утвърдила като доминантна над останалите. Наред с това развитието на клинично значими панкреатични фистули и свързаните с тях тежки усложнения остава водеща причина за смъртност след панкреатодуоденална резекция.
Методи: Представена е модифицирана панкреато-йеюноанастомоза, въведена в клиниката през 2014 година, както и сравняване на усложненията и смъртността преди и след нейното приложение, като в частност са анализирани резултатите свързани с постоперативните панкреатични фистули. За над 20 годишен период (2003-2025) в клиниката са извършени 786 панкреатодуоденални резекции за карцином на главата на панкреаса. От тях 242 процедури са осъществени преди 2015 година, а 544 след това чрез модифицираната панкреатична анастомоза. Тя представлява стандартизирана, термино-латерална, панкреато-йеюноанастомоза на два етажа. Първият (pancreas-to-seromuscular) се извършва с продължителен монофиламентен, нерезорбируем конец 5-0, докато вторият (duct-to-seromuscular) се осъществява с единични монофиламентни, резорбируеми конци 6-0. Анастомозата се протектира с perdue-дрен с големина на катетъра според диаметъра на панкреатичния канал.
Резултати: След анализиране на получените данни преди и след въвеждането на модифицираната анастомоза се установи, че е налична сигнификантност в полза на периода след 2015 година относно по-малка честота на постоперативните усложнения и смъртността ($p < 0.05$). Установихме, че за последните три години процентът на клинично значимите панкреатични фистули (Grade B/C) е между 2.94% и 6.67%, като в световен мащаб този процент се движи между 13% и 16%.
Заключения: С въвеждането и развитието на модифицираната панкреатична анастомоза се установява значим спад в честотата на релевантните постоперативните панкреатични фистули, а оттам и на морталитета. Подобряването на хирургичните резултати доведе и до подобряване на преживяемостта.

Copyright: © 2026 (CC BY 4.0) by the authors.

MODIFIED PANCREATIC ANASTOMOSIS AND IMPACT ON POSTOPERATIVE PANCREATIC FISTULAS: UNPREDICTABLE EVENTS OR PREVENTABLE COMPLICATIONS?

Tsvetan Trichkov, Vassil Mihaylov, Radoslav Kostadinov, Ivan Ivanov, Nikola Vladov
Clinic of HPB Surgery and Transplantology, Military Medical Academy, Sofia, Bulgaria
Corresponding e-mail: cvetantrichkov@gmail.com

Keywords: pancreatoduodenectomy, double-layered anastomosis, postoperative pancreatic fistula

Introduction: The Achilles heel of pancreaticoduodenal resections is undoubtedly the pancreatic anastomosis and the risk of developing clinically relevant postoperative pancreatic fistulas. Over the years, various modifications to the anastomosis have been developed to reduce postoperative complications and, consequently, mortality. However, no single technique has yet emerged as dominant over the others. In addition, the development of clinically relevant pancreatic fistulas and the associated severe complications remains a leading cause of mortality after pancreaticoduodenal resection.
Methods: A modified pancreaticojejunostomy, introduced in our clinic in 2014, is presented, along with a comparison of complications and mortality before and after its introduction; in particular, the results related to postoperative pancreatic fistulas are analyzed. Over 20 years (2003-2025), 786 pancreaticoduodenal resections for pancreatic head carcinoma were performed at the clinic. Of these, 242 procedures were performed before 2015, and 544 after using the modified pancreatic anastomosis. It is a standardized, end-to-side, double-layered pancreaticojejunostomy. The first (pancreas-to-seromuscular) is performed with a continuous monofilament, nonabsorbable 5-0 suture, while the second (duct-to-seromuscular) is performed with single monofilament, absorbable 6-0 sutures. The anastomosis is protected with a Perdue drain, with a catheter size corresponding to the pancreatic duct diameter.
Results: After analyzing data obtained before and after the introduction of the modified anastomosis, it was found that there was a significant reduction in postoperative complications and mortality in the period after 2015 ($p < 0.05$). We found that over the last three years, the percentage of clinically relevant pancreatic fistulas (Grade B/C) ranged from 2.94% to 6.67%, with a global rate of 13% to 16%.
Conclusions: With the introduction and development of the modified pancreatic anastomosis, a significant decrease in the incidence of relevant postoperative pancreatic fistulas and, hence, mortality has been observed. The improvement in surgical outcomes has also led to improved survival.

Copyright: © 2026 (CC BY 4.0) by the authors.

ХИРУРГИЧНО ЛЕЧЕНИЕ НА ПЪРВИЧНИ НЕОПЛАЗМИ НА ДУОДЕНУМА – РЕТРОСПЕКТИВНО КОХОРТНО ПРОУЧВАНЕ.

С. ЦЕНОВ, Д.ВЪЛЧЕВА-МИХАЛЕВА, Е.ТОДОРОВА, С.ЕМИН, Ц.ЛУКАНОВА, И.ТАКОРОВ

Ценов С., Вълчева-Михалева Д., Тодорова Е., Емин С., Луканова Ц., Такоров И.
Първа клиника по коремна хирургия, Военномедицинска академия, София 1606
E-mail: *stefan.tsenov@abv.bg*

Ключови думи: *дуоденални неоплазми, хирургично лечение, панкреатодуоденална резекция, ограничена дуоденална резекция.*

Въведение: Първичните неоплазми на дуоденума са редки и най-често се лекуват във високоспециализирани центрове. Най-удобно е те да бъдат разделени на ампуларни и неампуларни аденоми/аденокарциноми, включително гастроинтестинални стромални тумори (GIST) и невроендокринни тумори (NET). Докато при аденомите и NET в избрани случаи е възможно ендоскопско лечение, при аденокарциномите и GIST хирургичното лечение е единствената възможност за радикално лечение.
Материали и методи
В периода от октомври 2018 г. до август 2026 г. са лекувани 30 пациенти с първични неоплазми на дуоденума. Пациентите са разделени в две групи – с ампуларни неоплазми – 53,3% (n=16), и с неампуларни неоплазми – 46,6% (n=14). Проведено е ретроспективно проучване на техните клинико-патологични данни.
Резултати: В групата с ампуларни неоплазми 93,7% (n=15) от пациентите са подложени на проксимална панкреатодуоденектомия, а 6,3% (n=1) – на тотална панкреатектомия. В групата с неампуларни неоплазми 57% (n=8) са подложени на проксимална панкреатодуоденектомия, 7% (n=1) – на тотална панкреатектомия, а 36% (n=5) – на парциална дуоденектомия. Средната продължителност на болничния престой в двете групи е съответно 15,7 и 13,04 дни. Средната продължителност на оперативната интервенция е съответно 293 и 255 минути. При един пациент от групата с неампуларни неоплазми са установени R1 резекционни граници. Усложнения са регистрирани при 43% (n=7) от пациентите в първата група (Clavien I – n=4; Clavien II – n=1; Clavien IVa – n=1; Clavien IVb – n=1) и при 35% (n=5) във втората група (Clavien I – n=2; Clavien IIIb – n=1; Clavien IVb – n=1). Усложнения, класифицирани като степен V по Clavien-Dindo, са установени при един пациент от първата група и при двама пациенти от втората.
Заключение: В групата с неампуларни тумори, позволяващи извършването на ограничени резекции, се наблюдават по-кратък болничен престой, по-кратко оперативно време и по-ниска честота на усложненията. При пациенти със злокачествени неоплазми хирургичното лечение се състои от панкреатодуоденални резекции с D2 лимфна дисекция. При пациенти с доброкачествени дуоденални аденоми, NET или GIST с благоприятна локализация, при които е възможно постигането на негативни резекционни граници и адекватна лимфна дисекция, ограничената резекция може да бъде включена в хирургичния алгоритъм, въпреки че към момента липсват достатъчно висококачествени доказателства.

Copyright: © 2026 (CC BY 4.0) by the authors.

SURGICAL TREATMENT OF PRIMARY DUODENAL NEOPLASMS – A RETROSPECTIVE COHORT STUDY

Tsenov S., Valcheva-Mihaleva D., Todorova E., Emin S., Lukanova Ts., Takorov I.
First Clinic of Abdominal Surgery, Military Medical Academy, Sofia 1606
E-mail: stefan.tsenov@abv.bg

Keywords: *duodenal neoplasms, surgical treatment, pancreaticoduodenectomy, limited duodenal resection*

Introduction: Primary duodenal neoplasms are rare and are most often treated at highly specialized centers. They are most conveniently classified as ampullary and non-ampullary adenomas/adenocarcinomas, including gastrointestinal stromal tumors (GIST) and neuroendocrine tumors (NET). While endoscopic treatment is feasible in selected cases of adenomas and NET, surgical treatment remains the only option for radical treatment of adenocarcinomas and GIST.
Materials and Methods: Between October 2018 and August 2026, 30 patients with primary duodenal neoplasms were treated. Patients were divided into two groups — those with ampullary neoplasms, 53.3% (n=16), and those with non-ampullary neoplasms, 46.6% (n=14). A retrospective study of their clinicopathological data was conducted.
Results: In the ampullary neoplasm group, 93.7% (n=15) of patients underwent proximal pancreaticoduodenectomy, and 6.3% (n=1) underwent total pancreatectomy. In the non-ampullary neoplasm group, 57% (n=8) underwent proximal pancreaticoduodenectomy, 7% (n=1) underwent total pancreatectomy, and 36% (n=5) underwent partial duodenectomy. Mean hospital stay in the two groups was 15.7 and 13.04 days, respectively. Mean operative time was 293 and 255 minutes, respectively. R1 resection margins were identified in one patient from the non-ampullary group. Complications were recorded in 43% (n=7) of patients in the first group (Clavien I – n=4; Clavien II – n=1; Clavien IVa – n=1; Clavien IVb – n=1) and in 35% (n=5) in the second group (Clavien I – n=2; Clavien IIIb – n=1; Clavien IVb – n=1). Complications classified as Clavien-Dindo grade V were identified in one patient from the first group and in two patients from the second.
Conclusion: In the group with non-ampullary tumors amenable to limited resection, shorter hospital stay, shorter operative time, and a lower complication rate were observed. In patients with malignant neoplasms, surgical treatment consists of pancreaticoduodenal resections with D2 lymph node dissection. In patients with benign duodenal adenomas, NET, or GIST with a favorable location, in whom negative resection margins and adequate lymph node dissection can be achieved, limited resection may be included in the surgical algorithm, although sufficient high-quality evidence is currently lacking.

Copyright: © 2026 (CC BY 4.0) by the authors.

СИНХРОННИ ПАНКРЕАТОБИЛИАРНИ И КОЛОРЕКТАЛНИ МАЛИГНЕНИ ЗАБОЛЯВАНИЯ.

ФИЛИП ГАБЪРСКИ, ПЛАМЕН ЧЕРНОПОЛСКИ

Филип Габърски1,2 , Пламен Чернополски1,2
1 УМБАЛ Св.Марина ЕАД, гр. Варна;
2 Медицински университет – Варна
E-mail: *gabarski.filip@gmail.com*

Ключови думи: *мултивисцерална резекция, синхронни първични тумори*

Множествените първични малигнени заболявания представляват диагностично и терапевтично предизвикателство, особено когато се установят синхронно и засягат органи, изискващи голям обем хирургична резекция. Представяме два клинични случая на възрастни пациенти със синхронни панкреатобилиарни и колоректални карциноми, лекувани едноетапно. При 70-годишен мъж с механичен иктер е извършена панкреатодуоденална резекция по Whipple по повод аденокарцином на дисталния екстрахепатален жлъчен път. При интраоперативната експлорация на коремната кухина е установен почти обтуриращ сигмоиден тумор, който не е бил установен на нито едно предоперативно образно изследване, наложил резекция по Hartmann. Хистологично са доказани екстрахепатален холангиокарцином pT2N1, G2, PNI(+) и синхронен дебелочревен аденокарцином pT3N0, G2. Следоперативно се развива бъбречна и хемодинамична недостатъчност с необходимост от хемодиализа, вазопресорна и респираторна поддръжка. Въпреки тежките постоперативни усложнения и дългият възстановителен период пациентът е изписан в задоволително общо състояние. Вторият случай е на 80-годишна жена с ректален карцином и кистични промени в тялото и опашката на панкреаса, интерпретирани образно като IPMN/серозна кистична неоплазма. Извършени са предна резекция на ректума, дистална субтотална панкреатектомия със спленектомия и биопсия на чернодробна лезия. Хистологията установява инвазивен дуктален аденокарцином на панкреаса pT3N0 на фон на high-grade PanIN/IPMN и ректален аденокарцином pT3N0M1, G2 с чернодробна метастаза. Следоперативният период протича без съществени усложнения. Двата случая показват значението на цялостната предоперативна оценка, интраоперативната хистологична верификация и внимателната селекция на пациентите за едноетапни мултивисцерални резекции.

SYNCHRONOUS PANCREATOBILIARY AND COLORECTAL MALIGNANCIES

Filip Gabarski,[1,2] Plamen Chernopolsky[1,2]
[1]St. Marina University Hospital, Varna;
[2]Medical University of Varna
E-mail: gabarski.filip@gmail.com
Keywords: *multivisceral resection, synchronous primary tumors*

Multiple primary malignancies represent a diagnostic and therapeutic challenge, particularly when detected synchronously and involving organs that require extensive surgical resection. We present two clinical cases of elderly patients with synchronous pancreatobiliary and

Copyright: © 2026 (CC BY 4.0) by the authors.

colorectal carcinomas, treated in a single-stage procedure. A 70-year-old man with obstructive jaundice underwent a Whipple pancreaticoduodenectomy for adenocarcinoma of the distal extrahepatic bile duct. Intraoperative exploration of the abdominal cavity revealed a near-obstructing sigmoid tumor that had not been detected on any preoperative imaging study, necessitating a Hartmann's procedure. Histology confirmed extrahepatic cholangiocarcinoma pT2N1, G2, PNI(+), and a synchronous colonic adenocarcinoma pT3N0, G2. Postoperatively, the patient developed renal and hemodynamic failure requiring hemodialysis, vasopressor support, and respiratory support. Despite severe postoperative complications and a prolonged recovery period, the patient was discharged in satisfactory general condition. The second case involved an 80-year-old woman with rectal carcinoma and cystic changes in the body and tail of the pancreas, radiologically interpreted as IPMN/serous cystic neoplasm. She underwent anterior resection of the rectum, distal subtotal pancreatectomy with splenectomy, and biopsy of a hepatic lesion. Histology revealed invasive ductal adenocarcinoma of the pancreas, pT3N0, arising against a background of high-grade PanIN/IPMN, and rectal adenocarcinoma, pT3N0M1, G2, with a liver metastasis. The postoperative course was uneventful. These two cases illustrate the importance of comprehensive preoperative evaluation, intraoperative histological verification, and careful patient selection for single-stage multivisceral resections.

ВЪВЕДЕНИЕ

Множествените първични тумори се определят като наличие на повече от едно независимо първично злокачествено заболяване при един пациент, като вторият процес трябва да бъде разграничен от метастаза, локално разпространение или рецидив. В зависимост от използваната класификация туморите се приемат за синхронни, когато са диагностицирани в кратък времеви интервал, обикновено до два или до шест месеца. Съобщаваната честота на множествените първични неоплазии варира значително и в различни серии достига 2-17%. [1,2] Съвременната образна диагностика и по-продължителната преживяемост на онкологичните пациенти увеличават вероятността за откриване на допълнителни първични неоплазии, но едновременно с това поставят проблема за правилното им разграничаване от метастатична болест.

Синхронното съчетаване на панкреатобилиарни и колоректални карциноми е рядко и в литературата е представено предимно чрез единични клинични случаи и малки серии. [3,4] От хирургична гледна точка основният въпрос е дали двата процеса могат да бъдат лекувани в една оперативна сесия, без физиологичната цена на комбинираната резекция да надхвърли очакваната онкологична полза. Това е особено съществено при възрастни пациенти, при които органният резерв, холестазата, бъбречната функция и сърдечно-съдовите заболявания могат да определят следоперативния изход в по-голяма степен от хронологичната възраст. Представяме два случая на синхронни панкреатобилиарни и колоректални неоплазии с различна предоперативна диагностична яснота и различен следоперативен ход.

КЛИНИЧНИ СЛУЧАИ

Клиничен случай 1

Представяме клиничен случай на 70-годишен мъж, постъпил във Втора клиника по хирургия за планово оперативно лечение след предходна хоспитализация по повод

Copyright: © 2026 (CC BY 4.0) by the authors.

механичен иктер. Ендоскопски е установена туморна формация в областта на papilla Vateri с пълна дистална непроходимост. Направени са ЯМР и КТ на корем с контраст, които установяват описаната по-горе лезия без да описват допълнителни находки. Проведено е консервативно лечение и е поставена холецистостома, след което пациентът е изписан с клинично подобрение. От придружаващите заболявания са документирани хроничен вирусен хепатит В с ниска виремия, чернодробна стеатоза, хроничен ерозивен гастрит и булбит, хронично бъбречно заболяване II степен и артериална хипертония. При постъпването пациентът е в задоволително общо състояние, афебрилен, със субиктер по кожа и видими лигавици.
Предоперативните лабораторни изследвания показват нормален брой левкоцити, хемоглобин и тромбоцити. Налице е изразена холестаза с общ билирубин 184 μmol/L и директен билирубин 157,5 μmol/L. Абдоминалната ехография установява леко увеличен черен дроб с умерена стеатоза, свит жлъчен мехур с няколко ситни конкремента и леко задебелена стена, без дилатация на холедоха и интрахепаталните жлъчни пътища и без наличие на асцит. Тази находка се интерпретира на фона на предходната билиарна декомпресия.

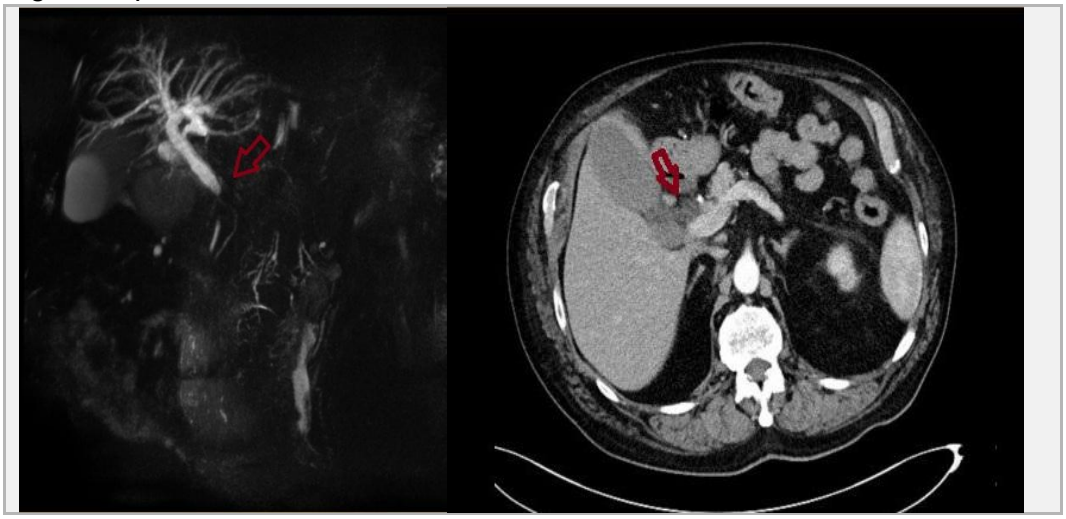

Фиг. 1. Клиничен случай 1. Предоперативнои образни изследвания

След обсъждане на лекарски колегиум на 02.12.2025 г. се извършва срединна лапаротомия. При експлорацията се установява туморна формация на дисталния холедох с размери приблизително 2/2 cm. След мобилизация на дуоденума по Kocher е взет материал за спешно хистологично изследване, което доказва аденокарцином. Ексцизират се суспектни перипанкреатични, перихоледохеални и паракавални лимфни възли. Извършени са холецистектомия и панкреатодуоденална резекция по Whipple, последвани от панкреатогастроанастомоза, гастро-йеюноанастомоза и хепатико-йеюноанастомоза. Спешното изследване на резекционната линия е без данни за туморна инфилтрация.
При ревизията на останалите коремни органи , преди поставянето на контактните дренове, се установява втора тумороподобна формация в colon sigmoideum с размери приблизително 8/6 cm, почти напълно обтуриращa лумена. Спешната биопсия е интерпретирана като малигнизиран аденоматозен полип. Поради високата степен на стеноза на лумена на червото и потвърдения малигнен характер е извършена резекция на сигмата по Hartmann. Поставени са четири контактни дрена - два субхепатално, един в левия латерален канал и един в малкия таз.

Copyright: © 2026 (CC BY 4.0) by the authors.

Окончателното хистологично изследване доказва аденокарцином на екстрахепаталните жлъчни пътища. Туморните клетки инфилтрират стената на канала на дълбочина 12 mm, с ангажиране на част от панкреаса и околната мастна тъкан. В един от изследваните лимфни възли е установена метастаза - pT2N1Mx, G2, PNI(+). Сигмоидната формация представлява дебелочревен аденокарцином с екзо- и ендофитен растеж и инфилтрация до субсерозната мастна тъкан. Резекционните линии са свободни, а шест лимфни възела са без метастази - pT3N0Mx, G2. Морфологичните различия и локализацията на двата процеса подкрепят диагнозата за синхронни първични карциноми, а не метастатично разпространение на един тумор.
Непосредствено след операцията пациентът е приет интубиран в интензивно отделение и е екстубиран същата вечер при добри дихателни показатели. Още през първите следоперативни дни обаче се развива прогресираща органна дисфункция. Креатининът се увеличава последователно до 168, 365 и 543 μmol/L, уреята до 19,8 mmol/L и калият до 5,89 mmol/L. Проведена е нефрологична консултация, като бъбречната дисфункция е оценена като остро влошаване върху хронично бъбречно заболяване на фона на хипотония и предполагаем тумор-лизис синдром. Поставен е катетър за хемодиализа и са проведени последователни диализни процедури.
Клинично персистират хипотония и олигоанурия с необходимост от норадреналинова инфузия, неинвазивна, а впоследствие и инвазивна респираторна поддръжка. На 09.12.2025 г. урокултурата установява Klebsiella pneumoniae и Enterococcus faecalis над 10^5 CFU/mL; кръвните култури остават стерилни. Антибиотичното лечение е ескалирано до меропенем, в последствие с добавяне на doxycycline и ciprofloxacin. След близо месец на възстановителен период и реанимационни мероприятия пациентът е изписан в задоволително общо състояние, с възстановен чревен пасаж през стомата, захранен и раздвижен.

Клиничен случай 2
Вторият клиничен случай е на 80-годишна жена с предварително хистологично верифициран карцином в ректосигмоидната област. При проведеното стадиране е установена и лезия на панкреаса. Пациентката съобщава за болки и тежест в долната коремна половина. От придружаващите заболявания са налице исхемична болест на сърцето с PCI на RCA и два медикамент-излъчващи стента през септември 2025 г., артериална хипертония, умерена митрална регургитация и предходно мозъчносъдово заболяване. Кардиологично е определена като високорискова, а от анестезиолог - ASA IV.
При постъпването лабораторните показатели не показват съществени отклонения от нормите. Чернодробните ензими и билирубинът са в референтни граници. Абдоминалната ехография е ограничена от изразена аероколия и не позволява оценка на панкреаса; описани са двустранни кортикални бъбречни кисти и хиперехогенен бъбречен паренхим.
Магнитнорезонансното изследване на корем с контраст е решаващо за предоперативната оценка. В чернодробния паренхим се визуализират две лезии - 14,5 mm и 15,5 mm, T2-хиперинтензни, с постепенно контрастиране и образна характеристика, насочваща към хемангиоми. Панкреасът е с нормални общи размери, но главният панкреасен канал е леко дилатиран до 3,5 mm в областта на главата и предната част на тялото. В тялото и опашката се установяват множество малки кистични лезии с размери 3-21 mm и кистично заместване на паренхима. В дорзалната

Copyright: © 2026 (CC BY 4.0) by the authors.

част на тялото и опашката панкреасният канал достига 9,5 mm. Диференциално се обсъждат серозна кистична неоплазма и IPMN.

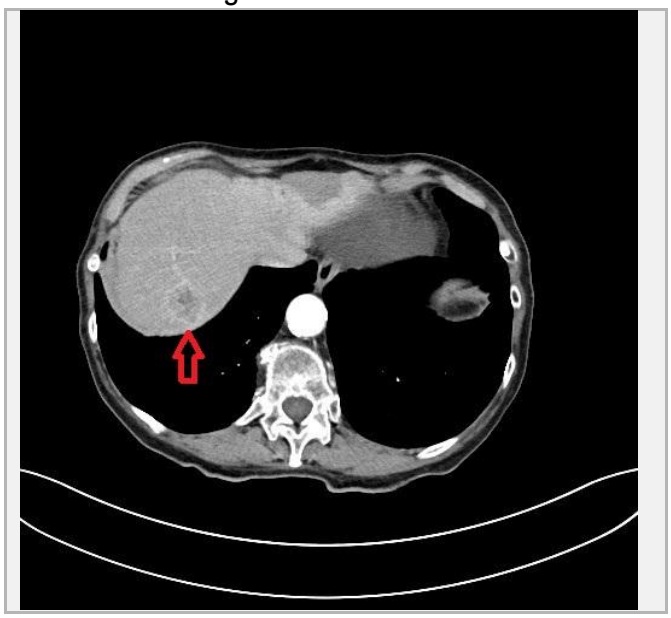

Фиг. 2. Клиничен случай 2. КТ на черен дроб – лезия, първоначално интерпретирана като вероятен хемангиом, хистологично доказана като метастаза от колоректален карцином.

На 04.03.2026 г. е извършена срединна лапаротомия. Установява се стенозираща туморна формация на прехода ректум-сигма с размери приблизително 2/2 cm, почти напълно обтуриращa чревния лумен, както и локално увеличени лимфни възли. В областта на тялото на панкреаса се открива мека кистична формация с размери около 4/5 cm, плътно прилепнала към задната стена на стомаха, без макроскопски данни за инфилтрация. В черния дроб е установена лезия с доброкачествен вид, която е ексцизирана за трайно хистологично изследване. Извършена е предна резекция на ректума с механична колоректална анастомоза.

От панкреасната формация последователно са взети няколко материала за спешно хистологично изследване. Първата проба установява минимална in situ лезия със съмнение за инвазивен карцином, втората – PanIN/IPMN без убедителен инфилтративен растеж, а третата - материал със суспектна периневрална инвазия. На тази основа е взето решение за дистална субтотална панкреатектомия на тялото и опашката със спленектомия. Поставени са пет коремни дрена - към ложето на слезката и панкреаса, към черния дроб, към анастомозата и малкия таз.

Окончателната хистология показва панкреасен паренхим с high-grade PanIN и интрадуктална папиларна муцинозна неоплазма с high-grade дисплазия, участъци с разрушаване на базалната мембрана и перидуктална инфилтрация от атипични клетки. Двата изследвани лимфни възела са без метастази. Диагнозата е умерено диференциран инвазивен дуктален аденокарцином на панкреаса, pT3N0. Ректалната формация представлява G2 аденокарцином с инфилтрация в мускулния слой и субсерозната мастна тъкан; седем лимфни възела са без метастази и резекционните линии са свободни. Чернодробният материал показва инфилтрация от малигнени жлези с интестинален тип, съответстваща на метастаза от колоректалния карцином. Окончателното стадиране е pT3N0M1, G2 за ректалния карцином.

В ранния следоперативен период пациентката е приета в интензивно отделение в съзнание, контактна и хемодинамично стабилна. Кръвно-газовият анализ непосред-

Copyright: © 2026 (CC BY 4.0) by the authors.

ствено след операцията показва метаболитна ацидоза. Въпреки първоначалния метаболитен стрес не се развива персистираща хемодинамична нестабилност.
Клиничното възстановяване е постепенно. На първия следоперативен ден пациентката е афебрилна и хемодинамично стабилна. До 05-06.03 се възстановява чревната перисталтика, отделят се газове и назогастралната сонда е отстранена. От 07.03 започва прием на течности през устата, а впоследствие - течно-кашава диета и раздвижване с помощта на физиотерапевт. Дренажната секреция постепенно намалява и дреновете са отстранени поетапно. На 13.03.2026 г. пациентката е изписана в подобрено общо състояние, афебрилна, със стабилна хемодинамика, възстановен чревен пасаж и първично заздравяваща оперативна рана.

ОБСЪЖДАНЕ

Синхронните първични неоплазии създават два основни диагностични проблема. Първият е разграничаването на отделен първичен тумор от метастатична локализация, а вторият - определянето на лечебна стратегия и резектабилността и на двата процеса. Общоприетите критерии изискват всеки тумор да има доказан малигнен характер, да е анатомично и морфологично самостоятелен и да бъде изключена възможността единият да представлява метастаза на другия. [1] В представените случаи хистологичната картина позволява такова разграничаване. При първия пациент билиарният тумор има морфология на екстрахепатален холангиокарцином с PNI(+) и N1 заболяване, докато сигмоидният тумор е отделен G2 аденокарцином. При втората пациентка панкреасният процес е дуктален аденокарцином на фон на high-grade PanIN/IPMN, а чернодробната метастаза демонстрира интестинален фенотип и е отнесена към ректалния карцином.
Публикациите за синхронно съчетание на панкреасен и колоректален първичен карцином остават ограничени. Описани са единични случаи, при които правилното разграничаване на два първични процеса от метастатична болест изисква съпоставка на образните и морфологичните данни. [3] При IPMN допълнителен интерес представлява съобщаваната асоциация с екстрапанкреасни неоплазии. Мета-анализи и систематични прегледи показват висока абсолютна честота на екстрапанкреасни тумори при пациенти с IPMN, като колоректалният карцином е сред най-често обсъжданите локализации, макар оценката на относителния риск спрямо общата популация да остава противоречива. [5,6,11] Именно поради това при пациенти с кистични панкреасни неоплазии наличието на втори гастроинтестинален тумор не трябва автоматично да се приема като метастатична проява.
Вторият случай демонстрира и ограниченията на предоперативната образна диагностика. MRI правилно насочва към IPMN/кистична неоплазма, но не показва убедително инвазивния компонент, доказан впоследствие чрез последователни интраоперативни биопсии и окончателна хистология. Главният панкреасен канал достига 9,5 mm - стойност в горната граница на т.нар. worrisome features според актуалните Kyoto guidelines, при които диаметър 5-9 mm се приема за тревожна характеристика, а >=10 mm - за high-risk stigma. [7] Още по-важно е, че една от чернодробните лезии е интерпретирана като вероятен хемангиом, но при ексцизията се доказва метастаза от колоректалния карцином. Този радиологично-патологичен дисонанс показва защо дори доброкачествено изглеждащи лезии трябва да бъдат критично преценявани при пациент с доказан колоректален карцином.

Copyright: © 2026 (CC BY 4.0) by the authors.

Основният хирургичен въпрос е едноетапното лечение. Панкреатодуоденектомията сама по себе си е операция с висока следоперативна смъртност. Harris et al. анализират данните от Pancreas-targeted American College of Surgeons National Surgical Quality Improvement Program за периода 2014–2019 г., включващи общо 24 421 панкреатодуоденектомии, от които 430 са извършени едновременно с колектомия, а 23 991 – без колоректална резекция. Изследването показва, че добавянето на колектомия към панкреатодуоденектомията е незаменимо свързано с по-висок риск от сериозни усложнения, макар ефектът върху 30-дневната смъртност да не е статистически убедителен. [8] Прегледите на литературата приемат тази комбинация като възможна при строго подбрани пациенти и в центрове с опит в панкреасната и колоректалната хирургия, но подчертават необходимостта от внимателна оценка на физиологичния резерв. [9] Suzuki et al. анализира през 2004 г. серия от 95 последователни пациенти, подложени на панкреатодуоденектомия по повод периампуларни малигнени заболявания. При 12 пациенти е извършена едновременна дясна колектомия, докато останалите 83 пациенти са претърпели само панкреатодуоденектомия. Резултатите показват, че комбинираната резекция може да бъде извършена безопасно в селектирани случаи, но е свързана с по-продължителна операция и по-голяма кръвозагуба. [10]

При първия пациент интраоперативното откриване на почти обтуриращ сигмоиден карцином създава ситуация, при която оставянето на лезията би носило непосредствен риск от чревна непроходимост. От друга страна, добавянето на Hartmann резекция към Whipple процедурата значително увеличава обема на хирургичната травма. Предоперативно пациентът вече е с тежка холестаза, активен възпалителен фон, леко нарушена коагулация и ограничен бъбречен резерв. Следоперативното влошаване е доминирано от бързо прогресиращо бъбречно увреждане, вазопресорна зависимост.

Контрастът с втория случай е показателен. Въпреки по-високата възраст и ASA IV статус, пациентката няма холестаза, тежък системен възпалителен синдром или прогресираща бъбречна дисфункция преди операцията. Извършената комбинация – предна резекция на ректума, дистална субтотална панкреатектомия и спленектомия – остава значима като обем, но не включва сложната реконструкция, характерна за Whipple процедурата. В ранния период се наблюдават метаболитна ацидоза, възпалителен пик и електролитни нарушения, които са обратими и не преминават в персистираща органна недостатъчност. Това подчертава, че календарната възраст или ASA класът не могат самостоятелно да предскажат изхода; значение имат видът на панкреасната резекция, функционалният резерв, наличието на холестаза, бъбречната функция и необходимостта от допълнителни реконструктивни процедури.

При синхронни малигнени заболявания решението за едноетапна или поетапна хирургия трябва да бъде индивидуално. В литературата са описани и двуетапни подходи при съчетание на холангиокарцином и колоректален карцином, когато съпътстващите рискове правят едновременната интервенция прекомерно натоварваща. [4] Представените два случая не позволяват формално сравнение между стратегии, но илюстрират границата между онкологичната радикалност и физиологичната поносимост. В тази група пациенти висококачественото предоперативно стадиране, мултидисциплинарното обсъждане и готовността за интраоперативна промяна на плана са ключови.

Copyright: © 2026 (CC BY 4.0) by the authors.

ЗАКЛЮЧЕНИЕ

Синхронните панкреатобилиарни и колоректални карциноми са редки и изискват прецизно разграничаване на отделни първични неоплазии от метастатично заболяване. Образната диагностика може да подцени както малигнения потенциал на кистичните панкреасни лезии, така и характера на малки чернодробни огнища, поради което морфологичната верификация има решаващо значение. Едноетапните мултивисцерални резекции могат да бъдат онкологично обосновани, но тяхната безопасност зависи от внимателната селекция на пациента и от предоперативния органен резерв. Представените случаи показват два различни следоперативни периода и подчертават необходимостта решението за комбинирана хирургия да бъде индивидуализирано, а не основано единствено на хронологична възраст или анатомична резектабилност.

БИБЛИОГРАФИЯ

1. Vogt A, Schmid S, Heinimann K, Frick H, Herrmann C, Cerny T, Omlin A. Multiple primary tumours: challenges and approaches, a review. ESMO Open. 2017;2(2):e000172. doi:10.1136/esmoopen-2017-000172.
2. Chitwood H, Carey T. Managing the Patient With Multiple Primary Tumors. J Adv Pract Oncol. 2023;14(3):218-221. doi:10.6004/jadpro.2023.14.3.7.
3. Qiu X, Ni B, Shen Y, Zhang Y, Xia X, Cao H, Zhang Z, Zhu C. Synchronous primary colorectal mucinous adenocarcinoma and pancreatic ductal adenocarcinoma: A case report. Oncol Lett. 2023;26(3):405. doi:10.3892/ol.2023.13991.
4. Yasuta S, Yamauchi J, Satoh A, et al. Synchronous triple malignant tumors (hilar cholangiocarcinoma, ascending colon cancer, liposarcoma) resected in a two-stage procedure: a case report. Gan To Kagaku Ryoho. 2015;42(12):1752-1754. PMID:26805161.
5. Facciorusso A, Crinò SF, Ramai D, et al. Association between pancreatic intraductal papillary mucinous neoplasms and extrapancreatic malignancies: A systematic review with meta-analysis. Eur J Surg Oncol. 2022;48(3):632-639. doi:10.1016/j.ejso.2021.09.018.
6. Orzan RI, Khoury T. Extra-pancreatic malignancies in patients with intraductal papillary mucinous neoplasms. Expert Rev Gastroenterol Hepatol. 2025;19(11):1197-1208. doi:10.1080/17474124.2025.2584021.
7. Ohtsuka T, Fernandez-Del Castillo C, Furukawa T, et al. International evidence-based Kyoto guidelines for the management of intraductal papillary mucinous neoplasm of the pancreas. Pancreatology. 2024;24(2):255-270. doi:10.1016/j.pan.2023.12.009.
8. Harris LB, Osborn TA, Bennett JL, Jensen HK, Giorgakis E, Mavros MN. Morbidity of colectomy during pancreatoduodenectomy: An analysis of the pancreas-targeted American College of Surgeons National Surgical Quality Improvement Program Registry. J Hepatobiliary Pancreat Sci. 2023;30(5):655-663. doi:10.1002/jhbp.1259.
9. Dumitrascu T. Pancreaticoduodenectomies with Concurrent Colectomies: Indications, Technical Issues, Complications, and Oncological Outcomes. J Clin Med. 2023;12(24):7682. doi:10.3390/jcm12247682.
10. Suzuki Y, Fujino Y, Tanioka Y, Sakai T, Ajiki T, Ueda T, Tominaga M, Kuroda Y. Resection of the colon simultaneously with pancreaticoduodenectomy for tumors of the pancreas and periampullary region: short-term and long-term results. World J Surg. 2004;28(10):1007-1010. doi:10.1007/s00268-004-7438-9.
11. Mirchev MB, Boeva I, Peshevska-Sekulovska M, Stoitsov V, Peruhova M. Synchronous manifestation of colorectal cancer and intraductal papillary mucinous neoplasms. World J Clin Cases. 2023;11(15):3408-3417. doi:10.12998/wjcc.v11.i15.3408.

Copyright: © 2026 (CC BY 4.0) by the authors.

РОБОТИЗИРАНА ЖЛЪЧНО-ЧЕРНОДРОБНА И ПАНКРЕАТИЧНА ХИРУРГИЯ.

ВАСИЛ МИХАЙЛОВ, ЦВЕТАН ТРИЧКОВ, РАДОСЛАВ КОСТАДИНОВ, НИКОЛА ВЛАДОВ

Васил Михайлов1, Цветан Тричков1, Радослав Костадинов1, Никола Владов1
1 Клиника по Чернодробно-панкреатична хирургия и трансплантология, Военномедицинска академия - София
E-mail: *dr.mihaylov@yahoo.com*

Ключови думи: *роботизирана хирургия, чернодробни резекции, панкреасни резекции*

Въведение
Роботизираната хирургия представлява съвременен подход, който съчетава предимствата на минимално инвазивните техники с повишена прецизност, стабилност и контрол при извършване на оперативни интервенции в анатомично сложни и труднодостъпни области. В хепатобилиарната и панкреатичната хирургия този метод намира широко приложение както при рутинни процедури, като холецистектомия, така и при високоспециализирани и комплексни операции, включително резекции на черния дроб и панкреаса.

Методи и резултати
През последната година в клиниката са извършени над 80 роботизирани хирургични интервенции, включващи дистална панкреатектомия, панкреатикодуоденектомия, резекция на жлъчните пътища с реконструкция, както и високо обемни чернодробни резекции.
Натрупаният първоначален опит позволява анализ на ефективността, безопасността и приложимостта на метода при сложни и високорискови хирургични интервенции. Въпреки значимите си предимства роботизираната хирургия е свързана и с редица предизвикателства, включително високи разходи за оборудване, необходимост от специализирано обучение и продължителна крива на обучение.
Основните предимства на роботизираната хирургия включват намалена оперативна травма, по-малка интраоперативна кръвозагуба, по-нисък риск от следоперативни усложнения и по-бързо възстановяване на пациентите. Освен това роботизираните системи осигуряват високорезолюционна триизмерна визуализация, елиминиране на физиологичния тремор и по-голяма свобода и прецизност на движенията на хирургичните инструменти, което е от съществено значение при извършването на сложни реконструктивни процедури.

Заключение
В заключение, роботизираната хирургия в хепатобилиарната и панкреатичната хирургия представлява значителен напредък в съвременната медицина. Тя предлага по-безопасни и ефективни възможности за лечение и постепенно се превръща в стандарт на работа в редица високоспециализирани хирургични центрове.

Copyright: © 2026 (CC BY 4.0) by the authors.

ROBOTIC HEPATOBILIARY AND PANCREATIC SURGERY

Vasil Mihaylov,[1] Tsvetan Trichkov,[1] Radoslav Kostadinov,[1] Nikola Vladov[1]
[1]Military Medical Academy – Sofia
E-mail: dr.mihaylov@yahoo.com

Keywords: Robotic surgery, liver resections, pancreas resections

Introduction
Robotic surgery represents a modern approach that combines the advantages of minimally invasive techniques with enhanced precision, stability, and control when operating in anatomically complex and difficult-to-access regions. In hepatobiliary and pancreatic surgery, this method is widely applied in both routine procedures, such as cholecystectomy, and highly specialized and complex operations, including liver and pancreatic resections.
Methods and results
Over the past year, more than 80 robotic surgical procedures have been performed at our unit, including distal pancreatectomy, pancreaticoduodenectomy, bile duct resection with reconstruction, as well as wedge and major liver resections. The accumulated initial experience allows for an analysis of the effectiveness, safety, and applicability of the method in complex and high-risk surgical interventions. Despite its significant advantages, robotic surgery also presents several challenges, including high equipment costs, the need for specialized training, and a prolonged learning curve.
The main advantages of robotic surgery include reduced surgical trauma, decreased blood loss, lower risk of postoperative complications, and faster patient recovery. In addition, robotic systems provide high-resolution three-dimensional visualization, elimination of physiological tremor, and greater instrument dexterity, which are essential for performing complex reconstructive procedures.
Conclusions
In conclusion, robotic surgery in hepatobiliary and pancreatic surgery represents a significant advancement in modern medicine. It offers safer and more effective treatment options and is gradually becoming a standard in many highly specialized surgical centers.

Copyright: © 2026 (CC BY 4.0) by the authors.

МИНИМАЛНО ИНВАЗИВНА СПРЯМО ОТВОРЕНА ДИСТАЛНА ПАНКРЕАТЕКТОМИЯ ПРИ ДУКТАЛЕН АДЕНОКАРЦИНОМ НА ПАНКРЕАСА – 15-ГОДИШЕН ОПИТ.

МАРИЯ ЯКОВА, ВАСИЛ МИХАЙЛОВ, НИКОЛА ВЛАДОВ

Мария Якова, Васил Михайлов, Никола Владов
Клиника по Чернодробно-панкреатична хирургия и трансплантология, Военномедицинска Академия, София
E-mail: *maria_iakova@yahoo.com*

Ключови думи: *панкреатичен дуктален аденокарцином; минимално инвазивна дистална панкреатектомия; R0 резекция;*

Въведение и цел
Отворената дистална панкреатектомия (ОДП) традиционно се приема за стандартен хирургичен подход при резектабилен дуктален аденокарцином на тялото и опашката на панкреаса. С развитието на минимално инвазивната хирургия лапароскопската и робот-асистираната дистална панкреатектомия намират все по-широко приложение. Въпреки това, съпоставимостта на минимално инвазивния и отворения подход по отношение на периоперативните резултати и онкологичната адекватност при панкреатичен дуктален аденокарцином (PDAC) остава предмет на научен интерес. Целта на настоящото проучване е да се сравнят периоперативните и патолого -онкологичните резултати при пациенти с PDAC, подложени на минимално инвазивна и отворена дистална панкреатектомия в условията на високоспециализиран панкреатичен хирургичен център.

Материал и методи
Проведено е ретроспективно кохортно проучване, обхващащо периода 2010—2025 г., през който в Клиниката по чернодробно-панкреатична хирургия и трансплантология, ВМА — София, са извършени 251 дистални панкреатектомии. В анализа са включени само пациентите с хистологично потвърден PDAC — 76 пациенти, подложени на ОДП, и 38 пациенти, подложени на минимално инвазивна дистална панкреатектомия (MIDP), включваща 33 лапароскопски и 5 робот-асистирани резекции. Анализирани са оперативното време, интраоперативната кръвозагуба, продължителността на болничния престой, честотата на клинично значима следоперативна панкреатична фистула (POPF, ISGPS grade B/C), както и патолого - онкологични показатели — R0 резекция и брой добити регионални лимфни възли.

Резултати
MIDP е асоциирана със статистически значимо по-малка интраоперативна кръвозагуба в сравнение с ОДП (средно 160 ml срещу 340 ml; $p < 0.05$) и по-кратък болничен престой (6 срещу 10 дни; $p < 0.05$). Честотата на клинично значима POPF (ISGPS grade B/C) не се различава статистически значимо между двете групи (12.9% при MIDP срещу 13.9% при ОДП; $p > 0.05$). R0 резекция е постигната при 94.0% от пациентите в групата на MIDP и при 92.7% от пациентите в групата на ОДП, без статистически значима разлика. Медианният брой резецирани регионални лимфни възли е съответно средно 15 и 18, без статистически значима разлика ($p = 0.45$).

Copyright: © 2026 (CC BY 4.0) by the authors.

Честотата на непланирана конверсия към лапаротомия в минимално инвазивната група е 10.6%.

Заключение
В рамките на 15-годишния опит на ВМА – София минимално инвазивната дистална панкреатектомия при внимателно селектирани пациенти с PDAC демонстрира благоприятни периоперативни резултати, характеризиращи се с по-малка интраоперативна кръвозагуба и по-кратък болничен престой, при съпоставима честота на клинично значима POPF. Показателите за онкологична адекватност, включително честотата на R0 резекциите и обема на лимфаденектомията, са съпоставими с тези при отворения подход. Получените резултати подкрепят приложението на минимално инвазивната хирургия при подходящо селектирани пациенти с резектабилен PDAC в условията на високоспециализиран панкреатичен хирургичен център.

MINIMALLY INVASIVE VERSUS OPEN DISTAL PANCREATECTOMY FOR PANCREATIC DUCTAL ADENOCARCINOMA: A 15-YEAR EXPERIENCE

Maria Yakova, Vasil Mihaylov, Nikola Vladov
Department of Hepato-Pancreatic Surgery and Transplantation, Military Medical Academy, Sofia, Bulgaria
E-mail: *maria_iakova@yahoo.com*

Keywords: pancreatic ductal adenocarcinoma; minimally invasive distal pancreatectomy; R0 resection

Introduction and Aim
Open distal pancreatectomy (ODP) has traditionally been considered the standard surgical approach for resectable ductal adenocarcinoma of the pancreatic body and tail. With the evolution of minimally invasive surgery, laparoscopic and robotic-assisted distal pancreatectomy have gained increasing acceptance. However, the comparability of minimally invasive and open approaches in terms of perioperative outcomes and oncological adequacy in pancreatic ductal adenocarcinoma (PDAC) remains a subject of ongoing scientific interests. The aim of this study was to compare perioperative and pathologo - oncological outcomes in patients with PDAC undergoing minimally invasive versus open distal pancreatectomy at a high-volume specialized pancreatic surgery center.

Material and Methods
A retrospective cohort study was conducted covering the period from 2010 to 2025, during which 251 distal pancreatectomies were performed at the Department of Hepato-Pancreatic Surgery and Transplantation, Military Medical Academy, Sofia. Only patients with histologically confirmed PDAC were included in the analysis: 76 patients underwent ODP and 38 underwent minimally invasive distal pancreatectomy (MIDP), including 33 laparoscopic and 5 robotic-assisted procedures. Operative time, intraoperative blood loss, length of hospital stay, incidence of clinically relevant postoperative pancreatic fistula (POPF, ISGPS grade B/C), and pathologico-oncological parameters, including R0 resection and regional lymph node yield, were assessed.

Copyright: © 2026 (CC BY 4.0) by the authors.

Results
MIDP was associated with significantly lower intraoperative blood loss compared with ODP (mean 160 mL vs. 340 mL; $p < 0.05$) and a shorter hospital stay (6 vs. 10 days; $p < 0.05$). The incidence of clinically relevant POPF (ISGPS grade B/C) did not differ significantly between the groups (12.9% after MIDP vs. 13.9% after ODP; $p > 0.05$). R0 resection was achieved in 94.0% of patients in the MIDP group and 92.7% in the ODP group, with no statistically significant difference. The mean number of regional lymph nodes retrieved was 15 and 18, respectively, with no statistically significant difference ($p = 0.45$). The rate of unplanned conversion to laparotomy in the minimally invasive group was 10.6%.

Conclusion
Within this 15-year institutional experience at the Military Medical Academy, Sofia, minimally invasive distal pancreatectomy in carefully selected patients with PDAC was associated with favorable perioperative outcomes, characterized by reduced intraoperative blood loss and shorter hospital stay, with a comparable incidence of clinically relevant POPF. Oncological adequacy, including R0 resection rates and the extent of lymphadenectomy, was comparable to that of the open approach. These findings support using minimally invasive surgery in appropriately selected patients with resectable PDAC when performed in a high-volume specialized pancreatic surgery center.

Copyright: © 2026 (CC BY 4.0) by the authors.

СЪДОВИ РЕЗЕКЦИИ ПРИ ПАНКРЕАТИЧНАТА ХИРУРГИЯ ЗА РАК НА ПАНКРЕАСА.

НИКОЛА ВЛАДОВ, ЦВЕТАН ТРИЧКОВ, ВАСИЛ МИХАЙЛОВ, РАДОСЛАВ КОСТАДИНОВ, ИВАН ИВАНОВ

Никола Владов, Цветан Тричков, Васил Михайлов, Радослав Костадинов, Иван Иванов
Клиника по Чернодробно-панкреатична хирургия и трансплантология, Военномедицинска Академия, София, България
E-mail: *cvetantrichkov@gmail.com*
Ключови думи: *съдови резекции, рак на панкреаса, панкреатична хирургия.*

Увод: Локално авансиралите панкреатични карциноми често ангажират съседни магистрални съдови структури. В последните години резекцията на порто-мезентериалната венозна ос в хода на панкреатодуоденектомия е все по-широко възприета, докато артериалните резекции представляват предизвикателство. В проучването анализираме периоперативните и онкологични резултати на всички съдови резекции в хода на екстремната панкреатична хирургия.

Методи: Ретроспективно кохортно проучване, което разглежда всички съдови резекции (2023-2025), извършени в клиниката при пациенти с панкреатични тумори. Целта е анализиране на резултатите, усложненията и ефективността на васкуларните процедури, за да бъдат подобрени грижите за пациентите и терапевтичните практики при панкреатичните злокачествени заболявания.

Резултати: 786 пациенти са претърпели радикална операция за карцином на главата на панкреаса, като при 144 (18.3%) е извършена венозна резекция, а при 642 (81.7%) стандартна процедура. Дългосрочните резултати са значително по-добри при стандартните панкреатодуоденектомии (52.6 спрямо 23.2 месеца; p < 0.0001). При венозните резекции се наблюдават по-добри онкологични резултати от палиативните процедури (8.4 месеца; p < 0.0001), но по-висока 30-дневна (p = 0.005) и 90-дневна (p = 0.0002) смъртност в сравнение със стандартния подход. Не се наблюдава статистическа значимост при 30-дневната смъртност след 2014 г. (p = 0.083). Значимите усложнения са сходни (16.8% спрямо 15.7%, p = 0.771). Артериални резекции са извършени в 13 случая, 8 на горната мезентериална артерия и 5 на хепаталната. При 6 пациенти с рак на главата на панкреаса е извършена резекция на вена кава инфериор.

Заключения: Разширените венозни резекции в хода на панкреатодуоденектомия са технически трудни, но онкологично оправдани. Тези процедури разширяват границите на резектабилността и е необходимо да се извършват след мултидисциплинарно обсъждане и стриктна селекция във високообемни центрове, което води до подобряване на хирургичните и онкологични резултати.

Copyright: © 2026 (CC BY 4.0) by the authors.

VASCULAR RESECTIONS IN PANCREATIC SURGERY FOR PANCREATIC CANCER

Nikola Vladov, Tsvetan Trichkov, Vassil Mihaylov, Radoslav Kostadinov, Ivan Ivanov
Clinic of HPB Surgery and Transplantology, Military Medical Academy, Sofia, Bulgaria
Corresponding e-mail: cvetantrichkov@gmail.com

***Keywords**: vascular resections, pancreatic surgery, pancreatic cancer.*

Introduction: Locally advanced pancreatic cancer frequently invades nearby major vascular structures. Although resection of the porto-mesenteric axis during pancreatoduodenectomy is now widely accepted, arterial resection remains challenging. We assess the perioperative and oncological outcomes of all vascular resections in advanced pancreatic surgery.
Methods: This retrospective cohort study examines all vascular procedures performed at the clinic for patients with pancreatic cancer, from 2003 to the present. The study aims to analyze outcomes, complications, and the overall effectiveness of these procedures in improving patient care and management of pancreatic cancers.

Results: 786 patients underwent radical surgery for pancreatic head carcinoma, with 144 (18.3%) receiving venous resections and 642 (81.7%) undergoing standard ones. Survival was significantly better with standard procedures (52.6 vs. 23.2 mo; $p < 0.0001$). Venous resections had better oncological outcomes than palliative procedures (8.4 mo; $p < 0.0001$) and higher 30-day ($p = 0.005$) and 90-day ($p = 0.0002$) mortality than standard approaches. After 2014, 30-day mortality was not significantly different ($p = 0.083$). Major complications were similar (16.8% vs. 15.7%, $p = 0.771$). Arterial resections were performed in 13 cases, eight of the superior mesenteric artery and five of the hepatic artery. IVC resections (n=42) were performed in 6 cases with pancreatic head carcinoma.

Conclusions: Extended venous resections in pancreatoduodenectomy are technically challenging but oncologically justified. These procedures push the boundaries of resectability and should be performed after multidisciplinary discussion and strict patient selection in high-volume centers to improve surgical and oncological outcomes.

Copyright: © 2026 (CC BY 4.0) by the authors.

III. ЧРЕВНА И КОЛОРЕКТАЛНА ХИРУРГИЯ

Copyright: © 2026 (CC BY 4.0) by the authors.

ПРИЛОЖЕНИЕ НА ИНДОЦИАНИН ЗЕЛЕНО ФЛУОРЕСЦЕНТНА АНГИОГРАФИЯ ПРИ КОЛОРЕКТАЛНИ РЕЗЕКЦИИ.

В. КЬОСЕВ, Б. ИВАНОВ, Д. ПЕТРОВ, ПЛ. ИВАНОВ, Й. КОЛЕВ, А. ПРАМАТАРОВ

В. Кьосев1, Б. Иванов1, Д. Петров1, Пл. Иванов2, Й. Колев2, А. Праматаров3
1. Отделение по Хирургия, Многопрофилна болница за активно лечение - Сливен към Военномедицинска Академия – София
2. Клиника Ендоскопска, Ендокринна хирургия и Колопроктология, Военномедицинска Академия, София, България.;
3. Служба Учебно и Научно Изследователска Дейност, Военномедицинска Академия, София, България.

Ключови думи: инсуфициенция, анастомоза, ангиография, флуоресценция.

Увод: Инсуфициенцията на анастомозата (ИА) след колоректални резекции е сериозно усложнение, което значително увеличава следоперативната заболеваемост и смъртност. Адекватната чревна перфузия е от първостепенно значение за правилното заздравяване на анастомозата. В световен мащаб индоцианин зелено флуоресцентната ангиография (ICG FA) се счита за златен стандарт при оценка на интраоперативната чревна перфузия. Целта на проучването е да затвърди значението на интраоперативната ICG флуоресцентна ангиография за намаляване на случаите с инсуфициенция на анастомозата след колоректална хирургия.
Методи: В проучването са включени 21 пациенти претърпели колоректални резекции в нашето отделение за периода от Октомври 2025 г. до Юли 2026 г. При 9 от пациентите е използвана ICG флуоресцентна ангиография (група 1), при останалите 12 (група 2) не са използвани изобразяващи методи. Между двете групи са съпоставени: случаите с инсуфициенция на анастомозата, случаите с интраоперативна промяна на резекционната линия, брой ре-оперирани пациенти, както и клинични показатели.
Резултати: При двама пациенти от група 2 (16,6%) се установи инсуфициенция на анастомозата в ранния следоперативен период, третирани с ре-операция. В група 1 няма регистриран случай с инсуфициенция на анастомозата. При три случая в група 1 (33,3%), се взе интраоперативно решение за промяна на резекционната линия на база ICG флуоресцентната ангиография.
Заключение: ICG флуоресцентна ангиография подпомага оператора да определи интраоперативно нивото на резекционната линия и виталността на дебелочервния сегмент. Намалява риска от инсуфициенция на анастомозата без да удължава оперативното време.

Copyright: © 2026 (CC BY 4.0) by the authors.

APPLICATION OF INDOCYANINE GREEN FLUORESCENCE ANGIOGRAPHY IN COLORECTAL RESECTIONS

V. Kyossev[1], B. Ivanov[1], D. Petrov[1], P. Ivanov[2], Y. Kolev[2], A. Pramatarov[3]
1. Department of Surgery, Multiprofile Hospital for Active Treatment – Sliven, Military Medical Academy – Sofia
2. Department of Surgery / Clinic of Endoscopic and Endocrine Surgery and Coloproctology, Military Medical Academy, Sofia, Bulgaria
3. Education and Research Service, Military Medical Academy, Sofia, Bulgaria.

Keywords: anastomotic leakage, anastomosis, angiography, fluorescence.

Introduction: Anastomotic leakage (AL) following colorectal resections is a serious complication that significantly increases postoperative morbidity and mortality. Adequate intestinal perfusion is of paramount importance for proper anastomotic healing. Worldwide, indocyanine green fluorescence angiography (ICG-FA) is considered the gold standard for assessing intraoperative intestinal perfusion. The aim of this study was to reinforce the importance of intraoperative ICG fluorescence angiography in reducing the incidence of anastomotic leakage after colorectal surgery.
Methods: The study included 21 patients who underwent colorectal resections in our department between October 2025 and July 2026. ICG fluorescence angiography was used in 9 patients (Group 1), while no imaging methods were used in the remaining 12 patients (Group 2). The two groups were compared regarding the incidence of anastomotic leakage, intraoperative changes to the resection line, the number of reoperated patients, and clinical parameters.
Results: Two patients in Group 2 (16.6%) developed anastomotic leakage in the early postoperative period and were treated by reoperation. No cases of anastomotic leakage were recorded in Group 1. In three cases in Group 1 (33.3%), an intraoperative decision was made to change the resection line based on the findings of ICG fluorescence angiography.
Conclusion: ICG fluorescence angiography assists the surgeon in determining the level of the resection line and assessing the viability of the colonic segment intraoperatively. It reduces the risk of anastomotic leakage without prolonging operative time.

Увод: Инсуфициенцията на анастомозата (ИА) е едно от най-сериозните усложнения след колоректални резекции. Протича с повишена заболеваемост, необходимост от повторни интервенции, удължен болничен престой и неблагоприятен клиничен изход [1].
Етиологията на ИА е мултифакторна. Освен индивидуални фактори свързани с пациента, заболеваемост и съпътстващи заболявания, нивото на анастомозата, съществено значение имат и технически фактори като хирургична техника, начин на извършване на анастомозата и адекватното кръвоснабдяване на анастомозираните сегменти [2–4]. Недостатъчната локална перфузия и тъканна хипоксия могат да компрометират заздравяването на анастомозата.
Класическата интраоперативна преценка на чревната перфузия и виталност се основават на цвета на чревната стена, перисталтиката, пулсациите на мезентериалните съдове и наличие на кърв от резекционните ръбове. Тази оценка е субективна и зависи изцяло от опита на хирурга. Докато възрастта, полът,

Copyright: © 2026 (CC BY 4.0) by the authors.

предоперативното облъчване или анатомично ниското ниво на анастомозата не могат да бъдат променени по време на операцията, недостатъчното кръвоснабдяване може да бъде разпознато интраоперативно и хирургът да избере подходяща зона на резекция. Основният аргумент за използване ICG-FA в практиката е възможността за подпомагане на интраоперативната преценка [2–6].

Флуоресцентната ангиография с индоцианин-зелено позволява директна визуализация на перфузията чрез близка инфрачервена светлина. Натрупаните клинични данни показват, че методът подпомага хирурга в избора на ниво на чревна резекция, както и в нужда да промени първоначалния оперативен план [5–12]. Съвременните рандомизирани проучвания и мета-анализи все по-убедително подкрепят ролята на ICG-FA за намаляване на ИА, особено при резекции на левия колон и ректума [13–18].

Традиционните показатели за жизнеспособност на червото – цвят, перисталтика, пулсации и кървене от резекционния ръб – са полезни, но не представляват директно измерване на микроциркулацията. Особено при възрастни пациенти с атеросклеротични промени, при високо лигиране на хранещите съдове, недостатъчна мобилизация на колона и анастомоза под напрежение, макроскопската оценка е недостатъчно надеждна. Флуоресцентната ангиография като втори независим източник показва в реално време притока на кръвта в серозата на червото, мезентериалния ръб и е напълно съвместима със съвременната минимално инвазивна хирургия. При наличие на лапароскопска система с NIR функционалност оценката може да бъде извършена в рамките на операцията, без необходимост от сложна допълнителна апаратура. Това прави ICG-FA подходяща за рутинна употреба в центрове, в които лапароскопската колоректална хирургия е утвърден подход.

Въпреки своите предимства ICG-FA не трябва да се разглежда като абсолютен или самостоятелен „тест" за безопасност на анастомозата. Той оценява един от ключовите компоненти – перфузията – но не измерва напрежението върху анастомозата, техническото качество на шева или stapler линията, локалната инфекция, качеството на чревната тъкан и редица системни фактори. Поради това клиничната му стойност е най-голяма като допълнение към цялостната хирургична преценка.

Цел: Да се оцени ролята на интраоперативната ICG-FA при колоректалните резекции и нейното значение за оценката на чревната перфузия, избора и евентуалната промяна на резекционната линия, както и потенциалното ѝ влияние върху честотата на ИА.

Методи: В Отделението по хирургия на МБАЛ – Сливен към ВМА е проведено проспективно клинично проучване с 21 пациенти, претърпели колоректални резекции за периода: октомври 2025 г. – юли 2026 г. При 9 пациенти е използвана ICG-FA (група 1), а при останалите 12 пациенти (група 2) не са използвани флуоресцентни изобразяващи методи. Между групите са сравнени случаите с ИА, интраоперативната промяна на резекционната линия, реоперациите и наличните клинични показатели.

Техника на ICG-FA: След определяне на планираната резекционна линия и преди трансекцията на проксималния чревен сегмент е извършена флуоресцентна оценка. С помощта на разтвор на индоцианин-зелено в концентрация 0,5 mg/ml. е приложен интравенозно болусно до 2,5 mg ICG (5 мл. Разтвор), последвани от 20 ml физиологичен разтвор. За визуализация е използвана лапароскопска система KARL STORZ IMAGE1 S™ Rubina® – 4K, 3D, NIR/ICG.

Copyright: © 2026 (CC BY 4.0) by the authors.

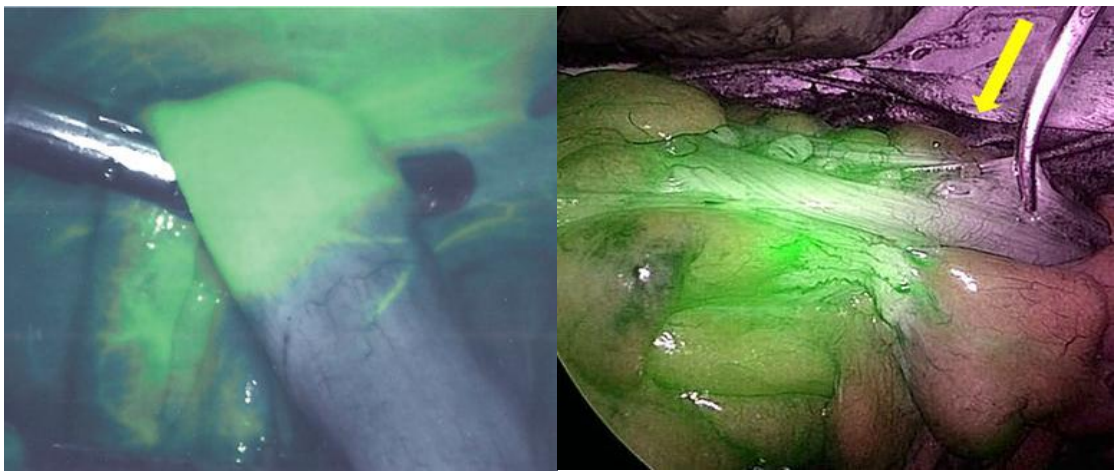

Фигура 1-2. Разпространение на багрилото в чревната стена и съдовете.

Проследени са: появата и разпространението на флуоресцентния сигнал в мезентериалните съдове и чревната стена в областта на предварително определената резекционна линия (Фиг. 1-2). При ясно и своевременно флуоресцентно изпълване първоначалната линия е запазена. При недостатъчна или забавена флуоресценция тя е преместена проксимално до участък с убедително адекватна перфузия (Фиг. 3-4).

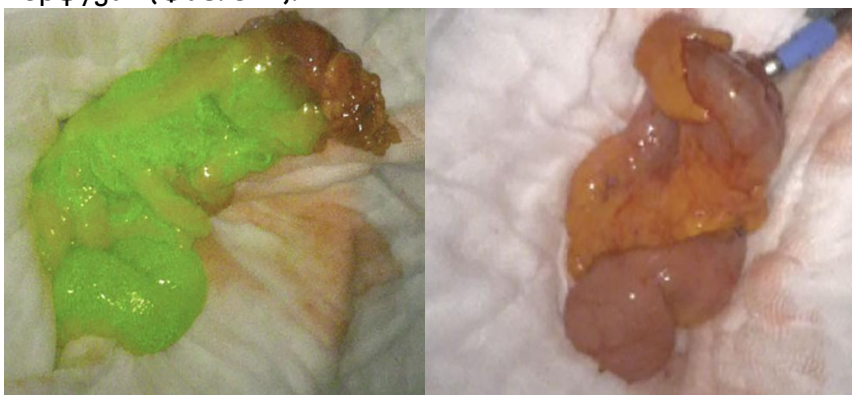

Фигура 3-4. Преместване на резекционната линия до участък с адекватна перфузия.

Статистически анализ

Проследените променливи са представени като абсолютен брой (n) и относителен дял (%). Поради малкия обем на извадката и ниските очаквани честоти, сравнението на показатели е извършвано с тестът на Fisher. Количествените показатели следва да се представят като средна стойност ± стандартно отклонение при приблизително нормално разпределение или като медиана [IQR] при ненормално разпределение. Всички тестове са двустранни; $p<0,05$ е прието за статистически значимо.

При пациентите в ICG групата първоначалното ниво на проксимална трансекция е определено по стандартния начин и едва след това е извършена флуоресцентна проверка. Този последователен подход е важен, защото позволява реално да се оцени дали ICG-FA потвърждава или променя първоначалната хирургична преценка. По този начин „промяната на резекционната линия" се дефинира като преместване на нивото на чревната трансекция вследствие на недостатъчна или забавена флуоресцентна перфузия в първоначално избраната зона.

Copyright: © 2026 (CC BY 4.0) by the authors.

При убедителна флуоресцентна перфузия на първоначално маркирания сегмент оперативният план е запазен. При неадекватен сигнал линията е преместена проксимално до участък с ясно и хомогенно флуоресцентно изпълване.
Сравнените показатели са определени като: (1) честота на интраоперативна промяна на резекционната линия в ICG групата; (2) честота на инсуфициенция на анастомозата в двете групи; и (3) необходимост от реоперация при възникнала инсуфициенция на анастомозата.
Резултати: В проучването са включени 21 пациенти: 9 (42,9%) в ICG-FA групата и 12 (57,1%) в стандартната група. Двете групи показват сходни демографски и клинични показатели. В ICG-FA групата мъжете са 5/9 (55,6%), а в стандартната група – 8/12 (66,7%), без статистически значима разлика (p=0,673). Не се установяват статистически значими разлики по отношение на артериалната хипертония (33,3% спрямо 41,7%; p=1,000), захарния диабет (22,2% спрямо 33,3%; p=0,659), исхемичната болест на сърцето (11,1% спрямо 16,7%; p=1,000) и тютюнопушенето (44,4% спрямо 41,7%; p=1,000). Разпределението по класа ASA също е сходно между групите (p=0,630). Предоперативна химиотерапия и лъчетерапия са проведени при 33,3% от пациентите в ICG-FA групата и при 41,7% от пациентите в стандартната група (p=1,000). Всички пациенти са с хистологично верифициран аденокарцином. Получените резултати показват липса на статистически значими различия в основните изходни клинични характеристики между двете групи (Таблица 1).
По отношение на вида на извършената операция не се установи статистически значима разлика между двете групи (p=0,542). В ICG-FA групата се извършиха 3 (33,3%) леви хемиколектомии, 4 (44,4%) сигмоидектомии и 2 (22,2%) предни резекции на ректума. В стандартната група съответното разпределение е 3 (25,0%), 3 (25,0%) и 6 (50,0%). Не се установи статистически значима разлика и по отношение на конфигурацията на анастомозата (p=1,000). Протективна илеостома е изведена при 6/9 (66,7%) пациенти в ICG-FA групата и при 9/12 (75,0%) пациенти в стандартната група (p=1,000).

Таблица 1. Демографски и клинични показатели.

Характеристика/показател	ICG-FA група (n=9)	Стандартна група (n=12)	p-стойност
Пол М:Ж, n (%)	5:4	8:4	0,673
Възраст (години)	68 (48-75)	61 (45-71)	-
BMI (kg/m^2)	28 (24-31)	29 (24.4-32.1)	-
Заболявания, n (%)			
Хипертония	3 (33,3%)	5 (41,7%)	1,000
Диабет	2 (22,2%)	4 (33,3%)	0,659
Исхемична болест на сърцето	1 (11,1%)	2 (16,7%)	1,000
Тютюнопушене, да/не	4/5	5/7	1,000
Класификация по ASA			
I	0 (0%)	1 (8,3%)	
II	4 (44,4%)	4 (33,3%)	0,630
III	5 (55,6%)	7 (58,3%)	
IV	0 (0%)	0 (0%)	
Предоперативна терапия			
Химиотерапия	3 (33,3%)	5 (41,7%)	1,000
Лъчетерапия	3 (33,3%)	5 (41,7%)	
Хистологичен резултат, n (%)			
Аденокарцином	9 (100%)	12 (100%)	1,000
Полип	0	0	

Copyright: © 2026 (CC BY 4.0) by the authors.

При 3/9 пациенти (33,3%) ICG-FA регистрира недостатъчна перфузия в областта на предварително определената резекционна линия, което доведе до интраоперативна промяна на нивото на чревната резекция. При нито един от тези пациенти не е регистрирана инсуфициенция на анастомозата. В ICG-FA групата не е наблюдаван случай на АИ – 0/9 (0%), докато в стандартната група АИ се наблюдава при 2/12 пациенти (16,7%). И двата случая наложиха повторна оперативна интервенция (Таблица 2). Разликата в честотата на АИ между групите не достигна статистическа значимост (p=0,486).
Медианното оперативно време беше 115 min (range 91—127) в ICG-FA групата и 126 min (range 87—135) в стандартната група, без статистически значима разлика между групите (p=1,000). Тези резултати показват, че включването на ICG-FA в оперативния алгоритъм не е свързано с увеличаване на продължителността на хирургичната интервенция.

Таблица 2. Хирургични показатели.

Характеристика/показател	ICG-FA група (n=9)	Стандартна група (n=12)	p-стойност
Оперативна процедура, n (%) Лява хемиколектомия Сигмоидектомия Предна резекция на ректума	 3 (33,3%) 4 (44,4%) 2 (22,2%)	 3 (25,0%) 3 (25,0%) 6 (50,0%)	0,542
Вид на анастомозата, n (%) Стена-край Стена-стена Край-край	 0 (0%) 3 (33,3%) 6 (66,7%)	 0 (0%) 3 (25,0%) 9 (75,0%)	1,000
Протективна илестома, n (%)	6 (66,7%)	9 (75,0%)	1,000
Промяна на резекционната линия – Да, n (%)	3 (33,3%)	Неприложимо	–
Промяна на резекционната линия – Не, n (%)	6 (66,7%)	Неприложимо	–
Анастомотична инсуфициенция – Да, n (%)	0 (0%)	2 (16,7%)	0,486
Анастомотична инсуфициенция – Не, n (%)	9 (100%)	10 (83,3%)	–
Реоперация поради ИА – Да, n (%)	0 (0%)	2 (16,7%)	0,486
ИА след ICG-индуцирана промяна на линията	0/3 (0%)	Неприложимо	–
Оперативно време, (мин)	115 (91-127)	126 (87-135)	1,000

Забележка: Показателят „промяна на резекционната линия вследствие на ICG-FA" е неприложим в стандартната група. Проследените показатели са представени като n (%).

Дискусия: Настоящото проучване потвърждава, че ICG-FA промени предварително определената резекционна линия при 33,3% от пациентите, при които беше приложена. Този резултат показва практическата стойност на метода като допълнение към класическата, хирургична-визуална преценка на чревната перфузия.

Copyright: © 2026 (CC BY 4.0) by the authors.

Neddermeyer et al. съобщават за промяна на резекционата линия при 9/70 пациенти (12,9%), като честотата на ИА е 1,4% в ICG групата срещу 14,5% без ICG [9]. В проспективна серия от 400 пациенти Gómez-López et al. установяват промяна на хирургичния план при 66 пациенти (16,5%) [12]. По-високият процент в нашата серия трябва да се интерпретира предпазливо поради малкия брой пациенти – три случая от девет формират относителен дял от 33,3%.

В настоящото проучване не е наблюдавана ИА в ICG-FA групата, докато в стандартната група са регистрирани два случая (16,7%), които са реоперирани. Разликата не е статистически значима, следователно резултатът трябва да бъде описан като клинично значима тенденция.

Натрупаните по-нови рандомизирани доказателства подкрепят подобна посока. Актуализиран мета-анализ от 2026 г., включващ 10 RCT и 4885 пациенти, установява по-нисък риск от ИА при ICG оценка (OR 0,64), както и по-висока честота на интраоперативна промяна на хирургичната стратегия [16]. Друг мета-анализ на девет RCT и 4754 пациенти установява RR 0,66 и NNT 24 за предотвратяване на една ИА [17]. Trial sequential analysis от 2026 г. също подкрепя статистически устойчиво намаляване на ИА в общата колоректална популация [18].

Клиничното значение на ICG-FA не се изчерпва с крайния процент на ИА. Методът позволява да бъде идентифициран потенциално хипоперфузният сегмент преди окончателното анастомозиране на чревните участъци.

Ограничение на метода е, че визуалната интерпретация на флуоресцентния сигнал остава в определена степен субективна. Различията в дозата, момента на приложение, хемодинамиката, камерата и разстоянието до тъканта могат да влияят върху възприемания сигнал. Поради това количествените методи за анализ на флуоресцентната крива и автоматизираните алгоритми са важна посока за бъдещо развитие [10,11].

Основните ограничения на настоящото проучване са малкият брой пациенти, едноцентровият характер и липсата на достатъчна статистическа мощност за многофакторен анализ. Предимства са проспективният характер и използването на унифициран протокол за ICG-FA.

Най-същественият резултат в проучването е, че при 33,3% от пациентите в ICG групата флуоресцентната оценка е довела до реална промяна на предварително избраното ниво на резекция. Това е показател с непосредствена клинична стойност, защото демонстрира, че технологията не е използвана само за визуално потвърждение, а в част от случаите е променила хирургическото поведение. При тези пациенти макроскопски приемливата зона е показала недостатъчна перфузионна характеристика и е избран по-проксимален участък.

Честотата на промяна в нашата серия е по-висока от съобщената от Neddermeyer et al. – 12,9% – и от Gómez-López et al. – 16,5% [9,12]. Тази разлика не бива да се интерпретира като доказателство за по-лоша първоначална клинична оценка или за по-висок риск в нашата популация. При група от девет пациенти три случая формират относително висок процент и доверителният интервал би бил широк. Истинската честота може да бъде определена едва след натрупване на значително по-голям брой наблюдения.

От клинична гледна точка е важно, че при нито един от тримата пациенти с ICG-индуцирана промяна на резекционната линия не е установена последваща анастомотична инсуфициенция. Подобни наблюдения са описани и в други серии. Те

Copyright: © 2026 (CC BY 4.0) by the authors.

подкрепят биологичната логика, че изборът на по-добре перфузирана зона може да намали риска. Научно коректно обаче не може да се твърди, че без промяната тези пациенти непременно биха развили инсуфициенция. ICG-FA идентифицира потенциално неблагоприятен фактор, а не неизбежно бъдещо усложнение.

Разликата в анастомотичната инсуфициенция – 0% в ICG групата спрямо 16,7% в стандартната група – е клинично значима като абсолютна стойност, но не достига статистическа значимост. При Fisher's exact test p=0,486. Това ясно показва границата между клинично наблюдение и статистическо доказателство. При малка пилотна серия липсата на статистическа значимост не означава непременно липса на ефект; тя означава, че наличните данни са недостатъчни, за да се изключи ролята на случайността.

Съществен е и фактът, че и двата случая на анастомотична инсуфициенция в стандартната група са наложили реоперация. Анастомотичната инсуфициенция, изискваща интервенция, има значително по-голяма клинична тежест от субклиничен или радиологично установен дефект. Поради това всяка надеждна мярка за профилактика на клинично значимите течове има потенциал да повлияе не само честотата на усложненията, но и реоперациите, стомите, болничния престой и разходите [13–15].

Мета-анализът на Maroli et al. от 2026 г. включва 10 рандомизирани проучвания и 4885 пациенти. ICG-FA е свързана със значимо по-ниска честота на анастомотична инсуфициенция (OR 0,64; p<0,0001) и по-често промяна на хирургичната стратегия (OR 7,50) [21-23]. Подгруповият анализ демонстрира полза при левостранни и ректални резекции, но не и при десностранна хирургия. Това съответства на клиничната логика, че методът има най-голямо значение при анастомози с по-висок базов риск.

Ryan et al. анализират девет рандомизирани проучвания с 4754 пациенти и установяват RR 0,66 за общата анастомотична инсуфициенция, с number needed to treat 24 [24]. Ефектът се наблюдава както при течове, изискващи интервенция, така и при по-леките форми. Brucchi et al. включват 4636 пациенти и съобщават 7,9% анастомотична инсуфициенция при ICG спрямо 11,6% при контролите, RR 0,69 [25]. Trial sequential analysis показва, че за общата колоректална популация необходимият информационен размер е достигнат.

Специално за левостранните резекции Boalot et al. през 2026 г. анализират 10 рандомизирани проучвания с 3772 пациенти и установяват RR 0,62 за общата анастомотична инсуфициенция и RR 0,66 за клинично значимите Grade B/C течове [26]. Тези данни са важни, защото левостранните и ректалните анастомози след съдова лигатура и мобилизация са зони с висок риск за инсуфициенция.

Преценката на ICG сигнала в настоящото проучване е качествена. Това съответства на широко използваната клинична практика, но е едно от ограниченията на метода. Едно и също изображение може да бъде интерпретирано различно в зависимост от опита на хирурга. Освен това интензитетът се влияе от дистанцията на камерата, експозицията, околното осветление, хемодинамиката, концентрацията на багрилото и времето след инжектирането. Ето защо количествената флуоресцентна оценка е крайъгълен камък за ефикасността на метода.

В бъдеще стандартизираните софтуерни показатели и алгоритми с изкуствен интелект могат да позволят автоматично разграничаване на добре перфузирана от гранично перфузирана тъкан. Това би намалило субективността и би улеснило сравняването между различни центрове [10–12].

Copyright: © 2026 (CC BY 4.0) by the authors.

Използваната в нашето проучване система KARL STORZ IMAGE1 S™ Rubina® позволява интегриране на NIR/ICG визуализацията в минимално инвазивния оперативен процес. Флуоресцентната проверка може да бъде включена в ключов момент преди окончателната трансекция и да предостави допълнителна информация за секунди до минути.
Пилотният характер на настоящото проучване не намалява практическото му значение. Показва, че технологията може да бъде внедрена в ежедневната работа и че при конкретни пациенти води до различно оперативно решение. Именно този аспект – възможността да се коригира потенциално неблагоприятна зона преди създаването на анастомозата – е най-силният аргумент за продължаване на проспективното наблюдение.
Въпреки числено по-краткото медианно оперативно време с 11 min при пациентите с ICG-FA, получените данни не позволяват да се приеме, че използването на флуоресцентна ангиография води до съкращаване на продължителността на операцията. По-съществения практически извод е, че включването на ICG-FA в оперативния алгоритъм не е свързано с удължаване на оперативното време.
За изграждане на научна оценка на технологията важен момент е бъдещите проучвания да съобщават дозата, концентрацията, моментът на инжектиране, повторното приложение, видът на камерата, разстоянието до тъканта и критериите за промяна на резекционната линия могат да влияят върху резултатите. Подробно описание на тези параметри ще подобри възпроизводимостта и ще позволи по-коректно сравнение между отделните центрове.

Изводи: Интраоперативната флуоресцентна ангиография с индоцианиново-зелено (ICG-FA) е приложим допълнителен метод за оценка на чревната перфузия при колоректални резекции. Методът подпомага избора на оптимална резекционна линия без да удължава оперативното време. Получените резултати подкрепят клиничната приложимост на ICG-FA като допълнение към стандартната хирургична оценка, но са необходими по-големи проспективни проучвания за потвърждаване на потенциалния му ефект върху честотата на инсуфициенция на анастомозата.

Copyright: © 2026 (CC BY 4.0) by the authors.

Библиография:

1. Rahbari NN, Weitz J, Hohenberger W, et al. Definition and grading of anastomotic leakage following anterior resection of the rectum: a proposal by the International Study Group of Rectal Cancer. Surgery. 2010;147(3):339-351. doi:10.1016/j.surg.2009.10.012.
2. McDermott FD, Heeney A, Kelly ME, et al. Systematic review of preoperative, intraoperative and postoperative risk factors for colorectal anastomotic leaks. Br J Surg. 2015;102(5):462-479. doi:10.1002/bjs.9697.
3. Hyman N, Manchester TL, Osler T, Burns B, Cataldo PA. Anastomotic leaks after intestinal anastomosis: it's later than you think. Ann Surg. 2007;245(2):254-258.
4. Kang CY, Halabi WJ, Chaudhry OO, et al. Risk factors for anastomotic leakage after anterior resection for rectal cancer. JAMA Surg. 2013;148(1):65-71.
5. Degett TH, Andersen HS, Gögenur I. Indocyanine green fluorescence angiography for intraoperative assessment of gastrointestinal anastomotic perfusion: a systematic review of clinical trials. Langenbecks Arch Surg. 2016;401(6):767-775. doi:10.1007/s00423-016-1400-9.
6. Blanco-Colino R, Espin-Basany E. Intraoperative use of ICG fluorescence imaging to reduce the risk of anastomotic leakage in colorectal surgery: a systematic review and meta-analysis. Tech Coloproctol. 2018;22(1):15-23. doi:10.1007/s10151-017-1731-8.
7. Ris F, Hompes R, Cunningham C, et al. Near-infrared perfusion angiography in minimally invasive colorectal surgery. Surg Endosc. 2014;28(7):2221-2226.
8. Jafari MD, Wexner SD, Martz JE, et al. Perfusion assessment in laparoscopic left-sided/anterior resection (PILLAR II): a multi-institutional study. J Am Coll Surg. 2015;220(1):82-92.e1.
9. Neddermeyer M, Kanngießer V, Maurer E, Bartsch DK. Indocyanine Green Near-Infrared Fluoroangiography Is a Useful Tool in Reducing the Risk of Anastomotic Leakage Following Left Colectomy. Front Surg. 2022;9:850256. doi:10.3389/fsurg.2022.850256.
10. Wada T, Kawada K, Takahashi R, et al. ICG fluorescence imaging for quantitative evaluation of colonic perfusion in laparoscopic colorectal surgery. Surg Endosc. 2017;31(10):4184-4193. doi:10.1007/s00464-017-5475-3.
11. Son GM, Kwon MS, Kim Y, et al. Quantitative analysis of colon perfusion pattern using indocyanine green angiography in laparoscopic colorectal surgery. Surg Endosc. 2019;33(5):1640-1649.
12. Gómez-López JR, Balla A, Licardie E, Morales-Conde S. Prospective analysis of factors influencing the change of the section line based on fluorescence angiography with ICG for colorectal anastomosis. Tech Coloproctol. 2025;29(1):136. doi:10.1007/s10151-025-03173-9.
13. De Nardi P, Elmore U, Maggi G, et al. Intraoperative angiography with indocyanine green to assess anastomosis perfusion in patients undergoing laparoscopic colorectal resection: results of a multicenter randomized controlled trial. Surg Endosc. 2020;34(1):53-60. doi:10.1007/s00464-019-06730-0.
14. Alekseev M, Rybakov E, Shelygin Y, Chernyshov S, Zarodnyuk I. A study investigating the perfusion of colorectal anastomoses using fluorescence angiography: results of the FLAG randomized trial. Colorectal Dis. 2020;22(9):1147-1153. doi:10.1111/codi.15037.
15. Jafari MD, Pigazzi A, McLemore EC, et al. Perfusion Assessment in Left-Sided/Low Anterior Resection (PILLAR III): a randomized, controlled, parallel, multicenter study. Dis Colon Rectum. 2021;64(8):995-1002. doi:10.1097/DCR.0000000000002007.
16. Maroli A, Paoluzzi Tomada E, Foppa C, et al. Indocyanine green fluorescence to prevent anastomotic leak in colorectal surgery: an updated systematic review and meta-analysis on

Copyright: © 2026 (CC BY 4.0) by the authors.

randomized controlled trials. Surg Endosc. 2026;40(3):1815-1827. doi:10.1007/s00464-026-12592-0.
17. Ryan ÉJ, Ryan OK, Corrigan N, et al. Indocyanine green fluorescence angiography for anastomotic perfusion assessment in colorectal surgery: a systematic review with meta-analysis, meta-regression, and trial sequential analyses. Lancet Gastroenterol Hepatol. 2026;11(5):367-379. doi:10.1016/S2468-1253(25)00373-5.
18. Brucchi F, Boni L, Lauricella S, et al. Systematic review, meta-analysis, and trial sequential analysis of randomized controlled trials on the impact of indocyanine green fluorescence angiography for anastomotic leakage in colorectal surgery. Surgery. 2026;198:110406. doi:10.1016/j.surg.2026.110406.
19. Emile SH, Khan SM, Wexner SD. Impact of change in the surgical plan based on indocyanine green fluorescence angiography on the rates of colorectal anastomotic leak: a systematic review and meta-analysis. Surg Endosc. 2022;36(4):2245-2257. doi:10.1007/s00464-021-08973-2.
20. Zhang W, Che X. Effect of indocyanine green fluorescence angiography on preventing anastomotic leakage after colorectal surgery: a meta-analysis. Surg Today. 2021;51(9):1415-1428. doi:10.1007/s00595-020-02195-0.
21. Faber RA, Meijer RPJ, Droogh DHM, et al. Indocyanine green near-infrared fluorescence bowel perfusion assessment to prevent anastomotic leakage in minimally invasive colorectal surgery (AVOID): a multicentre, randomised, controlled, phase 3 trial. Lancet Gastroenterol Hepatol. 2024;9(10):924-934.
22. Jayne D, Croft J, Corrigan N, et al.; IntAct Collaborative Group. Intraoperative fluorescence angiography with indocyanine green to prevent anastomotic leak in rectal cancer surgery (IntAct): an unblinded randomised controlled trial. Lancet Gastroenterol Hepatol. 2025;10(9):806-817. doi:10.1016/S2468-1253(25)00101-3.
23. Maroli A, Paoluzzi Tomada E, Foppa C, Carvello M, Ris F, Hompes R, et al. Indocyanine green fluorescence to prevent anastomotic leak in colorectal surgery: an updated systematic review and meta-analysis on randomized controlled trials. Surg Endosc. 2026;40(3):1815-1827. doi:10.1007/s00464-026-12592-0.
24. Ryan ÉJ, Ryan OK, Corrigan N, Ainsworth G, Hilling DE, Vahrmeijer AL, et al. Indocyanine green fluorescence angiography for anastomotic perfusion assessment in colorectal surgery: a systematic review with meta-analysis, meta-regression, and trial sequential analyses. Lancet Gastroenterol Hepatol. 2026;11(5):367-379. doi:10.1016/S2468-1253(25)00373-5.
25. Brucchi F, Boni L, Lauricella S, Sassun R, Dionigi G, Taffurelli G, et al. Systematic review, meta-analysis, and trial sequential analysis of randomized controlled trials on the impact of indocyanine green fluorescence angiography for anastomotic leakage in colorectal surgery. Surgery. 2026;198:110406. doi:10.1016/j.surg.2026.110406.
26. Boalot A, Yau J, Hasan M, Wang X, Younes A, Hannah M, Junejo M. Use of intraoperative ICG fluorescence angiography to reduce anastomotic leak in left-sided colorectal resections: a systematic review and meta-analysis of RCTs. Colorectal Dis. 2026;28(2):e70378. doi:10.1111/codi.70378.

Copyright: © 2026 (CC BY 4.0) by the authors.

РАК НА РЕКТУМА – ЕВОЛЮЦИЯ НА ЛЕЧЕНИЕТО В ЕРАТА НА ПРЕЦИЗНА МИНИМАЛНО ИНВАЗИВНА ХИРУРГИЯ.

СВ. МАСЛЯНКОВ

Св. Маслянков
Клиника по хирургия, УМБАЛ „Александровска" ЕАД, Медицински Университет – София

Увод: Карцинома на ректума (КР) е едно от най-значимите предизвикателства в колоректалната хирургия, като лечението му претърпя съществена трансформация през последните три десетилетия. Натрупването на убедителни доказателства за ролята на тоталната мезоректална ексцизия (ТМЕ), развитието на мултимодалния терапевтичен подход и навлизането на минимално инвазивните технологии доведоха до значително подобряване на онкологичните резултати, функционалния изход и качеството на живот на пациентите. Лапароскопската хирургия е доказано онкологично еквивалентна на отворения достъп. Тя предлага редица краткосрочни предимства, като намалена оперативна травма, по-ниска заболеваемост и по-бързо възстановяване. Роботизираната хирургия разширява възможностите на минимално-инвазивния подход, осигурявайки по-висока прецизност при дисекцията в таза, подобрена визуализация и по-добра ергономия.
Методи: Авторът анализира ретроспективно дейността си за период от осем години (2018 – 2025, включително) в Клиника по хирургия, УМБАЛ „Александровска". Радикално са оперирани 247 пациента с КР, разпределени в следните групи: В група 1 са включени 67 пациенти (27,1 %), екстирпация на ректума по Майлс. Група 2 включва 86 пациенти ниска предна резекция, с профилактична стома (34,9 %), а в група 3 са обобщени 94 (38 %) с висока предна резекция.
Резултати: Пациентите са анализирани по типа на оперативния подход, отворен, при 58 (23,5 %) и минимално-инвазивен – 189 (76,5 %), като е оценявана времевата тенденция. Проследени са ключови етапи в развитието на хирургичното лечение на КР – локална ексцизия, стандартизирана ТМЕ и нови органосъхраняващи стратегии. Анализирани са актуалните гайдлайни, с критичен поглед на наличните доказателства и бъдещите насоки за развитие на колоректалната хирургия. Акцента е върху персонализирания подход и оптимизирането на онкологичните и функционалните резултати. Хирургичната еволюция върви успоредно с мултидисциплинарния поглед върху болестта. Очертава се необходимостта от неоадювантни възможности, молекулярен мапинг, watch & wait подход или разширени дисекции, все модалности, променящи традиционните алгоритми на лечение.
Заключение: С хирургичното лечение на КР търсим онкологичната сигурност, добри функционални резултати и качество на живот. Мултидисциплинарния подход и съвременното хирургично поведение са гаранция за това.

Ключови думи: карцином на ректум, колоректална хирургия, минимално-инвазивни техники, мултидисциплинарен подход.

Copyright: © 2026 (CC BY 4.0) by the authors.

RECTAL CANCER—EVOLUTION OF TREATMENT IN THE ERA OF PRECISION MINIMALLY INVASIVE SURGERY

S. Maslyankov
Department of Surgery, University Hospital Alexandrovska EAD, Medical University – Sofia

Introduction: Rectal cancer is one of the most significant challenges in colorectal surgery, and its treatment has undergone a substantial transformation over the past three decades. The accumulation of compelling evidence supporting the role of total mesorectal excision (TME), the development of a multimodal therapeutic approach, and the introduction of minimally invasive technologies have led to marked improvements in oncological outcomes, functional results, and patients' quality of life. Laparoscopic surgery has been proven oncological equivalent to open surgery. It offers several short-term advantages, including reduced operative trauma, lower morbidity, and faster recovery. Robotic surgery further expands the possibilities of the minimally invasive approach by providing greater precision during pelvic dissection, improved visualization, and better ergonomics.
Methods: The author retrospectively analysed his surgical activity over an eight-year period, from 2018 through 2025, at the Department of Surgery, University Hospital Alexandrovska. A total of 247 patients with rectal cancer underwent radical surgery and were divided into the following groups: Group 1 included 67 patients (27.1%) who underwent abdominoperineal resection according to Miles; Group 2 included 86 patients (34.9%) who underwent low anterior resection with a protective stoma; and Group 3 included 94 patients (38.0%) who underwent high anterior resection.
Results: Patients were analysed according to the operative approach: open surgery in 58 cases (23.5%) and minimally invasive surgery in 189 cases (76.5%), with assessment of the trend over time. Key stages in the development of the surgical treatment of rectal cancer were reviewed, including local excision, standardized TME, and new organ-preserving strategies. Current guidelines were analysed with a critical appraisal of the available evidence and future directions in colorectal surgery. Emphasis was placed on the personalized approach and optimization of oncological and functional outcomes.
The evolution of surgery is progressing in parallel with the multidisciplinary perspective on the disease. The need for neoadjuvant options, molecular mapping, a watch-and-wait approach, or extended dissections is becoming increasingly apparent, as these modalities are changing traditional treatment algorithms.
Conclusion: In the surgical treatment of rectal cancer, the goals are oncological safety, good functional outcomes, and quality of life. A multidisciplinary approach and contemporary surgical management are essential to achieving these goals.

Keywords: rectal cancer, colorectal surgery, minimally invasive techniques, multidisciplinary approach.

Copyright: © 2026 (CC BY 4.0) by the authors.

ЛАПАРОСКОПСКАТА ДЯСНА ХЕМИКОЛЕКТОМИЯ С ПЪЛНА МЕЗОКОЛИЧНА ЕКСЦИЗИЯ. Х. АДЕМ, Л. ГОЦЕВА, М. СОКОЛОВ, В. ПАВЛОВ, СВ. МАСЛЯНКОВ

Х. Адем, Л. Гоцева, М. Соколов, В. Павлов, Св. Маслянков
Клиника по хирургия, УМБАЛ „Александровска“ ЕАД, Медицински Университет – София

Увод: Лапароскопската дясна хемиколектомия с пълна мезоколична ексцизия (Complete Mesocolic Excision, CME) и централно съдово лигиране (Central Vascular Ligation, CVL) представлява съвременна техника в хирургичното лечение на карцинома на дясното дебело черво. Концепцията за CME, въведена от Werner Hohenberger през 2009 г., се основава на стриктно спазване на ембриологичните фасциални плоскости, запазване на интактността на мезоколичната фасция и извършване на разширена (D3) лимфна дисекция чрез централно лигиране на кръвоснабдяващите съдове. Целта на този подход е постигане на максимална онкологична радикалност чрез en bloc резекция на тумора, мезоколона и регионалния лимфен басейн, като същевременно се минимизира рискът от интраоперативна туморна дисеминация.
Представяне на клиничен случай: Във видеопрезентация ще бъде представен клиничен случай на пациент от мъжки пол, на 43 г, с локално напреднал карцином на десния колон. При него беше извършена лапароскопска дясна хемиколектомия, с пълна мезоколична ексцизия и централно съдово лигиране. Чрез този клиничен случай ще демонстрират основните етапи на оперативната техника, анатомичните ориентири, техническите предизвикателства и непосредствения следоперативен резултат. С представянето се илюстрират принципите на CME и начин за постигане на оптимална лимфна дисекция, онкологично радикална резекция и подобрени дългосрочен резултат.
Дискусия. Развитието на лапароскопската колоректална хирургия през последните две десетилетия показват, че лапароскопският достъп осигурява онкологични резултати, съпоставими с тези на отворената хирургия. Същевременно тя предлага съществени предимства, като намалена оперативна травма, по-ниска интраоперативна кръвозагуба, редуцирана следоперативна болка, по-ниска честота на раневи инфекции и инцизионни хернии, по-бързо възстановяване на гастро-интестиналния пасаж, по-кратък болничен престой и по-ранно започване на адювантната терапия. Съвременните рандомизирани клинични проучвания, систематични обзори и метаанализи показват, че лапароскопската дясна хемиколектомия с пълна мезоколична ексцизия е безопасен и онкологично адекватен метод при пациенти с резектабилен карцином на дясното дебело черво. Процедурата се асоциира с по-висок брой екстирпирани лимфни възли, по-добро качество на хирургичния препарат и отлични показатели за обща и безрецидивна преживяемост. Поради тези причини CME постепенно се утвърждава като съвременен стандарт в специализираните центрове по колоректална хирургия.
Заключение. Днешното разбиране за хирургичното лечение на карцинома на десния колон определя CME като фундаментален компонент на висококачествената колоректална хирургия. Той трябва да бъде прилаган винаги, когато това е технически възможно и онкологично обосновано.

Ключови думи: дясна хемиколектомия, мезоколична ексцизия, минимално инвазивни техники, мултидисциплинарен подход.

Copyright: © 2026 (CC BY 4.0) by the authors.

LAPAROSCOPIC RIGHT HEMICOLECTOMY WITH COMPLETE MESOCOLIC EXCISION

H. Adem, L. Gotseva, M. Sokolov, V. Pavlov, S. Maslyankov
Department of Surgery, Alexandrovska University Hospital, Medical University – Sofia

Introduction: Laparoscopic right hemicolectomy with complete mesocolic excision (CME) and central vascular ligation (CVL) is a contemporary technique in the surgical treatment of right-sided colon cancer. The concept of CME, introduced by Werner Hohenberger in 2009, is based on strict adherence to the embryological fascial planes, preservation of the integrity of the mesocolic fascia, and performance of an extended (D3) lymph-node dissection through central ligation of the supplying vessels. The aim of this approach is to achieve maximum oncological radicality through en bloc resection of the tumour, mesocolon, and regional lymphatic basin while minimizing the risk of intraoperative tumour dissemination.
Case Presentation: A video presentation will demonstrate the clinical case of a 43-year-old male patient with locally advanced right-sided colon cancer. He underwent laparoscopic right hemicolectomy with complete mesocolic excision and central vascular ligation. The case demonstrates the main stages of the operative technique, the anatomical landmarks, the technical challenges, and the immediate postoperative outcome. The presentation illustrates the principles of CME and a method for achieving optimal lymph-node dissection, oncological radical resection, and improved long-term outcomes.
Discussion: Developments in laparoscopic colorectal surgery over the past two decades have shown that the laparoscopic approach provides oncological outcomes comparable to those of open surgery. At the same time, it offers substantial advantages, including reduced operative trauma, lower intraoperative blood loss, less postoperative pain, lower rates of wound infection and incisional hernia, faster recovery of gastrointestinal transit, a shorter hospital stay, and earlier initiation of adjuvant therapy. Contemporary randomized clinical trials, systematic reviews, and meta-analyses indicate that laparoscopic right hemicolectomy with complete mesocolic excision is a safe and oncological adequate method for patients with resectable right-sided colon cancer. The procedure is associated with a higher lymph-node yield, better specimen quality, and excellent overall and disease-free survival outcomes. For these reasons, CME is gradually becoming established as a contemporary standard in specialized colorectal surgery centres.
Conclusion: The current understanding of the surgical treatment of right-sided colon cancer defines CME as a fundamental component of high-quality colorectal surgery. It should be performed whenever technically feasible and oncological justified.

Keywords: right hemicolectomy, mesocolic excision, minimally invasive techniques, multidisciplinary approach.

Copyright: © 2026 (CC BY 4.0) by the authors.

МЕЖДУНАРОДЕН ТЕЛЕМЕНТОРИНГ В РОБОТИЗИРАНА КОЛОРЕКТАЛНА ХИРУРГИЯ – НАЧАЛЕН ОПИТ.

Д. ДИМИТРОВ, М. ШОШКОВА, Ц. ЙОЦОВ, П. МАРИНОВА, Й. ИВАНОВ, СТ. ПЕТРОВА, М. КАРАМАНЛИЕВ

Д. Димитров1,2, М. Шошкова1,2, Ц. Йоцов3, П. Маринова1, Й. Иванов1,2, Ст. Петрова1, М. Караманлиев1,2

1. *Медицински университет – Плевен*
2. *Център по компетентност „Леонардо да Винчи“*
3. *УМБАЛ Медика – Русе*

Увод: Нарастващото внедряване на роботизираната хирургия създава необходимост от ефективни модели за обучение и експертна подкрепа в реално време. Телементорството предоставя възможност за дистанционно напътствие от опитни хирурзи по време на сложни оперативни интервенции. Целта на настоящото проучване е да се оцени осъществимостта и ранният опит от международно телементорство при робот-асистирани хирургични процедури.
Методи: Проведено е ретроспективно проучване на серия от осем телементорирани робот-асистирани операции, извършени в шест държави в Европа, Близкия изток и Азия. Анализирани са характеристиките на процедурите, техническите параметри на комуникацията, интраоперативните събития и непосредствените оперативни резултати. Дистанционната комуникация е осъществена чрез защитена облачна платформа с двупосочно аудио-видео предаване в реално време и възможност за телестрация. Данните са представени чрез описателна статистика. Благодарност за подкрепата на проекта BG16RFPR002-1.014-0002-C001 „Център за компетентност в персонализираната медицина, 3D и телемедицина, роботизирана и минимално инвазивна хирургия“ финансиран от PRIDST 2021-2027, съфинансиран от ЕС.
Резултати: В серията са включени седем роботизирани колоректални резекции и една гинекологична операция. Седем от осемте интервенции са завършени роботизирано, а една дясна хемиколектомия е конвертирана към отворена хирургия. По време на всички процедури е поддържана стабилна интернет свързаност при латентност под 500 ms, въпреки максимално разстояние между ментора и оператора до приблизително 7500 km. Наблюдавани са краткотрайни прекъсвания на комуникацията, които не са повлияли хода на операциите или безопасността на пациентите. Телементорството успешно е подпомогнало интраоперативното вземане на решения при технически сложни случаи.
Заключение: Международното телементорство е осъществимо и безопасно при роботизирана хирургия на големи разстояния. Получените резултати показват потенциала му като ефективен инструмент за разпространение на хирургичната експертиза и подпомагане на нововъзникващи роботизирани програми. Необходими са по-големи проспективни проучвания за оценка на образователните резултати, определяне на техническите стандарти и разработване на регулаторни рамки.

Ключови думи: телементорство, роботизирана хирургия колоректална хирургия.

Copyright: © 2026 (CC BY 4.0) by the authors.

INTERNATIONAL TELEMENTORING IN ROBOTIC COLORECTAL SURGERY—INITIAL EXPERIENCE

D. Dimitrov[1,2], M. Shoshkova[1,2], Ts. Yotsov[3], P. Marinova[1], Y. Ivanov[1,2], S. Petrova[1], M. Karamanliev[1,2]
1. Medical University – Pleven
2. „Leonardo da Vinci" Centre of Competence
3. University Hospital Medica – Ruse

Introduction: The increasing adoption of robotic surgery creates a need for effective training models and real-time expert support. Telementoring enables experienced surgeons to provide remote guidance during complex surgical procedures. The aim of this study was to assess the feasibility and initial experience of international telementoring in robot-assisted surgical procedures.
Methods: A retrospective study was conducted on a series of eight telementored robot-assisted operations performed in six countries across Europe, the Middle East, and Asia. Procedure characteristics, technical communication parameters, intraoperative events, and immediate operative outcomes were analyzed. Remote communication was provided through a secure cloud-based platform with real-time bidirectional audio-video transmission and telestration capability. Data were presented using descriptive statistics. We acknowledge the support of project BG16RFPR002-1.014-0002-C001, "Centre of Competence in Personalized Medicine, 3D and Telemedicine, Robotic and Minimally Invasive Surgery," funded under PRIDST 2021–2027 and co-financed by the European Union.
Results: The series included seven robotic colorectal resections and one gynecological operation. Seven of the eight procedures were completed robotically, while one right hemicolectomy was converted to open surgery. Stable internet connectivity with latency below 500 ms was maintained during all procedures, despite a maximum distance of approximately 7,500 km between mentor and operating surgeon. Brief communication interruptions occurred but did not affect the course of the operations or patient safety. Telementoring successfully supported intraoperative decision-making in technically complex cases.
Conclusions: International telementoring is feasible and safe for robotic surgery over long distances. The results demonstrate its potential as an effective tool for disseminating surgical expertise and supporting emerging robotic surgery programmes. Larger prospective studies are required to evaluate educational outcomes, define technical standards, and develop regulatory frameworks.

Keywords: telementoring, robotic surgery, colorectal surgery.

Увод

През последните две десетилетия роботизираната хирургия се утвърди като едно от най-значимите постижения в развитието на минимално инвазивната хирургия. След въвеждането на роботизираната система da Vinci в клиничната практика в началото на XXI век, броят на робот-асистираните операции нарасна експоненциално в почти всички хирургични специалности. В колоректалната хирургия роботизираните технологии намират приложение както при доброкачествени заболявания, така и при лечението на карцинома на ректума и дебелото черво, където

Copyright: © 2026 (CC BY 4.0) by the authors.

предоставят предимства като триизмерна визуализация с висока резолюция, елиминиране на физиологичния тремор, повишена свобода на движение на инструментите и подобрена ергономия за хирурга [1–4].
Особено при ниските предни резекции и тоталната мезоректална ексцизия роботизираната хирургия улеснява дисекцията в тесния таз, като потенциално подобрява качеството на мезоректалната ексцизия и намалява необходимостта от конверсия към отворена хирургия [5–7]. Независимо от тези предимства, внедряването на роботизираните технологии остава предизвикателство за много хирургични центрове поради високата цена на оборудването, необходимостта от продължително обучение и сравнително ограничената наличност на опитни ментори.

Кривата на обучение при роботизираната колоректална хирургия се оценява на между 20 и над 70 последователни операции в зависимост от вида на интервенцията, предходния лапароскопски опит на хирурга и използваните методи за обучение [8,9]. Натрупването на необходимия практически опит изисква продължително време, а възможностите за непосредствено присъствие на експерт по време на първите самостоятелни операции често са ограничени от географски, организационни и финансови фактори.

Развитието на високоскоростните комуникационни мрежи и облачните технологии създаде предпоставки за нови модели на хирургично обучение. Телемедицината постепенно премина от използването си предимно за консултации към активна подкрепа на оперативната дейност чрез дистанционно наблюдение, телеприсъствие, телепрокторство и телементорство [10,11]. Макар тези понятия често да се използват като взаимозаменяеми, между тях съществуват съществени различия. При телементорството опитен хирург предоставя експертни насоки и подпомага вземането на решения в реално време, без да упражнява директен контрол върху роботизираната система. За разлика от това, при телехирургията операторът управлява хирургичните инструменти дистанционно, което поставя значително по-високи изисквания към комуникационната инфраструктура и регулаторната рамка [12].

Историческият интерес към дистанционната хирургия започва още през 90-те години на XX век, когато първоначалните разработки са насочени към осигуряване на хирургична помощ при военни мисии, космически полети и изолирани географски райони. Ключов момент представлява операцията „Lindbergh“, извършена през 2001 г., при която проф. Jacques Marescaux осъществява първата успешна трансатлантическа роботизирана лапароскопска холецистектомия между Ню Йорк и Страсбург [13]. Това постижение демонстрира техническата възможност за безопасно извършване на дистанционно управлявана хирургия при минимална латентност на комуникацията.

Въпреки впечатляващите технологични успехи, широкото клинично приложение на телехирургията остава ограничено поради високите изисквания към комуникационната инфраструктура, необходимостта от изключително ниска латентност и наличието на сложни правни, етични и организационни въпроси. За разлика от нея, телементорството се утвърждава като значително по-практичен и

Copyright: © 2026 (CC BY 4.0) by the authors.

лесно приложим модел за подпомагане на хирургичните екипи. При този подход евентуални краткотрайни прекъсвания на комуникацията не компрометират безопасността на пациента, тъй като локалният хирург запазва пълен контрол върху оперативния процес [14].

През последните години се появиха няколко защитени облачни платформи, позволяващи двупосочно предаване на висококачествено аудио- и видеосъдържание в реално време, комбинирано с телестрация, обмен на образи и дистанционна комуникация между хирургичните екипи. Публикуваните серии показват, че телементорството може успешно да подпомага внедряването на нови роботизирани програми, да намалява необходимостта от физическо присъствие на експерти и да улеснява международния обмен на хирургичен опит [15–18]. Пандемията от COVID-19 допълнително ускори развитието на тези технологии, като ограничи възможностите за пътуване и присъствено обучение, но същевременно стимулира използването на дистанционни форми на хирургично образование [19].

Въпреки бързото развитие на телемедицинските технологии, публикуваните клинични данни за международно телементорство при роботизирана колоректална хирургия остават ограничени. Повечето налични публикации представляват единични клинични случаи или малки серии от пациенти, а проспективните сравнителни изследвания все още са недостатъчни. Това подчертава необходимостта от натрупване на допълнителен клиничен опит и публикуване на реални резултати от ежедневната хирургична практика.

Целта на настоящото проучване е да представи първоначалния опит от международно телементорство при осем последователни робот-асистирани операции, извършени в шест държави, както и да оцени техническата осъществимост, надеждността на комуникацията и непосредствените оперативни резултати при този модел на дистанционно експертно подпомагане.

Методи

Дизайн на изследването

Настоящото изследване представлява описателен анализ на серия от роботизирани хирургични интервенции, извършени с използване на система за дистанционно телементорство (teleproctoring). Целта на анализа е да се оцени приложимостта на дистанционното наставничество при роботизирана хирургия, като се анализират техническите параметри на връзката, организацията на обучителния процес, безопасността на хирургичните процедури и възможностите за трансфер на експертни знания между различни географски локации.

Анализирани са случаи на роботизирана колоректална хирургия, при които дистанционен експерт е осъществявал наблюдение, комуникация и интраоперативно наставничество на хирургичния екип.

Организация на телементорската програма

Телементорството беше реализирано чрез специализирана телемедицинска платформа, позволяваща двупосочна аудио-визуална комуникация, споделяне на оперативното изображение от роботизираната система, наблюдение на операционната зала и комуникация между хирурга-оператор и дистанционния ментор. Основен принцип на програмата беше запазването на автономността на локалния хирургичен екип. Дистанционният експерт изпълняваше ролята на консултант и обучител, без директен контрол върху роботизираната система.

Copyright: © 2026 (CC BY 4.0) by the authors.

За всеки случай бяха събирани технически параметри (географско разстояние между оператора и ментора; тип и стабилност на интернет връзката; наличие на забавяне (latency) при аудио-визуалната комуникация; качество на видео трансмисията; прекъсвания или технически проблеми по време на процедурата), хирургични показатели (вид на извършената роботизирана операция; продължителност на операцията; необходимост от промяна на оперативната стратегия; интраоперативни усложнения; конверсии; непосредствени следоперативни резултати). Изказваме благодарност за подкрепата на проекта BG16RFPR002-1.014-0002-C001 „Център за компетентност в персонализираната медицина, 3D и телемедицина, роботизирана и минимално инвазивна хирургия“ финансиран от PRIDST 2021-2027, съфинансиран от ЕС.

Резултати

Характеристика на телементорската серия

В периода на изследването бяха анализирани общо 8 роботизирани колоректални хирургични процедури, извършени с подкрепата на дистанционно телементорство. Всички интервенции бяха проведени от локален хирургичен екип с използване на роботизирана хирургична платформа, като дистанционен експерт осъществяваше предоперативно планиране, интраоперативно наблюдение и експертна консултация. Телементорските сесии включваха международни връзки между хирургични екипи, разположени в различни държави, включително България, Китай, Гърция, Обединени арабски емирства, Италия и Румъния. Серията демонстрира приложимостта на дистанционното наставничество при значителни географски разстояния и различни инфраструктурни условия (Таблица 1).

Таблица 1. Интервенции, включени в серията

Локация	Процедура	Завършване на процедура робот-асистирано	Време
Гърция	Ниска предна резекция	Да	2:10
ОАЕ	Хистеректомия + SLNB	Да	1:45
Италия	Ниска предна резекция	Да	2:50
Китай	Абдоминоперинеална резекция	Да	3:35
Румъния	Дясна хемиколектомия	Конверсия	1:25+1:15
България (София)	Ниска предна резекция	Да	2:45
България (Царево)	Сигмоидектомия	Да	2:31
България (Самоков)	Ниска предна резекция	Да	3:10

От общо 8 случая, в 3 процедури дистанционният ментор се намираше в България, а в останалите 5 – извън страната. Най-голямото географско разстояние беше реализирано при телементорска връзка между България и Китай, при която разстоянието между хирургичните центрове надхвърляше 7500 km. Поради особеностите на интернет маршрутизацията реалният мрежов път на трансфера на данни беше приблизително 11 000–13 000 km.

Copyright: © 2026 (CC BY 4.0) by the authors.

Техническа осъществимост на дистанционната връзка

При всички процедури беше постигната стабилна двупосочна комуникация между операционния екип и дистанционния ментор. Аудио-визуалният трансфер позволяваше непрекъснато наблюдение на оперативното поле, обсъждане на хирургичната стратегия и предоставяне на експертни препоръки в реално време.

При международната връзка между България и Китай измереното комуникационно забавяне (latency) беше приблизително 400–500 ms. Въпреки това забавяне, което е значително по-високо от стандартните стойности при локални мрежи, комуникацията остана достатъчно ефективна за осъществяване на хирургично наставничество.

Не бяха регистрирани критични прекъсвания на връзката или ситуации, при които технически проблем да наложи прекратяване на телементорската сесия. Независимо от вариациите в интернет инфраструктурата между различните държави, платформата осигури надеждна комуникация между участниците.
Хирургични резултати
Всички процедури бяха завършени успешно. Основният тип интервенции бяха роботизирани колоректални операции, включително процедури при пациенти с колоректален карцином, при които ключови етапи като мезоректална ексцизия, дисекция в тесни анатомични пространства и оценка на хирургичната стратегия бяха предмет на дистанционно обсъждане.

Дистанционният ментор участваше активно чрез обсъждане на позициониране на пациента и хирургичен достъп, насоки относно анатомични ориентири, дискусия на критични хирургични моменти, оценка на качеството на извършената дисекция.
В един случай се наложи конверсия към отворена хирургия поради локално авансирал тумор и невъзможност за оценка на локална операбилност. Не се наблюдаваха усложнения, свързани с използването на телементорската система.

Дискусия
Развитието на роботизираната хирургия през последните две десетилетия доведе до значителна промяна в начина, по който се извършват сложни минимално инвазивни процедури. Въпреки доказаните предимства на роботизираните платформи по отношение на прецизност, ергономия и възможност за работа в ограничени анатомични пространства, внедряването на тези технологии остава силно зависимо от наличието на опитни хирурзи, структурирани обучителни програми и възможности за експертна подкрепа по време на началната крива на обучение [20].
Традиционният модел на обучение чрез физическо присъствие на проктор или ментор в операционната зала е ефективен, но е свързан със значителни организационни, финансови и логистични ограничения. Необходимостта от международни пътувания, координация на графици и продължително отсъствие на експерта често ограничава възможността за бързо разпространение на специализирани роботизирани техники. Телементорството представлява естествена еволюция на този модел, като позволява експертна хирургична подкрепа в реално време независимо от географската дистанция [21].

Copyright: © 2026 (CC BY 4.0) by the authors.

Настоящото изследване демонстрира техническата осъществимост на международно телементорство при роботизирана колоректална хирургия в условията на значителна географска дистанция. Анализираната серия от 8 роботизирани операции включва случаи, при които дистанционният ментор се намираше в различни държави, включително Китай, Гърция, Обединени арабски емирства, Италия и Румъния. При най-отдалечената връзка между България и Китай географското разстояние надхвърляше 7500 km, а реалният мрежов маршрут достигаше приблизително 11 000–13 000 km. Въпреки това беше постигната стабилна комуникация със забавяне от приблизително 400–500 ms, което позволи ефективна двупосочна комуникация и хирургично наставничество.

Един от основните технически въпроси при дистанционните хирургични приложения е влиянието на мрежовото забавяне върху качеството на комуникацията и безопасността на процедурите. При директна дистанционна роботизирана хирургия латентността има критично значение, тъй като може да повлияе върху прецизността на движенията и координацията между визуалната обратна връзка и двигателния отговор на хирурга. При телементорството обаче ролята на дистанционния експерт е консултативна, което позволява използване на по-големи стойности на latency в сравнение с автономната дистанционна хирургия [22].

Получените резултати са в съответствие с публикуваните данни за приложението на телепрокторството при роботизирана хирургия. Последните систематични анализи показват, че дистанционното наставничество може да осигури сравними хирургични резултати спрямо традиционния модел с физически присъстващ проктор, без значимо увеличение на оперативното време или усложненията, когато са налични надеждна комуникационна инфраструктура и стандартизирани протоколи.

Особено значение в настоящата серия има приложението на телементорството при роботизирана колоректална хирургия. Тези процедури изискват висока степен на техническа експертиза поради сложната анатомия на таза, необходимостта от прецизна дисекция около критични структури и значението на стандартизираната техника за постигане на оптимални онкологични резултати. В този контекст дистанционният експерт може да подпомогне локалния хирург чрез обсъждане на оперативната стратегия, идентифициране на анатомични ориентири и оптимизиране на ключови хирургични етапи.

Важен аспект на телементорството е неговата роля не само като инструмент за обучение, но и като механизъм за създаване на устойчиви хирургични мрежи. Центровете с по-голям опит могат да подпомагат развитието на нови роботизирани програми в региони, където липсва достатъчен локален експертен капацитет. Това е особено важно за системи на здравеопазване, в които високотехнологичните хирургични методи са концентрирани в ограничен брой центрове.

В бъдеще интегрирането на 5G комуникации, изкуствен интелект, разширена реалност и анализ на хирургично видео може допълнително да увеличи ефективността на телементорските платформи. Комбинацията между експертно човешко наставничество и AI-базирани инструменти за оценка на хирургични умения има потенциал да създаде нов модел за стандартизирано обучение и оценка на компетентността [23].

Настоящото изследване има няколко ограничения. Малкият брой случаи и описателният характер ограничават възможността за статистическо сравнение с

Copyright: © 2026 (CC BY 4.0) by the authors.

традиционния модел на проктерство. Допълнително, анализът се фокусира основно върху техническата осъществимост и непосредствените резултати, без дългосрочна оценка на обучителния ефект върху хирургичната компетентност. Независимо от това, представените резултати предоставят практически доказателства, че международното телементорство при роботизирана колоректална хирургия е реалистичен и приложим модел за трансфер на експертиза.

Заключение

Международното телементорство при роботизирана хирургия е технически осъществим и ефективен модел за дистанционно експертно подпомагане, който преодолява географските ограничения и улеснява трансфера на хирургични знания. Настоящата серия от осем робот-асистирани колоректални операции демонстрира надеждност на комуникацията, възможност за работа при значителни разстояния и приложимост на телементорството като инструмент за обучение и развитие на роботизирани хирургични програми. Този подход не замества традиционното обучение и присъственото проктерство, а представлява допълващ механизъм за ускоряване на кривата на обучение, стандартизиране на техниките и създаване на международни хирургични мрежи.

Библиография

1. D'Annibale A, Pernazza G, Monsellato I, Pende V, Lucandri G, Morpurgo E, et al. Total mesorectal excision: the impact of robotic surgery on pelvic anatomy. Surg Endosc. 2009;23:996–1001.
2. Pigazzi A, Luca F, Casciola L, Patriti A, Ceccarelli G, Pinotti E, et al. Robotic-assisted laparoscopic colorectal surgery: a multicenter experience. Surg Endosc. 2010;24:247–252.
3. Baik SH, Kwon HY, Kim JS, Hur H, Sohn SK, Cho CH, et al. Robotic versus laparoscopic low anterior resection of rectal cancer: short-term outcome. Surg Endosc. 2009;23:1198–1205.
4. Jayne D, Pigazzi A, Marshall H, Croft J, Quirke P, West N, et al. Robotic-assisted surgery compared with laparoscopic surgery for rectal cancer: the ROLARR randomized controlled trial. Lancet. 2017;389:994–1004.
5. Park JS, Choi GS, Lim KH, Jang YS, Kim HJ, Park SY, et al. Robotic versus laparoscopic surgery for rectal cancer: a comparative study. Ann Surg. 2015;261:129–137.
6. Kim MJ, Park SC, Park JW, Chang HJ, Kim DY, Nam BH, et al. Robot-assisted versus laparoscopic surgery for rectal cancer: a phase II open label prospective randomized controlled trial. Ann Surg. 2018;267:243–251.
7. Xiong B, Ma L, Huang W, Zhao Q, Cheng Y, Liu J. Robotic versus laparoscopic surgery for rectal cancer: a meta-analysis of short-term outcomes. Surg Endosc. 2015;29:2211–2221.
8. Miskovic D, Ni M, Wyles SM, Tekkis P, Hanna GB. Learning curve and case selection in laparoscopic colorectal surgery: systematic review. Surg Endosc. 2012;26:1651–1660.
9. Jiménez-Rodríguez RM, Díaz-Pavón JM, de la Portilla F, Prendes S, Casal E, Padillo FJ, et al. Learning curve for robotic-assisted colorectal surgery: a prospective analysis. Int J Surg. 2013;11:820–825.
10. Latifi R, Merrell RC, Doarn CR, Hadeed GJ, Ryan JR. In search of the definition of telemedicine: the need for a conceptual framework. Telemed J E Health. 2009;15:49–53.
11. Gandsas A, McIntyre T, Park AE. Telementoring for minimally invasive surgery. Surg Endosc. 2002;16:1007–1010.

Copyright: © 2026 (CC BY 4.0) by the authors.

12. Satava RM. Telesurgery, robotics, and the future of surgery. Yale J Biol Med. 2002;75:235–242.
13. Marescaux J, Leroy J, Gagner M, Rubino F, Mutter D, Vix M, et al. Transatlantic robot-assisted telesurgery. Nature. 2001;413:379–380.
14. Anvari M, Broderick TJ, Stein H, Chapman T, Ghodoussi M, Birch DW, et al. The impact of latency on surgical precision and telepresence surgery. Surg Endosc. 2005;19:716–721.
15. Mavrocordatos P, Montori A, Morel P. Telepresence and telementoring in robotic surgery: current applications and future perspectives. J Robot Surg. 2018;12:1–7.
16. Coste-Manière É, Adhami L, Mourgues F, Carpentier A, Clement G, Gagner M. Optimal motion control for telemanipulated robotic surgery. Surg Endosc. 2005;19:436–443.
17. Nguan CY, Miller B, Patel R, Luke PP, Schlachta CM. Tele-robotics in urology: tele-mentoring and remote surgical assistance. J Endourol. 2008;22:147–152.
18. Meckawy R, Saady M, Meckawy M, Estwani MA, Masri AD, Khalifeh N, et al. Effectiveness of tele-proctoring in robotic surgery: systematic review of different robotic platforms. World J Urol. 2025;43:709.
19. Chick RC, Clifton GT, Peace KM, Propper BW, Hale DF, Alseidi AA, et al. Using technology to maintain the education of residents during the COVID-19 pandemic. J Surg Educ. 2020;77:729–732.
20. Chepkoech, M., Malila, B., & Mwangama, J. (2025). Telementoring for surgical training in low-resource settings: A systematic review of current systems and the emerging role of 5G, AI, and XR. *Journal of Robotic Surgery, 19*, 525.
21. Meckawy, R., Saady, M., Meckawy, M., Estwani, M. A., Masri, A. D., Khalifeh, N., & Moschovas, M. C. (2025). Effectiveness of tele-proctoring in robotic surgery: Systematic review of different robotic platforms. *World Journal of Urology, 43*(1), 709.
22. Xavier, R. G., Takayama, S., Takayama, S., Ishikawa, K., Banba, T., Nakano, M., Roslani, A. C., & Kim, S. H. (2025). First report: International proctoring of robotic colorectal surgery using TELEPRO®. *Surgery Today, 55*, 1763–1767.
23. Richter, F., Orosco, R. K., & Yip, M. C. (2019). Motion scaling solutions for improved performance in high delay surgical teleoperation. *IEEE Robotics and Automation Letters, 4*(2), 1052–1059.

Copyright: © 2026 (CC BY 4.0) by the authors.

ЛАПАРОСКОПСКО ЛЕЧЕНИЕ НА РЕДКИ ПАРАДУОДЕНАЛНИ ХЕРНИИ – ЛИТЕРАТУРЕН ОБЗОР И СЛУЧАЙ ОТ ПРАКТИКАТА.

Ю. КАЛЧЕВА, М. ХАДЖИВЕЛИ, Е. НИКОЛАЕВ, ВЛ. СЛАВЧЕВА, М. ВЪЛЧЕВА, Г. ВЪЛЧЕВ

Ю. Калчева1, М. Хадживели1, Е. Николаев1, Вл. Славчева1, М. Вълчева1, Г. Вълчев2
1. Военномедицинска академия, МБАЛ – Варна, Клиника по обща и ендоскопска хирургия
2. Военномедицинска академия, МБАЛ – Варна, Отделение по образна диагностика

Увод: Парадуоденалните херниии са редки вътрешни херниии, причинени от вродени дефекти, свързани с малротация на средния отдел на гастроинтестиналния тракт. Левостранните са известни като херниии на Landzert, а десностранните като херниии на Waldeyer. Левите парадуоденални херниии съставляват около 75% от описаните случаи. Поради неясната и неспецифична клинична картина компютърната томография е от ключово значение за диагнозата. Забавеното разпознаване или погрешната диагноза могат да доведат до тежки усложнения, включително чревна перфорация и перитонит. Целта на настоящото проучване е да насочи вниманието на клиницистите към това рядко състояние и да подчертае значението на своевременната диагноза и лечение.
Методи: Представяме литературен обзор и случай от нашата практика.
Резултати: Поради рядката честота на тези случаи наличната литература се основава предимно на малки серии и клинични случаи. Повечето публикации описват случаи с късно поставена диагноза, при вече разгърната картина на чревна исхемия, водещо до резекции в голям обем. В по-новите публикации е описано успешно лечение чрез минимално инвазивни методи. Всички литературни източници подчертават значението на КТ образна диагностика. Представяме случай на 72-годишна пациентка с коремна болка, гадене, повръщане и замайване, без анамнеза за предходни оперативни интервенции. При прегледа – корем мек, лека палпаторна болка в епигастриума, без перитонеално дразнене. Компютърната томография установи инкарцерирана лява парадуоденална херния, предизвикваща висок илеус. При спешна лапароскопия се установи заклещена бримка от проксимален йеюнум, с проксимално от нея дилатирани дванадесетопръстник и стомах. Червото се дезинкарцерира от ретроперитонеалния дефект и се репонира в коремната кухина. Не се установиха данни за исхемия. Парадуоденалният дефект се затвори с продължителен шев. Следоперативното възстановяване протече без усложнения.
Заключение: Вътрешните херниии трябва да се имат предвид при пациенти с неспецифични коремни симптоми, тъй като забавената диагноза може да доведе до сериозни усложнения. Компютърната томография е незаменима част от диагностичния процес. Лапароскопията е безопасен и ефективен метод на лечение, включително при спешни случаи.

Ключови думи: вътрешна херния, лапароскопия, чревна исхемия.

Copyright: © 2026 (CC BY 4.0) by the authors.

LAPAROSCOPIC MANAGEMENT OF RARE PARADUODENAL HERNIAS – LITERATURE REVIEW AND A CASE OF OUR PRACTICE

Y. Kalcheva1, M. Hadzhiveli1, E. Nikolaev1, V. Slavcheva1, M. Valcheva1, G. Valchev2
1. Military medical academy, Varna Naval hospital, Department of general and endoscopic surgery
2. Military medical academy, Varna Naval hospital, Radiology department

Introduction: Paraduodenal hernias are rare internal hernias caused by congenital defects related to midgut malrotation. According to their location they are classified as left-sided defects, known as Landzert hernias, and right-sided defects, known as Waldeyer hernias. Left paraduodenal hernias represent 75% of reported cases. Due to their vague and nonspecific clinical presentation, computed tomography plays crucial for the diagnosis. Delayed recognition or misdiagnosis may lead to severe complications - bowel perforation and peritonitis. The purpose of this study is to draw the attention of physicians to this rare condition and emphasize the importance of timely diagnosis and management to avoid delayed treatment.
Methods: We are presenting a literature review and a case of our practice.
Results: Because of the rare occurrence of these cases, the only available literature is based on small series and case reports. Most of the publications are describing late diagnosis, when bowel ischemia has already occurred and major resection was needed. In newer reports minimally invasive treatment was successful. The major role of CT scan was emphasized. Our case is of a 72-year-old female patient, complaining of abdominal pain, nausea, vomiting, dizziness, no previous surgery. On physical examination - nontender abdomen, light pain on palpation in epigastric region. CT imaging identified bowel obstruction due to incarcerated left paraduodenal hernia. Emergency laparoscopy revealed an incarcerated proximal jejunal loop causing duodenal and gastric distension. The bowel was reduced without evidence of ischemia, and the defect was closed with a running suture. Postoperative recovery was uneventful.
Conclusion: Internal hernias should be considered in patients with nonspecific abdominal symptoms, as delayed diagnosis may cause serious complications. CT imaging is indispensable part of the diagnosis. Laparoscopy is a safe and effective treatment option, even in emergency cases.

Keywords: internal hernia, laparoscopy, bowel ischemia

Увод: Вътрешните хернии са рядка патология, която се дефинира като пролабиране на интраабдоминални органи, най-често тънко черво, през перитонеален или мезентериален дефект в компартмент на коремната кухина или таза. Тези дефекти могат да са вродени или ятрогенни, след хирургична намеса. Перитонеалните дефекти, могат да бъдат нормално съществуващи в популацията или новопоявили се такива в индивидуалното развитие, като най-често се дължат на малротация на средния отдел на ГИТ, поест следствие на грешка в ембрионалното развитие. [1, 2] С все по-честото използване на анастомозата по Roux en Y, във всички области на хирургията, бариатрия, хирургия на стомах, жлъчно – чернодробната хирургия и др., се създава артефициален дефект в мезентериума, който е предпоставка за поява на постоперативна вътрешна херния. [1, 3] Най-честата клинична изява на вътрешните хернии е странгулацията на тънко черво, но симпоматиката варира от лек коремен

Copyright: © 2026 (CC BY 4.0) by the authors.

дискомфорт, до разгъната картина на чревна непроходимост, а в случаите с напреднала исхемия и некроза – перитонит и сепсис. [4, 5]
Според класическата класификация на Welch, вътрешните хернии се делят на осем вида, в зависимост от анатомичната локализация на херниалния отвор, представени на таблица 1. [1]

1. Класификация на вътрешни хернии по Welch

1a: Левостранна парадуоденална херния (Landzert)
1b: Десностранна парадуоденална херния (Waldayer)
2: Херния във foramen Winslowi
3: Перицекална херния
4: Мезосигмоидална херния
5: Трансмезентериална херния
6: Трансоментална херния
7: Суправезикална и тазова херния

Doishita et al. предлагат друга класификация въз основа на произхода на херниалния отвор, през който се осъществява херниирането. Според тази класификация се делят на хернии през: 1 - нормално съществуващ отвор, 2 - рецесус на ретроперитонеума или необичайна перитонеална фоса, 3 – абнормален отвор на мезентериум или лигамент. [6]
Парадуоденалните хернии са най-често срещаните вътрешни хернии, като левостранната херния на Landzert представлява 75% от случите. [2] Възниква в следствие на вроден дефект, при около 2% от популацията. Разполага се каудално спрямо v. mesenterica inf., леви клончета на a. colica media и наляво от дисталния дуоденум, в областта на фосата на Landzert. [7, 8, 9] В нея пролабират тънкочревни бримки към и през мезото на трансверзалния колон, като при подходящи условия може да настъпи заклещване. [10]
Клиничната картина е изключително неспецифична, вариращa от лек коремен дискомфорт, диспептични симптоми с интермитентен характер, често повлияващи се от промяна на телесната поза, до картина на разгърната чревна обструкция, особено в случаите със заклещване на сляпа чревна бримка. [11, 12, 13] Тези фактори често водят до късно разпознаване на тази рядка патология, като късната диагноза е предпоставка развитие на чревна некроза, перфорация и перитонит. [11-14]
Почти всички налични публикации по темата подчертават значението на компютърната томография за ранно поставяне на диагнозата. Обикновената рентгенография на корем рядко показва типичната картина на илеус, като единствено при напреднали случаи, усложнени с перфорация на черво и перитонит, може да се установи наличие на свободен газ. [10] Някои източници описват „маса" от чревни бримки в горен ляв квадрант на корема, рентгенологична находка насочваща към вътрешна херния. [15] Компютърната томография е инструментът необходим за навременно разпознаване на тази нечеста патология, без употребата ѝ, често диагнозата се поставя на операционната маса, с вече напреднали усложнения, водещо до голям обем резекционна хирургия. [11-14]
Характерният КТ образ представлява конволут образуван от тънкото черво или торбовидна маса от дилатирани чревни бримки, разположена между стомаха и панкреаса, на ляво от lig. Treitzi. Обикновено се наблюдава луксиране на задна стена на стомаха, дуоденалната флексура и трансверзалният колон в дорзално направление.

Copyright: © 2026 (CC BY 4.0) by the authors.

Хранещите съдове на заклещената тънкочревна бримка са притиснати, кръвонапълнени и разтегнати в областта на шийката на херниалния сак. Асцендентният клон на a. colica sin. и v. mesenterica inf. са важен ориентир по хода на предната граница на хернията. [15]

Методи: Целта на настоящия обзор е да насочи вниманието на клиницистите към тази необичайна патология, тъй като късната диагноза води до тежки последствия. Извършихме литературна справка с ключови думи: вътрешна херния, лява парадуоденална херния, инкарцерация, илеус в онлайн достъпните библиотеки PubMed, Medline, повечето трудове по темата представляват представяне на случаи или малки серии, като до момента има наличен един качествен систематичен литературен обзор от 2019г. на Schizas et al.. [16] Авторите анализират 159 пациента, с доказана лява или дясна парадуоденална херния. Средната възраст на пациентите е 44.1 години, в съотношение мъже към жени 2:1. Общото между пациентите са неспецифични клинични симптоми, като коремната болка и дискомфорт са били най-честите. Най-често използваната диагностична модалност е компютърната томография. Независимо от локализацията на парадуоденалната херния, всички пациенти са лекувани чрез оперативна намеса. Авторите докладват, че около 1/3 от хирургичните интервенции са били лапароскопски, със съответните позитивни аспекти на миниинвазивната хирургия – понижена морбидност, скъсен болничен престой, по-бързо възстановяване към нормална активност. [16]
Друг литературен обзор по темата на Martin L. C., et al. от 2021 представя задълбочен анализ на клиниката и образните данни, предлага алгоритъм за разпознаване на интраабдоминални дефекти отговорни за развитието на вътрешни хернии, преди развитието на усложнения. [10]
Първият изчерпателен труд по темата е на Khan M. A., et al публикуван през 1984, като основните му приноси са утвърждаване на атравматична техника за дезинкарцерация на заклещените чревни бримки, затваряне на дефекта или широкото му отваряне с цел превенция на рецидив. Най-значимата препоръка е запазването на долните мезентериални съдове при пластиката на дефекта, принцип спазван и до днес. [17]
По-ранните съобщения по темата описват конвенционална хирургия, с експлорация на коремната кухина, последващо репониране на херниалното съдържимо, с или без резекция на заклещения участък, в зависимост от тежестта и времетраенето на странгулацията. [18, 19]
В началото на новия век започват да се появяват все по-често публикации описващи миниинвазивно лечение. Авторите следват принципите на лечение отвърдени от конвенционалната хирургия. Очертават се ясните показания за конверсия към лапаротомия – видима напреднала исхемия, некроза, разгърнат перитонит. [20-23]
Скорошна публикация на Yodying H. разчупва тези граници, като представя напълно лапароскопско лечение на левостранна парадуоденална херния с наличие на некроза на заклещената тънкочревна бримка. Авторът интегрира новите технологии включително ICG флуоресценцията за определяне на виталността на червото, по този начин намалявайки обема на резекцията. С навлизането на ендоскопските автоматични съшиватели ограниченията на миниинвазивните методи стават по-малки, позволяващи бърза и ефикасна резекция и анастомоза на засегнатия чревен участък, извършени изцяло интракорпорално. [24]

Copyright: © 2026 (CC BY 4.0) by the authors.

Случай от практиката: Представяме случай на 72-годишна пациентка с коремна болка, гадене, повръщане и замайване, без анамнеза за предходни оперативни интервенции. При прегледа – корем мек, лека палпаторна бола в епигастриума, без перитонеално дразнене, измерени високи стойности на артериално налягане. Стандартната обзорна рентгенография на корем не показва данни за чревна непроходимост. Параклиничните изследвания не демонстрират възпалителна констелация или данни за исхемия. Предвид анамнеза за хроничен гастрит е извършена горна ендоскопия, която демонстрира дилатиран стомах изпълнен с жлъчка.
Тази находка насочваща към т.нар висок илеус е предпоставка за задълбочаване на диагностичното търсене. Извърши се компютърна томография, която установи инкарцерирана лява парадуоденална херния: поне парциална обструкция на ниво прехода дуоденум/йеюнум, дължаща се на затворена йеюнална бримка с приблизителна дължина 14см, последната е едематозна, но витална към момента на изследването. Силно дилатирани стомах и дуоденум. На следващите четири фигури представяме компютър томографската находка в различни срезове. (Фигури от 1 до 4)

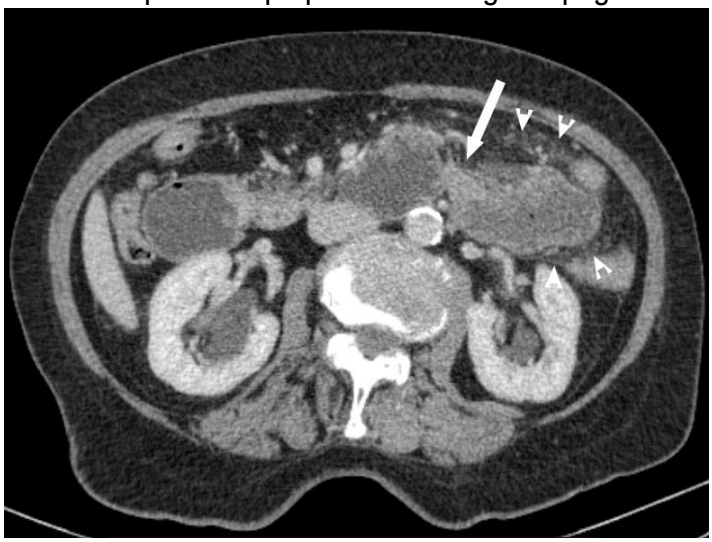

Фиг. 1 Трансверзален (аксиален срез)

Голямата стрелка показва шийката на херниалния отвор, т. нар симптом на „клюна“ в областта на херниране. Малките стрелки показват конгестия на мастния план.

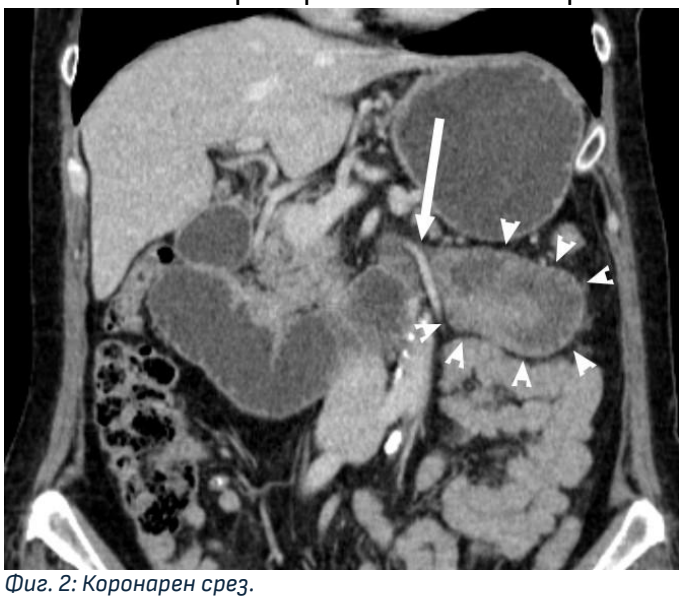

Фиг. 2: Коронарен срез.

Copyright: © 2026 (CC BY 4.0) by the authors.

Малките стрелки демаркират сака, голямата показа херниалния отвор

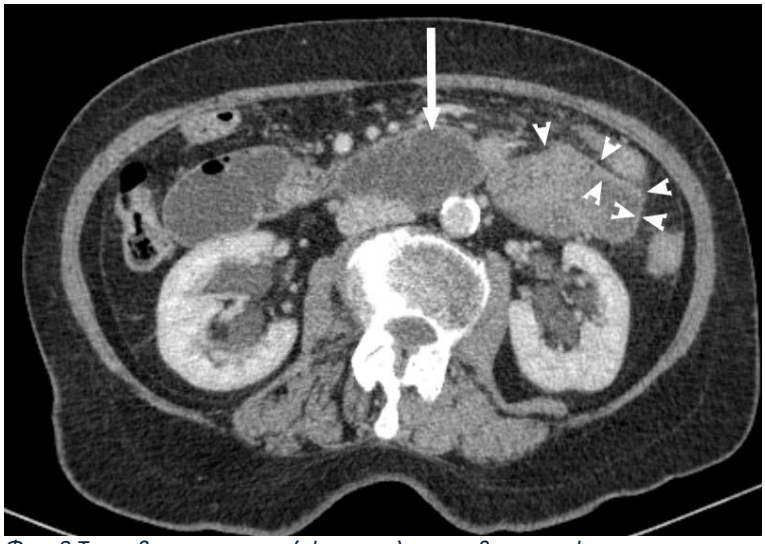

Фиг. 3 Трансверзален срез (аксиален) портовенозна фаза

Проксималната приводяща йеюнална бримка е дилатирана (голяма стрелка). Стената на хернираната чревна бримка се контрастира идентично с тази на нехернираните бримки (малки стрелки), което показва липса на текущо съдово увреждане.



Фиг. 4 Коронарен срез, портовенозна фаза.

Дванадесетопръстникът и проксималният йеюнум са дилтирани (малки стрелки), а хернираната тънкочревна бримка е добре очертана в херниалния сак (големи стрелки). Стените както на проксималната, така и на хернираната бримка са адекватно контрастирани, което показва добър артериален кръвоток към момента на сканирането.

Copyright: © 2026 (CC BY 4.0) by the authors.

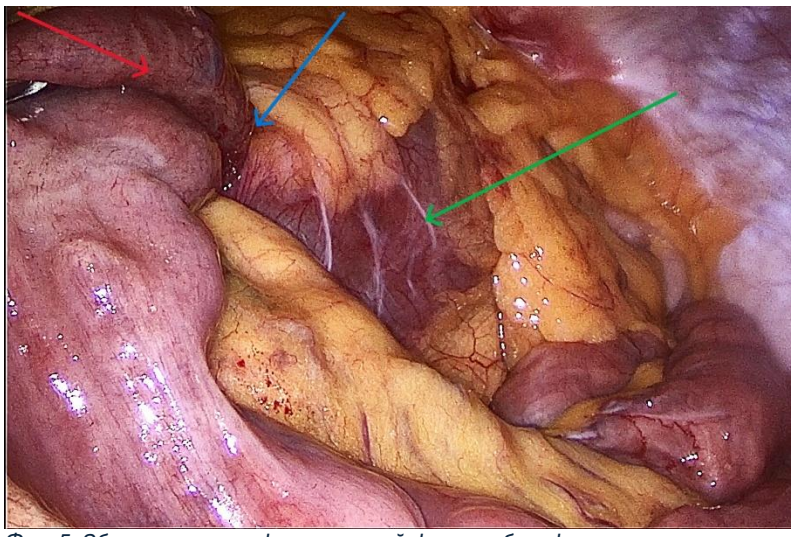

Фиг. 5. Общ изглед на заклещената йеюнална бримка.

С червена стрелка е отбелязана приводящата бримка. Синя – херниален отвор. Зелена – сак и съдържимото му

Предвид липсата на данни за напреднала чревна исхемия и некроза се взе решение за спешна лапароскопия. При експлорацията се установи заклещена бримка от проксимален йеюнум, образуваща "closed loop" с дължина около 20см, с проксимално от нея дилатирани дванадесетопръстник и стомах. На следващите фигури 5 и 6 представяме лапароскопски образи на находката, заклещената чревна бримка и взаимоотшенията й с околните тъкани и сака.

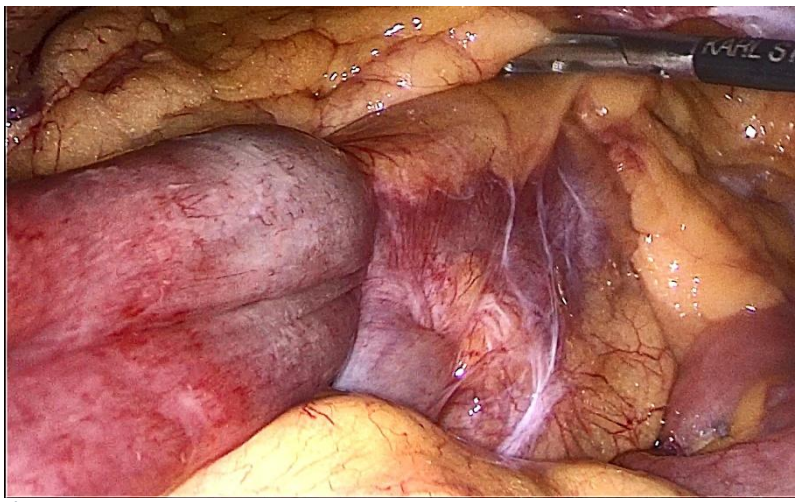

Фиг. 6: Приводяща бримка и херниален сак – близък план

Червото се дезинкарцерира от ретроперитонеалния дефект и се репонира в коремната кухина атравматично, беше леко оточно, но без данни за исхемия или некроза, без десерозации. Херниалният сак беше изпълнен с бледо хеморагичен трансудат. На фигури 7 и 8 представяме херниалния дефект.

Copyright: © 2026 (CC BY 4.0) by the authors.

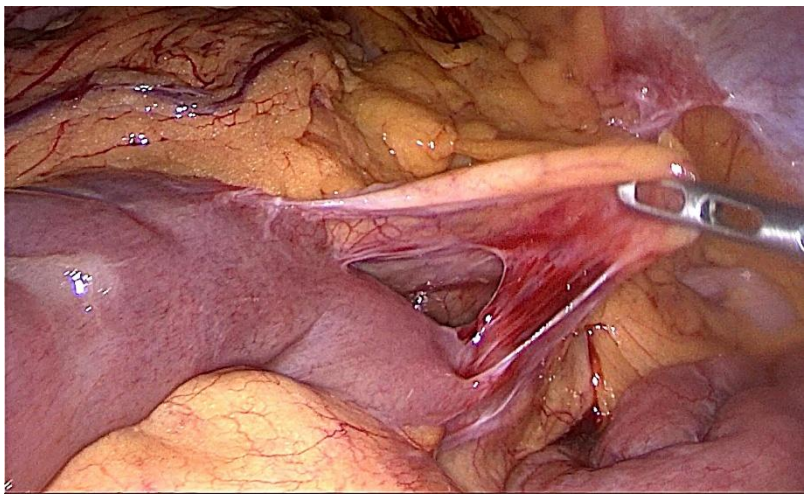

Фиг. 7: Херниален дефект

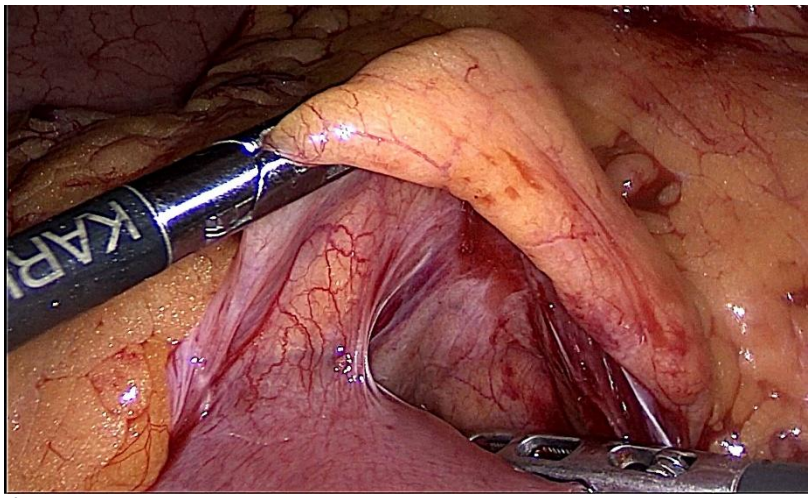

Фиг. 8: Херниален дефект, дълбочина

С цел предотвратяване на повторен епизод, парадуоденалният ретроперитонеален дефект се затвори с продължителен шев, без ексцизия на сака, поради близостта му с долните мезентериални съдове. На следващите фигури представяме основните етапи на пластиката (Фигури 9, 10 и 11). Операцията завърши с поставяне на един контактен дрен.

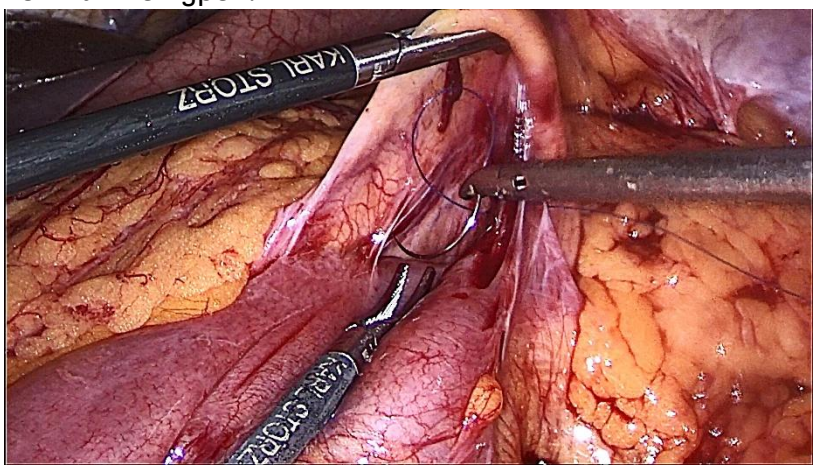

Фигура 9: Начален шев на пластиката

Copyright: © 2026 (CC BY 4.0) by the authors.

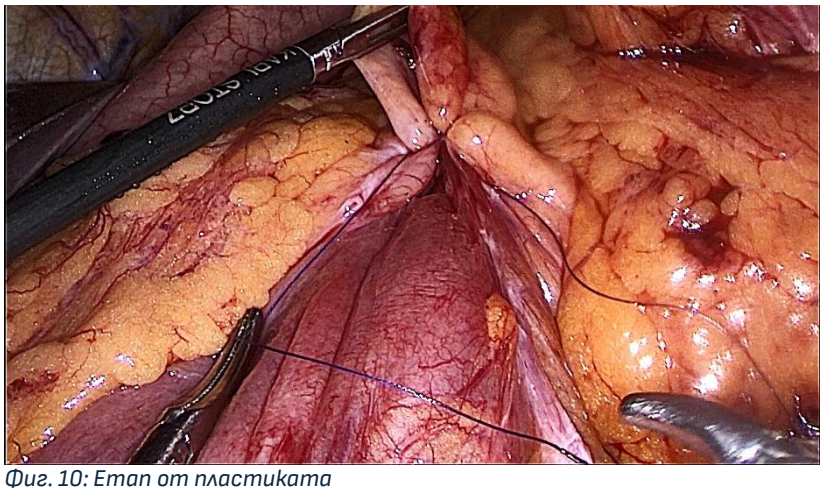

Фиг. 10: Етап от пластиката

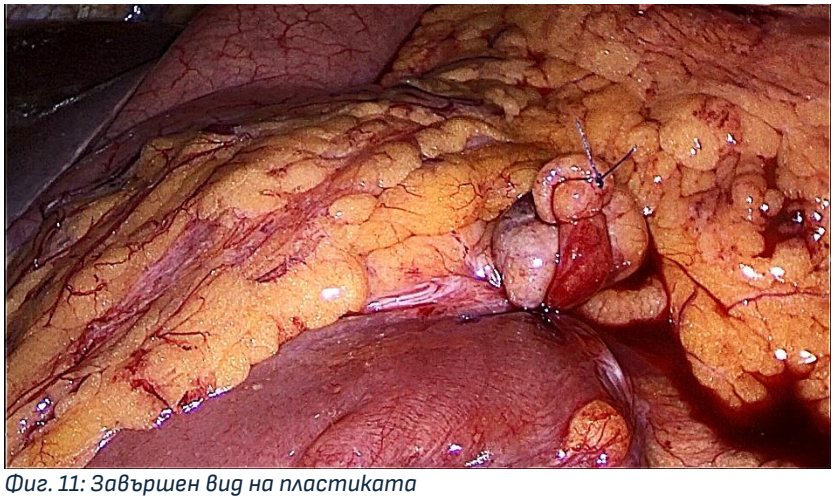

Фиг. 11: Завършен вид на пластиката

Следоперативното възстановяване протече без усложнения. Пациентката възстанови чревния пасаж на първи следоперативен ден и започна прием на течности. Дехоспитализирана на трети следоперативен ден, напълно раздвижена, захранена с течно-кашева диета.

Резултати: Литературният обзор и собствените ни наблюдения потвърждават, че парадуоденалните хернии са рядка, но клинично значима причина за остра или интермитентна чревна непроходимост. Заболяването най-често протича с неспецифични симптоми: коремна болка, диспептични оплаквания, гадене и повръщане, което често забавя диагнозата. Компютърната томография се доказва като водещ диагностичен метод, тъй като позволява предоперативно разпознаване на херниалния дефект, оценка на виталитета на засегнатите чревни бримки и своевременно планиране на оперативното поведение.
В представения клиничен случай именно ранното извършване на компютърна томография насочи към правилната диагнозата, позволявайки ни избор на миниинвазивен терапевтичен подход с добър клиничен резултат.

Дискусия: Парадуоденалните хернии представляват диагностично предизвикателство поради рядката си честота и неспецифичната клинична изява.

Copyright: © 2026 (CC BY 4.0) by the authors.

Макар да са най-честият тип вътрешни хернии, те рядко се включват в диференциално-диагностичния план. Това може да доведе до късно поставяне на диагнозата и развитие на тежки усложнения като чревна исхемия, некроза, перфорация и перитонит. Представеният случай потвърждава, че симптомите могат да имитират по-чести гастроинтестинални заболявания, включително гастрит и функционална диспепсия. Особено важно е диагнозата да влезе в съображение при пациенти без предходни коремни операции. [1, 10]

Ключов момент в диагностичния процес е своевременното извършване на компютърна томография, като в нашия случай, това имаше пряко значение за избора на терапевтична стратегия. Липсата на данни за напреднала исхемия, некроза или перитонит даде възможност за лапароскопски подход, достатъчен както за диагностично потвърждение, така и за дефинитивно лечение. [9, 10]

Оперативното лечение има няколко основни цели: атравматично освобождаване и репониране на херниралите тънкочревни бримки, оценка на тяхната виталност, избягване на съдова увреда и предотвратяване на рецидив чрез затваряне или широко отваряне на дефекта. При левостранните парадуоденални хернии особено значение имат взаимоотношенията с долните мезентериални съдове, чието съхраняване е от изключителна важност за безопасността на интервенцията. [10, 16, 17]

Миниинвазивният подход намира все по-широко приложение, особено при хемодинамично стабилни пациенти и при липса на данни за напреднало чревно увреждане. Предимствата му включват по-малка оперативна травма, добра визуализация, по-бързо възстановяване на чревния пасаж, по-кратък болничен престой и потенциално по-ниска следоперативна морбидност. Въпреки това лапароскопията не трябва да бъде самоцел; при съмнение за некроза, перфорация, дифузен перитонит или техническа невъзможност за безопасна дезинкарцерация, конверсията към лапаротомия остава правилно и безопасно поведение. [21-23]

Литературната справка показва, че миниинвазивната методика се прилага предимно в центрове с опит в лапароскопската хирургия, където могат безопасно да се извършват и по-комплексни интервенции, включително резекция и анастомоза на засегнатия чревен участък. [24]

Заключение: Парадуоденалните хернии са рядка, но потенциално животозастрашаваща причина за остра или интермитентна чревна непроходимост. Поради неспецифичната клинична картина трябва да се имат предвид в диференциално-диагностичния план при пациенти с необяснима коремна болка, повръщане, данни за висок илеус или рецидивиращи диспептични оплаквания, особено при липса на предходни оперативни интервенции. Компютърната томография е метод на избор за ранно поставяне на диагнозата и за оценка на риска от исхемични усложнения. Лапароскопската хирургия е безопасен и ефикасен метод на лечение в случаи с или без чревна исхемия, включително в условията на спешност.

Copyright: © 2026 (CC BY 4.0) by the authors.

Библиография:

1. Lanzetta MM, Masserelli A, Addeo G, Cozzi D, Maggialetti N, Danti G, et al. Internal hernias: a difficult diagnostic challenge. Review of CT signs and clinical findings. Acta Biomed. 2019 Apr 24;90(5-S):20-37. doi: 10.23750/abm.v90i5-S.8344. PMID: 31085971; PMCID: PMC6625567.
2. Shadhu, K., Ramlagun, D. & Ping, X. Para-duodenal hernia: a report of five cases and review of literature. *BMC Surg* **18**, 32 (2018). https://doi.org/10.1186/s12893-018-0365-8
3. Martin LC, Merkle EM, Thompson WM. Review of internal hernias: radiographic and clinical findings. AJR Am J Roentgenol. 2006 Mar;186(3):703-17. doi: 10.2214/AJR.05.0644. PMID: 16498098.
4. Xu H, Nie N, Kong F, Zhong B. Large left paraduodenal hernia with intestinal ischemia: a case report and literature review. J Int Med Res. 2020 Sep;48(9):300060520955040. doi: 10.1177/0300060520955040. PMID: 32938278; PMCID: PMC7503021.
5. Hassani KI, Aggouri Y, Laalim SA, Toughrai I, Mazaz K. Left paraduodenal hernia: A rare cause of acute abdomen. Pan Afr Med J. 2014 Mar 27;17:230. doi: 10.11604/pamj.2014.17.230.3546. PMID: 25170374; PMCID: PMC4145264.
6. Doishita S, Takeshita T, Uchima Y, Kawasaki M, Shimono T, Yamashita A, et al. Internal Hernias in the Era of Multidetector CT: Correlation of Imaging and Surgical Findings. Radiographics. 2016 Jan-Feb;36(1):88-106. doi: 10.1148/rg.2016150113. Epub 2015 Nov 20. PMID: 26587890.
7. Husain A, Bhat S, Roy AK, Sharma V, Dubey SA, Faridi MS. Internal Hernia through Paraduodenal Recess with Acute Intestinal Obstruction: A Case Report. Indian J Surg. 2012 Aug;74(4):354-5. doi: 10.1007/s12262-011-0243-4. Epub 2011 May 10. PMID: 23904735; PMCID: PMC3444594.
8. Zonca P, Maly T, Mole DJ, Stigler J. Treitz's hernia. Hernia. 2008 Oct;12(5):531-4. doi: 10.1007/s10029-008-0339-3. Epub 2008 Jan 30. PMID: 18231845.
9. Armstrong O, Hamel A, Grignon B, Peltier J, Hamel O, Letessier E, Le Neel JC, Robert R, Rogez JM. Internal hernias: anatomical basis and clinical relevance. Surg Radiol Anat. 2007 Jun;29(4):333-7. doi: 10.1007/s00276-007-0212-6. Epub 2007 May 9. PMID: 17487440.
10. Martin LC, Merkle EM, Thompson WM. Review of internal hernias: radiographic and clinical findings. AJR Am J Roentgenol. 2006 Mar;186(3):703-17. doi: 10.2214/AJR.05.0644. PMID: 16498098.
11. Manojlović, D., Čekić, N., & Palinkaš, M. (2021). Left paraduodenal hernia – A diagnostic challenge: Case report. *International Journal of Surgery Case Reports*, *85*(C), 106138. https://doi.org/10.1016/j.ijscr.2021.106138
12. Tepeš M, Kirac I, Glavan E, Doko M. Internal Hernias in Acute Abdomen: Review of Literature and Report of four Cases. Coll Antropol. 2015 Jun;39(2):475-9. PMID: 26753469.
13. Shrestha, S., Ghimire, S. K., Shrestha, M., Maharjan, S., & Ghimire, R. K. (2025). Left paraduodenal hernia containing three small bowel loops: A rare cause of closed loop obstruction - A case report*International Journal of Surgery Case Reports*, *135*(C). https://doi.org/10.1016/j.ijscr.2025.111858
14. Giordano G, La Mirata E, Politi V, Veroux M, Meli GA, Evola G, et al. Left Paraduodenal Hernia in a Young Patient with Recurrent Abdominal Pain: A Case Report and Short Literature Review. Am J Case Rep. 2022 Jun 4;23:e935413. doi: 10.12659/AJCR.935413. PMID: 35660720; PMCID: PMC9175513.

Copyright: © 2026 (CC BY 4.0) by the authors.

15. Vanmali A, Maharajh J, Haines M. Left paraduodenal hernia: Embryological and radiological findings. SA J Radiol. 2021 Feb 17;25(1):1979. doi: 10.4102/sajr.v25i1.1979. PMID: 33824740; PMCID: PMC8007996.
16. Schizas D, Apostolou K, Krivan S, Kanavidis P, Katsaros I, Vailas M, Koutelidakis I, Chatzimavroudis G, Pikoulis E. Paraduodenal hernias: a systematic review of the literature. Hernia. 2019 Dec;23(6):1187-1197. doi: 10.1007/s10029-019-01947-3. Epub 2019 Apr 20. PMID: 31006063.
17. Brigham RA, Fallon WF, Saunders JR, Harmon JW, d'Avis JC. Paraduodenal hernia: diagnosis and surgical management. Surgery. 1984 Sep;96(3):498-502. PMID: 6474354.
18. Cengiz M. B. , Hasbahceci M., Cipe G., Karatepe O., Muslumanoglu M., -Acute intestinal obstruction secondary to left paraduodenal hernia: a case report-, ULUSAL TRAVMA VE ACIL CERRAHI DERGISI-TURKISH JOURNAL OF TRAUMA & EMERGENCY SURGERY, cilt.19, ss.573-575, 2013
19. Karim Ibn Majdoub Hassani et al. Left paraduodenal hernia: a rare cause of acute abdomen. Pan African Medical Journal. 2014;17:230. [doi: 10.11604/pamj.2014.17.230.3546]
20. Alshdaifat BI, Alhayali DM, Alani OS, Al Sane HI, Rasmi YA. Left Paraduodenal Hernia: A Challenging Diagnosis in Intestinal Obstruction. Cureus. 2025 May 5;17(5):e83540. doi: 10.7759/cureus.83540. PMID: 40476105; PMCID: PMC12137200.
21. Killedar, Madhura & Maharaul, Honeypalsinh H. (2014). Left Paraduodenal Hernia: Case Report and Literature Review. International Journal of Biomedical Research. 5. 296. 10.7439/ijbr.v5i4.588.
22. Parmar BP, Parmar RS. Laparoscopic management of left paraduodenal hernia. J Minim Access Surg. 2010 Oct;6(4):122-4. doi: 10.4103/0972-9941.72601. PMID: 21120072; PMCID: PMC2992663.
23. Assenza M, Rossi D, Rossi G, Reale C, Simonelli L, Romeo V, et al. Laparoscopic management of left paraduodenal hernia. Case report and review of literature. G Chir. 2014 Jul-Aug;35(7-8):185-9. PMID: 25174294; PMCID: PMC4321526.
24. Yodying, H. (2024). Successful laparoscopic management of strangulated left paraduodenal hernia: A case report and review of minimally invasive approaches *International Journal of Surgery Case Reports*, *125*(C). https://doi.org/10.1016/j.ijscr.2024.110566

Copyright: © 2026 (CC BY 4.0) by the authors.

ФУНКЦИОНАЛНИ И ОНКОЛОГИЧНИ РЕЗУЛТАТИ СЛЕД НИСКА ПРЕДНА РЕЗЕКЦИЯ НА РЕКТУМА – СРАВНИТЕЛЕН АНАЛИЗ НА ЛАПАРОСКОПСКИЯ И КОНВЕНЦИОНАЛНИЯ МЕТОД.

Г. ЖЕЛЕВ, И. ДИМИТРОВ, Я. АСЕНОВ, М. АРАБАДЖИЕВ, Т. ЯНЕВ, Б. КУНЕВ, И. ВАСИЛЕВ, И. ПОПОВ, Т. СЕДЛОЕВ, Г. ДЕНИНСКА, Ю. ВЕСЕЛОВА, Н. РАКОВСКА, Д. ШАБАНОВ, Т. АНГЕЛОВ, Б. ГОЛЕМАНОВ, П. ПЕНЧЕВ, Н. ПЕНКОВ

Г. Желев1, И. Димитров1, Я. Асенов1, М. Арабаджиев1, Т. Янев1, Б. Кунев1, И. Василев1, И. Попов1, Т. Седлоев1, Г. Денинска1, Ю. Веселова1, Н. Раковска1, Д. Шабанов1, Т. Ангелов2, Б. Големанов2, П. Пенчев2, Н. Пенков1
1. УМБАЛ Царица Йоанна – ИСУЛ, Клиника по хирургия
2. УМБАЛ Царица Йоанна – ИСУЛ, Клиника по Гастроентерология

Увод: Ниската предна резекция (Low RRA) на ректума с тотална мезоректална ексцизия (TME) е златен стандарт в хирургичното лечение на карцинома на дисталния ректум. Въвеждането на лапароскопския подход доведе до значително подобрение на визуализацията на автономните нерви и съответно съхранението им, както и подобрено ранното възстановяване на пациентите, но дебатът относно дългосрочните онкологични резултати и функционалния статус (дефекационна, уринарна и сексуална дисфункция) остава актуален.
Цел: Сравнителен анализ на ранните и дългосрочните функционални и онкологични резултати при пациенти, претърпели лапароскопска спрямо конвенционална (отворена) ниска предна резекция на ректума.
Методи: Дизайн: 5-годишно ретроспективно сравнително проучване на пациенти, оперирани по повод нисък ректален карцином. Показатели: онкологични – радикалност на резекцията (R0 статус), брой отстранени лимфни възли, честота на локални рецидиви и преживяемост; периоперативни – време на операция, кръвозагуба, усложнения по скалата на Clavien-Dindo и болничен престой; функционални – оценка чрез стандартизирани въпросници (Low Anterior Resection Syndrome - LARS скор, IPSS за уринарна функция).
Резултати: Онкологични резултати – лапароскопският метод демонстрира сходни показатели с конвенционалния по отношение на радикалността на резекцията (R0 > 95%) и броя на изолираните лимфни възли (средно >12). Няма статистически значима разлика в честотата на локалните рецидиви и общата преживяемост между двете групи. Периоперативни резултати – лапароскопската група показва значително по-малка интраоперативна кръвозагуба, по-бързо възстановяване на чревната перисталтика, по-кратък болничен престой и по-ниска честота на ранни раневи усложнения, въпреки по-продължителното оперативно време. Функционални резултати – честотата на синдрома след ниска предна резекция (LARS) е сравнима в двете групи, като прецизното нервосъхраняващо препариране при лапароскопията показва тенденция към по-добро запазване на уринарната и сексуалната функция в дългосрочен план.
Заключение: Лапароскопската ниска предна резекция на ректума е онкологично безопасен и ефективен метод, който предлага същите дългосрочни резултати като отворената хирургия, но с предимствата на миниинвазивния подход (бързо възстановяване и по-малко травматичност). Функционалните резултати в нашето

Copyright: © 2026 (CC BY 4.0) by the authors.

проучване показват предимство при лапароскопски оперираните пациенти, но категорично зависят в най-голяма степен от прецизността на нервосъхраняващата техника и височината на анастомозата, независимо от използвания достъп.

Ключови думи: Онкология, функционални резултати, рак на ректума.

FUNCTIONAL AND ONCOLOGICAL OUTCOMES AFTER LOW ANTERIOR RESECTION OF THE RECTUM: A COMPARATIVE ANALYSIS OF THE LAPAROSCOPIC AND CONVENTIONAL APPROACHES

G. Zhelev[1], I. Dimitrov[1], Y. Asenov[1], M. Arabadzhiev[1], T. Yanev[1], B. Kunev[1], I. Vasilev[1], I. Popov[1], T. Sedloev[1], G. Deninska[1], Y. Veselova[1], N. Rakovska[1], D. Shabanov[1], T. Angelov[2], B. Golemanov[2], P. Penchev[2], N. Penkov[1]
1. Tsaritsa Yoanna – ISUL University Hospital, Clinic of Surgery
2. Tsaritsa Yoanna – ISUL University Hospital, Clinic of Gastroenterology

Introduction: Low anterior resection (LAR) of the rectum with total mesorectal excision (TME) is the gold standard in the surgical treatment of distal rectal cancer. The introduction of the laparoscopic approach has significantly improved visualization and preservation of the autonomic nerves, as well as patients' early postoperative recovery. However, the debate regarding long-term oncological outcomes and functional status—including defecatory, urinary, and sexual dysfunction—remains ongoing.
Aim: To comparatively analyse the early and long-term functional and oncological outcomes in patients undergoing laparoscopic versus conventional open low anterior resection of the rectum.
Methods: This was a five-year retrospective comparative study of patients operated on for low rectal cancer. Oncological outcomes included radicality of resection (R0 status), number of lymph nodes removed, local recurrence rate, and survival. Perioperative outcomes included operative time, blood loss, complications according to the Clavien–Dindo classification, and length of hospital stay. Functional outcomes were assessed using standardized questionnaires, including the Low Anterior Resection Syndrome (LARS) score and the International Prostate Symptom Score (IPSS) for urinary function.
Results: Oncological outcomes with the laparoscopic approach were comparable to those of conventional surgery in terms of radicality of resection (R0 >95%) and the number of harvested lymph nodes (mean >12). There was no statistically significant difference between the two groups in local recurrence rates or overall survival. Regarding perioperative outcomes, the laparoscopic group had significantly lower intraoperative blood loss, faster recovery of bowel motility, a shorter hospital stays, and a lower rate of early wound complications, despite a longer operative time. The incidence of low anterior resection syndrome was comparable between the groups. Precise nerve-sparing dissection during laparoscopy showed a trend toward better long-term preservation of urinary and sexual function.
Conclusion: Laparoscopic low anterior resection of the rectum is an oncological safe and effective method that provides the same long-term outcomes as open surgery while offering the advantages of a minimally invasive approach, including faster recovery and reduced surgical trauma. Functional outcomes in our study favoured patients operated on laparoscopically; however, they depend primarily on the precision of the nerve-sparing technique and the level of the anastomosis, regardless of the surgical approach used.
Keywords: oncology, functional outcomes, rectal cancer.

Copyright: © 2026 (CC BY 4.0) by the authors.

ЕДИН НОВ ПОДХОД ПРИ АНАЛИЗА НА БОЛНИТЕ СЪС СИНХРОННИ КОЛОРЕКТАЛНИ ТУМОРИ. КР. ПЕТКОВ, К. ЗАРКОВ

Кр. Петков, К. Зарков
МБАЛ Княгиня Клементина София, Първа хирургична клиника

Въведение: Според тяхната хистопатология синхронните колоректални тумори (СКРТ) са малигнени, бенигнени и смесени (малигнени и бенигнени). Изследването на малигнените и на бенигнените тумори се извършва по обикновено използваната методика. Според тяхната локализация те са представени като общ брой в един чревен сегмент – anus, rectum, sigma, descendens, transversum, ascendens, cecum. Сумарният брой на туморите не съответства на броя болни. Цели – да представим нов подход за анализиране на данните на болните със СКРТ; да се оценят поотделно всеки тумор според хистопатология, локализация и лечебна процедура, и всяка комбинация от тумори.
Методи: Извършваме ретроспективен анализ на болни със СКРТ от Първа и Втора хирургия и Гастроентерология на МБАЛ Княгиня Клементина. За 2010-2015г. са изследвани 148 болни според широко използваната методика - брой тумори на един болен, локализация, хистология, TNM стадият при малигнените, извършените процедури – ендоскопски и/или оперативни. За 2017-2021г. анализираме 80 болни със СКРТ по нов подход. Малигнените тумори (първи, втори и трети карцином) са анализирани поотделно според локализацията, TNM стадирането, диференциацията - grading (G) и извършените оперативни процедури. Всеки полип също се анализира отделно според локализацията, хистологията и извършените процедури – ендоскопски и/или оперативни. Анализират се и всички комбинации от малигнени и бенигнени тумори.
Резултати: За 2010-2015 г. Хистологично са: само бенигнени–121, бенигнени и малигнени–19, само малигнени–8. Брой СКРТ открити при един болен : 2 тумора- 94 болни, 3 тумора- 32 болни, 4 тумора- 20 болни, над 10 тумора- 2 болни. Локализация на полипите: rectum–68, sigma–175, descendens–23, transversum–36, ascendens–27, cecum–9 полипа. Локализация на карциномите: anus–1, rectum–12, sigma–10, descendens–6, transversum–1, ascendens–3, cecum–3 карцинома. За 2017-2021г. Хистологично са: карциноми - 19, бенигнени и малигнени - 12, полипи – 49. Брой СКРТ открити при един болен: 2 тумора - 55 болни, 3 тумора - 10 болни, 4 тумора - 10 болни, 5-10 тумора - 5 болни. Синхронните колоректални (СКР) карциноми са по-често с левостранна локализация – в 80% rectum, sigma, descendens. СКРТ са по-често локализирани в един и същи или в близки сегменти – в 68%. Малигнените тумори са аденокарциноми в 90-95%. Представя се детайлно стадиране. СКР карциноми са в еднакъв стадий в 37%. При повечето СКР карциноми грейдингът е еднакъв – 74%, повечето са с Grade2 – 68%. СКР полипи са повечето хиперплазиогенни (хиперпластични) и тубуларни аденоми в 70-80% – като повечето са с еднаква хистология 67%. По отношение на локализацията операцията за СКР карциноми в повечето случаи е една радикална чревна резекция – 84%. За СКР карциноми и полипи се ползват комбинирани методи – хирургия и ендоскопия или разширена резекция. Извършените процедури при полипи са : биопсия – 5, биопсия и ендоскопска полипектомия – 12, хирургия и ендоскопска полипектомия – 10, хирургия – 18 болни.

Copyright: © 2026 (CC BY 4.0) by the authors.

Заключение: Понастоящем в литературата е прието, че първият (индекс) карцином има по-висок TNM стадий и по-ниска диференциация. Поотделното оценяване на СКР карциноми разкрива тумори в еднакъв стадий и грейдинг, и втори карциноми с по-ниска диференциация от първите. Анализът на полипите показва, че синхронните полипи може да не са с еднаква хистологична характеристика. Когато се откриват синхронни бенигнени и малигнени тумори – е възможно: 1. Да се отстранят бенигнените при колоноскопията и операция за малигнения след това; 2. Да се отстрани един от бенигнените при колоноскопията и след това операция за малигнения и за останалите бенигнени (ако са в близост); 3. Операция. Въпреки че стадирането на синхронните КР карциноми е съобразно рака с по-висок стадий, поотделното анализиране на всеки един тумор дава възможност за детайлно изследване и сравняване на техните характеристики.

Ключови думи: синхронен, колоректален рак, анализ.

A NEW ANALYSIS APPROACH FOR SYNCHRONOUS COLORECTAL TUMORS

C. Petkov, K. Zarkov
General Hospital "Princess Clementine", First Surgical Department

Introduction: In regard to histopathology synchronous colo-rectal tumors (SCRT) are malignant, benign and mixed (benign and malignant). The distribution of the malignant and benign tumors is commonly made by the commonly used methodology. According to their localization these are presented as a number in one bowel segment – anus, rectum, sigma, descendens, transversum, ascendens, cecum. The total tumors number doesn't match the patients number. Aims - the aim of this study is to present new approach for analyzing SCRT patients data; to assess separately each tumor regarding histopathology, localization and treatment procedure performed, and each tumors combination.
Methods: This paper is a retrospective analysis of SCRT patients treated in First and Second Surgical Departments and Gastroenterology of General Hospital "Princess Clementine". For 2010-2015 are analyzed 148 patients according to the commonly used methodology - number of tumors per patient, localization, histopathology, TNM stage of malignant, performed procedures – endoscopic and/or surgery. For 2017-2021 are analyzed 80 SCRT patients using new approach. Malignant tumors (first, second and third cancer) are analyzed separately regarding localization, TNM staging, grading (G) and performed surgery. Each polyp is also analyzed separately regarding localization, histopathology and performed procedures – endoscopic and/or surgery. All malignant and benign tumor combinations are also assessed.
Results: For 2010-2015 histopathology: only benign –121, benign and malignant –19, only malignant–8. Number of SCRT per patient: 2 tumors - 94 patients, 3 tumors - 32 patients, 4 tumors - 20 patients, over 10 tumors - 2 patients. Localization of polyps: rectum–68, sigma–175, descendens–23, transversum–36, ascendens–27, cecum–9 polyps. Localization of cancers: anus–1, rectum–12, sigma–10, descendens–6, transversum–1, ascendens–3, cecum–3 cancers. For 2017-2021 histopathology: cancers - 19, benign and malignant - 12, polyps – 49. Number of SCRT per patient: 2 tumors - 55 patients, 3 tumors - 10 patients, 4 tumors - 10 patients, 5-10 tumors - 5 patients. Synchronous colo-rectal (SCR) cancers have mostly left-sided localization – in 80% rectum, sigma and descendens. SCRT are mostly localized in one or in close bowel segments – in 68%. Malignant tumors are adenocarcinomas

Copyright: © 2026 (CC BY 4.0) by the authors.

in 90-95%. Detailed staging of cancers is present. SCR cancers have the same satage in 37%. In most of synchronous SCR cancers the grading is the same – 74%, most have Grade2 – 68%. SCR polyps are mostly hyperplastic polyp and tubular adenoma in 70-80%, mostly of the same histopathology – 67%. In regard to localization the operation for SCR cancers in most cases is one radical bowel resection – 84%. For SCR cancers and polyps are used combined methods - surgery and endoscopy, or extended resection. For polyps performed procedures: biopsy – 5, biopsy and endoscopic polypectomy – 12, surgery and endoscopic polypectomy – 10, surgery – 18 cases.
Conclusion: In present in literature is accepted that the first (index) carcinoma has higher TNM stage and lower grading. The separate assessment of the SCR cancers reveals tumors in the same stage and grading, and second cancers with lower grading than the first. The polyps analysis shows that synchronous polyps might not be of the same histopathology. When synchronous benign and malignant tumors are found –is possible to: 1.Remove the benign during colonoscopy and surgery for the malignant to follow; 2. Remove one of benign during colonoscopy and surgery for the malignant and the remaining benign (if close) to follow; 3. Surgery. Despite the staging of SCR cancers is according to the cancer with higher stage, the separate assessment of each tumor gives the opportunity for detailed analysis and to compare their characteristics.

Keywords: synchronous, colorectal cancer, analysis.

Въведение
Според тяхната хистопатология синхронните колоректални тумори (СКРТ) са малигнени, бенигнени и смесени (малигнени и бенигнени). Изследваните характеристики на СКРТ са: честота; диагностика (предоперативна и интраоперативна); брой; локализация ; хистология; TNM стадий и диференциация при малигнените; лечебни стратегии; преживяемост. Но в литературата СКРТ обикновено се оценяват поотделно – като малигнени и като бенигнени. Според тяхната локализация те се представят като брой в един чревен сегмент – anus; rectum; sigma; descendens; transversum; ascendens; cecum. Общият брой на туморите не съвпада и надвишава броя на болните. По отношение на лечебните процедури, същите често се оценяват като общ брой от всеки тип без да се има предвид локализацията и типа на туморите.

Литературни данни
Синхронните колоректални (СКР) карциноми се срещат приблизително в 3.5% до 5.4% от всички болни с колоректален рак (AKY Lam; Min Sun Kim) [2; 3]. Синхронните лезии се откриват при 1.7% от болните с колоректален рак (JP Welch) [4].
Асоциацията на синхронните аденоматозни полипи с карцином на колона е била докладвана в 15%-50%, а синхронни карциноми се срещат в 2%-10% [4-8].
Синхронният колоректален рак най-често се открива при мъже и има по-високо съотношение мъже към жени. В големи серии съотношението мъже към жени е било 1.8 : 1.0 (2260 мъже към 1241 жени) [2, 6-19, 20-23, 24, 25, 26-33, 36-38, 39, 40-42, 43-45].
В литературата средната възраст на проява на синхронния колоректален рак е от 47 до 79 години. От 32 серии, средната възраст при проявяване на болните със синхронен колоректален карцином е 63 години [2, 9, 11-19, 20, 22, 23, 24, 25, 26-34, 35, 38, 39, 40, 42, 43-45]. Няма консенсус по въпроса дали синхронният колоректален карцином

Copyright: © 2026 (CC BY 4.0) by the authors.

се проявява в различен възрастов период в сравнение със солитарния колоректален карцином [27,31].
Изглежда, че се асоциира с прекурсорни лезии като аденоми, с възпалителни чревни заболявания (IBD), наследствен неполипозен колоректален рак (HNPCC) и фамилна аденоматозна полипоза (FAP) [2].
Съществуват малко данни в литературата относно броя на СКРТ при един болен. През 2018г нашият екип публикува проучване върху СКРТ, лекувани в нашата болница за периода 2010-2015г. В това проучване ние открихме, че най-често болните са с 2 тумора – 63%; 3 тумора – 22%; 4 тумора – 14%; повече от 10 тумора – 1% [1].
По отношение на локализацията, при сравнение със солитарния колоректален карцином, изглежда че синхронният карцином по-често засяга проксималната (дясната) част на колона и в частност колон асценденс [2, 3]. Някои автори съобщават, че много синхронни колоректални карциноми възникват в един и същи сегмент на дебелото черво или близко един до друг [2, 7, 17, 36].
По отношение на хистопатологията, муцинозните аденокарциноми представляват около 14% от колоректалните карциноми [47]. Съобщава се, че муцинозните аденокарциноми са малко по-чести при синхронните колоректални карциноми [14]. Муцинозният аденокарцином е патологична характеристика на колоректалния карцином в условията на наследствен неполипозен колоректален карцином (HNPCC) [2].
Според Min Sun Kim хистологичните типове на синхронните колоректални лезии са: аденоматозните полипи са най-честите (откриват се в 28.8% от болните); хиперпластичните полипи са на второ място [3].
Като TNM стадий на болните със СКР карцином се приема ракът с по-висок стадий. Това е Карцином I – индекс карцином. Приема се, че другите карциноми са по-малки по размер, с по-нисък T стадий и диференциация.
Min Sun Kim представя разпределението на първичните карциноми според стадия (TNM stage I, II, III and IV) и локализацията – colon ascendens; colon transversum; colon descendens, sigmoideum и rectum [3].
Min Sun Kim също така оценява локализацията на полипите – colon ascendens; colon transversum; colon descendens, sigmoideum и rectum [3]. Полипите са групирани според размера им като: < 5mm; 5-10mm; 10-15mm; 15-20mm и > 20mm. По отношение на хистопатологията полипите са карцином 19; аденоматозен полип 158 (тубуларен 93; вило-тубуларен 37; вилозен 28) и хиперпластичен полип 78 [3].
Min Sun Kim групира лечението на синхронните колоректални лезии като лечение на синхронни лезии, открити при предоперативна колоноскопия и лечение на синхронни лезии, открити при интраоперативна колоноскопия.
Лечение на синхронни лезии, открити при предоперативна колоноскопия. Синхронни полипи се откриват при 39.6% от болните, на които се провежда предоперативна колоноскопия [3]. Min Sun Kim оценява отстраняването на полипите, открити при предоперативна колоноскопия като предоперативна полипектомия или оперативно (сегментна резекция; резекция с ентеротомия; субтотална колектомия). Едоскопско отстраняването се опитва с ендоскопски прийоми, когато това е технически осъществимо. Оперативното отстраняване се предпочита, ако полипът е в близост с първичния тумор или ако ендоскопското му отстраняване е технически трудно; или при неблагоприятна хистологична находка от изследването на материала от ендоскопската полипектомия [3].

Copyright: © 2026 (CC BY 4.0) by the authors.

Лечение на синхронни лезии, открити при интраоперативна колоноскопия. Най-честата индикация за интраоперативна колоноскопия е за да се изследва останалата част от колона след извършване на сегментарна резекция при обструктивен рак на левия колон [3].
Min Sun Kim установяват синхронни лезии в 37.2% от извършените интраоперативни колоноскопии - синхронни карциноми или клинично сигнификантни полипи [3]. Интраоперативните находки може да променят плана на операцията – извършват се или ендоскопско отстраняване на лезиите, или допълнителни операции включително сегментни чревни резекции и резекция на полипа с ентеротомия при 13.7% [3]. Субтотална колектомия се препоръчва за колоректален карцином и СП (синхронни полипи) при болни с нисък риск [3, 5].
За други случаи се препоръчва адекватна хирургична резекция с проследяване чрез колоноскопия. Ако синхронните карциноми са отдалечени на голямо разстояние и в напреднал стадий, може да е необходима двойна чревна резекция [2].
Eduardo Brambilla представя в табличен вид характеристиките на откритите от него 4 болни със синхронен колоректален рак – представени са локализацията на карциномите, TNM стадия на първия карцином; и извършената операция (Таблица 1) [46].

Болен	TNM	Dukes	Топография 1	Топография 2	Операция
Case 1	pT4N2M0	C	Transversum	Нисък rectum	Total colectomia
Case 2	pT1N0M0	A	Flexura lienalis	Cecum и valve Ileocecalis	Total colectomia
Case 3	pT1N0M0	A	Transversum	Right colon	Total colectomia
Case 4	pT3N1M0	C	Нисък rectum	Descendens	Proctocolectomia

Таблица 1. Характеристики на болните със синхронен колоректален рак (Eduardo Brambilla)

Преживяемост на болните със СКРТ. Като цяло, прогнозата на болните със синхронен колоректален крацином не е сигнификантно различна от тази на болните със солитарен рак, макар в някои серии да се показва маргинално по-добра прогноза при болните със синхронен колоректален рак [2].
По литературни данни 5-годишната преживяемост при болните със синхронен колоректален крацином се движи в широки граници – от 21% до 79%, в зависимост от клиничния стадий [47; 3; 5].
Общата некоригирана 5-годишна преживяемост е била само 21% в проучването на JP Welch. За болните със субтотална колектомия авторът докладва свободен от болест период от 2 до 13 години (средно 5,5 години) [3].
Коригираната 5-годишна преживяемост е била подобрена при болните със СП в сравнение с тези без СП – цялостната 5-годишна преживяемост е била 79% при болните със SP срещу 64% при тези без СП [5].

Цели: Да представим нов подход за анализиране на данните на болните със СКРТ – да се оценят поотделно всеки тумор според хистопатология, локализация и лечебна процедура; и всяка комбинация от тумори.

Болни и материали: Извършваме ретроспективен анализ на болните със СКРТ от Първа и Втора хирургия и Гастроентерология на МБАЛ Княгиня Клементина.

Copyright: © 2026 (CC BY 4.0) by the authors.

За 2010-2015г. са анализирани 148 болни със СКРТ според широко използваната методика. Ние изучихме туморите поотделно в две групи – като малигнени и като бенигнени. Проучените характеристики на СКРТ са: брой тумори на един болен; локализация ; хистология; TNM стадият при малигнените; извършените процедури – ендоскопски и/или оперативни.
За 2017-2021г. анализираме 80 болни със СКРТ по нов подход. Болните се анализират в три групи – Карцином и Карцином; Карцином и Полип; Полип и Полип.
Всяка от проучените характеристики на болните се оценява първо за цялата група от СКРТ (включваща малигнените и бенигнените); а след това като групи карцином и карцином; карцином и полип; полип и полип.
Малигнените тумори (първи, втори и трети карцином) са анализирани поотделно според локализацията, TNM стадирането, диференциацията - grading (G) и извършените оперативни процедури. Всеки полип също се анализира отделно според локализацията, хистологията и извършените процедури – ендоскопски и/или оперативни. Анализират се и всички комбинации от малигнени и бенигнени тумори. Резултатите от извършените оперативни и ендоскопски процедури са представени като таблици и диаграми.

Резултати: За периода 2010-2015г. сме открили общо 148 болни със СКРТ. Според хистопатологията туморите се разделят в три групи:
– бенигнени тумори – 121 случая;
– смесени (бенигнени и малигнени) тумори – 19 случая;
– малигнени тумори – 8 случая.

Брой синхронни колоректални тумори - бенигнени и малигнени – открити при един болен за 2010-2015г:
– 2 тумора - в 94 болни
– 3 тумора - в 32 болни
– 4 тумора - в 20 болни
– над 10 тумора - в 2 болни
Графично тези данни са представени на Фигура 1.

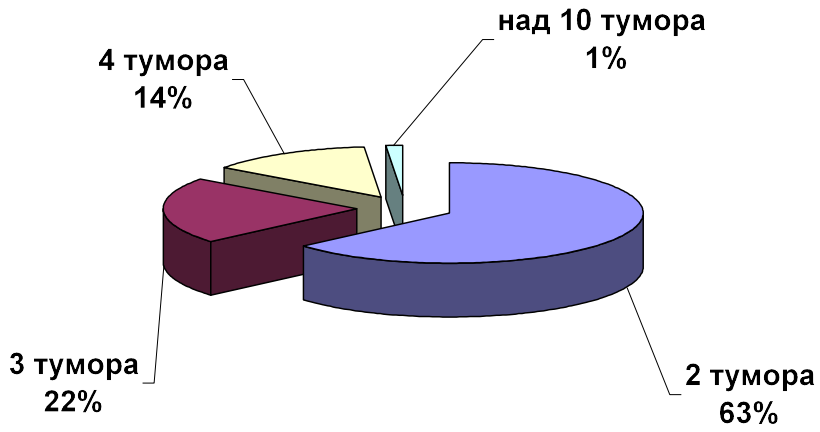

Фигура 1. Графично представяне на процентното разпределение на СКРТ - бенигнени и малигнени – открити при един болен за 2010-2015г

Copyright: © 2026 (CC BY 4.0) by the authors.

Разпределение на синхронните колоректални полипи според тяхната локализация (по брой) за 2010-2015г:

- rectum – 68
- sigma – 175
- descendens – 23
- transversum – 36
- ascendens – 27
- cecum – 9

В проценти тези данни са представени на Фигура 2.

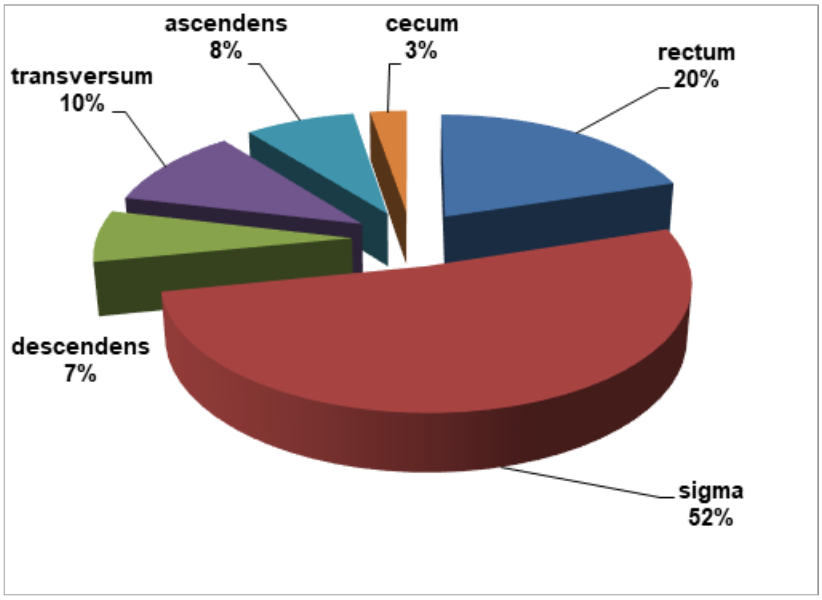

Фигура 2. Графично представяне на процентното разпределение на синхронните колоректални полипи по отношение на тяхната локализация за 2010-2015г

Разпределение на синхронните колоректални карциноми според тяхната локализация (по брой) за 2010-2015г:

- anus – 1
- rectum – 12
- sigma – 10
- descendens – 6
- transversum – 1
- ascendens – 3
- cecum – 3

В проценти тези данни са представени на Фигура 3.

Copyright: © 2026 (CC BY 4.0) by the authors.

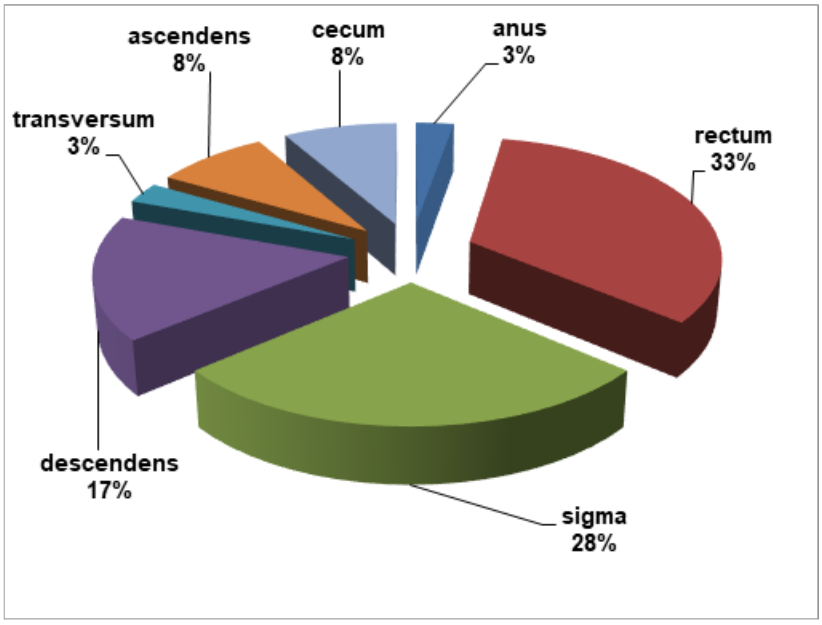

Фигура 3. Графично представяне на процентното разпределение на синхронните колоректални карциноми по отношение на тяхната локализация за 2010-2015г

TNM стадирането на карциномите за 2010-2015г е представено съобразно стадия и локализацията на туморите. TNM стадирането на карциномите от групата Карциноми е представено на Таблица 2. TNM стадирането на карциномите от групата Карцином и Полип е представено на Таблица 3.

Локализация TNM стадий

Локализация	**TNM стадий**				
	I	**II**	**III**	**IV**	**Общо**
Cecum	-	1	-	-	1
Ascendens	1	2	-	-	3
Transversum	-	-	1	-	1
Descendens	1	4	-	-	5
Sigma	1	3	-	1	5
Rectum	2	5	-	1	8
Anus	1	-	-	-	1
Общо	6	15	1	2	24

Таблица 2. Разпределение на синхронните колоректални карциноми от групата Карциноми според тяхната локализация и TNM стадия за 2010-2015г

Локализация	**TNM стадий**				
	I	**II**	**III**	**IV**	**Общо**
Cecum	-	2	-	-	2
Ascendens	-	1	-	-	1
Transversum	-	-	1	-	1
Descendens	-	2	-	-	2
Sigma	-	5	1	-	6
Rectum	1	5	1	-	7
Общо	1	15	3	-	19

Таблица 3. Разпределение на синхронните колоректални карциноми от групата Карцином и Полип според тяхната локализация и TNM стадия за 2010-2015г

Copyright: © 2026 (CC BY 4.0) by the authors.

Всеки от синхронните колоректални полипи може да бъде с различна хистологичната характеристика. В нашия материал сме отграничили колоректални полипи със следните хистологични характеристики :

- вилозен аденом - 5
- сератен аденом - 8
- тубуларен аденом - 44
- тубуло-вилозен аденом - 42
- хиперпластичен полип – 92

В проценти тези данни са представени на Фигура 4.

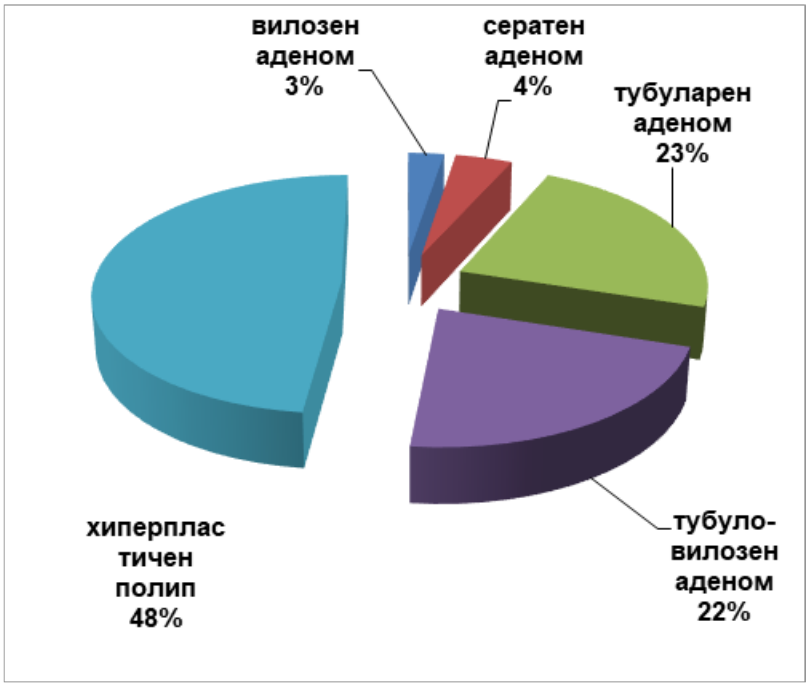

Фигура 4. Графично представяне на процентното разпределение на синхронните колоректални полипи по отношение на техните хистологични характеристики за 2010-2015г

Според хистологичната им характеристика синхронните колоректални полипи, които сме откривали, са били в различни комбинации :

- вилозен аденом – 1
- вилозен аденом + сератен аденом – 2
- сератен аденом – 1
- тубуларен аденом - 13
- тубуларен аденом + сератен аденом – 1
- тубуларен аденом + тубуло-вилозен аденом – 5
- тубуларен аденом + хиперпластичен полип – 1
- тубуло-вилозен аденом – 22
- хиперпластичен полип – 49
- хиперпластичен полип + вилозен аденом - 2
- хиперпластичен полип + сератен аденом - 4
- хиперпластичен полип + тубуларен аденом - 21
- хиперпластичен полип + тубуло-вилозен аденом – 12
- хиперпластичен полип + тубуларен аденом + тубуло-вилозен аденом – 3

Copyright: © 2026 (CC BY 4.0) by the authors.

Извършваните процедури (ендоскопски и хирургични) за отстраняване на проучваните синхронни колоректални полипи и карциноми за 2010-2015г са представени на Таблица 4.

Процедури	При полипи	При карциноми
Само биопсия	21	10
Биопсия и ендоскопска полипектомия	68	-
Ендоскопска полипектомия	36	1
Polypectomia чрез colotomia	4	-
Резекция плюс ендоскопска полипектомия	1	-
Само операция (резекция)	10	17
Общо	140	28

Таблица 4. *Ендоскопски и хирургични процедури за отстраняване на проучваните синхронни колоректални полипи и карциноми за 2010-2015г*

Извършваните операции за отстраняване на проучваните синхронни колоректални полипи и карциноми за 2010-2015г са представени на Таблица 5.

Операция	При полипи	При карциноми
Hemicolectomia dextra	1	3
Hemicolectomia dextra + ендоскопска полипектомия	1	-
Polypectomia чрез colotomia	4	1
Polypectomia transanalis	4	-
Resectio sigmae	1	-
RRA	4	6
Hemicolect sinistra	-	4
Colectomia subtotalis	-	1
Hartmann + Hemicolectomia dextra	-	1
Miles	-	1
RRA + Resectio mucosae ananalis	-	1

Таблица 5. *Операции за отстраняване на проучваните синхронни колоректални полипи и карциноми за 2010-2015г*

За периода 2017-2021г. сме открили 80 болни със СКРТ. Според хистопатологията те попадат в три категории:

— малигнени тумори — 19 случая.
— бенигнени тумори — 49 случая;
— смесени (бенигнени и малигнени) тумори — 12 случая;

Брой синхронни колоректални тумори - бенигнени и малигнени — открити при един болен за 2017-2021г:

— 2 тумора - при 55 болни (69%)
— 3 тумора - при 10 болни (12%)
— 4 тумора - при 10 болни (13%)
— 5 до 10 тумора - при 5 болни (6%)

Графично тези данни са представени на Фигура 5.

Copyright: © 2026 (CC BY 4.0) by the authors.

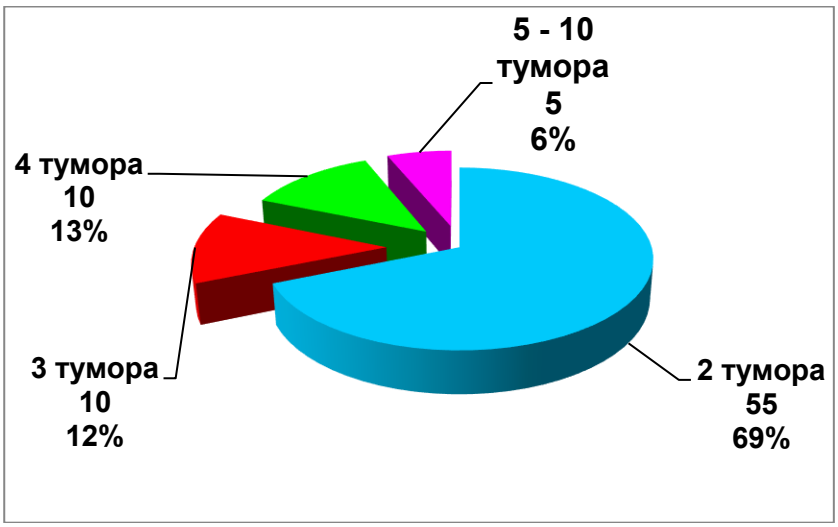

Фигура 5. *Графично представяне на процентното разпределение на СКРТ - бенигнени и малигнени – открити при един болен за 2017-2021г*

За 2017-2021г. броят на СКР карциноми и броят на СКР карциноми и полипи са представени на Таблица 6 и Фигура 6.

Брой на синхронните колоректални Карциноми – 19 болни	**Полипи и Карциноми – 12 болни**
– 2 тумора - 18 болни (95%)	– 2 тумора - 10 болни (83%)
– 3 тумора - 1 болен (5%)	– 3 тумора - 0 (0%)
– 4 тумора - 0 (0%)	– 4 тумора - 2 болни (17%)
– 5-10 тумора - 0 (0%)	– 5-10 тумора - 0 (0%)
– > 10 тумора - 0 (0%)	– > 10 тумора - 0 (0%) (Фигура 6).

Таблица 6. *Броят на СКР карциноми и броят на СКР карциноми и полипи за 2017-2021г*

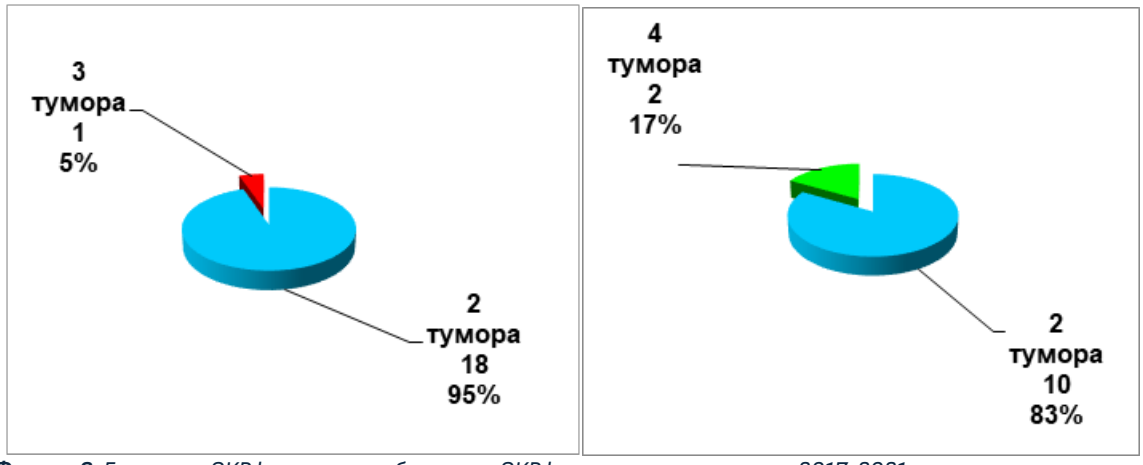

Фигура 6. *Броят на СКР карциноми и броят на СКР карциноми и полипи за 2017-2021г*

За 2017-2021г броят на СКР полипи е представен на Таблица 7 и Фигура 7.

Брой на синхронните колоректални Полипи – 48 болни

– 2 тумора - 23 болни (48%)
– 3 тумора - 11 болни (23%)

Copyright: © 2026 (CC BY 4.0) by the authors.

– 4 тумора - 11 болни (23%)
– 5-10 тумора - 3 болни (6%)
– > 10 тумора - 0 (0%) (Фигура 7).

Таблица 7. *Броят на СКР полипи за 2017-2021г*

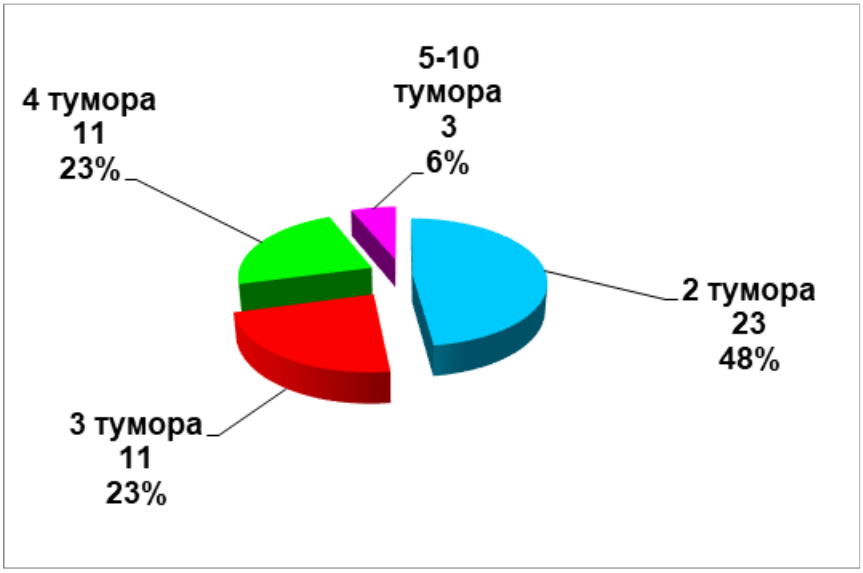

Фигура 7. *Броят на СКР полипи за 2017-2021г*

Локализация на СКР карциноми от групата Карциноми за 2017-2021г:
– anus + anus – 1
– rectum + rectum – 5
– rectum + sygma – 4
– rectum + descendens – 2
– sygma + descendens – 1
– sygma + descendens + transversum – 1
– sygma + transversum – 1
– sygma + ascendens – 2
– ascendens + ascendens – 2
Както се вижда, има една тройна локализация.
Локализацията на СКР карциноми и полипи от групата Карцином и Полип за 2017-2021г е представена в детайли на Таблица 8.

Карциноми		**Полипи**				**N= болни**
C - 1	C - 2	P-1	P-2	P-3	P-4	
rectum		rectum				1
rectum		sygma				2
sygma		rectum				1
ascendens		rectum	sygma	sygma	cecum	1
rectum		transversum				1
sygma		sygma				2
descendens		sygma				1
ascendens		sygma				1

Copyright: © 2026 (CC BY 4.0) by the authors.

cecum ascendens	sygma	sygma			1
descendens	descendens				1

Таблица 8. *Локализация на СКР карциноми и полипи за 2017-2021г*

Локализацията на СКР карциноми за 2017-2021г от групата Карциноми и от групата Карцином и Полип е представена на Фигура 8.

Локализация на синхронните колоректални Карциноми за 2017-2021г

група Карциноми

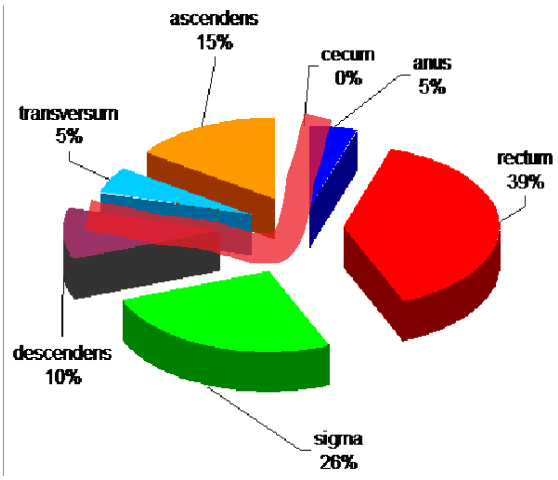

Левостранна Локализация 80%

rectum, sigmoid, descendens

група Карцином и Полип

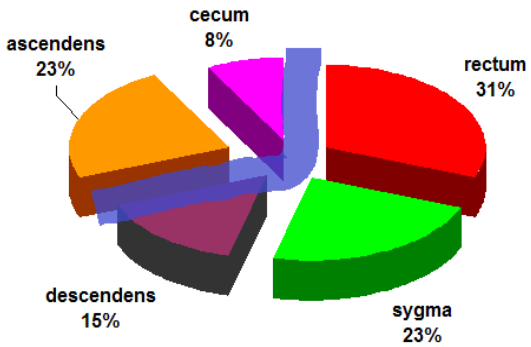

Левостранна Локализация 69%

rectum, sigmoid, descendens

Фигура 8. *Локализация на СКР карциноми за 2017-2021г от групата Карциноми и от групата Карцином и Полип*

Ние също така изследваме болните от 2017-2021г по отношение на **разстоянието между засегнатите чревни сегменти от синхронните колоректални тумори**. Тези характеристики индицират колко близко са локализирани синхронните колоректални тумори: близки – в един сегмент или в близки сегменти; далечни – в отдалечени сегменти. Резултатите за групата Карциноми и от групата Карцином и Полип са представени на Таблица 9.

Разстояние между засегнатите чревни сегменти от СКР тумори за 2017-2021г

В група Карциноми

– **Близки** - **68**% (13 от 19 бол.)
anus + anus
rectum + rectum
rectum + sygmoid
sygmoid + descendens
ascendens + ascendens
cecum + ascendens

– **Далечни** - **16**% (3 от 19 бол.)
sygmoid + ascendens
sygmoid + transversum

В група Карцином и Полип

– **Близки** - **41**% (5 от 12 бол.)
rectum + rectum
rectum + sygmoid
sygmoid + descendens
descendens + descendens

– **Далечни** - **25**% (3 от 12 бол.)
sygmoid + ascendens
sygmoid + transversum

Таблица 9. *Разстояние между засегнатите чревни сегменти от СКР тумори за 2017-2021г.*

Copyright: © 2026 (CC BY 4.0) by the authors.

Локализацията на СКР полипи за 2017-2021г от групата Полипи е представена на Таблица 10 и Фигура 9.

Полипи N=	Полипи – Локализация				Болни N=	Общо
	P-1	P-2	P-3	P-4		
2	rectum	rectum			1	1
4	rectum	sygma	sygma	sygma	1	2
4	rectum	rectum	sygma	sygma	1	
2	rectum	descendens			1	1
8	rectum	sygma	descendens 6		1	2
4	rectum	sygma	sygma	descendens	1	
2	sygma	sygma			12	23
3	sygma	sygma	sygma		7	
4	sygma	sygma	sygma	sygma	3	
5	sygma	sygma	sygma	Sigma 2	1	
2	sygma	descendens			2	3
3	sygma	descendens	descendens		1	
3	sygma	descendens	transversum		2	2
4	sygma	sygma	sygma	transversum	1	1
4	sygma	sygma	sygma	ascendens	2	2
4	sygma	sygma	sygma	cecum	1	1
2	transversum	transversum			1	1
3	transversum	transversum	ascendens		1	1
4	transversum	ascendens	ascendens	cecum	1	1
2	descendens	descendens			1	1
5	descendens	transversum 3	cecum		1	1
2	ascendens	ascendens			2	2
2	ascendens	cecum			1	1
2	cecum	cecum			2	2

Таблица 10. *Локализация на СКР полипи за 2017-2021г от групата Полипи*

Локализация на синхронните колоректални Полипи за 2017-2021г

група Полипи

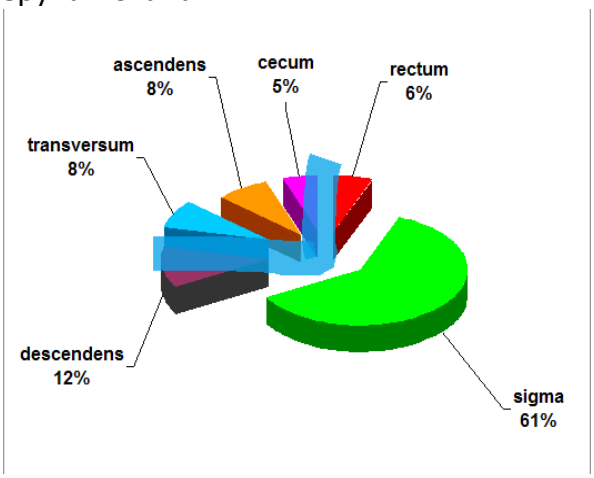

Левостранна Локализация
79%
rectum, sigmoid, descendens

група Карцином и Полип

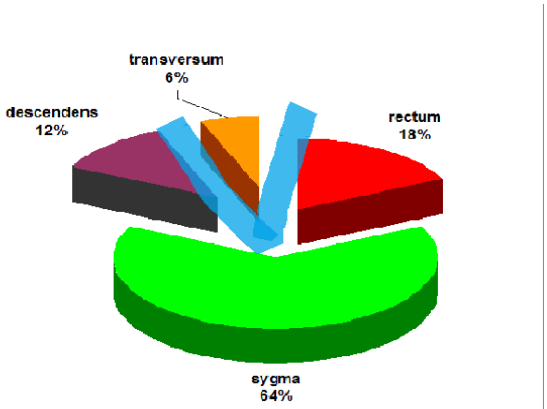

Левостранна Локализация
89%
rectum, sigmoid, descendens

Фигура 9. *Локализацията на СКР полипи за 2017-2021г от групата Полипи и от групата Карцином и Полип*

Copyright: © 2026 (CC BY 4.0) by the authors.

Разстоянието между засегнатите чревни сегменти от СКР полипи за 2017-2021г е представено на Таблица 11.

Разстояние между засегнатите чревни сегменти от СКР полипи за 2017-2021г

В група Полипи

— **Близки** - **64**% (31 от 48 бол.)
rectum + rectum
rectum + sygmoid
sygmoid + sygmoid
sygmoid + descendens
descendens + descendens
cecum + ascendens

— **Далечни** - **8**% (4 от 48 бол.)
sygmoid + ascendens
sygmoid + transversum
sygmoid + cecum

В група Карцином и Полип

— **Близки** - **41**% (5 от 12 бол.)
rectum + rectum
rectum + sygmoid
sygmoid + descendens
descendens + descendens

— **Далечни** - **25**% (3 от 12 бол.)
sygmoid + ascendens
sygmoid + transversum

Таблица 11. *Разстояние между засегнатите чревни сегменти от СКР полипи за 2017-2021г*

Хистопатологията на СКР карциноми от групата Карциноми и от групата Карцином и Полип за 2017-2021г е представена на Фигури 10 и 11.



Фигура 10. *Хистопатология на СКР карциноми от групата Карциноми за 2017-2021г*

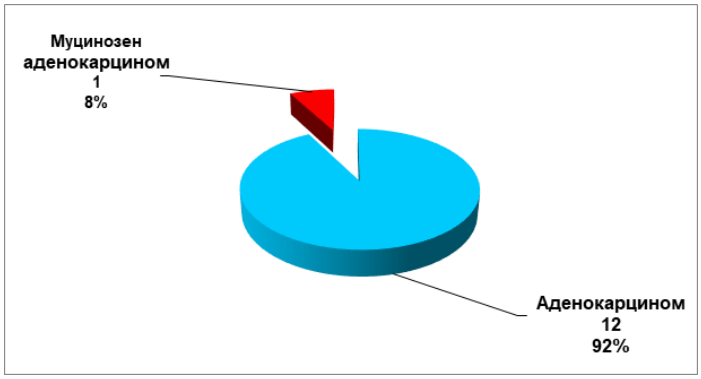

Фигура 11. *Хистопатологията на СКР карциноми от групата Карцином и Полип за 2017-2021г*

Copyright: © 2026 (CC BY 4.0) by the authors.

Хистопатологията на СКР полипи за 2017-2021г е проучена за групата Полипи и за групата Карцином и Полип и е представена на Фигура 12.

Хистопатология на СКР полипи за 2017-2021г

група Полипи група Карцином и Полип

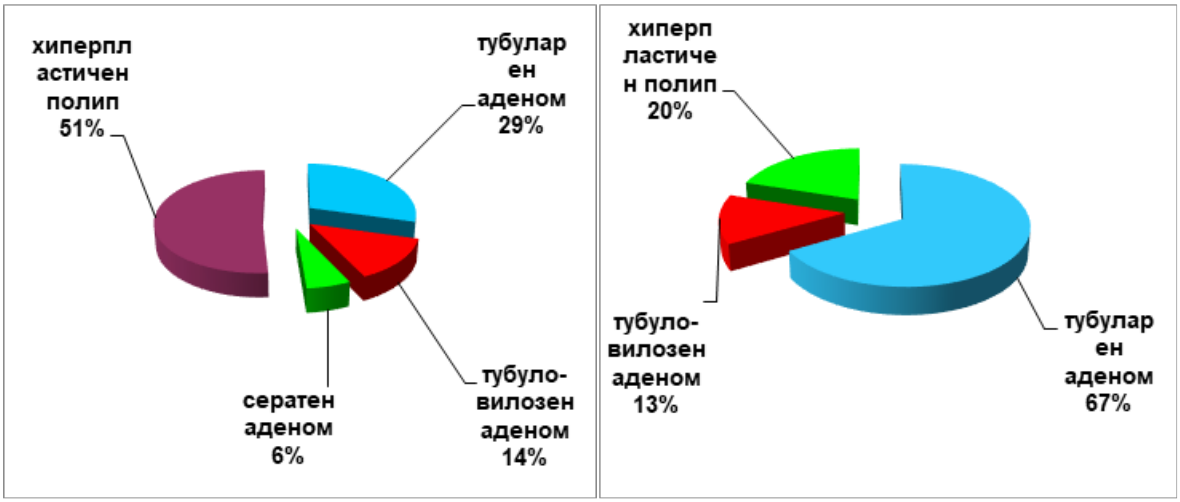

Фигура 12. *Хистопатологията на СКР полипи за 2017-2021г за групата Полипи и за групата Карцином и Полип*

Хистопатологията на СКР полипи за 2017-2021г:
– тубуларен аденом - 8
– тубуло-вилозен аденом – 5
– сератен аденом – 2
– хиперпластичен полип – 17
– тубуларен аденом + тубуло-вилозен аденом – 2
– хиперпластичен полип + тубуларен аденом – 9
– хиперпластичен полип + тубуларен аденом + тубуларен аденом – 2
– хиперпластичен полип + тубуло-вилозен аденом + тубуларен аденом– 2
– хиперпластичен полип + сератен аденом – 1
Синхронните КР полипи може да са с еднаква хистопатология или в комбинация от различни хистопатологии.
Всеки от синхронните колоректални полипи може да има различна хистопатология.
Хистопатологията на Синхронните КР полипи е:
– Еднаква – при 32 болни (67%)
– Различна – при16 болни (33%).

TNM стадирането на СКР карциноми от групата Карциноми за 2017-2021г е представено на следващата Таблица 12.

Карцином I			**Карцином II**		
TNM Стадий	**TNM категория**	–	**TNM категория**	**TNM Стадий**	**Болни**
I	T2N0M0	–	T2N0M0	I	1
IIA	T3N0M0	–	TisN0M0	0	4
		–	T2N0M0	I	1
IIB	T4aN0M0	–	T4aN0M0	IIB	1
		–	T1N0M0	I	1

Copyright: © 2026 (CC BY 4.0) by the authors.

IIIB	T3N1aM0	–	T3N1aM0	IIIB	1
		–	T1N0M0	I	1
IIIB	T3N1bM0	–	T3N1bM0	IIIB	1
		–	T1N0M0	I	1
IIIB	T3N2aM0	–	T3N2aM0	IIIB	1
		–	T1N0M0	I	1
IIIC	T3N2bM0	–	T3N2bM0	IIIC	1
		–	T1N0M0	I	1
IIIC	T4bN1M0	–	T4bN1M0	IIIC	2
		–	T1N0M0	I	1
IV	T3N2bM1	–	T3N1bM1	IV	1

Таблица 12. *Комбинации от TNM категории от първия и втория карцином в проучените СКР карциноми от групата Карциноми за 2017-2021г.*

TNM стадият на двата СКР карцинома от групата Карциноми е различен при 12 болни (63%) и е еднакъв при 7 болни (37%).
TNM стадирането на СКР карциномите от групата Карцином и Полип за 2017-2021г е представено на Таблица 13.

TNM Стадий	**TNM категория**	**G**	**Болни**
I	T2N0M0	G1	1
IIA	T3N0M0	G2	1
IIA	T3N0M0	G3	1
IIC	T4bN0M0	G3	1
IIIB	T3N1bM0	G3	1
IIIB	T3N1bM0	G3	1
IIIB	T3N2aM0	G3	1
IIIC	T3N2bM0	G3	1

Таблица 13. *TNM стадиране на СКР карциноми от групата Карцином и Полип за 2017-2021г*

Анализът на **грейдинга** на двата двата СКР карцинома от групата Карциноми за 2017-2021г показва, че двата карцинома имат еднакъв грейдинг в 74% и различен грейдинг в 26%. Като цяло карциноми I и II имат G2 в 68% и G3 в 32%. Детайлният анализ разкрива, че карциноми I и II са и двата в G2 в 58%; двата в G3 в 16%; а в комбинациите от G2+G1 са в 11%; G3+G2 в 11%; G2+G3 в 5%.
Анализът на грейдинга на карциномите от групата Карцином и Полип за 2017-2021г показва G1 в 17%; G2 в 33% и G3 в 50%.
Операциите извършени за СКР карциноми от групата Карциноми за 2017-2021г са анализирани по отношение на вида на операцията извършена за всяка комбинация от локализации на карцином I и карцином II. Данните са представени на Таблица 14. Данните разкриват, че операциите може да бъдат групирани като: една радикална чревна резекция е извършена в 84% и два сегмента радикална чревна резекция – в 16%.

Локализация на синхронните колоректални карциноми		**Операции**		**Patients**
Карцином I	**Карцином II**	**За**	**За**	

Copyright: © 2026 (CC BY 4.0) by the authors.

		Карцином I	Карцином II	
anus	**anus**	Extirpatio Tumoris canalis analis et Transversostoma		**1**
rectum	**rectum**	Resectio recti anterior (RRA)		**4**
		Miles operation		**1**
rectum	**sygma**	Resectio sigmo-rectalis anterior (RSRA)		**1**
sygma	**rectum**	Resectio sigmo-rectalis anterior (RSRA)		**3**
ascendens	**ascendens**	Hemicolectomia dextra		**2**
sygma	**descendens**	Hartmann operation		**1**
rectum	**descendens**	Hemicolectomia sinistra		**1**
		Hemicolectomia sinistra et Resectio recti anterior (RRA)		**1**
sygma	**transversum**	Resectio sygmae	Resectio colonis transversi	**1**
sygma	**ascendens**	Resectio sigmo-rectalis anterior (RSRA)	Hemicolectomia dextra	**1**
ascendens	**sygma**	Hemicolectomia dextra	Polypectomia colotomica	**1**
sygma	**descendens+ transversum**	Colectomia subtotalis		**1**

Таблица 14. *Операции за СКР карциноми от групата Карциноми за 2017-2021г*

Операциите и **ендоскопските процедури** извършени за карциномите и полипите от групата Карцином и Полип за 2017-2021г са представени на Таблица 15. Анализът е извършен по отношение на комбинацията от локализации на карциномите и полипите. Данните показват, че процедурите може да бъдат групирани като: една радикална резекция в 17%; радикална резекция и ендоскопска полипектомия в 42%; радикална резекция и полипектомия чрез колотомия в 8%; ендоскопска полипектомия в 33%.

Локализация на синхронните колоректални карциноми и полипи		**Операции Процедури за отстраняване на полипи**		**Болни**
Карцином	**Полип**	**За карцином**	**За полип**	
rectum	**transversum**	Resectio recti anterior (RRA)	Polypectomia colotomica	**1**
	rectum	Hartmann operation		**1**
	sygma	Resectio recti anterior (RRA)	Polypectomia endoscopica	**1**
sygma	**rectum**	Resectio sygmae	Polypectomia endoscopica	**1**
	sygma	Resectio recti anterior (RRA)	Polypectomia endoscopica	**1**
	rectum	Hartmann operation		**1**

Copyright: © 2026 (CC BY 4.0) by the authors.

descendens	**sygma**	Hemicolectomia sinistra	Polypectomia endoscopica	**1**
ascendens	**sygma**	Hemicolectomia dextra	Polypectomia endoscopica	**1**
sygma	**sygma**	Biopsia	Polypectomia endoscopica	**1**
descendens	**descendens**	Biopsia	Polypectomia endoscopica	**1**
ascendens	**rectum+ sygma+ cecum**	Biopsia	Polypectomia endoscopica	**1**
cecum+ ascendens	**sygma**	Biopsia	Polypectomia endoscopica	**1**

Таблица 15. *Операциите и ендоскопските процедури извършени за карциномите и полипите от групата Карцином и Полип за 2017-2021г.*

Преживяемостта на болните със СКРТ оперирани за периода 2017-2021г – представяме и сравняваме преживяемостта на 2 групи от болни със СКР карциноми - групата Карциноми (19 болни) срещу групата Карцином и Полип (12 болни). Данните са представени на Таблица 16 и графично на Фигура 13.

	Карциноми	–	Карцином и Полип
12 месеца	84%	–	91%
18 месеца	79%	–	77%
2 години (24 месеца)	68%	–	66%
3 години (36 месеца)	68%	–	58%
4 години (48 месеца)	68%	–	58%
5 години (60 месеца)	63%	–	58%

Таблица 16. *Преживяемост на болните със СКРТ оперирани за периода 2017-2021г*

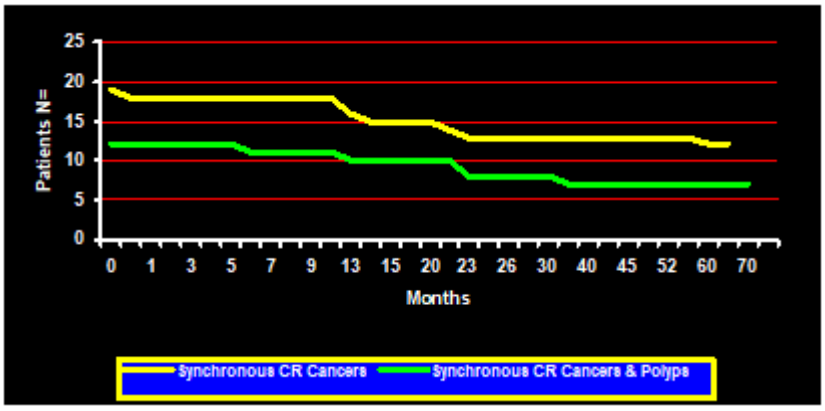

Фигура 13. *Преживяемост на болните със СКРТ оперирани за периода 2017-2021г*

Вътреболничната смъртност също е оценена за тези две групи болни за периода 2017-2021г. За групата Карциноми тя е 5% (1 от 19 болни). За групата Карцином и Полип тя е 0%.

Copyright: © 2026 (CC BY 4.0) by the authors.

Обсъждане
Повечето автори изследват само някои характеристики на СКР тумори или само на СКР карциноми, наблягайки в техните проучвания или на хистопатологията и диагностиката, или на терапевтичните модалности. Трудно е да се намери пълно оценяване СКР тумори [2, 3, 4, 9, 11-19, 20, 22, 23, 24, 25, 26-34, 35, 38, 39, 40, 42, 43-45]. Понастоящем в литературата се приема, че първият (index) карцином има по-висок TNM стадий и по-лоша диференциация (grading). И TNM стадият на СКР карциноми е този на първия карцином [2, 3, 4, 14, 46]. Обикновена СКРТ се оценяват поотделно – като карциноми с техните характеристики и лечение; и като полипи с техните характеристики и лечение [2, 3, 4, 14]. По този начин на оценяване броят на туморите не съвпада и надвишава общия брой на болните; а също така не разкрива наличните видове комбинации от тумори.
От откритите болни със синхронен колоректален рак Eduardo Brambilla представя TNM стадия (който е стадият на първия карцином). Той включва в детайли локализацията на карциномите, маркирани като Топография 1 и Топография 2; и извършените операции за всяка комбинация от тумори [46].
В настоящото проучване ние оценяваме СКРТ като първа, втора и следваща локализация, имайки предвид видовете комбинации от тумори. Отделното оценяване на двата или повече СКР карциноми разкрива тумори в еднакъв стадий и грейдинг, и втори карциноми по-ниска диференциация от първите.
Синхронните колоректални (СКР) карциноми имат предимно левостранна локализация – в 80% rectum, sigma and descendens. СКРТ са предимно локализирани в един или в близки чревни сегменти – в 68%. Малигнените тумори са аденокарциноми в 90-95%. В повечето от СКР карциноми грейдингът е еднакъв – в 74%; повечето са в Grade2 – 68%. СКР полипи са повечето хиперпластични полипи и тубуларни аденоми в 70-80%; повечето са с еднаква хистопатология – 67%.
По отношение на обема на операцията за СКР карциноми съществуват два похода:
1/ Консервативен подход, включващ:
– Чревна сегмента резекция на всяка лезия – ако туморите са отдалечени;
– Една сегмента резекция – ако лезиите са разположени близко и
– Сегмента резекция плюс ендоскопска мукозна разекция.
Консервативната сегмента резекция, обаче, дава възможност за поява на метахронни лезии в бъдеще. Затова има необходимост от проследяваща колоноскопия/ии.
2/ Разширена чревна резекция – субтотална или тотална колектомия.
Разширената чревна резекция е индицирана за СКР карциноми с фамилна аденоматозна полипоза (FAP); наследствен неполипозен колоректален рак (HNPCC) and улцерозен колит (IBD). Това също може послужи като профилактика за метахронни лезии и се избягва проследяващата колоноскопия.
Анализът на нашата терапевтична стратегия показва, че: По отношение на локализацията операцията за СКР карциноми в повечето случаи е една радикална чревна резекция – 84%. Съществуват разнообразни методи за отстраняване на полипи: ендоскопска полипектомия; операция и ендоскопска полипектомия; само оперативно.
Изводи Въпреки че стадирането на синхронните КР карциноми е съобразно рака с по-висок стадий, поотделното анализиране на всеки един тумор дава възможност за детайлно изследване и сравняване на техните характеристики.

Copyright: © 2026 (CC BY 4.0) by the authors.

Литература

1. **Petrov B**, Zarkov K, Petkov Chr. Synchronous colorectal tumors - tactics for diagnostics and treatment. Literature review and own studies. Surgery 2018; 2: 52-71.
2.**Lam AKY**, Chan SSY, Leung M. Synchronous colorectal cancer: Clinical, pathological and molecular implications. *World JGastroenterol* 2014; 20(22): 6815-6820
3. **Min Sun Kim**, Young Jin Park. Detection and treatment of synchronous lesions in colorectal cancer: The clinical implication of perioperative colonoscopy. com World J Gastroenterol 2007 August 14; 13(30): 4108-4111
4. **Welch JP**: Multiple colorectal tumors. Am Jsurg 1981, 142:274-80.
5. Chu, D. Z. J., Giacco, G., Martin, R. G. and Guinee, V. F. (1986), The significance of synchronous carcinoma and polyps in the colon and rectum. Cancer, 57: 445—450.
6. **Welch JP**. Multiple colorectal tumors. An appraisal of natural history and therapeutic options. *Am J Surg* 1981; **142**: 274-280 [PMID: 7258541 DOI: 10.1016/0002-9610(81)90292-0]
7. **Kaibara N**, Koga S, Jinnai D. Synchronous and metachronous malignancies of the colon and rectum in Japan with special reference to a coexisting early cancer. *Cancer* 1984; **54**: 1870-1874 [PMID: 6478423 DOI: 10.1002/1097-0142(1984 1101)54:9<1870::AID-CNCR2820540917>3.0.CO;2-5]
8. **Cunliffe WJ**, Hasleton PS, Tweedle DE, Schofield PF. Incidence of synchronous and metachronous colorectal carcinoma. *Br J Surg* 1984; **71**: 941-943 [PMID: 6498470 DOI: 10.1002/bjs.1800711210]
9. **Langevin JM**, Nivatvongs S. The true incidence of synchronous cancer of the large bowel. A prospective study. *Am J Surg* 1984; **147**: 330-333 [PMID: 6703204 DOI: 10.1016/0002-9610(84)90161-2]
10. **Greenstein AJ**, Slater G, Heimann TM, Sachar DB, Aufses AH. A comparison of multiple synchronous colorectal cancer in ulcerative colitis, familial polyposis coli, and de novo cancer. *Ann Surg* 1986; **203**:123-128
11. **Finan PJ**, Ritchie JK, Hawley PR. Synchronous and 'early' metachronous carcinomas of the colon and rectum. *Br J Surg* 1987; **74**: 945-947 [PMID: 3664228 DOI: 10.1002/ bjs.1800741021]
12. **Wagner HE**, Barbier PA, Luder PJ, Niederhäuser U. Prognosis in synchronous colorectal carcinomas. *Z Gastroenterol* 1988; **26**: 117-120 [PMID: 2577928]
13. **Evers BM**, Mullins RJ, Matthews TH, Broghamer WL, Polk HC. Multiple adenocarcinomas of the colon and rectum. An
14. **Adloff M**, Arnaud JP, Bergamaschi R, et al. Synchronous carcinoma of the colon and rectum: prognostic and therapeutic implications. *Am J Surg* 1989; **157**: 299-302 [PMID: 2537586 DOI: 10.1016/0002-9610(89)90555-2]
15. **Fegiz G**, Ramacciato G, Indinnimeo M, Gozzo P, Valabrega S, De Angelis R, Barillari P. Synchronous large bowel cancer: a series of 47 cases. *Ital J Surg Sci* 1989; **19**: 23-28 [PMID: 2787303]
16 **Greig JD**, Miller DF. Synchronous and early metachronous carcinomas of the colon and rectum. *Acta Chir Scand* 1989; **155**: 287-289 [PMID: 2800878]
17. **Eu KW**, Seow-Choen F, Goh HS. Synchronous colorectal cancer in an Oriental population. *Int J Colorectal Dis* 1993; **8**: 193-196 [PMID: 8163891 DOI: 10.1007/BF00290304]
18. **Kimura T**, Iwagaki H, Fuchimoto S, Hizuta A, Orita K. Synchronous colorectal carcinomas. *Hepatogastroenterology* 1994; **41**: 409-412 [PMID: 7851846]
19. **Hayakumo T**, Cho E, Nakajima M, Kato G, Kawai K, Azuma T. Point mutations in the c-K-ras 2 gene in multiple colorectal carcinomas. *J Gastroenterol Hepatol* 1995; **10**: 70-75 [PMID: 7620111 DOI: 10.1111/j.1440-1746.1995.tb01051.x]
20. **Passman MA**, Pommier RF, Vetto JT. Synchronous colon primaries have the same prognosis as solitary colon cancers. *Dis Colon Rectum* 1996; **39**: 329-334 [PMID: 8603557 DOI: 10.1007/BF02049477]
21. **Koness RJ**, King TC, Schechter S, et al. Synchronous colon carcinomas: moleculargenetic evidence for multicentricity. *Ann Surg Oncol* 1996; **3**:136-143 [PMID: 8646513 DOI: 10.1007/BF02305792]
22. **Takeuchi H**, Toda T, Nagasaki S, Kawano T, Minamisono Y, Maehara Y, Sugimachi K. Synchronous multiple colorectal adenocarcinomas. *J Surg Oncol* 1997; **64**: 304-307 [PMID: 9142187 DOI: 10.1002/(SICI)1096-9098(199704)64:4<304::AID-JSO10>3.0.CO;2-2]
23. **Bekdash B**, Harris S, Broughton CI, Caffarey SM, Marks CG. Outcome after multiple colorectal tumours. *Br J Surg* 1997; **84**: 1442-1444 [PMID: 9361609 DOI: 10.1002/bjs.1800841028]
24. **Eguchi K**, Yao T, Konomoto T, et al. Discordance of p53 mutations of synchronous colorectal carcinomas. *Mod Pathol* 2000; **13**: 131-139 [PMID: 10697269 DOI: 10.1038/modpathol.3880024]
35. **Chen HS**, Sheen-Chen SM. Synchronous and "early" metachronous colorectal adenocarcinoma: analysis of prognosis and current trends. *Dis Colon Rectum* 2000; **43**: 1093-1099 [PMID: 10950007 DOI: 10.1007/BF02236556]
26. **Chirila DN**, Popp RA, Balacescu O, Turdeanu NA, Constantea NA, Pop TR, Vesa SC, Ciuce C. GST gene variants in synchronous colorectal cancers and synchronous association of colorectal cancers with other cancers. *Chirurgia* (Bucur) 2013; **108**: 365-371 [PMID: 23790786]

Copyright: © 2026 (CC BY 4.0) by the authors.

27. **Norrie MW**, Hawkins NJ, Todd AV, Meagher AP, O'Connor TW, Ward RL. The role of hMLH1 methylation in the development of synchronous sporadic colorectal carcinomas. *Dis Colon Rectum* 2002; **45**: 674-680 [PMID: 12004219 DOI: 10.1007/s10350-004-6266-1]
28. **Oya M**, Takahashi S, Okuyama T, Yamaguchi M, Ueda Y. Synchronous colorectal carcinoma: clinico-pathological features and prognosis. *Jpn J Clin Oncol* 2003; **33**: 38-43 [PMID: 12604723 DOI: 10.1093/jjco/hyg010]
29. **Ueno M**, Muto T, Oya M, Ota H, Azekura K, Yamaguchi T. Multiple primary cancer: an experience at the Cancer Institute Hospital with special reference to colorectal cancer. *Int J Clin Oncol* 2003; **8**: 162-167 [PMID: 12851840 DOI: 10.1007/ s10147-003-0322-z]
30. **Dykes SL**, Qui H, Rothenberger DA, García-Aguilar J. Evidence of a preferred molecular pathway in patients with synchronous colorectal cancer. *Cancer* 2003; **98**: 48-54 [PMID: 12833454 DOI: 10.1002/cncr.11445]
31. **Wang HZ**, Huang XF, Wang Y, Ji JF, Gu J. Clinical features, diagnosis, treatment and prognosis of multiple primary colorectal carcinoma. *World J Gastroenterol* 2004; **10**: 2136-2139 [PMID: 15237453]
32. **Nikoloudis N**, Saliangas K, Economou A, Andreadis E, et al. Synchronous colorectal cancer. *Tech Coloproctol* 2004; **8** Suppl 1: s177-s179 [PMID: 15655614 DOI: 10.1007/s10151-004-0149-2]
33. **Papadopoulos V**, Michalopoulos A, Basdanis G, Papapolychroniadis K, Paramythiotis D, Fotiadis P, Berovalis P, Harlaftis N. Synchronous and metachronous colorectal carcinoma. *Tech Coloproctol* 2004; **8** Suppl 1: s97-s100 [PMID: 15655657 DOI: 10.1007/s10151-004-0124-y]
34. **Ikeda Y**, Saku M, Kawanaka H, Muranaka T, Takeshita et al. Distribution of synchronous and metachronous multiple colorectal cancers. *Hepatogastroenterology* 2004; **51**: 443-446 [PMID: 15086178]
35. **Fukatsu H**, Kato J, Nasu JI, Kawamoto H, Okada H, Yamamoto H, Sakaguchi K, Shiratori Y. Clinical characteristics of synchronous colorectal cancer are different according to tumour location. *Dig Liver Dis* 2007; **39**: 40-46 [PMID: 16996329 DOI: 10.1016/j.dld.2006.07.015]
36. **Latournerie M**, Jooste V, Cottet V, Lepage C, Faivre J, Bouvier AM. Epidemiology and prognosis of synchronous colorectal cancers. *Br J Surg* 2008; **95**: 1528-1533 [PMID: 18991301 DOI: 10.1002/bjs.6382]
37. **Tziris N**, Dokmetzioglou J, Giannoulis K, Kesisoglou I, Sapalidis K, Kotidis E, Gambros O. Synchronous and metachronous adenocarcinomas of the large intestine. *Hippokratia* 2008; **12**: 150-152 [PMID: 18923668]
38. **Yalcinkaya U**, Ozturk E, Ozgur T, Yerci O, Yilmazlar T. P53 expression in synchronous colorectal cancer. *Saudi Med J* 2008; **29**: 826-831 [PMID: 18521459]
39. **Nosho K**, Kure S, Irahara N, Shima K, Baba Y, Spiegelman D, Meyerhardt JA, Giovannucci EL, Fuchs CS, Ogino S. A prospective cohort study shows unique epigenetic, genetic, and prognostic features of synchronous colorectal cancers. *Gastroenterology* 2009; **137**: 1609-20.e1-3 [PMID: 19686742]
40. **Lam AK**, Carmichael R, Gertraud Buettner P, Gopalan V, Ho YH, Siu S. Clinicopathological significance of synchronous carcinoma in colorectal cancer. *Am J Surg* 2011; **202**: 39-44 [PMID: 21600553 DOI: 10.1016/j.amjsurg.2010.05.012]
41. **Mulder SA**, Kranse R, Damhuis RA, de Wilt JH, Ouwendijk RJ, Kuipers EJ, van Leerdam ME. Prevalence and prognosis of synchronous colorectal cancer: a Dutch population-based study. *Cancer Epidemiol* 2011; **35**: 442-447 [PMID: 21470938 DOI: 10.1016/j.canep.2010.12.007]
42. **Derwinger K**, Gustavsson B. A study of aspects on gender and prognosis in synchronous colorectal cancer. *Clin Med Insights Oncol* 2011; **5**: 259-264 [PMID: 21912492 DOI: 10.4137/CMO.S7871]
43. **Hu H**, Chang DT, Nikiforova MN, Kuan SF, Pai RK. Clinicopathologic features of synchronous colorectal carcinoma: A distinct subset arising from multiple sessile serrated adenomas and associated with high levels of microsatellite instability and favorable prognosis. *Am J Surg Pathol* 2013; **37**: 1660-1670 [PMID: 23887157 DOI: 10.1097/PAS.0b013e31829623b8]
44. **Şavlovschi C**, Comandaşu M, Şerban D. Specifics of diagnosis and treatment in synchronous colorectal cancers (SCC).*Chirurgia* (Bucur) 2013; **108**: 43-45 [PMID: 23464768]
45. **Ueda E**, Watanabe T, Umetani N, Ishigami H, Sasaki S, Nagawa H. Microsatellite instability of cancers and concomitant adenomas in synchronous multiple colorectal cancer patients. *J Exp Clin Cancer Res* 2002; **21**: 149-154 [PMID: 12148569]
46. Eduardo Brambilla, Augusto Cardoso Sgarioni, Guilherme Finger, Guilherme Sartori, Maicon Joel Cimarosti. Incidence and epidemiological features of synchronous and metachronous colorectal cancer. Journal of Coloproctology. Volume 33, Issue 2, April—June 2013, Pages 58—61
47. Lam AK, Carmichael R, Gertraud Buettner P, Gopalan V, Ho YH, Siu S. Clinicopathological significance of synchronous carcinoma in colorectal cancer. Am J Surg. 2011 Jul;202(1):39-44
48. **Neugut AI**, Lautenbach E, Abi-Rached B, Forde KA. Incidence of adenomas after curative resection for colorectal cancer. *Am J Gastroenterol* 1996; **91**: 2096-2098

Copyright: © 2026 (CC BY 4.0) by the authors.

KONO-S АНАСТОМОЗА ПРИ БОЛЕСТ НА КРОН: ПЪРВОНАЧАЛЕН ОПИТ ПРИ ЧЕТИРИМА ПОСЛЕДОВАТЕЛНИ ПАЦИЕНТИ.

М. ЗАШЕВ, Н. НИЯЗИ, И. ГЕНОВ, К. ТОШЕВ, В. КРУШАРСКИ

М. Зашев, Н. Ниязи, И. Генов, К. Тошев, В. Крушарски
Клиника по обща хирургия, УМБАЛ „Дева Мария" – Бургас, България

Увод: Следоперативният рецидив остава основно предизвикателство в хирургичното лечение на болестта на Крон, особено след илеоколична резекция. Kono-S анастомозата е антимезентериална, ръчна техника, създадена да запази лумена и потенциално да намали честотата на хирургичния рецидив. Въпреки че първоначалните резултати са окуражаващи, данните от реалната практика относно прилагането ѝ при различни клинични прояви остават ограничени. Целта на това проучване е да оцени осъществимостта, безопасността и ранните клинични резултати от началното въвеждане на техниката Kono-S в нашата клиника.
Методи: Проведено е ретроспективно проучване, включващо четирима последователни пациенти с хистологично потвърдена болест на Крон, претърпели илеоколична резекция с Kono-S анастомоза в периода между октомври 2025 г. и май 2026 г. Ретроспективно бяха анализирани демографските характеристики, клиничната картина, индикациите за операция, интраоперативната находка, ранните следоперативни резултати и данните от последващото проследяване.
Резултати: Четирима мъже (на възраст 21—36 години) бяха подложени на илеоколична резекция с Kono-S реконструкция. Хирургичните индикации включваха: рецидивираща анастомотична стриктура с перианастомотичен абсцес, чревна перфорация с генерализиран перитонит, пенетрираща форма на болест на Крон с ентерокутанна фистула, комбинирана с абсцес на коремната стена, и чревна непроходимост с формиран междугънъчен абсцес. При всички четирима пациенти бе извършена илеотрансверзоанастомоза по Kono-S, като в един от случаите бе изведена протективна илеостома. Не бяха наблюдавани инсуфициенция на анастомозата, необходимост от последващо оперативно лечение или следоперативна смъртност. По време на периода на проследяване всички пациенти са стартирали биологична терапия, като не са установени данни за ранен рецидив или тласък на заболяването.
Заключение: Първоначалните резултати демонстрират безопасността и приложимостта на Kono-S анастомозата при хетерогенни прояви на болестта на Крон. Необходими са по-големи серии от пациенти с по-дълъг период на проследяване, за да се уточни нейният дългосрочен ефект за намаляване на следоперативния рецидив.

Ключови думи: болест на Крон, Kono-S анастомоза, следоперативен рецидив.

Copyright: © 2026 (CC BY 4.0) by the authors.

KONO-S ANASTOMOSIS FOR CROHN'S DISEASE: INITIAL EXPERIENCE WITH FOUR CONSECUTIVE PATIENTS

M. Zashev, N. Niyazi, I. Genov, K. Toshev, V. Krusharski
General Surgery Department, University Hospital Deva Maria – Burgas, Bulgaria

Introduction: Postoperative recurrence remains a major challenge in the surgical management of Crohn's disease, particularly following ileocolic resection. The Kono-S anastomosis is an antimesenteric, hand-sewn, functional end-to-end technique designed to maintain luminal architecture and potentially lower surgical recurrence rates. While initial reports are encouraging, real-world evidence regarding its application across diverse clinical presentations remains limited. This study aims to evaluate the feasibility, safety, and early clinical outcomes during the initial implementation of the Kono-S technique at our institution.
Methods: A retrospective, single-center observational study was conducted including four consecutive patients with histologically confirmed Crohn's disease who underwent ileocolic resection with Kono-S anastomosis between October 2025 and May 2026. Demographic characteristics, clinical presentations, surgical indications, intraoperative findings, operative data, early postoperative outcomes, and follow-up data were analyzed.
Results: Four male patients (aged 21–36 years) underwent ileocolic resection with Kono-S reconstruction. Surgical indications included recurrent anastomotic stricture with perianastomotic abscess, intestinal perforation with generalized peritonitis, penetrating Crohn's disease with enterocutaneous fistula combined with an abdominal wall abscess, and bowel obstruction secondary to an inter-loop abscess. All four patients underwent ileotransverse Kono-S anastomosis, a diverting loop ileostomy was created in one case. No anastomotic leaks, early reoperations, or postoperative mortalities occurred. During the follow-up period, all patients initiated biologic therapy, and no evidence of early disease recurrence was observed.
Conclusions: Conclusion: Initial results support the safety and feasibility of the Kono-S anastomosis in heterogeneous Crohn's disease presentations. Larger series with longer follow-up are needed to clarify its long-term protective effect against postoperative recurrence.

Keywords: Crohn's disease, Kono-S anastomosis, ileocolic resection, postoperative recurrence, inflammatory bowel disease.

Copyright: © 2026 (CC BY 4.0) by the authors.

Въведение

Болестта на Крон е хронично рецидивиращо възпалително заболяване на червата, което често налага хирургично лечение при развитие на усложнения като стриктури, обструкция, фистули или пенетрация [1,2]. Въпреки напредъка на медикаментозната терапия, следоперативният рецидив остава съществен проблем след илеоколична резекция [2,3]. Поради това конфигурацията на чревната анастомоза привлича все по-голям интерес като хирургичен фактор, който би могъл да повлияе върху следоперативния рецидив [3,4].

Предложени са различни конфигурации на анастомозата с цел намаляване на риска от следоперативен рецидив, но до момента няма достатъчно доказателства за категорично предимство на определена техника [3,5]. Особено внимание се обръща на мезентериалната страна на анастомозата, където често започва следоперативният рецидив на заболяването [2,4]. Kono-S анастомозата е въведена като ръчна антимезентериална анастомоза тип „край с край", чиято конструкция цели поддържане на широк анастомотичен лумен и ограничаване на деформацията в областта на анастомозата [4,6].

Характерен елемент на Kono-S техниката е създаването на т.нар. supporting column по мезентериалната страна, който осигурява механична стабилност на анастомозата и цели да ограничи деформацията и стесняването на лумена в процеса на заздравяване [4,6]. Първоначалните клинични проучвания и последващите кохортни серии съобщават благоприятни резултати по отношение на следоперативния рецидив [6,7]. Систематичните прегледи и метаанализи също отчитат благоприятни резултати по отношение на хирургичния рецидив и анастомотичния лийк, но наличните данни са хетерогенни и не позволяват категоричен извод за превъзходство на техниката [8,9]. Метаанализът на Cathomas et al., включващ 12 проучвания и общо 820 пациенти, отчита ниска честота на хирургичен рецидив и анастомотичен лийк след Kono-S анастомоза, като същевременно подчертава необходимостта от допълнителни висококачествени сравнителни проучвания [9].

По-новите проспективни рандомизирани данни не установяват предимство на Kono-S по отношение на ендоскопския рецидив. В мултицентрово проспективно рандомизирано проучване Trencheva et al. установяват сходна честота на ендоскопски рецидив при Kono-S и стандартна латеро-латерална анастомоза на 12—18 месеца след илеоцекална резекция, без статистически значима разлика между двете групи [10]. Поради това дългосрочното предимство на Kono-S спрямо конвенционалните анастомотични техники остава недоказано.

Настоящото проучване представя нашия първоначален опит с приложението на Kono-S анастомоза при четири последователни пациенти, оперирани по повод болест на Крон. Целта е да оценим техническата приложимост, ранната следоперативна безопасност и краткосрочните клинични резултати от прилагането на техниката в рутинната хирургична практика.

Материали и методи : Настоящото изследване представлява едноцентрова серия от случаи, включваща четирима последователни пациенти с болест на Крон, подложени на чревна резекция с реконструкция чрез Kono S анастомоза в периода от октомври 2025 г. до май 2026 г. в Клиниката по обща хирургия на УМБАЛ „Дева Мария", Бургас. Анализирани са демографските и клиничните характеристики на пациентите,

Copyright: © 2026 (CC BY 4.0) by the authors.

локализацията и проявата на заболяването, индикациите за оперативно лечение, предходните хирургични интервенции и медикаментозното лечение.
Оперативна техника: След резекция на засегнатия чревен сегмент при всички пациенти е извършена ръчна Kono-S анастомоза с продължителен шев с монофиламентен резорбируем конец полидиоксанон 4/0. Основните етапи на конструиране на анастомозата са представени на Фигура 1.

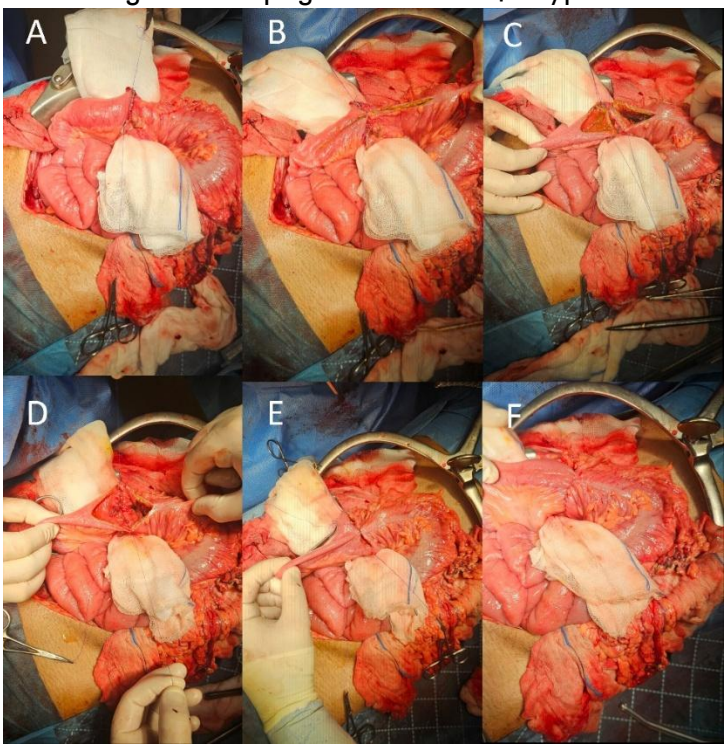

фиг.1 A – Създаване на supporting column. B – Ентеротомия с дължинс 8 см. C- ориентация на двата чревни лумена. D – Завършена задна стена на анастомозата. E – Подготовка за шев на предна стена на анастомозата. F – Завърщена Kono-S анастомоза

Проследени са ранните следоперативни резултати, включително следоперативните усложнения, анастомотичният лийк, необходимостта от повторна оперативна интервенция и продължителността на болничния престой.
Резултати: В проучването са включени четирима последователни пациенти с болест на Крон, оперирани в периода октомври 2025 г. – май 2026 г., при които чревният пасаж е възстановен чрез Kono-S анастомоза.
Клиничното представяне включва усложнени форми на болестта с анастомотична стеноза и механичен илеус, интраабдоминални и перианастомотични абсцеси, ентерокутанна фистула, както и чревна перфорация с тотален перитонит. Три от интервенциите са извършени чрез отворен достъп, а една лапароскопски. При всички пациенти след резекцията е конструирана Kono-S анастомоза. таб.1

	Пациент 1	Пациент 2	Пациент 3	Пациент 4
Възраст	32	21	35	21
Пол	M	M	M	M
Montreal classification	A2 L1 B2	A2 L1 B3	A2 L1 B3	A2 L1 B3

Copyright: © 2026 (CC BY 4.0) by the authors.

Индикация за операция	Рецидивна анастомотична стеноза	Стриктура на терминалния илеум с перитонит	Фистулизиращо заболяване на терминалния илеум	Стриктура на терминалния илеум с перитонит
Оперативна интервенция	Kono S анастомоза	Kono S анастомоза	Kono S анастомоза	Kono S анастомоза
Следоперативни усложнения	Няма	Няма	Няма	Няма
Следоперативна терапия	Upadacitinib	Ustekinumab	Risankizumab	Guselkumab
Клиничен рецидив	Няма	Няма	Няма	Няма

Таблица 1. Клинични, оперативни и следоперативни характеристики на пациентите с болест на Crohn, подложени на резекция с Kono-S анастомоза.

При всички четирима пациенти Kono-S анастомозата беше успешно конструирана. В ранния следоперативен период не бяха регистрирани инсуфициенция на анастомозата, необходимост от повторна оперативна интервенция или следоперативна смъртност. Всички пациенти продължиха проследяването от гастроентеролог и получиха следоперативна таргетна или биологична терапия. При последващото клинично проследяване не бяха установени данни за клиничен рецидив или необходимост от нова хирургична интервенция, свързана с болестта на Crohn. При всички пациенти беше отчетена клинична и биохимична ремисия.

Дискусия: Настоящата серия представя началния опит с Kono-S анастомоза при четирима последователни пациенти с болест на Crohn с усложнени клинични прояви. При всички пациенти анастомозата беше технически осъществима, без ранни следоперативни усложнение налагащи повторна операция. Тези резултати са в съответствие с публикуваните серии, които описват благоприятен профил на ранната следоперативна безопасност и техническа приложимост на Kono-S анастомозата [2,4,6].

Основен принцип на Kono-S техниката е формирането на supporting column по мезентериалната страна на анастомозата. Тази конструкция цели да осигури механична стабилност, да поддържа широк анастомотичен лумен и да ограничи деформацията и фиброзното стесняване в областта на анастомозата [4,6,13]. Ролята на мезентериалната страна и хирургичните стратегии за ограничаване на следоперативния рецидив продължават да бъдат предмет на проучвания [11,13,16].

Първоначалните клинични серии съобщават благоприятни резултати по отношение на следоперативния рецидив след Kono-S анастомоза [1,6,7]. Последващите систематични прегледи и метаанализи също отчитат благоприятни резултати, но подчертават хетерогенността на наличните данни [5,8,9,13]. Метаанализът на Cathomas et al., включващ 12 проучвания и 820 пациенти, отчита ниска честота на хирургичен рецидив и анастомотичен лийк след Kono-S анастомоза [9]. Метаанализът на Baloyiannis et al. също отчита благоприятни резултати по отношение на анастомоза-свързаната заболеваемост [12].

Въпреки тези резултати, наличните сравнителни данни не доказват категорично превъзходство на Kono-S спрямо конвенционалните анастомотични техники [5,8,10,17]. Проспективните рандомизирани данни на Trencheva et al. не установяват

Copyright: © 2026 (CC BY 4.0) by the authors.

статистически значима разлика в ендоскопския рецидив между Kono-S и стандартната латеро-латерална анастомоза на 12–18 месеца след илеоцекална резекция [10]. Проспективното рандомизирано проучване REMEASURE допълнително сравнява хирургични стратегии, насочени към ограничаване на следоперативния рецидив, включително Kono-S анастомоза и мезентериална резекция [11]. Продължаващите рандомизирани проучвания HAND2END и End2End са насочени към сравнението на ръчни анастомотични техники, включително Kono-S, с механични анастомози и ще предоставят допълнителни данни за рецидива и функционалните резултати [14].

Следоперативният рецидив при болестта на Crohn е мултифакторен и не зависи единствено от конфигурацията на анастомозата. Ендоскопските промени могат да предшестват клиничните прояви, поради което трябва да се разграничават ендоскопски, клиничен и хирургичен рецидив [3,15]. В нашата серия всички пациенти продължиха проследяването от гастроентеролог и получиха следоперативна таргетна или биологична терапия. Към момента на проследяването при всички пациенти беше отчетена клинична и биохимична ремисия, без необходимост от нова хирургична интервенция.

Особеност на настоящата серия е приложението на Kono-S при пациенти с различни усложнени форми на болестта, включително рецидивна анастомотична стеноза, фистулизиращо заболяване, локален и генерализиран перитонит. Това показва техническата приложимост на анастомозата и при усложнено протичане на заболяването. При един от пациентите техниката беше приложена при повторна операция по повод рецидивна стеноза на предходна илеоколична анастомоза.

Основните ограничения на настоящото проучване са малкият брой пациенти, едноцентровият характер и краткият период на проследяване. Липсата на контролна група не позволява директно сравнение с други анастомотични техники. Поради това резултатите трябва да се разглеждат като първоначален клиничен опит, а не като доказателство за превъзходство на Kono-S.

Заключение: Kono-S анастомозата е технически приложима при хирургично лечение на усложнена болест на Crohn. В настоящата серия не наблюдавахме анастомотичен лийк, повторна операция или ранна следоперативна смъртност. Необходимо е по-продължително проследяване и натрупване на по-голям брой пациенти за оценка на дългосрочните резултати и риска от следоперативен рецидив.

Copyright: © 2026 (CC BY 4.0) by the authors.

Библиография:
1. Kono T, Fichera A, Maeda K, Sakai Y, Ohge H, Krane M, et al. Kono-S Anastomosis for Surgical Prophylaxis of Anastomotic Recurrence in Crohn's Disease: An International Multicenter Study. J Gastrointest Surg. 2016;20(4):783—790. doi:10.1007/s11605-015-3061-3.
2. Horisberger K, Birrer DL, Rickenbacher A, Turina M. Experiences with the Kono-S anastomosis in Crohn's disease of the terminal ileum: a cohort study. Langenbecks Arch Surg. 2021;406(4):1173—1180. doi:10.1007/s00423-020-01998-6.
3. Adamina M, Minozzi S, Warusavitarne J, Buskens CJ, Chaparro M, et al. ECCO Guidelines on Therapeutics in Crohn's Disease: Surgical Treatment. J Crohns Colitis. 2024;18(10):1556—1582. doi:10.1093/ecco-jcc/jjae089.
4. Kono T, Fichera A. Surgical Treatment for Crohn's Disease: A Role of Kono-S Anastomosis in the West. Clin Colon Rectal Surg. 2020;33(5):335—343. doi:10.1055/s-0040-1714236.
5. Lin W, et al. Effect of Kono-S anastomosis on reducing postoperative recurrence rates in Crohn's disease: a systematic review and meta-analysis. Tech Coloproctol. 2024;28:127. doi:10.1007/s10151-024-02991-7.
6. Kono T, Ashida T, Ebisawa Y, Chisato N, Okamoto K, Katsuno H, et al. A new antimesenteric functional end-to-end handsewn anastomosis: surgical prevention of anastomotic recurrence in Crohn's disease. Dis Colon Rectum. 2011;54(5):586—592.
7. Luglio G, Rispo A, Imperatore N, Giglio MC, Amendola A, Tropeano FP, et al. Surgical Prevention of Anastomotic Recurrence by Excluding Mesentery in Crohn's Disease: The SuPREMe-CD Study. Ann Surg. 2020;272(2):210—217.
8. Ng CH, Chin YH, Lin SY, Koh JWH, Lieske B, Koh FH, et al. Kono-S anastomosis for Crohn's disease: a systematic review, meta-analysis, and meta-regression. Surg Today. 2021;51(4):493—501. doi:10.1007/s00595-020-02130-3.
9. Cathomas M, Saad B, Taha-Mehlitz S, et al. Safety and effectivity of Kono-S anastomosis in Crohn's patients: a systematic review and meta-analysis. Langenbecks Arch Surg. 2024;409(1):227. doi:10.1007/s00423-024-03412-x.
10. Trencheva K, et al. OP16 Postoperative endoscopic recurrence after ileocecal resection for Crohn's disease with Kono-S or side-to-side functional end anastomosis: 12—18 months follow-up results from a Multicenter Prospective Randomized Trial. J Crohns Colitis. 2025;19(Suppl 1):i32—i33. doi:10.1093/ecco-jcc/jjae190.0016.
11. Mineccia M, Perotti S, De Carlo G, et al. Resection of the mesentery vs Kono-S anastomosis in preventing surgical recurrence for primary Crohn disease: the REMEASURE prospective, randomized, controlled trial. Updates Surg. 2026. doi:10.1007/s13304-026-02661-3.
12. Baloyiannis I, Perivoliotis K, Sarakatsianou C, Chatzinikolaou C, Tzovaras G. The Reduction of Anastomosis-Related Morbidity Using the Kono-S Anastomosis in Patients with Crohn's Disease: A Meta-Analysis. J Clin Med. 2024;13(9):2461.
13. Alshantti A, Hind D, Hancock L, et al. The role of Kono-S anastomosis and mesenteric resection in reducing recurrence after surgery for Crohn's disease: a systematic review. Colorectal Dis. 2021;23:7—17.
14. Haanappel AEG, Bellato V, Buskens CJ, et al. Optimising surgical anastomosis in ileocolic resection for Crohn's disease with respect to recurrence and functionality: two international parallel randomized controlled trials comparing handsewn (END-to-end or Kono-S) to stapled anastomosis (HAND2END and the End2End STUDIES). BMC Surg. 2024;24:71.
15. Valibouze C, Desreumaux P, Zerbib P. Post-surgical recurrence of Crohn's disease: situational analysis and future prospects. J Visc Surg. 2021;158:401—410.
16. Reynolds IS, Buskens CJ, Hompes R, et al. Surgical strategies to reduce postoperative recurrence of Crohn's disease after ileocolic resection. Front Surg. 2021;8:804137.
17. Lahes S, Fischer C, Igna D, et al. Stapled versus hand-sewn anastomoses after bowel resection in patients with Crohn disease. BMC Surg. 2024;24:130.

Copyright: © 2026 (CC BY 4.0) by the authors.

КЪРВЕНЕ ОТ ГАСТРОИНТЕСТИНАЛНИЯ ТРАКТ КАТО ПРОЯВА НА ТЪНКОЧРЕВНА МЕТАСТАЗА ОТ СВЕТЛОКЛЕТЪЧЕН БЪБРЕЧНОКЛЕТЪЧЕН КАРЦИНОМ.

Е. ТОДОРОВА, Ц. ЛУКАНОВА, Д. ВЪЛЧЕВА, СТ. ЦЕНОВ, И. ТАКОРОВ

Е. Тодорова, Ц. Луканова, Д. Вълчева, Ст. Ценов, И. Такоров
Първа клиника по коремна хирургия, Военномедицинска академия – София

Увод: Бъбречноклетъчният карцином (БКК) се характеризира с непредвидимо метастатично поведение, включително развитие на късни метастази години след радикална нефректомия. Най-честите локализации са белият дроб, лимфните възли, костите и черният дроб, докато гастроинтестиналните метастази са редки. Тънкочревните метастази най-често се проявяват с гастроинтестинално кървене и анемия. Представяме рядък случай на метахронна илеална метастаза от светлоклетъчен БКК, манифестирала се с масивно гастроинтестинално кървене пет години след нефректомия.
Представяне на клиничен случай: Касае се за 71-годишен мъж, при когото през 2020 г. е извършена радикална десностранна нефректомия по повод светлоклетъчен БКК (pT2aN0M0). В хода на проследяването са установени метахронни белодробни и костни метастази, лекувани със системна терапия и лъчетерапия. През 2025 г. пациентът е хоспитализиран по спешност с хематохезия. Контрастно усилената компютърна томография установява активна екстравазация от илеална бримка. Извършена е сегментна резекция на тънкото черво с термино-терминална анастомоза по спешност. Хистопатологичното изследване потвърждава метастаза от светлоклетъчен БКК.
Дискусия: Гастроинтестиналните метастази от БКК се появяват с медиана от 5,4 години след първичната диагноза. Илеумът е сред най-често засегнатите тънкочревни сегменти (36,8%). Хирургичната резекция е основен терапевтичен подход при остро кървене, като наличните данни сочат, че метастазектомията подобрява значително преживяемостта в сравнение с палиативния подход (медиана 4,8 спрямо 1,3 години).
Заключение: При пациенти с анамнеза за БКК и необяснимо гастроинтестинално кървене трябва да се подозира чревна метастаза независимо от интервала след нефректомията. Дългосрочното проследяване, своевременната диагностика и мултидисциплинарният подход са от съществено значение.

Ключови думи: бъбречноклетъчен карцином, илеална метастаза, гастроинтестинално кървене.

Copyright: © 2026 (CC BY 4.0) by the authors.

GASTROINTESTINAL BLEEDING AS A PRESENTATION OF SMALL-BOWEL METASTASIS FROM CLEAR CELL RENAL CELL CARCINOMA

E. Todorova, Ts. Lukanova, D. Valcheva, S. Tsenov, I. Takorov
First Department of Abdominal Surgery, Military Medical Academy – Sofia

Introduction: Renal cell carcinoma (RCC) is characterized by unpredictable metastatic behavior, including the development of late metastases years after radical nephrectomy. The most common metastatic sites are the lungs, lymph nodes, bones, and liver, whereas gastrointestinal metastases are rare. Small bowel metastases most commonly present with gastrointestinal bleeding and anemia. We present a rare case of metachronous ileal metastasis from clear cell renal cell carcinoma (ccRCC), presenting with massive gastrointestinal bleeding five years after nephrectomy.
Case Presentation: A 71-year-old man underwent right radical nephrectomy in 2020 for clear cell RCC (pT2aN0M0). During follow-up, metachronous pulmonary and bone metastases were detected and treated with systemic therapy and radiotherapy. In 2025, the patient was admitted as an emergency with hematochezia. Contrast-enhanced computed tomography revealed active extravasation from an ileal loop. Emergency segmental small bowel resection with end-to-end anastomosis was performed. Histopathological examination confirmed a metastasis from clear cell RCC.
Discussion: Gastrointestinal metastases from RCC occur at a median interval of 5.4 years after the initial diagnosis. The ileum is among the most commonly affected segments of the small bowel (36.8%). Surgical resection is the main therapeutic approach in patients presenting with acute bleeding. Available data indicate that metastasectomy significantly improves survival compared with a palliative approach (median survival, 4.8 vs. 1.3 years).
Conclusion: In patients with a history of RCC and unexplained gastrointestinal bleeding, intestinal metastasis should be considered regardless of the interval since nephrectomy. Long-term follow-up, timely diagnosis, and a multidisciplinary approach are essential.

Keywords: renal cell carcinoma, ileal metastasis, gastrointestinal bleeding.

Въведение

Бъбречноклетъчният карцином (БКК) съставлява около 90% от първичните бъбречни злокачествени тумори, като светлоклетъчният подтип е най-честият и с най-изразена склонност към хематогенно метастазиране [1]. Характерна и клинично значима особеност на заболяването е непредвидимото му метастатично поведение, включително развитие на късни метахронни метастази години след радикалната нефректомия, което налага дългосрочно проследяване [2].
Разпределението на далечните метастази следва добре установена йерархия — бял дроб (~70%), лимфни възли (~45%), кости (~32%) и черен дроб (~18%) [1]. Тази картина се потвърждава от големи кохорти, като светлоклетъчният подтип показва предилекция към белодробни и костни лезии [3]. За разлика от тях, гастроинтестиналните метастази са изключително редки — в едноцентрова серия на пациенти с метастатичен БКК те са установени при едва 1,6% [4].
Тънкочревните метастази поставят особени диагностични предизвикателства поради неспецифичната симптоматика. Клинично те се манифестират най-често с

Copyright: © 2026 (CC BY 4.0) by the authors.

кървене от гастроинтестиналния тракт (ГИТ) и/или железодефицитна анемия; в мултицентрична кохорта анемията е проявена при 55%, а кървенето от ГИТ— при 42% от пациентите [5], докато в серия от пациенти, базирана на компютърно-томографски находки, кървенето е водещата изява при 66,7% [6]. Голяма част от тънкото черво остава недостъпна за стандартната горна и долна ендоскопия, поради което тези метастази често не се откриват при обичайното изследване на пациент с кървене от неясен източник [7].
Настоящият доклад представя рядък случай на метахронна илеална метастаза от светлоклетъчен БКК, изявила се с масивно кървене от ГИТ пет години след нефректомията. Настоящият доклад има за цел да покаже, че при пациент с анамнеза за БКК и кървене от ГИТ с неясен източник вторичното засягане на тънкото черво е реална диагностична възможност, дори години след нефректомията, и да обобщи съвременните подходи за нейното диагностициране и лечение.

Представяне на клиничен случай
Касае се за 71-годишен мъж, при когото през 2020 г. е извършена радикална десностранна нефректомия по повод светлоклетъчен БКК, стадиран като pT2aN0M0. В хода на онкологичното проследяване са верифицирани метахронни белодробни и костни метастази, по повод на които е провеждана системна терапия и лъчетерапия. През 2025 г. пациентът е хоспитализиран по спешност с хематохезия и клинико-лабораторни данни за остро кървене (Хемоглобин - 79 g/l). Проведената горна и долна ендоскопия не установяват източник на кървене. Контрастно усилената компютърна томография (КТ) на корема визуализира активно кървене с формиране на депо от контрастирана кръв в тънкочревна илеална бримка. (Фиг. 1)

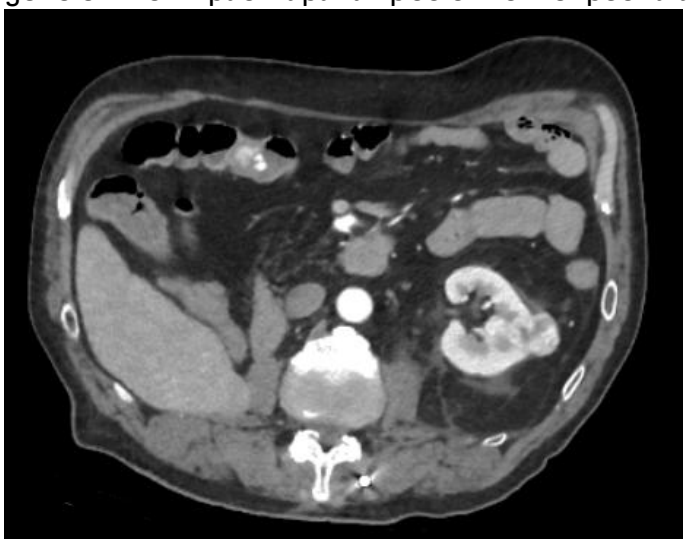

Фиг. 1 Контрастно усилена КТ на корем и малък таз. Аксиален срез, артериална фаза. Хиперденсна след контрастиране лезия в илеална бримка с активна интралуминална екстравазация

Предвид хемодинамичната значимост на кървенето и локализираната находка беше проведена сегментна резекция на тънкото черво по спешност с термино-терминална анастомоза. Интраоперативно се установи васкуларизирана интралуминална лезия на терминалния илеус на около 30 cm аборално от Баухиновата клапа с размери 3 cm в диаметър (фиг. 2). Следоперативният период протече без усложнения. Хистопатологичното изследване показа тумор с светлоклетъчна морфология и богата васкуларизирана строма; имунохистохимичното изследване позитивира за PAX8 и карбоанхидраза IX (CAIX) и потвърди метастаза от

Copyright: © 2026 (CC BY 4.0) by the authors.

светлоклетъчен БКК и я отдиференцира от първичен тънкочревен тумор [8]. Пациентът продължи мултидисциплинарно проследяване и системна терапия.



Фиг. 2 *Интраоперативна снимка, показваща илеална тънкочревна бримка с вторичната лезия*

Дискусия

Гастроинтестиналните метастази от БКК са рядкост и в повечето случаи представляват късна проява на дисеминирано заболяване. В мултицентрова кохорта медианата от първичната диагноза до гастроинтестиналната метастаза (ГИМ) е 5,4 години, а от първата метастаза до ГИМ — около 1,9 години [5]. Петгодишният интервал при настоящия пациент е напълно типичен и илюстрира защо късните рецидиви са трудни за предвиждане; светлоклетъчната хистология и по-високият pT стадий са независими рискови фактори за късен рецидив [9].

Анатомичното разпределение в тънкото черво варира между сериите. В компютърно-томографската серия на Park и сътр. илеумът (36,8%) и дуоденумът (31,6%) са най-често засегнати [6], докато в по-големи клинични кохорти преобладават стомашните и дуоденалните лезии. Затова илеумът коректно се определя като „един от най-често засегнатите" тънкочревни сегменти, а не като абсолютно най-честа локализация.

Диагностиката е предизвикателство. Контрастно усилената КТ е предпочитано изследване от първа линия и може да визуализира маса, задебеляване на чревната стена или, както в настоящия случай, активна екстравазация [7]. В диференциално-диагностичен план обособена интралуминална лезия на тънкото черво, изявена с кървене, включва не само метастаза от БКК, но и първичен тънкочревен аденокарцином, гастроинтестинален стромален тумор (GIST), невроендокринен тумор и лимфом, както и невъзпалителни/съдови причини като ангиодисплазия; при пациенти с предшестваща лъчетерапия следва да се обмисли и радиационен ентерит. Хиперваскуларната находка, наблюдавана при настоящия случай, стеснява кръга към GIST, невроендокринен тумор и метастаза от БКК, докато аденокарциномът и лимфомът обикновено показват забавено усилване [6,17]. При хемодинамично стабилни пациенти с кървене от неясен източник капсулната ендоскопия и балон-асистираната (двойно-балонна) ентероскопия са допълващи методи, като последната позволява хистологична верификация и терапевтична намеса; описани са случаи на метастатичен БКК, диагностициран именно чрез тази комбинация [10,11].

Хистологичното потвърждение се основава на имунохистохимията — PAX8 и CAIX са сред най-надеждните маркери за метастатичен светлоклетъчен БКК, като експресията на PAX8 подкрепя бъбречния произход, а дифузната CAIX — светлоклетъчния подтип [8,12].

Copyright: © 2026 (CC BY 4.0) by the authors.

При остро, хемодинамично значимо кървене от ГИТ хирургичната резекция е основен терапевтичен подход — тя е едновременно диагностична и терапевтична, като контролира източника и осигурява материал за хистология [13]. Освен палиация на симптомите, метастазектомията има и потенциално значение и за преживяемостта. В голяма кохорта пълната резекция на множествени метастази е свързана с медиана на карцином-специфична преживяемост 4,8 срещу 1,3 години в сравнение с непълна или липсваща резекция [14]. Систематичен обзор потвърждава по-дълга обща и карцином-специфична преживяемост след пълна спрямо непълна или липсваща метастазектомия, като подчертава, че ползата зависи критично от постигането на чисти резекционни линии и подбора на пациентите [15]. Благоприятни прогностични фактори са дълъг безрецидивен интервал, солитарна лезия и метахронна изява, макар подборът на пациентите да е силно влияещ фактор [2,14]. За специфичната ситуация на дуоденални метастази систематичен обзор съобщава 5-годишна преживяемост от 70% при оперирани спрямо 0% при неоперирани пациенти, макар и с ограничено ниво на доказателственост [16].
Важно е да се отбележи, че наличните данни са ретроспективни и подлежат на съществен подбор — пациентите с олигометастатично заболяване и дълъг метахронен интервал са по-вероятни кандидати за резекция, което може да надценява ефекта на самата операция [15]. Съвременните ръководства (NCCN, ASCO) разглеждат метастазектомията като опция при олигометастатичен светлоклетъчен БКК с цел резекция на цялото макроскопско заболяване, при внимателен подбор и обсъждане в мултидисциплинарен формат; при постигане на чисти реакционни линии адювантният пембролизумаб подобрява преживяемостта без рецидив [2, 8].

Заключение
При пациенти с анамнеза за БКК и необяснимо гастроинтестинално кървене или железодефицитна анемия следва да се подозира чревна метастаза, независимо от изминалия интервал след нефректомията. Контрастно усилената КТ, допълнена при нужда от капсулна ендоскопия и балон-асистирана ентероскопия, е ключова за локализацията, а имунохистохимията (PAX8, CAIX) — за диагнозата. При остро значимо кървене спешната сегментна резекция е едновременно животоспасяваща и потенциално удължаваща преживяемостта при подходящо селектирани пациенти. Настоящият случай подчертава значението на доживотното проследяване, своевременната диагностика и мултидисциплинарния подход при това непредвидимо заболяване.

Copyright: © 2026 (CC BY 4.0) by the authors.

Библиография:

1. Rose TL, Kim WY. Renal cell carcinoma: a review. JAMA. 2024;332(12):1001–1010. doi: 10.1001/jama.2024.12848.
2. Young M, Jackson-Spence F, Beltran L, Day E, Suarez C, Bex A, et al. Renal cell carcinoma. Lancet. 2024;404(10451):476–491. doi: 10.1016/S0140-6736(24)00917-6.
3. Dudani S, de Velasco G, Wells JC, Gan CL, Donskov F, Porta C, et al. Evaluation of clear cell, papillary, and chromophobe renal cell carcinoma metastasis sites and association with survival. JAMA Netw Open. 2021;4(1):e2021869. doi: 10.1001/jamanetworkopen.2020.21869.
4. Rony M, Ratone JP, Walz J, Pignot G, Caillol F, Pesenti C, et al. Gastrointestinal metastases from primary renal cell cancer: a single center review. Front Oncol. 2021;11:644301. doi: 10.3389/fonc.2021.644301.
5. Carneiro F, Vinceneux A, Larroquette M, Rony M, Carril L, Laguerre B, et al. Gastrointestinal metastases in renal cell carcinoma: a retrospective multicenter GETUG (Groupe d'Étude des Tumeurs Uro-Génitales) study. Eur J Cancer. 2024;199:113534. doi: 10.1016/j.ejca.2024.113534.
6. Park HJ, Kim HJ, Park SH, Lee JS, Kim AY, Ha HK. Gastrointestinal involvement of recurrent renal cell carcinoma: CT findings and clinicopathologic features. Korean J Radiol. 2017;18(3):452–460. doi: 10.3348/kjr.2017.18.3.452.
7. Yano T, Yamamoto H. Endoscopic diagnosis of small bowel tumor. Cancers (Basel). 2024;16(9):1704. doi: 10.3390/cancers16091704.
8. Rathmell WK, Rumble RB, Van Veldhuizen PJ, Al-Ahmadie H, Emamekhoo H, Hauke RJ, et al. Management of metastatic clear cell renal cell carcinoma: ASCO guideline. J Clin Oncol. 2022;40(25):2957–2995. doi: 10.1200/JCO.22.00868.
9. Kim SP, Weight CJ, Leibovich BC, Thompson RH, Costello BA, Cheville JC, et al. Outcomes and clinicopathologic variables associated with late recurrence after nephrectomy for localized renal cell carcinoma. Urology. 2011;78(5):1101–1106. doi: 10.1016/j.urology.2011.05.012.
10. Takeda T, Shibuya T, Osada T, Izumi H, Mitomi H, Nomura O, et al. Metastatic renal cell carcinoma diagnosed by capsule endoscopy and double balloon endoscopy. Med Sci Monit. 2011;17(2):CS15–CS17. doi: 10.12659/MSM.881380.
11. Nishimura N, Mizuno M, Shimodate Y, Doi A, Mouri H, Matsueda K, et al. The role of double-balloon enteroscopy in the diagnosis and surgical treatment of metastatic small bowel tumors. Intern Med. 2018;57(9):1209–1212. doi: 10.2169/internalmedicine.9877-17.
12. Sangoi AR, Karamchandani J, Kim J, Pai RK, McKenney JK. The use of immunohistochemistry in the diagnosis of metastatic clear cell renal cell carcinoma: a review of PAX-8, PAX-2, hKIM-1, RCCma, and CD10. Adv Anat Pathol. 2010;17(6):377–393. doi: 10.1097/PAP.0b013e3181f89400.
13. Sridhar SS, Haider MA, Guindi M, Moore MJ. A case of small bowel obstruction due to intraluminal metastases from metastatic renal cell cancer. Oncologist. 2008;13(2):95–97. doi: 10.1634/theoncologist.2006-0214.
14. Alt AL, Boorjian SA, Lohse CM, Costello BA, Leibovich BC, Blute ML. Survival after complete surgical resection of multiple metastases from renal cell carcinoma. Cancer. 2011;117(13):2873–2882. doi: 10.1002/cncr.25836.
15. Dabestani S, Marconi L, Hofmann F, Stewart F, Lam TBL, Canfield SE, et al. Local treatments for metastases of renal cell carcinoma: a systematic review. Lancet Oncol. 2014;15(12):e549–e561. doi: 10.1016/S1470-2045(14)70235-9.
16. Taha F, Rhaiem R, Larre S, Kianmanesh AR, Renard Y, Acidi B. Renal cell carcinoma with duodenal metastasis: is there a place for surgery? A review. J Clin Med. 2025;14(20):7189. doi: 10.3390/jcm14207189.
17. Shinya T, Inai R, Tanaka T, Akagi N, Sato S, Yoshino T, et al. Small bowel neoplasms: enhancement patterns and differentiation using post-contrast multiphasic multidetector CT. Abdom Radiol (NY). 2017;42(3):794–801. doi: 10.1007/s00261-016-0945-y.

Copyright: © 2026 (CC BY 4.0) by the authors.

РОБОТ-АСИСТИРАНА РЪЧНА КОЛОРЕКТАЛНА АНАСТОМОЗА: КЛИНИЧЕН СЛУЧАЙ.

М. ЗАШЕВ, И. ГЕНОВ, Н. НИЯЗИ, К. ТОШЕВ, В. КРУШАРСКИ

М. Зашев, И. Генов, Н. Нияз, К. Тошев, В. Крушарски
Клиника по обща хирургия, УМБАЛ „Дева Мария" – Бургас, България

Увод: Робот-асистираната колоректална хирургия навлиза все по-широко в ежедневната хирургична практика. Тя предлага важни предимства като триизмерна визуализация с висока разделителна способност, по-прецизни движения и по-добра ергономия за хирурга, което е особено полезно при операции в тесни и труднодостъпни пространства като малкия таз. Благодарение на тези възможности, роботизираната система улеснява извършването на ръчни колоректални анастомози при ниско разположени карциноми на ректума и осигурява надеждна алтернатива на механичните ушиватели при ниски ректални резекции.
Представяне на клиничен случай: Представяме случай на 73-годишна пациентка, приета за планово оперативно лечение след проведена неоадювантна химио- и лъчетерапия по повод аденокарцином на ректума, разположен приблизително на 6 см от аналния сфинктер. След постигане на пневмоперитонеум и поставяне на роботските троакари, бе извършена медиална мобилизация на колона с прекъсване на долната мезентериална артерия и вена с помощта на роботизираната хирургична система Versius. Последва резекция и трансанална екстракция на препарата. Възстановяването на пасажа се осъществи интракорпорално чрез термино-терминална (Т-Т) десцендо-ректо анастомоза с ръчен шев, използвайки самозатягащи се конци 3/0. След верифициране на херметичността на анастомозата бе оформена протективна илеостома.
Дискусия: Робот-асистираната хирургия позволява прецизно ръчно анастомозиране, особено в тесни анатомични пространства, като преодолява ограниченията на конвенционалните лапароскопски инструменти. Настоящият случай подчертава техническите възможности на ръчно завършената анастомоза, която позволява да се избегнат някои от затрудненията, свързани със стаплеровите анастомози, особено при ниско разположени ректални резекции.
Заключение: Робот-асистираната ръчна колоректална анастомоза демонстрира своята ефективност при ниски резекции на ректума. Тя разширява хирургичните възможности при анатомично сложни случаи, подпомагайки добрите функционални резултати и намалявайки зависимостта от механични ушиватели.

Ключови думи: роботизирана хирургия, ръчна колоректална анастомоза, ниска предна резекция на ректума.

Copyright: © 2026 (CC BY 4.0) by the authors.

ROBOTIC-ASSISTED HAND-SEWN COLORECTAL ANASTOMOSIS: A CASE REPORT

M. Zashev, I. Genov, N. Niyazi, K. Toshev, V. Krusharski
Department of General Surgery, University Hospital "Deva Maria", Burgas, Bulgaria

Introduction: Robotic-assisted colorectal surgery is increasingly integrated into routine surgical practice. It offers important advantages such as high-definition three-dimensional visualization, enhanced precision of movements, and improved ergonomics, which are especially beneficial for operations in narrow and difficult-to-access spaces like the pelvis. Thanks to these capabilities, the robotic system facilitates hand-sewn colorectal anastomoses in low rectal cancers, providing a reliable alternative to mechanical staplers in low rectal resections.
Case Presentation: We present a case of a 73-year-old female patient admitted for elective surgical treatment following neoadjuvant chemoradiotherapy for rectal adenocarcinoma located approximately 6 cm from the anal verge. After pneumoperitoneum creation and trocar placement, the colon was mobilized using a medial-to-lateral approach. The inferior mesenteric artery and vein were divided using the Versius robotic surgical system. This was followed by resection and transanal extraction of the specimen. A hand-sewn intracorporeal descendo-rectal anastomosis was performed using a 3/0 barbed suture, followed by a protective loop ileostomy.
Discussion: Robotic assistance enables precise hand-sewn anastomosis, especially in narrow anatomical spaces, overcoming the limitations of conventional laparoscopic tools. This case highlights the technical advantages of the hand-sewn anastomosis, which helps avoid some difficulties associated with stapled anastomoses, particularly in low rectal resections.
Conclusion: Robotic-assisted hand-sewn colorectal anastomosis proves effective in low rectal resections. It expands surgical options in anatomically challenging cases, supports favorable functional outcomes, and reduces dependence on mechanical staplers.

Keywords: robotic surgery, hand-sewn colorectal anastomosis, low anterior resection, minimally invasive surgery.

Увод

Робот-асистираната хирургия заема все по-голямо място в хирургичното лечение на карцинома на ректума. Технологията предоставя триизмерна визуализация с висока разделителна способност, стабилно оперативно поле и артикулиращи инструменти, които улесняват прецизната дисекция и манипулациите в ограниченото пространство на малкия таз [1,2]. Рандомизираното проучване REAL демонстрира приложимостта на роботизирания подход при средно и ниско разположени ректални карциноми и показва по-ниска честота на конверсия, по-малка интраоперативна кръвозагуба и по-бързо следоперативно възстановяване в сравнение с лапароскопската хирургия [2].
Едно от потенциалните предимства на роботизираната платформа е възможността за извършване на прецизен интракорпорален ръчен шев. Това създава алтернативна възможност за възстановяване на чревния пасаж при ниски ректални резекции, особено когато стандартната механична анастомоза е технически затруднена или се цели избягване на механични ушиватели [3,4].

Copyright: © 2026 (CC BY 4.0) by the authors.

Представяме клиничен случай на робот-асистирана ниска предна резекция с транс-анална екстракция на препарата и изцяло интракорпорална термино-терминална ръчно завършена десцендо-ректо анастомоза, извършена със системата Versius.

Представяне на клиничен случай
Представяме 73-годишна пациентка с хистологично верифициран аденокарцином на ректума, разположен приблизително на 6 cm от ЛАР. След проведена неоадювантна химио- и лъчетерапия пациентката е насочена за планово оперативно лечение.
Оперативната интервенция е извършена с роботизираната хирургична система Ver-sius. След създаване на пневмоперитонеум и позициониране на роботските троакари се извърши медиално-латерална мобилизация на левия колон, като долната мезенте-риална артерия бе прекъсната след отделянето на лявата колична артерия, а долната мезентериална вена бе клипсирана и прекъсната. След тотална мезоректална ексцизия ректумът бе прекъснат на приблизително 2 cm дистално от туморната формация.
Оперативният препарат е екстрахиран трансанално, с което е избегната необходимостта от допълнителен абдоминален разрез за екстракцията му.
Възстановяването на чревния пасаж бе извършено изцяло интракорпорално чрез термино-терминална десцендо-ректо анастомоза с ръчен шев. За анастомозата са използвани самозатягащи се конци 3/0. (Фиг. 1), (Фиг. 2)

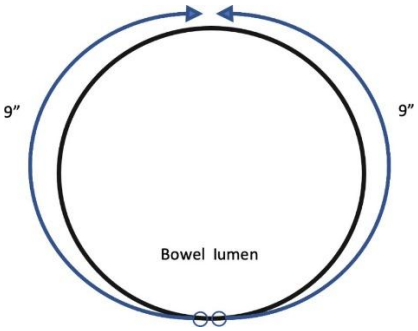

Фиг. 1 Схематично изобразяване на термино-терминална ръчна анастомоза. [4]



Фиг. 2 A- Трансекция на ректум дистално от туморната фомация и подготовка за трансанална екстракция на препарата. B – Завършена задна стена на аснастомозата. C – Завършена анастомоза след тест за херметичност.

Роботизираната платформа Versius осигури необходимата визуализация и свобода на движенията за извършване на ръчния шев в малкия таз.
След завършване на анастомозата е извършен тест за херметичност. Операцията завърши с оформяне на протективна илеостома. Следоперативният период протече без хирургични усложнения.

Дискусия
Ниската предна резекция при карцином на средната и долната трета на ректума представлява техническо предизвикателство поради ограниченото пространство в

Copyright: © 2026 (CC BY 4.0) by the authors.

малкия таз. Тези анатомични особености затрудняват дисталната дисекция, трансекцията на ректума и последващото възстановяване на чревния пасаж. Роботизираната хирургия предоставя стабилна триизмерна визуализация и артикулиращи инструменти, които подпомагат работата в ограничено пространство [1,2]. В проучването REAL роботизираната хирургия е свързана с по-ниска честота на конверсия към отворена операция, по-малка кръвозагуба и по-малко интраоперативни усложнения в сравнение с лапароскопския подход [2].

Механичната анастомоза остава стандартен и широко прилаган метод за възстановяване на чревния пасаж след ниска предна резекция. При ниско разположени ректални лезии тесният таз и ограниченият ъгъл за позициониране на линеарния ушивател затрудняват трансекцията на ректума. Използването на повече от един съшивател и пресичането на стаплерните линии са сред описаните технически проблеми при този подход [5,6]. Stevanato Filho и съавт. описват серия от 15 последователни пациенти с карцином на средния и долния ректум, при които роботизираната платформа е използвана за прецизна интракорпорална трансекция на ректума и ръчно наложен purse-string шев [5]. Окончателното възстановяване на чревния пасаж обаче е извършено чрез single-stapled анастомоза с циркулярен ушивател, поради което техниката се различава съществено от изцяло ръчно шитата анастомоза в настоящия случай. Въпреки това проучването демонстрира възможностите на роботизираната система за прецизна трансекция и интракорпорално шиене в дълбокия малък таз, като в серията не са наблюдавани конверсии или анастомотичен лийк [5].

Роботизираната платформа създава условия за друга реконструктивна стратегия чрез изцяло интракорпорална ръчно шита анастомоза. Feng и съавт. анализират 27 пациенти, подложени на роботизирана операция за ректален карцином с ръчно шита реконструкция. Всички операции са завършени роботизирано без конверсия към лапаротомия и без периоперативна смъртност. При двама пациенти е регистриран анастомотичен лийк. Авторите определят роботизираната ръчна анастомоза като технически приложим метод за реконструкция след ректална резекция [3].

Особен интерес за настоящия случай представлява съчетаването на ръчно шита анастомоза с трансанална екстракция на препарата. Feng и съавт. съобщават трансанална екстракция при 14 от своите 27 пациенти [3]. Haas и съавт. описват роботизирана NICE процедура с интракорпорална ръчно шита анастомоза и екстракция на препарата през естествен отвор [4]. Подобни реконструктивни подходи демонстрират възможностите на роботизираната платформа за адаптиране на анастомотичната техника към конкретната анатомична ситуация. Трансаналната екстракция на препарата допълнително позволява избягване на отделен абдоминален разрез за екстракция.

Директните сравнителни данни между ръчно шитите и механичните колоректални анастомози остават ограничени. Fayek сравнява 25 механични и 25 ръчно шити анастомози след ниска предна резекция. Анастомотичен лийк е наблюдаван съответно при 12% и 16% от пациентите, без статистически значима разлика. Механичната анастомоза е свързана с по-кратко време за изграждане на анастомозата и по-кратко общо оперативно време [7]. Тези резултати не показват превъзходство на ръчно завършената анастомоза, но подкрепят нейната приложимост като алтернативен метод за реконструкция при подходящо подбрани пациенти.

Copyright: © 2026 (CC BY 4.0) by the authors.

При ултрански анастомози трябва да се отчита и функционалният резултат. В малка сравнителна серия на Ramage и съавт. пациентите с ръчно шита колоанална анастомоза имат по-висок Wexner incontinence score в сравнение с пациентите с ултраниска stapled анастомоза [8]. Поради малкия брой пациенти тези резултати трябва да се интерпретират предпазливо, но показват необходимостта функционалният резултат да се включва при оценката на различните реконструктивни техники.
Отделен аспект на настоящия случай е прилагането на роботизираната система Versius. Публикуваните данни за тази платформа в колоректалната хирургия все още са ограничени в сравнение с по-дълго използваните роботизирани системи. Collins и съавт. описват първоначалния клиничен опит с Versius при колоректален карцином и демонстрират техническата приложимост на платформата при колоректални резекции [9]. Huscher и съавт. впоследствие представят серия от изцяло роботизирани колоректални операции с Versius, включително предна резекция на ректума [10]. Систематичният обзор на Gussago и съавт. от 2025 г. включва девет проучвания с общо 561 колоректални процедури, сред които 253 ниски предни резекции [11]. В по-широкия контекст на роботизираната реконструкция Matsuoka и съавт. описват роботизирана ниска предна резекция със side-to-end анастомоза при пациент с анална стеноза, демонстрирайки възможността за адаптиране на реконструктивната техника при технически затруднена ситуация [12]. По-нов метаанализ от 2026 г. допълнително подкрепя техническата приложимост на Versius при колоректални резекции, като същевременно подчертава ограниченията на наличните предимно еднораменни проучвания [13]. Представеният случай демонстрира техническата приложимост на изцяло интракорпорална термино-терминална ръчно шита десцендо-ректо анастомоза със системата Versius след трансанална екстракция на препарата. Комбинацията от роботизирана ректална резекция, естествен път за екстракция и ръчна интракорпорална реконструкция показва една от възможностите за намаляване на зависимостта от механични ушиватели при подбрани пациенти.
Основното ограничение е представянето на единичен клиничен случай. От него не могат да се правят заключения за превъзходство, честота на анастомотичен лийк, стриктури или дългосрочни функционални и онкологични резултати. Необходими са по-големи клинични серии и сравнителни проучвания, особено за изцяло ръчно шити анастомози със системата Versius.

Заключение
Робот-асистираната ръчно изпълнена колоректална анастомоза представлява технически приложима възможност за възстановяване на чревния пасаж след ниска предна резекция. Представеният случай показва, че системата Versius позволява извършването на изцяло интракорпорална термино-терминална десцендо-ректо анастомоза с ръчен шев в ограниченото пространство на малкия таз.
Техниката предоставя алтернативен реконструктивен подход при случаи, при които механичната анастомоза е технически затруднена или се цели избягване на механични ушиватели. Необходими са по-големи серии и сравнителни проучвания за оценка на безопасността, функционалните резултати и дългосрочните резултати.

Copyright: © 2026 (CC BY 4.0) by the authors.

Библиография

1. Jayne D, Pigazzi A, Marshall H, Croft J, Corrigan N, Copeland J, u gp. Effect of robotic-assisted vs conventional laparoscopic surgery on risk of conversion to open laparotomy among patients undergoing resection for rectal cancer: the ROLARR randomized clinical trial. JAMA. 2017;318(16):1569–1580. doi:10.1001/jama.2017.7219.
2. Feng Q, Yuan W, Li T, Tang B, Jia B, Zhou Y, u gp. Robotic versus laparoscopic surgery for middle and low rectal cancer (REAL): short-term outcomes of a multicentre randomised controlled trial. Lancet Gastroenterol Hepatol. 2022;7(11):991–1004. doi:10.1016/S2468-1253(22)00248-5.
3. Feng Z, Sun Z, Zhang Q, Ren S. Analysis of clinical efficacy and safety of hand-sewn anastomosis for the digestive tract with Da Vinci robot in rectal cancer surgery. World J Surg Oncol. 2023;21:317. doi:10.1186/s12957-023-03172-w.
4. Haas EM, Luna-Saracho R, Rodriguez-Silva JA, Ortiz De Elguea-Lizarraga JI, Pedraza R, Singh P. Robotic NICE procedure using handsewn technique. Dis Colon Rectum. 2022;65(5):e324–e327. doi:10.1097/DCR.0000000000002268.
5. Stevanato Filho PR, Bezerra TS, Marques TMDM, Nahime RH, Takahashi RM, Nakagawa WT, u gp. A precise approach to robotic intracorporeal rectal transection and hand-sewn purse-string anastomosis for low anterior resection. J Surg Oncol. 2024;129(5):939–944. doi:10.1002/jso.27583.
6. Akiyoshi T, Kuroyanagi H, Oya M, Konishi T, Fukuda M, Fujimoto Y, u gp. Factors affecting the difficulty of laparoscopic total mesorectal excision with double stapling technique anastomosis for low rectal cancer. Surgery. 2009;146(3):483–489. doi:10.1016/j.surg.2009.03.030.
7. Fayek IS. Evaluation of stapled versus hand-sewn techniques for colo-rectal anastomosis after low anterior resection of mid-rectal carcinoma: a study on 50 patients. Asian Pac J Cancer Prev. 2014;15(13):5427–5431. doi:10.7314/APJCP.2014.15.13.5427.
8. Ramage L, Qiu S, Georgiou P, Tekkis P, Rasheed S, Tan E. Functional outcomes with handsewn versus stapled anastomoses in the treatment of ultralow rectal cancer. Updates Surg. 2018;70:15–21.
9. Collins D, Paterson HM, Skipworth RJE, Speake D. Implementation of the Versius robotic surgical system for colorectal cancer surgery: First clinical experience. *Colorectal Dis.* 2021;23(5):1233–1238. doi:10.1111/codi.15568.
10. Huscher C, Marchegiani F, Cobellis F, Tejedor P, Pastor C, Lazzarin G, et al. Robotic oncologic colorectal surgery with a new robotic platform (CMR Versius): hope or hype? A preliminary experience from a full-robotic case-series. *Tech Coloproctol.* 2022;26(9):745–753. doi:10.1007/s10151-022-02626-9.
11. Gussago S, Balaphas A, Liot E, Meurette G, Toso C, Ris F, u gp. Applicability and results of the Versius Surgical Robotic System in colorectal surgery: a systematic review of the literature. J Robot Surg. 2025;19:182. doi:10.1007/s11701-025-02336-y.
12. Matsuoka H, Hiro J, Endo T, Kamiya T, Chong Y, Maeda K, et al. Robotic low anterior resection for rectal cancer with side-to-end anastomosis in a patient with anal stenosis. World J Surg Oncol. 2021;19:33. doi:10.1186/s12957-021-02121-9.
13. Li X, Liu Y, Chen G. Safety and feasibility of the Versius robotic surgical system for colorectal resection: proportional meta-analysis of single-arm studies. *J Robot Surg.* 2026;20(1):358. doi:10.1007/s11701-026-03314-8.

Copyright: © 2026 (CC BY 4.0) by the authors.

ИЗКРИВЯВА ЛИ СЕ СТАТИСТИКАТА НА КОЛОРЕКТАЛНАТА ХИРУРГИЯ И НЕЙНИТЕ УСЛОЖНЕНИЯ В МАЛКИТЕ ЦЕНТРОВЕ?

Ц. ЙОЦОВ, Р. МАДЖОВ

Ц. Йоцов, Р. Маджов
УМБАЛ Медика – Русе

Увод: Колоректалните операции са едни от най-често извършваните процедури с голям обем и сложност извършващи се в рутинно и в по-малките центрове в страната. Обемът на дейност и квалификацията на екипите са от особено значение за успеха на операциите и за честотата на усложненията (най-вече инсуфициенция на анастомозата). Целта на настоящото проучване е да сравним разпределението на колоректалните карциноми по локализации, извършените планови и спешни оперативни интеревенции, честотата на инсуфициенция на анастомозата и смъртността в един по-малък център спрямо световните тенденции.
Методи: Ретроспективно проучване на оперирани в отделението за периода януари 2021 - април 2026. Събрана и обработена бе информация за пациентите по описаните вече критерии. Проведен бе статистически анализ и сравняване на резултатите с тези докладвани в международни журнали и проучвания.
Резултати: Общо преминали случи за периода - 299. Плановите оперативни интервенции са 179. Извършените операции с резекция са както следва: дясна хемиколектомия – 69; лява хемиколектомия – 13; резекция на трансверзум – 2, сигмоидектомия – 80; ректална резекция – 65; субтотална колектомия – 3; АПР – 2; други резекции – 3. Палиативна стома бе изведена при 39 пациента и при 23 е извършена реституция след операция по Hartman. Диагностицираните инсуфициенции на анастомозата са 3 броя за десните хемиколектомии, 4 (клинично значими) за резекции на сигма и ректум с РМЕ и 2 (клинично незначими поради наличието на протективна стома) за ТМЕ. Смъртността при пациентите с инсуфициенция на анастомозата е както следва: 2 пациента от 3те при дясна хемиколектомия, 2 от 4мата при резекция на сигма и РМЕ и 0 за тези с ТМЕ. За последните 3 години от периода 94% от плановите операции са започнати като минимално инвазивен подход, а 82% са завършени като минимално инвазивни процедури.
Заключение: Забелязва се известно отклонение на статистиката относно локализациите на заболяването с около 24% ректални карциноми при докладвано съотношение 2:1 в световната литература. Относно инсуфициенциите на анастомозата честотите за десни локализации са съпоставими, но при ректалните честотата е по-ниска поради по-малката бройка пациенти с ниски локализации и екстензивното извеждане на протективни стоми, което намалява честотата на регистрираните клинично значими инсуфициенции.

Ключови думи: колоректален карцином, инсуфициенция на анастомоза, статистически анализ.

Copyright: © 2026 (CC BY 4.0) by the authors.

ARE STATISTICS ON COLORECTAL SURGERY AND ITS COMPLICATIONS DISTORTED IN SMALL-VOLUME CENTRES?

Ts. Yotsov, R. Madzhov
Medica University Hospital – Ruse

Introduction: Colorectal operations are among the most frequently performed procedures and involve substantial volume and complexity, including in routine practice at smaller centres across the country. The volume of activity and the qualifications of the surgical teams are particularly important for operative success and the incidence of complications, especially anastomotic leakage. The aim of this study was to compare the distribution of colorectal carcinomas by location, the elective and emergency surgical procedures performed, the incidence of anastomotic leakage, and mortality at a smaller centre with global trends.
Methods: A retrospective study was conducted of patients operated on in the department between January 2021 and April 2026. Patient information was collected and processed according to the criteria described above. A statistical analysis was performed, and the results were compared with those reported in international journals and studies.
Results: A total of 299 cases were treated during the study period, including 179 elective surgical procedures. Colorectal operations were distributed as follows: right hemicolectomy, 69; left hemicolectomy, 13; transverse colon resection, 2; sigmoidectomy, 80; rectal resection, 65; subtotal colectomy, 3; abdominoperineal resection, 2; and other resections, 3. A palliative stoma was created in 39 patients, and restoration of intestinal continuity after a Hartmann procedure was performed in 23 patients. Diagnosed anastomotic leaks included three after right hemicolectomy, four clinically significant leaks after sigmoid and rectal resections with partial mesorectal excision (PME), and two clinically insignificant leaks after total mesorectal excision (TME) because a protective stoma was present. Mortality among patients with anastomotic leakage was as follows: two of the three patients after right hemicolectomy, two of the four patients after sigmoid resection and PME, and none among those who underwent TME. During the final three years of the study period, 94% of elective operations were initiated using a minimally invasive approach, and 82% were completed as minimally invasive procedures.
Conclusion: A degree of deviation was observed in the statistics on tumour location, with rectal carcinomas accounting for approximately 24%, compared with the 2:1 ratio reported in the global literature. Regarding anastomotic leakage, the rates for right-sided resections were comparable. The leakage rate after rectal resections was lower because of the smaller number of patients with low tumours and the extensive use of protective stomas, which reduced the number of clinically significant leaks recorded.

Keywords: colorectal carcinoma, anastomotic leakage, statistical analysis.

Copyright: © 2026 (CC BY 4.0) by the authors.

СИНДРОМ НА НИСКА ПРЕДНА РЕЗЕКЦИЯ (LARS) ПРИ КАРЦИНОМ НА РЕКТУМА: ВЛИЯНИЕ НА ПРЕВАНТИВНАТА СТОМА И ВРЕМЕТО ЗА РЕСТИТУЦИЯ.

Е. ДАСКАЛОВА, Д. РУСЕНОВ, Г. ЧЕНГАЛОВА, Л. ЕЛ-ТАЛ, С. ЛАВЧЕВ, Н. КЪТЕВ, В. МАРИНОВ, Д. ПЕНЧЕВ, К. ДРАГАНОВ

Е. Даскалова, Д. Русенов, Г. Ченгалова, Л. Ел-Тал, С. Лавчев, Н. Кътев, В. Маринов, Д. Пенчев, К. Драганов
АСК УМБАЛ Токуда – София

Увод: Low Anterior Resection Syndrome (LARS) представлява значимо функционално усложнение след сфинктер-съхраняващата хирургия (ССХ) при карцином на ректума, влошаващо качеството на живот. Въпреки ползите от превантивната стома за редуциране на риска от инсуфициенция, влиянието на вида ѝ и времето за възстановяване на чревния пасаж върху последващата функция остава дискутабилно. Целта е да се оцени честотата и тежестта на LARS при различни стратегии за реконструкция и значението на периода след възстановяване на чревния пасаж за крайния функционален резултат.
Методи: Ретроспективно са анализирани 124 пациенти с нисък ректален карцином след ССХ (2022—2024г.): 17 след Hartmann, 19 след ниска предна резекция (LAR) с превантивна колостома, 52 с превантивна илеостома и 36 без стома. Пациентите са проследени между 9 и 20 месеца (средно 11) след първичната операция чрез LARS, Vaizey и Wexner scores. Реституцията на пасажа е извършвана между 8-а и 30-а седмица (при илеостоми до 12-а, при колостоми до 30-а). Всички пациенти са провели неоадювантна терапия, а някои и адювантна такава.
Резултати: При 107 пациенти след LAR, LARS е установен в 35,5% от случаите (n=38): лек (n=17), умерен (n=15) и тежък (n=6). Двама с тежък персистиращ LARS са ре-стомирани. В групата по Hartmann реституция е извършена при 4 пациенти, като при двама е отчетен LARS (при един пациент тежък с ре-стомиране на 47-ия мес.). Без първична девиация (n=36), инсуфициенция на анастомозата възниква при 6 пациенти (4 впоследствие стомирани). Стома-асоциираната заболеваемост е по-изразена при илеостомите: high-output синдром при 17,3% (n=9) и перистомален дерматит при 61,5% (n=32).
Заключение: LARS е често функционално усложнение. Повечето пациенти подлежат на ефективен терапевтичен контрол, макар че тежкият персистиращ синдром налага повторно стомиране. Рискът от LARS не се влияе пряко от вида на протективната стома, но следоперативното възстановяване на пасажа след нейното затваряне е по-бързо при колостомирани, при които и вероятността за по-тежък функционален дефицит е по-малка. Различното време до реституция и системното проследяване подчертават необходимостта да се отчита „времето без стома" като потенциално значим фактор за функционалното възстановяване.

Ключови думи: карцином на ректума, LARS, превантивна стома, илеостома, колостома, реституция на пасажа.

Copyright: © 2026 (CC BY 4.0) by the authors.

LOW ANTERIOR RESECTION SYNDROME (LARS) IN RECTAL CANCER: IMPACT OF A DEFUNCTIONING STOMA AND TIMING OF STOMA REVERSAL.

E. Daskalova, D. Roussenov, G. Chengalova, L. El-Tal, S. Lavchev, N. Katev, V. Marinov, D. Penchev, K. Draganov
Acibadem City Clinic Tokuda University Hospital – Sofia

Introduction: Low anterior resection syndrome (LARS) is a significant functional complication after sphincter-preserving surgery for rectal cancer and adversely affects quality of life. Despite the benefits of a defunctioning stoma in reducing the risk of anastomotic leakage, the influence of stoma type and the timing of restoration of intestinal continuity on subsequent function remains controversial. The aim was to assess the incidence and severity of LARS with different reconstructive strategies and the importance of the period after restoration of intestinal continuity for the final functional outcome.
Methods: A retrospective analysis was performed of 124 patients with low rectal cancer after sphincter-preserving surgery between 2022 and 2024: 17 after a Hartmann procedure, 19 after low anterior resection (LAR) with a defunctioning colostomy, 52 with a defunctioning ileostomy, and 36 without a stoma. Patients were followed for 9–20 months (mean 11 months) after the primary operation using the LARS, Vaizey, and Wexner scores. Restoration of intestinal continuity was performed between weeks 8 and 30 (by week 12 for ileostomies and by week 30 for colostomies). All patients received neoadjuvant therapy, and some also received adjuvant therapy.
Results: Among 107 patients after LAR, LARS was identified in 35.5% of cases (n=38): mild in 17, moderate in 15, and severe in 6. Two patients with severe persistent LARS underwent repeat stoma formation. In the Hartmann group, restoration of intestinal continuity was performed in four patients, two of whom developed LARS; one patient had severe LARS and underwent repeat stoma formation at month 47. Among patients without primary diversion (n=36), anastomotic leakage occurred in six, four of whom subsequently required a stoma. Stoma-associated morbidity was more pronounced with ileostomies: high-output syndrome occurred in 17.3% (n=9), and peristomal dermatitis in 61.5% (n=32).
Conclusion: LARS is a common functional complication. Most patients can be managed effectively, although severe persistent syndrome may require repeat stoma formation. The risk of LARS is not directly influenced by the type of defunctioning stoma; however, postoperative recovery of bowel function after stoma closure is faster in patients with colostomies, who also appear less likely to develop a more severe functional deficit. Differences in the timing of reversal and systematic follow-up highlight the need to consider "stoma-free time" as a potentially important factor in functional recovery.

Keywords: rectal cancer, LARS, defunctioning stoma, ileostomy, colostomy, restoration of intestinal continuity.

Copyright: © 2026 (CC BY 4.0) by the authors.

МАЛКОТАЗОВИ РЕЦИДИВИ СЛЕД ХИРУРГИЧНО ЛЕЧЕНИЕ НА КАРЦИНОМ НА РЕКТУМА: ВРЪЗКА С ХИРУРГИЧНАТА СТРАТЕГИЯ, РЕКОНСТРУКТИВНИЯ ПОДХОД И РЕЗЕКЦИОННИЯ СТАТУС.

Е. ДАСКАЛОВА, Д. РУСЕНОВ, В. МАРИНОВ, Г. ЧЕНГАЛОВА , Л. ЕЛ-ТАЛ, Н. КЪТЕВ, С. ЛАВЧЕВ, Д. ПЕНЧЕВ, М. РАДОЙЧИЧ, К. ДРАГАНОВ

Е. Даскалова, Д. Русенов, В. Маринов, Г. Ченгалова , Л. Ел-Тал, Н. Кътев, С. Лавчев, Д. Пенчев, М. Радойчич, К. Драганов
АСК УМБАЛ Токуда – София, България

Въведение: Малкотазовият рецидив остава сериозен клиничен проблем след хирургично лечение на карцином на ректума. Целта е да се анализира честотата на локалните рецидиви и връзката им с вида на оперативната интервенция, реконструктивната стратегия и резекционния статус.
Методи: Ретроспективно са анализирани 658 пациенти, оперирани за карцином на ректума (2012–2022 г.). При 134 е извършена абдоминоперинеална ампутация (АПА), а при 524 – сфинктер-съхраняваща операция (ССО) – 205 протективни колостоми, 199 илеостоми, а при 120 анастомозата е без протективна девиация. Съгласно TNM: T3 тумори при 65,3%, T4 при 4,6%, T2 при 19,7% и T1/T0 при 10,4%. Лимфни метастази са установени при 71,3%, а синхронни чернодробни метастази – при 78 пациенти (11,9%). Неоадювантна терапия е проведена при 541 пациенти, а за 117 липсва сигурна информация. С адювантна терапия са 485 болни. R1 резекция е хистологично верифицирана при 45 пациенти.
Резултати: Общо са регистрирани 93 малкотазови рецидива (14,1%), диагностицирани между 5-ия и 37-ия месец след операцията. След АПА локален рецидив е установен при 37 от 134 пациенти (27,6%), а след ССО – при 56 от 524 оперирани (10,7%). При ССО се наблюдава значима разлика в честотата на рецидивите според реконструктивната стратегия: 4 пациенти (от 205) при протективна колостома, 12 от 199 при илеостома и 40 от 120 при пациенти без протективна стома. Трябва да се отчете, че протективна стома е формирана при ниски тумори (≤8 cm от аналния ръб), поради което нивото на тумора и хирургичният риск влияят върху сравнението между групите, без това да е доказателство за самостоятелен протективен ефект на стомата. При R1 резекция рецидив е наблюдаван при 26 (от 45) пациенти срещу 67 от 613 пациенти при радикална R0 резекция.
Заключение: В изследваната серия малкотазовият рецидив възлиза на 14,1%, като R1 резекцията се свързва с най-изразено повишена честота на локален рецидив (57,8%). Разликата в честотата на рецидивите според реконструктивната стратегия налага внимателна оценка на първоначалния туморен и хирургичен риск. Фактът, че протективните стоми са използвани таргетирано при тумори на ≤8 cm от аналния ръб, подчертава необходимостта от сравнение на съпоставими по локализация и стадий пациенти. Локалният рецидив е резултат от комплексното взаимодействие между биологичните характеристики на тумора, хирургичната стратегия, резекционния статус и избрания реконструктивен подход.

Ключови думи: карцином на ректума, малкотазов рецидив, ниска предна резекция, абдоминоперинеална ампутация.

Copyright: © 2026 (CC BY 4.0) by the authors.

PELVIC RECURRENCE AFTER SURGICAL TREATMENT OF RECTAL CANCER: ASSOCIATION WITH SURGICAL STRATEGY, RECONSTRUCTIVE APPROACH, AND RESECTION STATUS

E. Daskalova, D. Roussenov, V. Marinov, G. Chengalova, L. El-Tal, N. Katev, S. Lavchev, D. Penchev, M. Radoychich, K. Draganov
Acibadem City Clinic Tokuda University Hospital – Sofia, Bulgaria

Introduction: Pelvic recurrence remains a serious clinical problem after surgical treatment of rectal cancer. The aim of this study was to analyse the incidence of local recurrence and its association with the type of surgical procedure, the reconstructive strategy, and the resection status.
Methods: A retrospective analysis was performed of 658 patients who underwent surgery for rectal cancer between 2012 and 2022. Abdominoperineal resection (APR) was performed in 134 patients, while 524 underwent sphincter-preserving surgery (SPS): 205 with a defunctioning colostomy, 199 with an ileostomy, and 120 with an anastomosis without protective diversion. According to TNM classification, 65.3% of tumours were T3, 4.6% were T4, 19.7% were T2, and 10.4% were T1/T0. Lymph-node metastases were found in 71.3% of patients, and synchronous liver metastases in 78 patients (11.9%). Neoadjuvant therapy was administered to 541 patients, while reliable information was unavailable for 117. Adjuvant therapy was given to 485 patients. An R1 resection was histologically verified in 45 patients.
Results: A total of 93 pelvic recurrences (14.1%) were recorded and diagnosed between 5 and 37 months after surgery. After APR, local recurrence occurred in 37 of 134 patients (27.6%), compared with 56 of 524 patients (10.7%) after SPS. Among patients undergoing SPS, recurrence rates differed significantly according to the reconstructive strategy: 4 of 205 patients with a defunctioning colostomy, 12 of 199 with an ileostomy, and 40 of 120 without a defunctioning stoma. It should be noted that defunctioning stomas were created for low tumours located ≤8 cm from the anal verge; therefore, tumour level and surgical risk influence comparisons between groups, and these findings do not demonstrate an independent protective effect of the stoma. After R1 resection, recurrence occurred in 26 of 45 patients, compared with 67 of 613 patients after radical R0 resection.
Conclusion: In this series, the incidence of pelvic recurrence was 14.1%, with R1 resection associated with the greatest increase in local recurrence (57.8%). Differences in recurrence rates according to reconstructive strategy require careful consideration of the initial tumour-related and surgical risk. The targeted use of defunctioning stomas for tumours located ≤8 cm from the anal verge highlights the need to compare patients matched for tumour location and stage. Local recurrence results from the complex interaction between tumour biology, surgical strategy, resection status, and the selected reconstructive approach.

Keywords: rectal cancer, pelvic recurrence, low anterior resection, abdominoperineal resection.

Copyright: © 2026 (CC BY 4.0) by the authors.

ПРЕДКЛИНИЧНИ ПРОУЧВАНИЯ НА АПАРАТ ЗА КОМПРЕСИОННА АНАСТОМОЗА.

А. НИКОЛОВ, Г. ЯНКОВ, Т. АТАНАСОВ, М. АЛЕКСИЕВА, А. ЧЕРВЕНЯКОВ

А. Николов1, Г. Янков1, Т. Атанасов2, М. Алексиева1, А. Червеняков3
1. Клиника по гръдна хирургия, УМБАЛ ''Св. Иван Рилски'', Медицински университет – София
2. Клиника по лапароскопска хирургия, УМБАЛ ''Софиямед''
3. Клиника по гръдна хирургия, УМБАЛ ''Софиямед''

Увод: Колоректалните анастомози след хирургична резекция носят висок риск от инсуфициенция и постоперативен перитонит при конвенционалните техники с ръчен или механичен шев. Настоящото изследване има за цел да разработи, конструира и валидира нов патентован апарат за компресионна анастомоза (АКА), осигуряващ безшевно съединяване на чревния лумен, както и да сравни неговата здравина, херметичност и тъканна съвместимост спрямо утвърдените хирургични методи.
Методи: Изследването преминава през етапи на 3D моделиране и фотополимерно принтиране на АКА с покритие от дуракрил. Проведени са сравнителни пневматични лабораторни тестове за херметичност върху свински черва ex vivo (по 6 опита за ръчен шев, циркулярен стаплер и АКА). Допълнително са осъществени in vivo хирургични интервенции върху 9 опитни животни (свине) с клинично, микробиологично и хистологично проследяване след релапаротомия. Статистическата обработка включва изчисляване на средноаритметични стойности на налягането на херметичност и сравнителен дескриптивен анализ между отделните групи.
Резултати: При ex vivo изпитанията АКА демонстрира средна херметичност от 41,1 mm Hg (достигаща до 44 mm Hg), което е двойно по-висока устойчивост в сравнение с ръчния шев (20,5 mm Hg) и механичния стаплер (20,6 mm Hg). При част от опитите разкъсването настъпва в съседното интактно черво, а не в зоната на компресията. In vivo изпитването на първоначалния прототип разкри поява на обтурационен илеус, което наложи модифициране на модела - овалната форма е увеличена с 20% и е променен заключващият механизъм с цел по-висока проходимост. Модифицираният АКА се отделя физиологично на 7–8-ия постоперативен ден без усложнения. Хистологичният анализ доказва значително по-добро заздравяване без образуване на грануломи, дължащо се на отсъствието на чужди тела (конци и метални скоби).
Заключение: Новият апарат за компресионна анастомоза осигурява превъзхождаща механична херметичност и създава оптимални условия за първично тъканно възстановяване. Конструктивните подобрения напълно преодоляват риска от обтурация, превръщайки устройството в надеждна и безопасна алтернатива на конвенционалните техники и солидна база за бъдещи клинични проучвания при хора.

Ключови думи: компресионна анастомоза, дебелочревна хирургия, херметичност, механичен шев, тъканно заздравяване.

Copyright: © 2026 (CC BY 4.0) by the authors.

PRECLINICAL STUDIES OF A COMPRESSION ANASTOMOSIS DEVICE

A. Nikolov1, G. Yankov1, T. Atanasov2, M. Aleksieva1, A. Chervenyakov3
1. Clinic of Thoracic Surgery, University Hospital "St. Ivan Rilski", Medical University – Sofia
2. Clinic of Laparoscopic Surgery, University Hospital "Sofiamed"
3. Clinic of Thoracic Surgery, University Hospital "Sofiamed"

Introduction: Colorectal anastomoses following surgical resection carry a high risk of anastomotic leakage and postoperative peritonitis when performed using conventional hand-sewn or stapled techniques. This study aims to design, fabricate, and validate a novel patented compression anastomosis device (CAD) providing sutureless joining of the intestinal lumen, and to evaluate its mechanical strength, burst pressure (airtightness), and tissue biocompatibility in comparison with established surgical modalities.
Methods: The study encompasses 3D modeling and photopolymer printing of the CAD with a biocompatible duracryl coating. Comparative ex vivo pneumatic burst pressure tests were conducted on porcine intestines (6 trials each for continuous hand-sewn, circular stapler, and CAD). In addition, in vivo surgical interventions were performed on 9 experimental animals (swine), with clinical, microbiological, and histological follow-up after relaparotomy. Statistical processing included the calculation of mean arithmetic burst pressure values and comparative descriptive analysis across groups.
Results: In ex vivo testing, the CAD demonstrated a mean burst pressure of 41.1 mm Hg (reaching up to 44 mm Hg), representing a two-fold higher resistance compared to hand-sewn (20.5 mm Hg) and circular stapler anastomoses (20.6 mm Hg). In several trials, tissue rupture occurred in the adjacent intact bowel rather than at the compression site. In vivo testing of the initial prototype revealed mechanical bowel obstruction (obturative ileus), prompting device optimization: the oval profile was enlarged by 20% and the locking mechanism was redesigned to enhance luminal patency. The modified CAD was spontaneously eliminated per vias naturales on postoperative days 7–8 without complications. Histological analysis confirmed significantly improved tissue regeneration without granuloma formation, owing to the absence of foreign bodies (sutures and metallic staples).
Conclusions: The novel compression anastomosis device provides superior mechanical airtightness and establishes optimal conditions for primary tissue regeneration. Structural refinements completely eliminate the risk of luminal obstruction, establishing the device as a safe, reliable alternative to conventional techniques and a solid basis for future clinical trials in humans.

Keywords: compression anastomosis, colorectal surgery, burst pressure, mechanical suture, tissue healing.

Copyright: © 2026 (CC BY 4.0) by the authors.

ПОЕТАПНО ХИРУРГИЧНО ЛЕЧЕНИЕ НА ВИСОКОДЕБИТНА ЕНТЕРОАТМОСФЕРНА ФИСТУЛА ПРИ FROZEN ABDOMEN: КЛИНИЧЕН СЛУЧАЙ.

И. ЛОЗЕВ, И. ПИДАКЕВ, И. ПЕЕВ, А. ЦВЕТКОВ, Г. НИКОЛОВА

И. Лозев, И. Пидакев, И. Пеев, А. Цветков, Г. Николова
Медицински институт МВР – София

Увод: Изтичането на чревно съдържимо е предизвикателство при отворен корем, особено в случаите, когато хирургичната корекция изглежда невъзможна. Наличието на чревно съдържимо в коремната кухина поддържа възпалението, а дренажът е от съществено значение. Високодебитната фистула при наличието на „frozen abdomen" значително ограничава възможностите за ранна дефинитивна хирургична намеса и налагат поетапен терапевтичен подход. Окончателната оперативна корекция остава последната стъпка в лечението на тези фистули. Такива процедури се предприемат след стабилизиране на пациента, при положителен азотен баланс и нормални протеинови индекси.
Представяне на клиничен случай: Представяме 48-годишен мъж с високодебитна ентероатмосферна фистула, развила се след усложнения от апендектомия. При последващата ревизия се установиха множество гнойно-фекулентни колекции, некротични промени и т.нар. „frozen abdomen", непозволяващи безопасна дефинитивна реконструкция. За изолиране и контролирано отвеждане на чревното съдържимо беше приложена конструкция от дакронова съдова протеза и цилиндричен корпус на 20-ml спринцовка в комбинация с терапия с отрицателно налягане. След серия от оперативни ревизии и редуциране на фистулния дебит под 50 ml/24 h беше извършено пластично покриване на тънкочревния дефект с кожно-подкожно-фасциално ламбо, включващо предния лист на влагалището на m. rectus abdominis, последвано от значително намаляване на фистулното отделяне. На по-късен етап беше извършена дефинитивна реконструкция с резекция на фистулоносния йеюнален сегмент и йеюно-йеюнална анастомоза, последвана от „Transversus Abdominis Release" и реконструкция на предната коремна стена по метода на „Rives–Stoppa". След продължително комплексно лечение пациентът беше дехоспитализиран. След проследяване от една година е без данни за рецидив на ентероатмосферната фистула.
Дискусия: Лечението на високодебитна ентероатмосферна фистула при „frozen abdomen" изисква контрол на септичното състояние и фистулния дебит и внимателно определяне на момента за дефинитивна реконструктивна хирургия. В представения случай редуцирането на фистулния дебит позволи отлагане на дефинитивната реконструкция до подобряване на локалния и общ статус.
Заключение: Индивидуализираният многоетапен подход, включващ пълноценна нутритивна поддръжка, грижа за раната, използване на специализирани изолационни устройства – „Chimney VAC", съвместно с пластични реконструкции, последвано от дефинитивна хирургия е от ключово значение за правилното лечение на ентероатмосферните фистули.

Ключови думи: ентероатмосферна фистула, frozen abdomen, терапия с отрицателно налягане, реконструкция на коремната стена, transversus abdominis release.

Copyright: © 2026 (CC BY 4.0) by the authors.

STAGED SURGICAL MANAGEMENT OF A HIGH OUTPUT ENTEROATMOSPHERIC FISTULA IN A FROZEN ABDOMEN: A CASE REPORT

I. Lozev, I. Pidakev, I. Peev, A. Tsvetkov, G. Nikolova
Medical Institute of the Ministry of Interior – Sofia

Introduction: Leakage of intestinal contents is a major challenge in the management of an open abdomen, particularly when surgical correction appears impossible. The presence of intestinal contents in the abdominal cavity perpetuates inflammation, and adequate drainage is essential. A high-output fistula in the setting of a "frozen abdomen" markedly limits the options for early definitive surgical intervention and necessitates a staged therapeutic approach. Definitive surgical correction remains the final step in the treatment of these fistulas. Such procedures are undertaken after the patient has been stabilized, with a positive nitrogen balance and normalized protein indices.
Case Presentation: We present a 48-year-old man with a high-output enteroatmospheric fistula that developed following complications of appendectomy. Subsequent surgical exploration revealed multiple purulent-feculent collections, necrotic changes, and a "frozen abdomen," precluding safe definitive reconstruction. To isolate and provide controlled drainage of the intestinal contents, a device constructed from a Dacron vascular graft and the cylindrical barrel of a 20-mL syringe was used in combination with negative-pressure wound therapy. After a series of surgical revisions and reduction of the fistula output to below 50 mL/24 h, the small-bowel defect was covered with a skin-subcutaneous-fascial flap incorporating the anterior sheath of the rectus abdominis muscle, resulting in a substantial decrease in fistula output. At a later stage, definitive reconstruction was performed with resection of the fistula-bearing jejunal segment and jejunojejunal anastomosis, followed by transversus abdominis release and reconstruction of the anterior abdominal wall using the Rives—Stoppa technique. After prolonged multidisciplinary treatment, the patient was discharged. At one-year follow-up, there was no evidence of recurrence of the enteroatmospheric fistula.
Discussion: Management of a high output enteroatmospheric fistula in a "frozen abdomen" requires control of sepsis and fistula output, together with careful timing of definitive reconstructive surgery. In the present case, reduction of fistula output made it possible to postpone definitive reconstruction until the local and general condition of the patient had improved.
Conclusion: An individualized multistage approach—including adequate nutritional support, wound care, the use of specialized isolation devices such as the "Chimney VAC," combined with plastic reconstructive procedures and followed by definitive surgery—is essential for the appropriate management of enteroatmospheric fistulas.

Keywords: enteroatmospheric fistula, frozen abdomen, negative-pressure wound therapy, abdominal wall reconstruction, transversus abdominis release.

Copyright: © 2026 (CC BY 4.0) by the authors.

ЛАПАРОСКОПСКА ДУОДЕНОЙЕЮНОСТОМИЯ ПРИ СИНДРОМ НА WILKIE: СЕРИЯ ОТ ДВА КЛИНИЧНИ СЛУЧАЯ, ВКЛЮЧИТЕЛНО ХИРУРГИЧНО ЛЕЧЕНИЕ ПО ВРЕМЕ НА БРЕМЕННОСТ.

А. МЕХМЕД, А. АРАБАДЖИЕВ, ЦВ. ПОПОВ, М. СОКОЛОВ, СВ. ТОШЕВ

А. Мехмед1,2, А. Арабаджиев1,2, Цв. Попов1,2, М. Соколов1,2, Св. Тошев1,2
1. Медицински университет – София
2. УМБАЛ „Александровска“, Клиника по хирургия – София

Увод: Синдромът на горната мезентериална артерия (SMAS), известен още като синдром на Wilkie, е рядка причина за дуоденална обструкция, която може да представлява диагностично и терапевтично предизвикателство. Третата част на дуоденума се притиска между коремната аорта и горната мезентериална артерия, което води до хронично недохранване и чревна непроходимост. Консервативното поведение обичайно се приема като първоначален терапевтичен подход, докато персистиращите или рецидивиращи симптоми могат да наложат хирургична интервенция.
Серия от клинични случаи: Представяме две пациентки със симптоматичен синдром на Wilkie, лекувани хирургично в нашето лечебно заведение. Първата е 23-годишна жена в 14. гестационна седмица с предварително поставена диагноза, рецидивиращи обструктивни симптоми и многократни хоспитализации въпреки консервативното лечение. Втората е 41-годишна жена с дългогодишни гастроинтестинални оплаквания, повтарящо се повръщане, скорошна загуба на тегло и компютър-томографски данни, съответстващи на синдром на горната мезентериална артерия. И при двете пациентки беше извършена лапароскопска латеро-латерална, механична дуоденойеюностомия.
Дискусия: Хирургичното лечение на синдрома на Wilkie е показано при селектирани пациенти с персистиращи или рецидивиращи симптоми въпреки консервативното поведение. Дуоденойеюностомията осигурява директен байпас на притиснатия дуоденален сегмент и може да бъде извършена чрез минимално инвазивен подход. Лечението по време на бременност е особено предизвикателно и изисква внимателна преценка на рисковете от персистиращата обструкция и нарушения хранителен прием спрямо рисковете от хирургичната интервенция. В нашите случаи лапароскопска дуоденойеюностомията беше осъществима и при двете пациентки, включително през втория триместър на бременността, с благоприятни ранни клинични резултати.
Заключение: Лапароскопската дуоденойеюностомия представлява приложима минимално инвазивна хирургична възможност при симптоматичен синдром на Wilkie, когато консервативното лечение е неуспешно. Нашият опит показва също, че хирургично лечение може да бъде обсъдено при внимателно подбрани бременни пациентки с персистираща или рецидивираща обструкция след мултидисциплинарна оценка.

Ключови думи: синдром на Wilkie, синдром на горната мезентериална артерия, лапароскопия, дуоденойеюностомия.

Copyright: © 2026 (CC BY 4.0) by the authors.

Laparoscopic duodenojejunostomy for Wilkie syndrome: A Two-Case series including surgical treatment during pregnancy

A. Mehmed1,2, A. Arabadzhiev1,2, Ts. Popov1,2, M. Sokolov1,2, S. Toshev1,2
1. Medical University – Sofia
2. Alexandrovska University Hospital, Department of Surgery – Sofia

Introduction: Superior mesenteric artery syndrome (SMAS or Wilkie syndrome) is a rare cause of duodenal obstruction that may represent a diagnostic and therapeutic challenge. The duodenum's third segment is squeezed in between the abdominal aorta and superior mesenteric artery, resulting in chronic starvation and intestinal blockage. Conservative management is generally considered the initial treatment approach, while persistent or recurrent symptoms may require surgical intervention.
Case Series: We present two female patients with symptomatic Wilkie syndrome treated surgically at our institution. The first was a 23-year-old woman at 14 weeks of gestation with a previously established diagnosis, recurrent obstructive symptoms, and multiple hospitalizations despite conservative treatment. The second was a 41-year-old woman with long-standing gastrointestinal symptoms, recurrent vomiting, recent weight loss, and computed tomography findings consistent with superior mesenteric artery syndrome. Both patients underwent laparoscopic stapled side-to-side duodenojejunostomy.
Discussions: Surgical treatment of Wilkie syndrome is indicated in selected patients with persistent or recurrent symptoms despite conservative management. Duodenojejunostomy provides a direct bypass of the compressed duodenal segment and can be performed using a minimally invasive approach. Management during pregnancy is particularly challenging, requiring careful consideration of the risks associated with persistent obstruction and impaired nutritional intake against those of surgical intervention. In our experience, laparoscopic duodenojejunostomy was feasible in both patients, including during the second trimester of pregnancy, with favorable early clinical outcomes.
Conclusion: Laparoscopic duodenojejunostomy represents a feasible minimally invasive surgical option for symptomatic Wilkie syndrome when conservative treatment is unsuccessful. Our experience also illustrates that surgical treatment may be considered in carefully selected pregnant patients with persistent or recurrent obstruction following multidisciplinary assessment.

Keywords: Wilkie syndrome, superior mesenteric artery syndrome, laparoscopy, duodenojejunostomy.

Copyright: © 2026 (CC BY 4.0) by the authors.

ХИРУРГИЧНО ПОВЕДЕНИЕ ПРИ МЕТАСТАТИЧЕН КОЛОРЕКТАЛЕН КАРЦИНОМ: АНАСТОМОЗА ИЛИ ОПЕРАЦИЯ НА ХАРТМАН? ЛИЧНИ ДАННИ И ЛИТЕРАТУРЕН ОБЗОР.

Д. ЛАЗАРОВ, Б. НАМЕТКОВ, И. СЕМЕРДЖИЕВ, СТ. СИМЕОНОВСКИ, М. ПЕТРОВ, Ю. ДУРМУШ, М. ТАБАКОВ, Е. ХОДЖАДЖИКОВ, Д. ДИМИТРОВ, А. ФИЛИПОВ

Д. Лазаров, Б. Наметков, И. Семерджиев, Ст. Симеоновски, М. Петров, Ю. Дурмуш, М. Табаков, Е. Ходжаджиков, Д. Димитров, А. Филипов
УМБАЛ Св. Иван Рилски, София

Увод: Изборът на хирургична стратегия при пациенти с метастатичен колоректален карцином (mCRC) изисква баланс между радикалност, хирургична сигурност и време до стартиране на системна химиотерапия. Дори при пациенти в добро общо състояние (ECOG ≤ 1) и стабилни лабораторни показатели, дилемата между първична анастомоза и операция на Хартман е дискутабилна. Целта на проучването е да сравни влиянието на двата подхода върху периоперативните резултати и стартирането на химиотерапията, съпоставяйки личния ни опит със съвременната литература.
Методи: Ретроспективно са анализирани 90 пациента с mCRC, оперирани за 3-годишен период в нашата клиника. Пациентите са разделени на: Група А (n=48) с първична анастомоза и Група Б (n=42) с операция на Хартман. Всички пациенти са оценени предоперативно като нискорискови (ASA I-II, нормален албумин). Проследени са честотата на усложненията (Clavien-Dindo), болничният престой и времето от операцията до първия курс системна химиотерапия.
Резултати: Литературният обзор показва, че въпреки стремежа към избягване на стома, първичната анастомоза при mCRC крие по-висок риск от периоперативни усложнения, които отлагат онкологичното лечение. Собствените ни данни потвърждават това: в Група А (анастомоза) честотата на хирургичните усложнения е по-висока (14.2% срещу 5.2% в Група Б), като инсуфициенция на анастомозата е регистрирана при 3 пациенти (7.1%). Вследствие на по-бавното хирургично възстановяване и усложненията в Група А, средното време до стартиране на химиотерапия е 38.5 дни. Обратно, в Група Б (Хартман), въпреки наличието на стома, пациентите се възстановяват по-бързо и започват системна химиотерапия значително по-рано – средно на 24.2 дни след операцията ($p < 0.05$), без да се изчаква последващо възстановяване на пасажа.
Заключение: Операцията на Хартман остава по-сигурната хирургична стратегия при метастатичен колоректален карцином, дори при пациенти с добър перформанс статус. Чрез елиминиране на риска от анастомотични усложнения, тя осигурява предвидим периоперативен период и позволява критично по-ранно стартиране на системната химиотерапия, което е от водещо значение за общата преживяемост при метастатично заболяване. Първичната анастомоза трябва да се прилага изключително строго и селективно.

Ключови думи: метастатичен колоректален карцином, анастомоза, операция на Хартман.

Copyright: © 2026 (CC BY 4.0) by the authors.

SURGICAL MANAGEMENT OF METASTATIC COLORECTAL CANCER: PRIMARY ANASTOMOSIS OR HARTMANN'S PROCEDURE? INSTITUTIONAL DATA AND LITERATURE REVIEW

D. Lazarov, B. Nametkov, I. Semerdzhiev, S. Simeonovski, M. Petrov, Y. Durmush, M. Tabakov, E. Hodzhadzhikov, D. Dimitrov, A. Filipov
St. Ivan Rilski University Hospital, Sofia

Introduction: The choice of surgical strategy in patients with metastatic colorectal cancer (mCRC) requires a balance between oncological radicality, surgical safety, and the time to initiation of systemic chemotherapy. Even in patients with good performance status (ECOG ≤1) and stable laboratory parameters, the choice between primary anastomosis and Hartmann's procedure remains controversial. The aim of this study was to compare the impact of the two approaches on perioperative outcomes and the initiation of chemotherapy by relating our institutional experience to the contemporary literature.
Methods: A retrospective analysis was performed of 90 patients with mCRC who underwent surgery at our department over a three-year period. The patients were divided into Group A (n=48), treated with primary anastomosis, and Group B (n=42), treated with Hartmann's procedure. All patients were assessed preoperatively as low risk (ASA I—II, normal albumin levels). The assessed outcomes included complication rates according to the Clavien—Dindo classification, length of hospital stay, and time from surgery to the first cycle of systemic chemotherapy.
Results: The literature review indicates that, despite efforts to avoid a stoma, primary anastomosis in patients with mCRC carries a higher risk of perioperative complications that may delay oncological treatment. Our data confirm this finding: the rate of surgical complications was higher in Group A than in Group B (14.2% vs 5.2%), and anastomotic leakage occurred in three patients (7.1%). Because of slower surgical recovery and complications in Group A, the mean time to initiation of chemotherapy was 38.5 days. By contrast, despite the presence of a stoma, patients in Group B recovered more quickly and started systemic chemotherapy significantly earlier, at a mean of 24.2 days after surgery ($p<0.05$), without waiting for subsequent restoration of intestinal continuity.
Conclusion: Hartmann's procedure remains the safer surgical strategy in metastatic colorectal cancer, even in patients with good performance status. By eliminating the risk of anastomotic complications, it provides a more predictable perioperative course and allows critically earlier initiation of systemic chemotherapy, which is of major importance for overall survival in metastatic disease. Primary anastomosis should be reserved for highly selected patients under strict criteria.

Keywords: metastatic colorectal cancer, anastomosis, Hartmann's procedure.

Copyright: © 2026 (CC BY 4.0) by the authors.

МОБИЛИЗАЦИЯ НА ЛИЕНАЛНАТА ФЛЕКСУРА ПРИ ПРЕДНА РЕЗЕКЦИЯ НА РЕКТУМА: РУТИННА ИЛИ СЕЛЕКТИВНА ПРАКТИКА? ЛИТЕРАТУРЕН ОБЗОР И СОБСТВЕН ОПИТ.

Д. ЛАЗАРОВ, Б. НАМЕТКОВ, И. СЕМЕРДЖИЕВ, СТ. СИМЕОНОВСКИ, М. ПЕТРОВ, Ю. ДУРМУШ, М. ТАБАКОВ, Е. ХОДЖАДЖИКОВ, Д. ДИМИТРОВ, А. ФИЛИПОВ

Д. Лазаров, Б. Наметков, И. Семерджиев, Ст. Симеоновски, М. Петров, Ю. Дурмуш, М. Табаков, Е. Ходжаджиков, Д. Димитров, А. Филипов
УМБАЛ Св. Иван Рилски, София

Увод: Пълната мобилизация на лиеналната флексура при предна и ниска предна резекция на ректума остава един от най-дискутираните технически етапи в колоректалната хирургия. Докато привържениците на селективния подход изтъкват съкращаването на оперативното време и избягването на ятрогенни усложнения (напр. увреда на далака), защитниците на рутинната мобилизация я смятат за задължителна. Целта на настоящото проучване е да анализира патофизиологичните и клиничните ефекти на мобилизацията върху качеството на анастомозата и дългосрочната функция, съпоставяйки световните литературни данни с нашия клиничен опит.
Методи: Извършен е систематичен преглед на съвременната медицинска литература (бази данни PubMed и Embase) относно ползите и рисковете от мобилизацията на лиеналната флексура. Анализирани са данни за честотата на инсуфициенциите, мезентериалното кръвоснабдяване и неоректалната функция. Резултатите са съпоставени с ретроспективен анализ на собствената ни клинична практика, където мобилизацията се прилага като рутинна стъпка при предни резекции на ректума с цел постигане на оптимална мобилност на десцендентния колон.
Резултати: Литературният обзор показва, че селективната мобилизация на лиеналната флексура спестява средно между 20 и 40 минути оперативно време. От друга страна, проучванията доказват, че пълната мобилизация осигурява допълнителна дължина на червото (средно от 11 до 21 cm), което критично елиминира напрежението в зоната на анастомозата – водещ фактор за исхемия и дехисценция. По отношение на кръвоснабдяването, мобилизацията позволява запазване на маргиналната артерия на Дръмонд, гарантирайки адекватна перфузия. Собственият ни опит потвърждава, че рутинната мобилизация е технически безопасна, без повишен риск от остри хеморагии или увреда на съседни органи. Пациентите с рутинна мобилизация демонстрират по-ниска честота на субклинични анастомотични усложнения и по-добро дългосрочно функциониране на червото, без симптоми на хронична констипация, причинена от усукване или напрежение на колона.
Заключение: Въпреки че селективната практика съкращава оперативното време, рутинната мобилизация на лиеналната флексура остава крайъгълен камък за сигурността в колоректалната хирургия. Тя гарантира „tension-free“ анастомоза с отлично мезентериално кръвоснабдяване. Нашият опит показва, че рутинното ѝ прилагане оптимизира периоперативните резултати и осигурява по-добра дългосрочна чревна функция, поради което трябва да се насърчава като стандартен хирургичен подход при ректални резекции.

Ключови думи: лиенална флексура, предна резекция, анастомоза.

Copyright: © 2026 (CC BY 4.0) by the authors.

MOBILIZATION OF THE SPLENIC FLEXURE DURING ANTERIOR RECTAL RESECTION: ROUTINE OR SELECTIVE PRACTICE? LITERATURE REVIEW AND INSTITUTIONAL EXPERIENCE

D. Lazarov, B. Nametkov, I. Semerdzhiev, S. Simeonovski, M. Petrov, Y. Durmush, M. Tabakov, E. Hodzhadzhikov, D. Dimitrov, A. Filipov
St. Ivan Rilski University Hospital, Sofia

Introduction: Complete mobilization of the splenic flexure during anterior and low anterior rectal resection remains one of the most debated technical steps in colorectal surgery. While proponents of a selective approach emphasize shorter operative time and avoidance of iatrogenic complications, such as splenic injury, advocates of routine mobilization consider it essential. The aim of this study was to analyse the pathophysiological and clinical effects of mobilization on anastomotic quality and long-term function by comparing the international literature with our clinical experience.
Methods: A systematic review of the contemporary medical literature in the PubMed and Embase databases was performed to assess the benefits and risks of splenic-flexure mobilization. Data on anastomotic leakage rates, mesenteric blood supply, and neorectal function were analysed. The findings were compared with a retrospective analysis of our clinical practice, in which mobilization is performed routinely during anterior rectal resections to achieve optimal mobility of the descending colon.
Results: The literature review indicates that selective splenic-flexure mobilization saves an average of 20—40 minutes of operative time. Conversely, studies demonstrate that complete mobilization provides an additional 11—21 cm of bowel length, thereby critically eliminating tension at the anastomotic site—a major factor in ischaemia and dehiscence. In terms of blood supply, mobilization allows preservation of the marginal artery of Drummond, ensuring adequate perfusion. Our experience confirms that routine mobilization is technically safe, without an increased risk of acute haemorrhage or injury to adjacent organs. Patients undergoing routine mobilization showed a lower incidence of subclinical anastomotic complications and better long-term bowel function, without symptoms of chronic constipation caused by colonic twisting or tension.
Conclusion: Although selective practice shortens operative time, routine mobilization of the splenic flexure remains a cornerstone of safety in colorectal surgery. It ensures a tension-free anastomosis with excellent mesenteric blood supply. Our experience shows that its routine use optimizes perioperative outcomes and provides better long-term bowel function; therefore, it should be encouraged as a standard surgical approach in rectal resections.

Keywords: splenic flexure, anterior resection, anastomosis.

Copyright: © 2026 (CC BY 4.0) by the authors.

АНАТОМИЧНИ ВАРИАЦИИ НА СТВОЛА НА ХЕНЛЕ ПРИ ДЯСНА ХЕМИКОЛЕКТОМИЯ: МАСТЪРКЛАС ЗА ИЗБЯГВАНЕ НА СЪДОВИ УСЛОЖНЕНИЯ ПРИ D3 ЛИМФАДЕНЕКТОМИЯ.

Д. ЛАЗАРОВ, Б. НАМЕТКОВ, И. СЕМЕРДЖИЕВ, СТ. СИМЕОНОВСКИ, М. ПЕТРОВ, Ю. ДУРМУШ, М. ТАБАКОВ, Е. ХОДЖАДЖИКОВ, Д. ДИМИТРОВ, А. ФИЛИПОВ

Д. Лазаров, Б. Наметков, И. Семерджиев, Ст. Симеоновски, М. Петров, Ю. Дурмуш, М. Табаков, Е. Ходжаджиков, Д. Димитров, А. Филипов
УМБАЛ Св. Иван Рилски, София

Увод: Извършването на десностранна хемиколектомия с D3 лимфаденектомия (централна съдова лигатура) изисква прецизна дисекция по протежение на горната мезентериална вена (SMV). Най-критичната зона при тази интервенция е гастроколичният венозен ствол на Хенле (GCTH). Поради екстремната си анатомична вариабилност и тънки стени, неговото погрешно идентифициране или преразтягане може да доведе до катастрофално венозно кървене, което трудно се овладява по минимално инвазивен път. Целта на проучването е да систематизира съдовите вариации на GCTH и да предложи тактически алгоритъм за безопасна дисекция въз основа на литературен преглед и нашия клиничен опит.
Методи: Проведен е анализ на съвременни анатомични и хирургични проучвания, посветени на архитектониката на ствола на Хенле. Изводите са съпоставени с ретроспективен анализ на хирургичния опит в нашата клиника, обхващащ случаи на отворена и лапароскопска дясна хемиколектомия с D3 лимфаденектомия. Фокусът е поставен върху честотата на различните типове съдови конфлуенси, интраоперативните хеморагии и техническите похвати за тяхното предотвратяване.
Резултати: Литературните данни показват, че стволът на Хенле присъства в над 85-90% от пациентите, като най-чест е гастропанкреатоколичният тип (двуклонов или триклонов). Анатомичните аномалии, включително липса на десен количин ствол или наличие на допълнителни горни колични вени, се срещат в до 30% от случаите. Нашият собствен опит потвърждава, че рискът от кървене намалява критично при преминаване от традиционен медиално-латерален подход към „каудално-краниална“ дисекция с ранно отваряне на ембрионалните пространства. Чрез прецизно „скелетизиране“ на предната повърхност на SMV и идентифициране на долния ръб на панкреаса, притоците на ствола на Хенле се визуализират безопасно, което свежда интраоперативните съдови усложнения и преминаването към конверсия до минимум в нашата практика.
Заключение: Познаването на анатомичните вариации на ствола на Хенле е абсолютно задължително за успешна и безопасна D3 лимфаденектомия. Дисекцията в тази зона изисква спазване на строги ембрионални граници и прецизна хирургична техника. Стандартизирането на подхода за скелетизиране на SMV служи като „мастърклас“ за избягване на катастрофално кървене и гарантира онкологичната сигурност на процедурата без компрометиране на безопасността на пациента.

Ключови думи: дясна хемиколектомия, D3 лимфаденектомия, ствол на Хенле.

Copyright: © 2026 (CC BY 4.0) by the authors.

ANATOMICAL VARIATIONS OF HENLE'S TRUNK DURING RIGHT HEMICOLECTOMY: A MASTERCLASS IN AVOIDING VASCULAR COMPLICATIONS DURING D3 LYMPHADENECTOMY

D. Lazarov, B. Nametkov, I. Semerdzhiev, S. Simeonovski, M. Petrov, Y. Durmush, M. Tabakov, E. Hodzhadzhikov, D. Dimitrov, A. Filipov
St. Ivan Rilski University Hospital, Sofia

Introduction: Right hemicolectomy with D3 lymphadenectomy (central vascular ligation) requires precise dissection along the superior mesenteric vein (SMV). The most critical area in this procedure is the gastrocolic trunk of Henle (GCTH). Because of its marked anatomical variability and thin walls, misidentification or excessive traction may lead to catastrophic venous bleeding that is difficult to control using a minimally invasive approach. The aim of this study was to systematize the vascular variations of the GCTH and propose a tactical algorithm for safe dissection based on a literature review and our clinical experience.
Methods: Contemporary anatomical and surgical studies addressing the architecture of Henle's trunk were analysed. The conclusions were compared with a retrospective analysis of surgical experience at our department, including open and laparoscopic right hemicolectomies with D3 lymphadenectomy. The analysis focused on the frequency of different vascular-confluence patterns, intraoperative haemorrhage, and technical measures for prevention.
Results: Published data indicate that Henle's trunk is present in more than 85—90% of patients, with the gastro-pancreatico-colic configuration, comprising two or three tributaries, being the most common. Anatomical variations, including absence of the right colic vein or the presence of accessory superior right colic veins, occur in up to 30% of cases. Our experience confirms that the risk of bleeding is substantially reduced when the traditional medial-to-lateral approach is replaced by a caudal-to-cranial dissection with early entry into the embryological planes. Precise skeletonization of the anterior surface of the SMV and identification of the inferior border of the pancreas allow safe visualization of the tributaries of Henle's trunk, minimizing intraoperative vascular complications and conversion rates in our practice.
Conclusion: Knowledge of the anatomical variations of Henle's trunk is essential for successful and safe D3 lymphadenectomy. Dissection in this area requires strict adherence to embryological planes and meticulous surgical technique. Standardizing the approach to SMV skeletonization serves as a masterclass in preventing catastrophic bleeding and ensures the oncological adequacy of the procedure without compromising patient safety.

Keywords: right hemicolectomy, D3 lymphadenectomy, Henle's trunk.

Copyright: © 2026 (CC BY 4.0) by the authors.

WATCH-AND-WAIT СТРАТЕГИЯ ПРИ ЛОКАЛНО АВАНСИРАЛ КАРЦИНОМ НА РЕКТУМА – НАЧАЛЕН КЛИНИЧЕН ОПИТ.

Д. ВЪЛЧЕВА, Ц. ЛУКАНОВА, СТ. ЦЕНОВ, Е. ТОДОРОВА, И. ТАКОРОВ

Д. Вълчева, Ц. Луканова, Ст. Ценов, Е. Тодорова, И. Такоров
Първа клиника по коремна хирургия, ВМА – София

Увод: Стандартното лечение на локално авансиралия ректален карцином включва неоадювантна терапия, последвана от хирургично лечение с тотална мезоректална ексцизия (TME). При част от пациентите обаче се постига пълен клиничен отговор (cCR), което създава възможност за органосъхраняващ подход. Watch-and-Wait (W&W) стратегията представлява активно наблюдение с възможност за своевременно хирургично лечение при локална туморна репролиферация. Целта на настоящето проучване е да представи началния ни клиничен опит с приложението на W&W стратегията при пациенти с cCR след неоадювантна терапия.
Методи: Представен е анализ на пациенти с локално авансирал ректален карцином, постигнали пълен клиничен отговор след неодювантна лъчехимиотерапия за периода 2021-2026 г. При шест от пациентите е приложена лъчетерапия в обща доза 50 Gy в комбинация с Капецитабин, а при един пациент – тотална неоадювантна терапия. Оценката на терапевтичния отговор и последващото наблюдение включват клиничен преглед, ендоскопия и ЯМР на малък таз на всеки 3 месеца за първите 2 години и КТ на корем с интравенозен контраст на всеки 6 месеца.
Резултати: За анализирания период при седем пациенти е постигнат пълен клиничен отговор след проведена неоадювантна терапия. Към момента четирима пациенти са в период на активно наблюдение. При един пациент е установена локална туморна репролиферация в рамките на първата година от проследяването, което налага извършването на TME.
Заключение: Watch-and-Wait е потенциална органосъхраняваща стратегия при внимателно селектирани пациенти с пълен клиничен отговор след неоадювантна терапия. Началният ни опит показва практическата приложимост на подхода, като ключово условие за онкологичната му безопасност остава стриктното протоколизирано проследяване и възможността за своевременна хирургия. Необходими са по-голяма пациентска кохорта и по-продължително проследяване за оценка на дългосрочните резултати.

Ключови думи: карцином на ректум, Watch-and-Wait, пълен клиничен отговор, органосъхраняващ подход, неоадювантна терапия.

Copyright: © 2026 (CC BY 4.0) by the authors.

WATCH-AND-WAIT STRATEGY FOR LOCALLY ADVANCED RECTAL CANCER: INITIAL CLINICAL EXPERIENCE

D. Valcheva, Ts. Lukanova, S. Tsenov, E. Todorova, I. Takorov
First Department of Abdominal Surgery, Military Medical Academy – Sofia

Introduction: The standard treatment of locally advanced rectal cancer includes neoadjuvant therapy followed by surgical treatment with total mesorectal excision (TME). However, a proportion of patients achieve a complete clinical response (cCR), creating an opportunity for an organ-preserving approach. The Watch-and-Wait (W&W) strategy involves active surveillance with the possibility of timely surgical treatment in cases of local tumor regrowth. The aim of the present study is to report our initial clinical experience with the implementation of the W&W strategy in patients who achieved cCR after neoadjuvant therapy.
Methods: We analyzed patients with locally advanced rectal cancer who achieved a complete clinical response after neoadjuvant chemoradiotherapy during the period 2021—2026. Six patients received radiotherapy to a total dose of 50 Gy in combination with capecitabine, while one patient underwent total neoadjuvant therapy. Assessment of treatment response and subsequent surveillance included clinical examination, endoscopy, and pelvic MRI every 3 months during the first 2 years, as well as contrast-enhanced abdominal CT every 6 months.
Results: During the analyzed period, seven patients achieved a complete clinical response following neoadjuvant therapy. At present, four patients remain under active surveillance. In one patient, local tumor regrowth was detected within the first year of follow-up, necessitating TME.
Conclusions: The Watch-and-Wait strategy is a potential organ-preserving approach in carefully selected patients with a complete clinical response following neoadjuvant therapy. Our initial experience demonstrates the practical feasibility of this strategy, while strict protocol-based surveillance and the possibility of timely salvage surgery remain essential for its oncological safety. A larger patient cohort and longer follow-up are required to assess long-term outcomes.

Keywords: rectal cancer, Watch-and-Wait, complete clinical response, organ-preserving approach, neoadjuvant therapy.

Copyright: © 2026 (CC BY 4.0) by the authors.

ПОСТОПЕРАТИВНИ РЕЗУЛТАТИ ОТ ТРАНСАНАЛНА ЕНДОСКОПСКА МИНИИНВАЗИВНА ХИРУРГИЯ.

А. САРОГЛУ, Ш. ЮРУК, А. ЮЛИЯНОВ

А. Сароглу, Ш. Юрук, А. Юлиянов
УМБАЛ ТРАКИЯ – Стара Загора

Увод: Трансаналната ендоскопска миниинвазивна хирургия (TAMIS) е все по-използвана минимално инвазивна техника в хирургичното лечение на бенигнени и селектирани малигнени неоплазми на ректума. Целта на настоящото проучване е да се изследват клиничната сигурност на интервенцията, включваща постоперативни усложнения и смъртност при TAMIS.
Методи: Проучени са резултатите от лечението на 114 последователни пациенти с ректални лезии, разположени в долна и средна трета на ректум, при които е извършена "full-thickness" ексцизия чрез TAMIS. Интервенциите са извършени с регионална анестезия (спинална или перинеален блок) в гинекологична позиция. Използвани са стандартна система за трансанална минимално инвазивна хирургия (GelPOINT Path, Applied Medical, USA), 30-градусова камера и стандартен лапароскопски инструментариум.
Резултати: При всички 114 пациенти (мъже – 69, жени – 45; средна възраст 65 години), е извършена "full-thickness" ексцизия с комбиниран биполярен/ултразвуков инструмент, а допълнителна хемостаза е осъществявана с биполярен инструмент. Средното оперативно време е 18 мин. със средна кръвозагуба 12 мл. Средният постоперативен престой е 2 дни. Постоперативният морбидитет включва двама пациенти (2%) с фебрилитет, третирани с приложение на антибиотик, и двама пациенти (2%) с късно кървене от гранулационната повърхност на ексцизионния дефект, третирани с ендоскопска хемостаза чрез биполярна коагулация. Не е регистриран постоперативен 90-дневен морталитет.
Заключение: При селектирана ректална патология TAMIS е сигурна процедура, асоциирана с кратък болничен престой и минимален риск от усложнения, без периоперативна смъртност.

Ключови думи: TAMIS, ректална патология.

Copyright: © 2026 (CC BY 4.0) by the authors.

POSTOPERATIVE OUTCOMES OF TRANSANAL MINIMALLY INVASIVE SURGERY

A. Saroglu, Sh. Yuruk, A. Yulianov
Trakia University Hospital – Stara Zagora

Introduction: Transanal minimally invasive surgery (TAMIS) is an increasingly used minimally invasive technique for the surgical treatment of benign and selected malignant rectal neoplasms. The aim of this study was to evaluate the clinical safety of the procedure, including postoperative complications and mortality associated with TAMIS.
Methods: The treatment outcomes of 114 consecutive patients with rectal lesions located in the lower and middle thirds of the rectum who underwent full-thickness excision using TAMIS were evaluated. The procedures were performed under regional anaesthesia (spinal anaesthesia or perineal block) in the lithotomy position. A standard transanal minimally invasive surgery platform (GelPOINT Path, Applied Medical, USA), a 30-degree camera, and standard laparoscopic instruments were used.
Results: All 114 patients (69 men and 45 women; mean age, 65 years) underwent full-thickness excision using a combined bipolar/ultrasonic instrument, with additional haemostasis achieved using a bipolar instrument. The mean operative time was 18 minutes, and the mean blood loss was 12 mL. The mean postoperative hospital stay was 2 days. Postoperative morbidity included two patients (2%) with fever treated with antibiotics and two patients (2%) with delayed bleeding from the granulation surface of the excision defect, treated using endoscopic haemostasis with bipolar coagulation. No postoperative mortality was recorded within 90 days.
Conclusion: In selected rectal pathology, TAMIS is a safe procedure associated with a short hospital stay, a minimal risk of complications, and no perioperative mortality.

Keywords: TAMIS, rectal pathology.

Copyright: © 2026 (CC BY 4.0) by the authors.

РЕДУКЦИЯ НА РИСКА В КОЛОРЕКТАЛНАТА ХИРУРГИЯ: 1313 ПОСЛЕДОВАТЕЛНИ ОПЕРАЦИИ С АНАСТОМОЗА БЕЗ РЕИНТЕРВЕНЦИЯ ПО ПОВОД ИНСУФИЦИЕНЦИЯ НА АНАСТОМОЗА.

А. ЮЛИЯНОВ, А. САРОГЛУ, Ш. ЮРУК, Д. МАРИНОВ

А. Юлиянов, А. Сароглу, Ш. Юрук, Д. Маринов
УМБАЛ ТРАКИЯ – Стара Загора

Увод: Инсуфициенцията на анастомоза остава едно от най-сериозните усложнения в колоректалната хирургия, асоциирано с повишени морбидитет, морталитет, реоперации и болнични разходи, както и влошени обща- и свободна от заболяване преживяемост при онкологичните пациенти. Цел на настоящото проучване е да се представят резултати от приложение на систематизиран хирургичен протокол за редукция на риска от инсуфициенция на анастомозата в колоректалната хирургия.
Методи: Проучен е при последователна серия от неподбрани пациенти, изискващи колоректална резекция с анастомоза, хирургичен протокол за повишаване сигурността на анастомозата, включващ унифициран подход при: 1) трансекция на мезентериума на дебелото черво; 2) трансекция и обработка на чревните краища; 3) избор на метод и техническо изпълнение на чревна анастомоза; 4) дрениране и постоперативно поведение.
Резултати: Извършени са 1313 последователни интервенции с извършване на анастомоза – 1022 първични резекции с анастомоза и 291 интервенции за възстановяване на чревния пасаж след предходна резекция с протективна стома или операция на Hartmann. В групата с възстановяване на чревния пасаж не са регистрирани инсуфициенции на анастомоза. При 1022 първични резекции са регистрирани 7 пациенти (0,7%) с инсуфициенция на анастомоза – всички след ниска предна резекция с тотална мезоректална ексцизия и овладяни с консервативно лечение. Не са регистрирани реоперации и смъртност, асоциирани с инсуфициенция на анастомозата.
Заключение: Честотата и последиците от инсуфициенция на анастомоза в колоректалната хирургия могат да бъдат редуцирани до пренебрежими нива чрез систематично спазване на протокол, включващ само основни хирургични принципи, без използване на специални апаратура или технологии.

Ключови думи: колоректална хирургия, инсуфициенция на анастомоза.

Copyright: © 2026 (CC BY 4.0) by the authors.

RISK REDUCTION IN COLORECTAL SURGERY: 1313 CONSECUTIVE OPERATIONS WITH ANASTOMOSIS WITHOUT REINTERVENTION FOR ANASTOMOTIC LEAKAGE

A. Yulianov, A. Saroglu, Sh. Yuruk, D. Marinov
Trakia University Hospital – Stara Zagora

Introduction: Anastomotic leakage remains one of the most serious complications in colorectal surgery and is associated with increased morbidity, mortality, reoperation rates, and hospital costs, as well as poorer overall and disease-free survival in patients with cancer. The aim of this study was to present the outcomes of a standardized surgical protocol designed to reduce the risk of anastomotic leakage in colorectal surgery.
Methods: A surgical protocol for improving anastomotic safety was evaluated in a consecutive series of unselected patients requiring colorectal resection with anastomosis. The protocol included a standardized approach to 1) division of the colonic mesentery; 2) transection and preparation of the bowel ends; 3) selection and technical construction of the intestinal anastomosis; and 4) drainage and postoperative management.
Results: A total of 1313 consecutive procedures involving an anastomosis were performed: 1022 primary resections with anastomosis and 291 procedures to restore intestinal continuity after a previous resection with a defunctioning stoma or Hartmann's procedure. No anastomotic leaks were recorded in the intestinal-continuity restoration group. Among the 1022 primary resections, anastomotic leakage occurred in 7 patients (0.7%), all following low anterior resection with total mesorectal excision, and all were managed conservatively. No reoperations or deaths associated with anastomotic leakage were recorded.
Conclusion: The incidence and consequences of anastomotic leakage in colorectal surgery can be reduced to negligible levels through consistent adherence to a protocol based solely on fundamental surgical principles, without the use of specialized equipment or technologies.

Keywords: colorectal surgery, anastomotic leakage.

Copyright: © 2026 (CC BY 4.0) by the authors.

РЕЗУЛТАТИ ОТ ЛЕЧЕНИЕ НА РЕКТАЛЕН ПРОЛАПС С МОДИФИЦИРАН ПЕРИНЕАЛЕН ПОДХОД ПРИ ПАЦИЕНТИ В НАПРЕДНАЛА ВЪЗРАСТ.

Д. МАРИНОВ, А. САРОГЛУ, Ш. ЮРУК, А. ЮЛИЯНОВ

Д. Маринов, А. Сароглу, Ш. Юрук, А. Юлиянов
УМБАЛ ТРАКИЯ – Стара Загора

Увод: Ректалният пролапс се наблюдава сравнително често при възрастната популация и води до нарушено качество на живот и социална изолация. Целта е да се изследват резултатите от лечението на ректален пролапс при възрастни пациенти с перинеален подход по метода на Hetzer.
Методи: Проучени са 22 последователни пациенти с пълен ректален пролапс, оперирани по метода на Hetzer. Операцията е извършвана със спинална анестезия в гинекологична позиция. Използвани са средно 6 броя линейни механични ушиватели, като механичната шевна линия е допълнително подсилвана с продължителен тотален хемостатичен шев.
Резултати: Оперирани са 22 последователни пациенти (мъже – 2, жени – 20; на средна възраст 72 години) с ректален пролапс, със средна дължина на пролабиралия сегмент 13 см. Средното оперативно време е 32 минути при средна интраоперативна кръвозагуба 5 мл. Средният постоперативен престой е 5 дни без регистрирани интра- и постоперативни компликации. За среден период от наблюдение 7,5 години, при трима пациенти (13,6 %) е установен рецидив и е извършена класическа интервенция по Altemeier. При един от тях по повод втори рецидив след операция на Altemeier е извършена трансабдоминална колопексия.
Заключение: Перинеалният подход по метода на Hetzer е сигурен и ефективен метод за хирургично лечение на ректален пролапс при пациенти в напреднала възраст.

Ключови думи: ректален пролапс, перинеален подход.

Copyright: © 2026 (CC BY 4.0) by the authors.

OUTCOMES OF RECTAL PROLAPSE TREATMENT USING A MODIFIED PERINEAL APPROACH IN ELDERLY PATIENTS

D. Marinov, A. Saroglu, Sh. Yuruk, A. Yulianov
Trakia University Hospital – Stara Zagora

Introduction: Rectal prolapse is relatively common in the elderly population and leads to impaired quality of life and social isolation. The aim of this study was to evaluate the outcomes of rectal prolapse treatment in elderly patients using the perineal approach described by Hetzer.
Methods: Twenty-two consecutive patients with complete rectal prolapse who underwent surgery using the Hetzer technique were studied. The procedure was performed under spinal anaesthesia with the patient in the lithotomy position. An average of six linear staplers were used, and the staple line was additionally reinforced with a continuous full-thickness haemostatic suture.
Results: Twenty-two consecutive patients with rectal prolapse were operated on, including 2 men and 20 women, with a mean age of 72 years. The mean length of the prolapsed segment was 13 cm. The mean operative time was 32 minutes, and the mean intraoperative blood loss was 5 mL. The mean postoperative hospital stay was 5 days, with no intraoperative or postoperative complications recorded. During a mean follow-up period of 7.5 years, recurrence occurred in three patients (13.6%), who underwent a conventional Altemeier procedure. One of these patients developed a second recurrence after the Altemeier procedure and subsequently underwent transabdominal colopexy.
Conclusion: The Hetzer perineal approach is a safe and effective method for the surgical treatment of rectal prolapse in elderly patients.

Keywords: rectal prolapse, perineal approach.

Copyright: © 2026 (CC BY 4.0) by the authors.

РЕДКИ НЕОПЛАЗИИ НА ТЪНКО ЧЕРВО КАТО ПРИЧИНА ОСТРО КЪРВЕНЕ ОТ ГИТ И АНЕМИЧЕН СИНДРОМ.

И. ЖИВКОВ, Д. ТОДОРОВ, Ж. КАРАФИЛОСКИ, Е. КОЦЕВА, ЦВ. АНГЕЛОВА, КР. АНДРЕ, Р. МИЛЕНОВ

И. Живков, Д. Тодоров, Ж. Карафилоски, Е. Коцева, Цв. Ангелова, Кр. Андре, Р. Миленов
Acibadem City Clinic УМБАЛ Витоша – София

Увод: Неоплазиите на тънкото черво са редки и често се диагностицират късно поради неспецифичните симптоми и трудния достъп за стандартно ендоскопско изследване. Аденокарциномите, невроендокринните неоплазии, гастроинтестиналните стромални тумори (GIST) и интестиналните лимфоми могат да се проявят с остро или окултно гастроинтестинално кървене, желязодефицитна анемия, коремна болка или обструкция. Целта е да се представят диагностичните особености на редки тънкочревни неоплазии, проявени с кървене и анемичен синдром.
Методи: Извършен е ретроспективен анализ на три клинични случая, при които анемията е водеща или съществена проява на неопластичния процес. Оценени са клиничното представяне, лабораторните показатели, образните и ендоскопските изследвания, оперативната находка, хистопатологичната диагноза и лечението. При липса на източник след гастроскопия и колоноскопия диагностичният алгоритъм е разширен с капсулна ендоскопия и/или КТ ентерография.
Резултати: При тримата пациенти тънкочревната неоплазия е установена в хода на изясняване на необяснима, персистираща или рефрактерна анемия, със или без клинични данни за гастроинтестинална кръвозагуба. Случаите показват разнообразното клинично поведение на тънкочревните тумори и необходимостта от последователно комбиниране на лабораторни, образни, ендоскопски и хирургични методи. Хистопатологичното изследване е определящо за окончателната диагноза и последващото онкологично поведение.
Заключение: Редките неоплазии на тънкото черво трябва да се включват в диференциалната диагноза при остро гастроинтестинално кървене или анемичен синдром с неустановен източник. Ранното целенасочено изследване на тънкото черво може да ограничи диагностичното забавяне и да осигури своевременно хирургично и онкологично лечение. Мултидисциплинарният подход е ключов за индивидуализиране на терапията.

Ключови думи: тънкочревна неоплазма, гастроинтестинално кървене, желязодефицитна анемия, капсулна ендоскопия, КТ ентерография.

Copyright: © 2026 (CC BY 4.0) by the authors.

RARE SMALL-BOWEL NEOPLASMS AS A CAUSE OF ACUTE GASTROINTESTINAL BLEEDING AND ANAEMIC SYNDROME

I. Zhivkov, D. Todorov, Zh. Karafiloski, E. Kotseva, Ts. Angelova, K. Andre, R. Milenov
Acibadem City Clinic Vitosha University Hospital – Sofia

Introduction: Small-bowel neoplasms are rare and are often diagnosed at an advanced stage because of nonspecific symptoms and the limited accessibility of the small bowel to standard endoscopic examination. Adenocarcinomas, neuroendocrine neoplasms, gastrointestinal stromal tumours (GISTs), and intestinal lymphomas may present with acute or occult gastrointestinal bleeding, iron-deficiency anaemia, abdominal pain, or obstruction. The aim of this study was to present the diagnostic features of rare small-bowel neoplasms manifesting with bleeding and anaemic syndrome.
Methods: A retrospective analysis was performed of three clinical cases in which anaemia was the leading or a significant manifestation of the neoplastic process. Clinical presentation, laboratory parameters, imaging and endoscopic examinations, intraoperative findings, histopathological diagnosis, and treatment were evaluated. When no bleeding source was identified by gastroscopy and colonoscopy, the diagnostic algorithm was extended to include capsule endoscopy and/or CT enterography.
Results: In all three patients, the small-bowel neoplasm was identified during the evaluation of unexplained, persistent, or refractory anaemia, with or without clinical evidence of gastrointestinal blood loss. The cases demonstrate the diverse clinical behaviour of small-bowel tumours and the need for a sequential combination of laboratory, imaging, endoscopic, and surgical methods. Histopathological examination was essential for the definitive diagnosis and subsequent oncological management.
Conclusion: Rare small-bowel neoplasms should be included in the differential diagnosis of acute gastrointestinal bleeding or anaemic syndrome of unknown origin. Early targeted investigation of the small bowel may reduce diagnostic delay and enable timely surgical and oncological treatment. A multidisciplinary approach is essential for individualized therapy.

Keywords: small-bowel neoplasm, gastrointestinal bleeding, iron-deficiency anaemia, capsule endoscopy, CT enterography.

ВЪВЕДЕНИЕ

Неоплазиите на тънкото черво са едни от най-редките първични неоплазии на гастроинтестиналния тракт, въпреки че тънкото черво представлява приблизително три четвърти от неговата дължина и доминиращата част от мукозната повърхност. В съвременните серии те съставляват около 3% от гастроинтестиналните неоплазии и приблизително 0,6% от новодиагностицираните онкологични заболявания. Хистологичният спектър е изключително широк и включва повече от 40 подтипа, като клинично най-значими са аденокарциномите, невроендокринните неоплазии, гастроинтестиналните стромални тумори (GIST) и лимфомите.[1]
Епидемиологичните данни през последните две десетилетия показват устойчива тенденция към нарастване на честотата. В национален регистър на Нидерландия възрастово стандартизираната честота на малигнените неоплазии на тънкото черво се увеличава от 1,88 на 3,94 на 100 000 човекогодини между 2000 и 2020 г.; най-

Copyright: © 2026 (CC BY 4.0) by the authors.

съществено е нарастването при невроендокринните неоплазии, последвано от аденокарциномите. От 2017 г. невроендокринните неоплазии изместват аденокарцинома като най-чест злокачествен хистологичен тип в тази популация.[2]
Диагностичното закъснение остава характерна особеност. Причините включват неспецифична симптоматика, значителна дължина и подвижност на тънкото черво, ограничен достъп при конвенционална ендоскопия и различен модел на растеж на отделните тумори. Клиничната изява варира от случайно открита малка субепителна формация до хронична железодефицитна анемия, манифестно гастроинтестинално кървене, интермитентна болка, загуба на тегло, субилеус, перфорация или системен неопластичен синдром.[1,3]
Анемичният синдром е особено важен клиничен сигнал, тъй като може да предхожда морфологичната диагноза с месеци. Той не представлява самостоятелна нозологична единица, а крайна фенотипна изява на различни патофизиологични механизми: хронична или остра кръвозагуба, функционален железен дефицит при възпаление, малабсорбция, дефицит на витамин B12 или фолати, костномозъчна инфилтрация, химиотерапевтична миелосупресия и перioперативна кръвозагуба. Поради това лабораторното характеризиране на анемията трябва да бъде паралелно с етиологичното търсене на източник.[10]

ЦЕЛ
Целта на настоящия доклад е да систематизира съвременните данни за честотата, патогенезата, морфологичния спектър, диагностичните алгоритми и хирургичното лечение на редките неоплазии на тънкото черво с акцент върху анемичния синдром като възможна първа или доминираща клинична проява. Допълнителна цел е чрез сравнителен анализ на три клинични случая да се илюстрират различните модели на туморен растеж, кръвозагуба, стеноза и системно лимфомно ангажиране, както и мястото на мултидисциплинарната диагностика и персонализираното хирургично поведение.

МАТЕРИАЛИ И МЕТОДИ
Извършен е ретроспективен описателен анализ на три анонимизирани клинични случая въз основа на предоставена медицинска документация, включваща епикризи, оперативни протоколи, компютъртомографски и PET/CT изследвания, хистопатологични и имунохистохимични резултати и налични лабораторни показатели. В изложението не са включени идентифициращи данни. Причинно-следствена връзка между неоплазия и анемичен синдром е приемана само при наличие на клинични и лабораторни доказателства, а при непълна документация е използвана формулировка за вероятна или потенциална асоциация.
Клиничният анализ е допълнен с фокусиран литературен обзор на актуални ръководства, систематични обзори, популационни изследвания и молекулярни проучвания за малигнените тънкочревни неоплазии, публикувани основно през периода 2021–2026 г. Диагностичният алгоритъм е интерпретиран в контекста на препоръките на ESGE за капсулна ендоскопия и device-assisted ентероскопия, на ENETS за невроендокринни тумори и на GEIS за GIST.[6,7,11]

Copyright: © 2026 (CC BY 4.0) by the authors.

РЕЗУЛТАТИ

Епидемиология и хистологичен спектър

Понятието „тумор на тънкото черво" обединява биологично несходни заболявания, чиято относителна честота зависи от изследваната популация, анатомичната локализация и използваните диагностични методи. В съвременните регистри невроендокринните неоплазии са все по-чести и преобладават в илеума, докато аденокарциномът има изразена предилекция към дуоденума. GIST се локализира по-често в йеюнума и илеума, а лимфомите могат да бъдат мултифокални и да ангажират йеюнум, илеум и илеоцекална област.[1,2]

Хистологичното разпределение в отделните серии е вариабилно. В университетска кохорта от 104 пациенти със злокачествени тънкочревни тумори невроендокринните тумори съставляват 43,7%, GIST 21,8%, лимфомите 17,2%, а аденокарциномите 11,5%. Тези стойности не следва да се екстраполират директно към всички популации, но илюстрират промяната от традиционното доминиране на аденокарцинома към по-често разпознаване на NEN и GIST вследствие на подобрената образна и ендоскопска диагностика.[3]

Към по-редките неоплазии се отнасят лейомиосаркомът, шваномът, десмоидният тумор, възпалителният миофибробластен тумор, PEComa, ангиосаркомът, метастатичните лезии и различни смесени или недиференцирани неоплазии. Част от тях се проявяват като субепителни маси и могат да останат клинично латентни до настъпване на кървене, некроза, инвагинация или обструкция. В практиката диференциалната диагноза се определя не само от хистологичния тип, но и от локализацията, модела на контрастиране, наличието на мезентериална реакция и специфичния имунохистохимичен профил.

Таблица 1. Основни редки неоплазии на тънкото черво – локализация, патогенеза и механизъм на анемия

Неоплазия	**Типична локализация**	**Ключови патогенетични особености**	**Потенциален механизъм на анемия**
Аденокарцином	Дуоденум > йеюнум/илеум	KRAS, TP53, APC, PIK3CA, SMAD4; dMMR/MSI при подгрупа; асоциации с Crohn, целиакия, Lynch/FAP	Хронична туморна улцерация, окултно кървене, възпаление, малнутриция
Si-NET/NEN	Терминален илеум, често мултифокално	Ентерохромафинни клетки; нисък мутационен товар; chr18 LOH, CDKN1B; серотонин-медиирана десмоплазия	Хронично кървене по-рядко; исхемия/улцерация при мезентериална фиброза; нутритивен компонент
GIST	Йеюнум/илеум; дуоденум по-рядко	KIT/PDGFRA активиращи мутации; WT подтипове – SDH, NF1, BRAF/NTRK редки	Мукозна ерозия/улцерация над субмукозен тумор; остра или хронична кръвозагуба

Copyright: © 2026 (CC BY 4.0) by the authors.

Интестинален лимфом
Йеюнум/илеум, илеоцекално; често мултифокално
DLBCL и други B-клетъчни форми; EATL при целиакия/RCD; имунна дисрегулация
Кръвозагуба, анемия на възпалението, малабсорбция, костномозъчно ангажиране, химиотерапия
Други мезенхимни/редки
Вариабилна
Гладкомускулна, нервнообвивна, периваскуларна или съдова хистогенеза
Улцерация, некроза, интра-/екстралуминално кървене

Патогенеза на редките тънкочревни неоплазии

Аденокарцином на тънкото черво
Аденокарциномът на тънкото черво е рядко, но биологично агресивно епително злокачествено заболяване. Неговата ниска честота спрямо колоректалния карцином се обяснява с комбинация от хипотетични протективни фактори: бърз интестинален транзит и ограничено време за контакт с канцерогени, относително ниска бактериална плътност, алкална среда, висока концентрация на секреторен IgA, активни детоксикиращи ензими и бърза регенерация на епителa. Нито един от тези механизми не е достатъчен самостоятелно и вероятно защитният фенотип е мултифакторен.[1]
Съвременните геномни анализи показват, че SBA е молекулярно отделна от колоректалния карцином неоплазия. В pooled анализ на 188 тумора най-чести са KRAS (42,0%), TP53 (40,4%), APC (19,1%), PIK3CA (18,6%), SMAD4 (12,8%) и ERBB2 (9,6%) мутации. Дефицит на mismatch-repair е установен при значима подгрупа, което има диагностично, наследствено и терапевтично значение. Предразполагащи състояния включват болест на Crohn, целиакия, Lynch синдром, фамилна аденоматозна полипоза и Peutz–Jeghers синдром.[4]
Карциногенезата вероятно следва повече от един молекулярен път. Част от спорадичните тумори демонстрират аденом–карциномна последователност, докато при възпалителни заболявания хроничното мукозно увреждане, регенеративната пролиферация и цитокиновата среда създават предпоставки за дисплазия. Високата честота на потенциално таргетируеми геномни промени и dMMR/MSI подчертава ролята на комплексното молекулярно профилиране при напреднало заболяване и превръща SBA в модел за все по-персонализирано системно лечение.[4]

Невроендокринни неоплазии на тънкото черво
Добре диференцираните невроендокринни тумори на тънкото черво произхождат преимуществено от серотонин-продуциращи ентерохромафинни клетки и се характеризират с относително нисък соматичен мутационен товар. Най-честите генетични събития са загуба на хетерозиготност на хромозома 18 и инактивиращи промени в CDKN1B, но молекулярният ландшафт е значително по-тих от този на аденокарцинома. Съвременните multi-omics изследвания показват биологична хетерогенност и отделни молекулярни подтипове, което вероятно ще има бъдещо прогностично и терапевтично значение.[5]
Клинично значима особеност е десмопластичната мезентериална реакция, стимулирана от серотонин и други профибротични медиатори. Тя може да причини

Copyright: © 2026 (CC BY 4.0) by the authors.

ретракция на мезентериума, ангулация на чревните бримки, компрометиране на мезентериалното кръвоснабдяване и исхемични промени. Първичните тумори често са малки, мултифокални и трудно разпознаваеми, докато мезентериалният лимфен конгломерат или чернодробните метастази могат да бъдат доминиращата образна находка. Около една трета от пациентите могат да имат карциноиден синдром, обикновено при наличие на чернодробно метастатично заболяване.[6]

Гастроинтестинални стромални тумори

GIST са най-честите мезенхимни тумори на гастроинтестиналния тракт и произхождат от клетъчната линия на интерстициалните клетки на Cajal или сродни мезенхимни прекурсори. При приблизително 85% от случаите се установяват взаимно изключващи се активиращи мутации в KIT или PDGFRA. KIT exon 11 е най-често засегнатият локус, следван от KIT exon 9 и по-редки промени в exons 13 и 17; при PDGFRA ключово клинично значение има exon 18, включително D842V. KIT/PDGFRA-wild-type GIST включват SDH-дефицитни, NF1-асоциирани и редки BRAF- или NTRK-алтерирани тумори.[7]

Морфологично GIST са най-често вретеновидноклетъчни, по-рядко епителиоидни или смесени. Основният имунохистохимичен профил включва CD117/KIT и DOG1, с допълнителна оценка на CD34, SMA, S100 и desmin при диференциална диагноза. Митотичният индекс следва да се отчита на 5 mm², а патологичният доклад трябва да съдържа размер, локализация, туморна руптура, мукозна улцерация, некроза и резекционен статус. Молекулярното профилиране е не само диагностично, но и предиктивно за чувствителността към тирозинкиназни инхибитори.[7]

Анемията при GIST е най-често резултат от механично и исхемично увреждане на покриващата мукоза над субмукозно растящия тумор. При улцерация богатата туморна васкуларизация може да доведе до интермитентно окултно кървене, мелена или, по-рядко, масивен кръвоизлив. Клиничната тежест на кървенето не корелира задължително с онкологичния риск: малък, нискомитотичен GIST може да бъде хеморагично симптоматичен, докато голям екзофитен тумор може да остане без анемия.[7]

Интестинални лимфоми

Лимфомното ангажиране на тънкото черво може да бъде първично или част от системно лимфопролиферативно заболяване. Сред B-клетъчните форми DLBCL е един от най-честите агресивни подтипове; срещат се още MALT/маргинално-зонов лимфом, фоликуларен лимфом, mantle-cell lymphoma и Burkitt lymphoma. Морфологичният модел варира от полипоидни лезии и дифузно стеново инфилтриране до циркумферентна стеноза, аневризмална дилатация или мултифокална инфилтрация.[8]

При DLBCL патогенезата е молекулярно хетерогенна и включва нарушения в B-cell receptor, NF-κB, JAK/STAT, apoptotic и epigenetic pathways; част от гастроинтестиналните случаи възникват de novo, а други представляват трансформация на индолентен B-клетъчен лимфом. При T-клетъчните интестинални лимфоми патогенезата е различна. Enteropathy-associated T-cell lymphoma е тясно свързан с целиакия и особено с refractory coeliac disease type II, при която клонална популация от аберантни интраепителни лимфоцити може да прогресира към

Copyright: © 2026 (CC BY 4.0) by the authors.

агресивен лимфом чрез IL-15/JAK-STAT-медиирани механизми и допълнителни генетични събития.[8,9]
Анемията при лимфом е по същество мултифакторна. Локалната мукозна инфилтрация може да предизвика хронична кръвозагуба, но паралелно действат системно възпаление и хепцидин-медииран функционален железен дефицит, костномозъчно ангажиране, намален хранителен прием, малабсорбция, хиперспленизъм, бъбречна дисфункция и терапевтична миелосупресия. Следователно при пациент с лимфом и анемия трябва да се избягва автоматичното приписване на ниския Hb на един-единствен механизъм.[8,10]

Анемичният синдром — патофизиологичен и лабораторен подход
Желязодефицитната анемия е класическият лабораторен фенотип при хронично гастроинтестинално микрокървене. Най-информативни са феритинът, трансферината сатурация, серумното желязо, CRP и ретикулоцитният отговор. При активен възпалителен процес феритинът може да бъде нормален или повишен въпреки ограничените налични железни депа, поради което интерпретацията трябва да бъде интегрирана с трансферината сатурация и възпалителните маркери. Нормоцитният MCV не изключва гастроинтестинална кръвозагуба, особено при остър или подостър кръвоизлив.[10]
При възрастен мъж или жена в постменопауза новопоявила се желязодефицитна анемия изисква етиологично изясняване на гастроинтестиналния тракт. При отрицателни висококачествени гастроскопия и колоноскопия, персистираща или рецидивираща анемия и липса на друго убедително обяснение трябва да се оценява тънкото черво. При наличие на манифестно кървене диагностичният алгоритъм се определя от хемодинамичната стабилност и активността на кръвоизлива.[10,11]

Съвременни и модернизирани методи за диагностика

Видеокапсулна ендоскопия
Видеокапсулната ендоскопия (SBCE) трансформира диагностиката на тънкото черво и е препоръчвана от ESGE като първа линия при подозирано тънкочревно кървене. При манифестно кървене диагностичният добив е най-висок, когато изследването се извърши рано, идеално до 48 часа от епизода. Методът позволява директна визуализация на мукозната повърхност и е особено чувствителен за малки улцерации, ерозии, съдови лезии и субепителни тумори с мукозна депресия или кръв в лумена.[11]
Основните ограничения на SBCE са липсата на възможност за биопсия или терапия, непълното изследване при забавен транзит и рискът от задържане на капсулата при стеноза. При анамнеза за обструкция, известна стеноза или висок риск за задържане на капсулата е необходимо предварително cross-sectional изследване или използване на patency capsule. При подозирана туморна маса отрицателната капсулна ендоскопия не изключва екзофитна или интрамурална лезия без значима мукозна промяна.
Изкуственият интелект е най-динамично развиващото се направление в SBCE. Съвременните convolutional neural network системи редуцират времето за преглед на видео, повишават чувствителността за кръв, ерозии, язви, ангиектазии и протрузивни лезии и могат да стандартизират интерпретацията. Мета-анализ от 2025 г. показва по-висока pooled чувствителност на AI-assisted спрямо

Copyright: © 2026 (CC BY 4.0) by the authors.

конвенционално четене, но вариабилна специфичност; поради това AI трябва да се използва като подпомагаща, а не автономна диагностична система.[12]

Device-assisted ентероскопия

Double-balloon, single-balloon и други device-assisted техники позволяват дълбока интестинална интубация, директна визуализация, таргетна биопсия и ендоскопска терапия. При туморни заболявания DAE има ключова роля за хистологична верификация на лезия, установена чрез капсулна ендоскопия или образно изследване, за маркиране преди операция и за лечение на съпътстващ кръвоизлив. Изборът на орален или анален достъп може да бъде ориентиран по транзитното време на капсулата и локализацията при CT/MR ентерография.[11]

Високата диагностична стойност на DAE е балансирана от по-голяма инвазивност, необходимост от седация или анестезия, продължителност на процедурата и малък риск от панкреатит, перфорация и кървене. Затова методът се прилага целево, обикновено след предварително локализиране на лезията, и е най-ефективен в центрове с голям опит.

CT и MR ентерография; функционална образна диагностика

CT ентерографията комбинира тънкосрезова многодетекторна CT техника с адекватна дистензия на тънкото черво и позволява едновременно оценяване на лумена, чревната стена, мезентериума, лимфните възли и екстраинтестиналните структури. Тя е особено ценна при GIST, аденокарцином, лимфом и NET с мезентериална маса, както и когато са налице обструктивни симптоми. MR ентерографията предлага сходна морфологична информация без йонизираща радиация и е предпочитана при млади пациенти, необходимост от многократни изследвания и противопоказание за йоден контраст.[1]

При GIST стандартът за стадиране е контрастно усилена CT на корем и малък таз с артериална и портална фаза; PET/CT не е рутинно необходимо, но може да даде ранна функционална оценка на отговора към imatinib. При Si-NET функционалната SSTR-образна диагностика с 68Ga-DOTATATE/DOTATOC PET/CT е основен компонент на стадирането и селекцията за peptide receptor radionuclide therapy. Комбинацията от CT ентерография и 68Ga-SSTR PET/CT подобрява предоперативното локализиране и оценката на мезентериалното и метастатично ангажиране.[6,7,13]

FDG-PET/CT има различна роля според биологията на тумора: при агресивни лимфоми, включително DLBCL, е ключов метод за стадиране и оценка на терапевтичния отговор, докато при добре диференцирани Si-NET чувствителността може да бъде по-ниска от SSTR-PET. Изборът на радиофармацевтик трябва да бъде биологично обусловен, а не само анатомично ориентиран.[6,8]

Молекулярна и дигитална патология

Съвременната диагноза на редките тънкочревни неоплазии все по-често изисква интегриране на морфология, имунохистохимия и молекулярно профилиране. При GIST системното KIT/PDGFRA изследване е препоръчително поради прогностичната и предиктивна стойност; при KIT/PDGFRA-wild-type тумори NGS подпомага идентифицирането на SDH, NF1, BRAF и редки фузионни драйвери. При SBA MMR/MSI статусът и по-широкото геномно профилиране могат да идентифицират наследствен риск и терапевтично значими промени. При лимфомите

Copyright: © 2026 (CC BY 4.0) by the authors.

имунофенотипът, FISH и молекулярните тестове са критични за прецизна класификация и терапевтичен избор.[4,7,8]
Т.нар. liquid biopsy и циркулиращата туморна ДНК се изследват като допълващи методи при редки интестинални неоплазии, особено когато получаването на тъкан е трудно. Към настоящия момент те не заместват хистологичната диагноза при локализирана тънкочревна лезия, но имат потенциал за молекулярно проследяване, оценка на минимална остатъчна болест и подбор на таргетна терапия в напреднали стадии.

Таблица 2. Модерен диагностичен алгоритъм при подозирана тънкочревна неоплазия и анемичен синдром

Клинична ситуация	**Предпочитан начален метод**	**Допълващ метод**	**Основна цел**
Окултно кървене/железодефицитна анемия след отрицателна гастро- и колоноскопия	SBCE	DAE; CT/MR ентерография	Мукозна локализация, биопсия, дефиниране на маса
Мелена/явно тънкочревно кървене при стабилен пациент	Ранна SBCE или CT ангиография според активността	DAE/ангиография	Локализиране и терапия
Стеноза, субилеус, подозирана маса	CT ентерография	MR ентерография, DAE	Оценка на стената, екзофитен компонент и резектабилност
Подозрение за Si-NET	Контрастна CT/MR + SSTR-PET/CT	Ендоскопия/DAE при нужда	Стадиране, мултифокалност, мезентериална и чернодробна болест
Подозрение за GIST	Контрастна CT	EUS/биопсия при дуоденална/достъпна лезия; NGS	Резектабилност, риск, молекулярен профил
Подозрение за лимфом	CT/PET-CT + ендоскопска/хирургична тъкан	Костномозъчна и молекулярна оценка	Стадиране и хистологична класификация

Съвременно хирургично лечение

Общи принципи
Хирургичното лечение на тънкочревните неоплазии не може да бъде унифицирано, тъй като онкологичните принципи са хистологично специфични. Общата цел при локализирана резектабилна солидна неоплазия е R0 резекция с минимално функционално

Copyright: © 2026 (CC BY 4.0) by the authors.

увреждане и адекватно управление на регионалния лимфен басейн, когато лимфогенната дисеминация е типична. Минимално инвазивните техники – лапароскопски и робот-асистирани – се използват все по-широко, но не трябва да компрометират онкологичната радикалност, експлорацията на цялото тънко черво или безопасното манипулиране на тумора.

Хирургия при аденокарцином

Резекцията е единственият потенциално курират метод при локализиран SBA. За йеюнални и илеални тумори стандартът е сегментна резекция на засегнатия сегмент с прилежащ мезентериум и регионална лимфаденектомия. При дуоденални аденокарциноми обемът се определя от локализацията: периампуларните и второпорционните лезии обичайно изискват pancreaticoduodenectomy, докато избрани проксимални или дистални тумори могат да бъдат подложени на сегментна дуоденална резекция, ако се постигат отрицателни граници и адекватна лимфна дисекция.[15]

Важни хирургични прогностични фактори са R0 статусът, лимфният стадий и броят на изследваните лимфни възли. При локално напреднало заболяване е необходим мултидисциплинарен подход с оценка на съседни структури и възможност за en bloc резекция. При напреднал стадий хирургията може да има палиативна роля при обструкция, кървене или перфорация, но системната терапия и молекулярните характеристики определят дългосрочното поведение.

Хирургия при GIST

При локализиран GIST стандартът е пълна хирургична резекция с интактна псевдокапсула и избягване на туморна руптура. Макроскопски отрицателен марж е желателен, но широки резекции не са необходими; сегментната тънкочревна резекция обикновено е достатъчна. Рутинна лимфаденектомия не се извършва, тъй като лимфогенните метастази са редки, с изключение на някои SDH-дефицитни форми или клинично подозрителни лимфни възли.[7]

Лапароскопската резекция е подходяща при селектирани тумори и опитен екип, при условие че се минимизира манипулацията и рискът от руптура; препаратът се екстрахира в защитна торба. При локално напреднал GIST, когато първичната операция би изисквала значителна органна загуба, neoadjuvant imatinib може да редуцира туморния обем и да позволи по-консервативна резекция. Задължително условие е предварителна тъканна и молекулярна верификация на чувствителна KIT/PDGFRA мутация.[7]

След R0 резекция адювантното лечение с imatinib е показано при висок риск от рецидив и чувствителен молекулярен профил. За малки тънкочревни GIST с ниска митотична активност рискът обикновено е нисък, но локализацията в тънкото черво носи по-неблагоприятен риск спрямо аналогичен стомашен тумор при сходни размер и митотичен индекс. Следователно решението трябва да се базира на валидирана рискова стратификация, а не на размера самостоятелно.

Хирургия при невроендокринни тумори

Хирургията при Si-NET има особености, свързани с честата мултифокалност и мезентериалните лимфни метастази. При резектабилно заболяване целта е отстраняване на първичния тумор/тумори и регионалния лимфно-мезентериален

Copyright: © 2026 (CC BY 4.0) by the authors.

пакет с максимално съхраняване на дължината на тънкото черво и мезентериалното кръвоснабдяване. Поради малкия размер и мултифокалността на първичните лезии палпацията на цялото тънко черво остава важен хирургичен принцип.[6,16]
Минимално инвазивният подход се развива, но селекцията трябва да бъде внимателна. Комбинацията от висококачествена CT ентерография и 68Ga-SSTR PET/CT може да идентифицира пациенти с нисък риск за пропусната мултифокална болест, при които лапароскопската или хибридна операция е възможна. При напреднала мезентериална фиброза, съдово обхващане или необходимост от комплексна лимфаденектомия отвореният или хибридният подход може да бъде по-безопасен.[13,16]

Хирургия при интестинален лимфом
За разлика от епителните и мезенхимните тумори, системната химиоимунотерапия е водещият лечебен компонент при повечето интестинални лимфоми. Хирургията не е рутинен първичен метод при неусложнено системно заболяване. Тя има ясни индикации при обструкция, перфорация, неконтролируемо кървене, перитонит, невъзможност за адекватна ендоскопска биопсия или при локализирана резектабилна лезия, когато резекцията може едновременно да стабилизира пациента и да осигури достатъчен материал за точна диагноза.[8]
Особен хирургичен риск е перфорацията вследствие на бърза туморна некроза след започване на химиотерапия, особено при агресивни и трансмурални лимфоми. Поради това при bulky стенозираща лезия решението за профилактична резекция преди системно лечение трябва да се взема индивидуално от мултидисциплинарен екип. Сегментната резекция с първична анастомоза е предпочитана, когато локалната ситуация и общото състояние позволяват; при перитонит или тежка контаминация може да се наложи стома или staged reconstruction.[8]

Клиничен случай 1 — инцидентно диагностициран малък GIST
77-годишен мъж с анамнеза за предходна предна резекция по повод умеренодиференциран G2 аденокарцином на ректосигмоидалната област е хоспитализиран с коремна болка, подуване, затруднено отделяне на газове, гадене и повръщане. Ендоскопски е установена високостепенна стеноза в областта на колоректалната анастомоза, а контрастно усиленото CT изследване показва циркулярна и относително равномерна стеноза без убедителни нодуларни или мекотъканни компоненти за локален рецидив.
При оперативната ревизия са установени адхезии, стенотична колоректална анастомоза и Мекелов дивертикул. Извършени са адхезиолиза, резекция на стенотичния сегмент с реконструкция на чревния пасаж и резекция на дивертикула. Хистологично в дебелочревната анастомоза не е доказан рецидив на аденокарцинома, но в тънкочревния материал е намерена субмукозна/мускулна мезенхимна формация от мономорфни вретеновидни клетки.
Имунохистохимично CD117 е силно позитивен, а S100 е позитивен в част от туморните клетки. Окончателната диагноза е GIST с максимален размер 1,4 cm, митотична активност под 5 митози/5 mm², pT1 и прогностична категория 1. Туморът е инцидентна находка. В наличната документация липсват достатъчно лабораторни показатели за доказване на конкретен анемичен синдром, поради което причинна връзка между GIST и анемия не следва да се твърди.

Copyright: © 2026 (CC BY 4.0) by the authors.

Клиничен случай 2 — GIST с мелена и тежък анемичен синдром
56-годишна жена постъпва с отпадналост, лесна уморяемост, повръщане и неколкократни меленични изхождания. В хода на хоспитализацията е документиран бърз спад на Hb до приблизително 70 g/L, последван от 65 g/L и минимална стойност 57 g/L, при хематокрит около 0,18–0,20. MCV остава приблизително 87 fL, което е типично за остра/подостра постхеморагична анемия и илюстрира защо нормоцитозата не изключва тежка гастроинтестинална кръвозагуба.
CT на корем и малък таз показва в областта на дуоденойеюналния преход/проксималния йеюнум интралуминално разположена овална формация с резки лобулирани очертания, размери приблизително 25 × 23 mm, периферно контрастиране и хиподензен център, интерпретиран като некротична или кистична трансформация. Не са установени данни за перфорация или далечна дисеминация. Образната диагноза е вероятен GIST.
Извършена е сегментна тънкочревна резекция с възстановяване на пасажа. Макроскопски туморът е приблизително 2,5 cm и преимуществено субмукозен. Хистологично представлява интрамурална мезенхимна неоплазия от относително мономорфни вретеновидни клетки сред добре васкуларизирана и колагенизирана строма. Митотичната активност е под 5/5 mm². Три изследвани лимфни възела са без метастази, а резекционните линии са свободни.
Имунохистохимично туморните клетки са CD117- и DOG1-позитивни. Поставена е диагноза високо диференциран G1 GIST на тънкото черво, вретеновидноклетъчен тип, pT2 pN0 R0, нисък риск от прогресия. Пациентката е оставена на диспансерно наблюдение без адювантна системна терапия. Контролните CT изследвания не показват локален рецидив или дисеминация.
Хематологичната динамика е най-силният аргумент за причинност. След хирургичното лечение Hb се възстановява до 146 g/L, а при последващ контрол до 153 g/L, при нормоцитни еритроцитни индекси и без нови данни за гастроинтестинално кървене. Последователността „GIST → мелена → Hb 57 g/L → R0 резекция → трайно нормализиране на Hb" демонстрира пряка хеморагична патогенеза и показва, че ниският онкологичен риск не изключва клинично тежко кървене.

Клиничен случай 3 — DLBCL с тънкочревно ангажиране
48-годишна жена с предходно диагностициран нодален маргинално-зонов лимфом и последващи данни за агресивна B-клетъчна трансформация е лекувана с R-CHOP. След първоначален метаболитен отговор се появяват персистиращи коремни болки и образна прогресия с мезентериална и ретроперитонеална лимфаденопатия и директно тънкочревно ангажиране.
CT от октомври 2025 г. визуализира множество увеличени и конфлуиращи мезентериални и ретроперитонеални лимфни възли и зона на концентрично, неравномерно задебеляване и интензивно контрастиране на тънкочревната стена на протежение около 30 mm, стенозираща лумена. При операцията на около 60 cm дистално от ligamentum Treitz е установена циркумферентна туморна формация, обтурираща лумена, и е извършена сегментна резекция с механична анастомоза.
Имунохистохимичният профил демонстрира PAX5 и CD79α позитивност в неопластичните B-клетки, CD10 и Cyclin D1 негативност, частична BCL2/BCL6 експресия и Ki-67 около 50%, достигащ до 70% в отделни полета. CD20 е отрицателен, което е интерпретирано в контекста на предходна anti-CD20 терапия. Заключението

Copyright: © 2026 (CC BY 4.0) by the authors.

е DLBCL, non-GCB тип, инфилтриращ тънкото черво, като не може да се изключи трансформация от предшестващ маргинално-зонов лимфом.
Постоперативното протичане е усложнено от перитонит, повторна хирургична интервенция, илеостома, абсцес и фистулизация. PET/CT през 2026 г. показва персистиращо и впоследствие мултифокално тънкочревно ангажиране и надбъбречни локализации. В предоставения материал не е налична достатъчно пълна серия от Hb и железен статус около първоначалната интестинална изява; поради това не е коректно да се приема доказана пряка причинност между лимфома и анемичния синдром. Потенциалната анемия при този пациент би била мултифакторна.

Сравнителен анализ на трите клинични случая
Таблица 3. Сравнителна характеристика на клиничните случаи

Показател
Случай 1
Случай 2
Случай 3
Хистология
GIST
GIST
DLBCL, non-GCB
Локализация/модел
Малък тънкочревен тумор; инцидентна находка
Дуоденойеюнален преход/проксимален йеюнум; субмукозен
Циркумферентно стенозиращо и впоследствие мултифокално ангажиране
Клинична изява
Обструкция по друга причина
Мелена, отпадналост, тежка анемия
Коремна болка, стеноза/субилеус, системно лимфомно заболяване
Hb/анемия
Недостатъчни данни за причинност
Минимум 57 g/L; постхеморагична
Липса на достатъчна серия; потенциално мултифакторна
Основна диагностика
Инцидентна хистология + IHC
CT → хирургия → CD117/DOG1
CT/PET-CT → хирургия → разширена IHC
Хирургичен резултат
Резекция на тънкочревния материал
R0 сегментна резекция
Сегментна резекция поради стеноза; последващи усложнения
Онкологичен фенотип
Малък нискорисков GIST
Нискорисков GIST с тежък хеморагичен фенотип
Агресивен системен лимфом

Copyright: © 2026 (CC BY 4.0) by the authors.

Трите случая демонстрират, че клиничната тежест и онкологичната агресивност не са синоними. При случай 1 GIST е малък и инцидентен; при случай 2 сходно нискорисков по морфологични критерии тумор предизвиква тежко клинично кървене; при случай 3 доминира системната биология на агресивен лимфом с локално стенозиращо поведение. Следователно симптоматичният фенотип се определя от анатомичното взаимодействие между тумора и чревната стена, а не само от стадия и пролиферативния индекс.

Вторият клиничен случай е най-силен модел за връзка между редка тънкочревна неоплазия и анемичен синдром, тъй като са налице едновременно манифестно кървене, обективно тежка анемия и последващо трайно нормализиране на Hb след дефинитивно хирургично лечение. Това отговаря на логиката на dechallenge: отстраняването на предполагаемия причинен фактор е последвано от изчезване на клиничния и лабораторния фенотип.

Първият и третият случай подчертават обратната страна на клиничното интерпретиране. При липса на лабораторна серия не трябва ретроспективно да се конструира недоказан анемичен синдром. Това е особено важно при онкохематологични пациенти, при които причините за анемия са множествени и често съществуват едновременно. Академично коректният анализ трябва ясно да разграничава доказана причинност, вероятна асоциация и патофизиологично правдоподобна, но недоказана връзка.

Практически диагностично-терапевтичен алгоритъм

При пациент с анемичен синдром първата стъпка е морфологично и патофизиологично определяне на анемията чрез пълна кръвна картина, ретикулоцити, феритин, трансферинова сатурация, CRP, бъбречна функция, B12 и фолат при индикация. При доказан железен дефицит и липса на очевидна извънгастроинтестинална причина се извършват висококачествени горна и долна ендоскопия. При отрицателен резултат и персистираща/рецидивираща анемия се преминава към тънкочревна диагностика.

При липса на симптоми за стеноза предпочитаният първи метод е SBCE. При данни за субилеус, обструкция, коремна маса, болка с редукция на тегло или подозирана субепителна неоплазия е по-логично първично CT/MR ентерографско изследване, за да се намали рискът от капсулна ретенция и да се оцени екстралуминалният компонент. Положителната находка следва да бъде таргетирана с DAE, EUS или образно насочена core-biopsy според локализацията и туморния тип.[1,11]

При активно значимо кървене и хемодинамична нестабилност приоритет е ресусцитацията и бързото локализиране на източника чрез CT ангиография и/или ангиография с възможност за емболизация, последвани от ендоскопско или хирургично дефинитивно лечение. При доказан тумор хирургичният план се определя от хистологията: сегментна онкологична резекция с лимфаденектомия при аденокарцином, органосъхраняваща R0 резекция без лимфаденектомия при GIST, резекция на първичния тумор и мезентериалния лимфен пакет при Si-NET и селективна хирургия при усложнен интестинален лимфом.

ЗАКЛЮЧЕНИЕ

Редките неоплазии на тънкото черво представляват хетерогенна група заболявания, чиято честота нараства паралелно с усъвършенстването на ендоскопската и образната диагностика. Невроендокринните неоплазии, аденокарциномът, GIST и

Copyright: © 2026 (CC BY 4.0) by the authors.

лимфомите имат различна клетъчна хистогенеза, молекулярни драйвери, анатомична предилекция и модел на дисеминация, поради което диагностичният и хирургичният подход трябва да бъде хистологично специфичен.
Анемичният синдром може да бъде първа, единствена или усложняваща проява. При GIST доминира кръвозагубата от мукозна улцерация; при аденокарцином се съчетават туморно кървене, възпаление и малнутриция; при невроендокринните тумори анемията е по-рядка и често вторична на исхемично или напреднало заболяване; при лимфомите тя е типично мултифакторна. Лабораторният фенотип трябва да бъде интерпретиран динамично, а нормоцитозата не изключва остра или подостра гастроинтестинална кръвозагуба.
Съвременната диагностика се основава на комплементарността между SBCE, device-assisted ентероскопия, CT/MR ентерография и тумор-специфична функционална образна диагностика. AI-assisted анализът на капсулна ендоскопия, NGS, SSTR-PET/CT и молекулярното профилиране са важни направления на модернизация, но трябва да бъдат интегрирани в клиничен алгоритъм, а не разглеждани като самостоятелни заместители на експертната интерпретация и хистологичната диагноза.
Хирургичното лечение остава централно при локализираните солидни неоплазии и при усложнени лимфоми. Сегментната резекция е основа при йеюноилеален аденокарцином и GIST, но лимфаденектомията е задължителна при аденокарцином и Si-NET, докато при GIST обичайно не е показана. Минимално инвазивната хирургия има нарастваща роля, но онкологичната радикалност, избягването на туморна руптура, оценката на мултифокалността и запазването на мезентериалното кръвоснабдяване имат приоритет пред избора на оперативен достъп.
Представените клинични случаи подчертават необходимостта от стриктна причинно-следствена интерпретация. Най-убедителният пример е нискорисков йеюнален GIST, манифестирал се с мелена и Hb 57 g/L, последван от трайна нормализация на хемоглобина след R0 резекция. Този фенотип показва, че малкият размер и ниският риск от прогресия не изключват животозастрашаващо хеморагично усложнение. При необясним, рецидивиращ или рефрактерен анемичен синдром тънкото черво следва системно да бъде включвано в диагностичния алгоритъм.

Copyright: © 2026 (CC BY 4.0) by the authors.

ЛИТЕРАТУРА

1. Vlachou E, Koffas A, Toumpanakis C, Keuchel M (2023) Updates in the diagnosis and management of small-bowel tumors. Best Pract Res Clin Gastroenterol 64-65:101860. https://doi.org/10.1016/j.bpg.2023.101860
2. Schafrat PJM, van Erning FN, Zwinderman K et al (2025) Malignancies of the small intestine: incidence and trends in a nationwide registry. Cancer Epidemiol 99:102943. https://doi.org/10.1016/j.canep.2025.102943
3. Silva F, Bustamante M, Latorre G et al (2024) Clinical features and prognosis of malignant small bowel tumors: Experience from a university hospital in Chile. Gastroenterol Hepatol 47(5):491-499. https://doi.org/10.1016/j.gastrohep.2024.01.013
4. Aparicio T, Henriques J, Svrcek M et al (2024) Genomic profiling of small bowel adenocarcinoma: a pooled analysis from 3 databases. Br J Cancer 131(1):49-62. https://doi.org/10.1038/s41416-024-02687-7
5. Webster AP, Thirlwell C (2024) The Molecular Biology of Midgut Neuroendocrine Neoplasms. Endocr Rev 45(3):343-350. https://doi.org/10.1210/endrev/bnad034
6. Lamarca A, Bartsch DK, Caplin M et al (2024) European Neuroendocrine Tumor Society (ENETS) 2024 guidance paper for the management of well-differentiated small intestine neuroendocrine tumours. J Neuroendocrinol 36(9):e13423. https://doi.org/10.1111/jne.13423
7. Serrano C, Martín-Broto J, Asencio-Pascual JM et al (2023) 2023 GEIS Guidelines for gastrointestinal stromal tumors. Ther Adv Med Oncol 15:17588359231192388. https://doi.org/10.1177/17588359231192388
8. Chen X, Wang J, Liu Y et al (2024) Primary intestinal diffuse large B-cell lymphoma: novel insights and clinical perception. Front Oncol 14:1404298. https://doi.org/10.3389/fonc.2024.1404298
9. Abdullah SAA, Goa P, Vandenberghe E, Flavin R (2023) Update on the Pathogenesis of Enteropathy-Associated T-Cell Lymphoma. Diagnostics (Basel) 13(16):2629. https://doi.org/10.3390/diagnostics13162629
10. Snook J, Bhala N, Beales ILP et al (2021) British Society of Gastroenterology guidelines for the management of iron deficiency anaemia in adults. Gut 70(11):2030-2051. https://doi.org/10.1136/gutjnl-2021-325210
11. Pennazio M, Rondonotti E, Despott EJ et al (2023) Small-bowel capsule endoscopy and device-assisted enteroscopy for diagnosis and treatment of small-bowel disorders: ESGE Guideline - Update 2022. Endoscopy 55(1):58-95. https://doi.org/10.1055/a-1973-3796
12. Dhali A, Kipkorir V, et al (2025) Artificial Intelligence-Assisted Capsule Endoscopy Versus Conventional Capsule Endoscopy for Detection of Small Bowel Lesions: A Systematic Review and Meta-Analysis. J Gastroenterol Hepatol 40(5):1105-1118. https://doi.org/10.1111/jgh.16931
13. Bonomi A, Fumagalli Romario U, Funicelli L et al (2024) Diagnosis and staging of small intestinal neuroendocrine tumors with CT enterography and PET with Gallium-68: preoperative risk stratification protocol. Langenbecks Arch Surg. https://doi.org/10.1007/s00423-024-03254-7
14. Van Den Heede K, van Beek DJ, Van Slycke S et al (2024) Surgery for advanced neuroendocrine tumours of the small bowel: recommendations based on a consensus meeting of the European Society of Endocrine Surgeons (ESES). Br J Surg 111(4):znae082. https://doi.org/10.1093/bjs/znae082
15. Benson AB, Venook AP, Al-Hawary MM et al (2019) Small Bowel Adenocarcinoma, Version 1.2020, NCCN Clinical Practice Guidelines in Oncology. J Natl Compr Canc Netw 17(9):1109-1133. https://doi.org/10.6004/jnccn.2019.0043

Copyright: © 2026 (CC BY 4.0) by the authors.

МУКОЗЕН МЕЛАНОМ НА ДИСТАЛНИЯ РЕКТУМ: ИЗБОР НА ХИРУРГИЧНА СТРАТЕГИЯ СПОРЕД ВЪЗМОЖНОСТТА ЗА ПОСТИГАНЕ НА РАДИКАЛНА РЕЗЕКЦИЯ И ТУМОРНАТА БИОЛОГИЯ

Й. ИВАНОВ, ПОЛИНА МАРИНОВА, МЕРИ ШОШКОВА, СТЕФКА ПЕТРОВА, МАРТИН КАРАМАНЛИЕВ, ДОБРОМИР ДИМИТРОВ

Й. Иванов1,2, Полина Маринова1, Мери Шошкова1,2, Стефка Петрова1, Мартин Караманлиев1,2, Добромир Димитров1,2
1. *УМБАЛ „Д-р Георги Странски“, Клиника по хирургична онкология, Плевен, България*
2. *Медицински университет – Плевен, Център за компетентност по персонализирана медицина, 3D и телемедицина, робот-асистирана и минимално инвазивна хирургия, Плевен, България*

Увод: Аноректалният мукозен меланом е рядко и агресивно малигнено заболяване, за което липсва общоприета специфична система за стадиране и няма консенсус относно оптималния хирургичен подход. Определянето на хирургичния подход е особено трудно, когато анатомичният стадий не отразява адекватно биологичното поведение на тумора.
Представяне на клиничен случай: 82-годишен мъж постъпи в отделението по повод на примеси на кръв в изпражненията. Колоноскопията с биопсия потвърди мукозен меланом с висока пролиферативна активност. Ядрено-магнитният резонанс на малкия таз установи ниско разположен ректален тумор на 6-8 mm проксимално от аноректалната линия, както и допълнителна проксимална лезия, пораждаща съмнение за мултифокалност, без суспектни регионални лимфни възли. Контрастно усилената компютърна томография не показа данни за далечни метастази. Възможността за постигане на свободни резекционни линии чрез широка локална ексцизия или друг сфинктер-съхраняващ подход беше преценена като малко вероятна. След мултидисциплинарно обсъждане и съобразяване с информираното решение на пациента беше извършена робот-асистирана абдоминоперинеална резекция. Интраоперативно беше извършено картографиране на сентинелни лимфни възли с индоцианиново зелено като експлораторен метод за допълнително стадиране. Окончателното хистопатологично изследване потвърди мултифокален мукозен меланом, ограничен до мукозата и субмукозата, с отрицателни резекционни линии, Ki-67 индекс 45% и съмнение за съдова инвазия. Не бяха установени лимфни метастази. При образно-диагностичен контрол на шестия месец не бяха установени данни за прогресия на заболяването.
Дискусия: Въпреки ограниченото локално разпространение и липсата на лимфни и далечни метастази, хистопатологичните характеристики на тумора показваха неблагоприятен биологичен профил. Публикуваните мета-анализи не показват ясно предимство на абдоминоперинеалната резекция по отношение на общата преживяемост спрямо широката локална ексцизия. В настоящия случай изборът на оперативна интервенция беше продиктуван основно от възможността за постигане на свободни резекционни линии с оглед на дисталната локализация на тумора и мултифокалния характер на заболяването. Ролята на картографирането на сентинелни лимфни възли при аноректален мукозен меланом остава неизяснена.

Copyright: © 2026 (CC BY 4.0) by the authors.

Заключение: При аноректален мукозен меланом изборът на хирургична стратегия може да се основава преди всичко на възможността за постигане на свободни резекционни линии. Туморната биология и информираният избор на пациента следва да се отчитат при индивидуализиране на лечението. Необходима е унифицирана система за стадиране, която да отчита и биологичните характеристики на тумора и да подпомага диагностично-терапевтичния алгоритъм.
Ключови думи: аноректален мукозен меланом; абдоминоперинеална резекция; широка локална ексцизия.

DISTAL RECTAL MUCOSAL MELANOMA: SURGICAL STRATEGY GUIDED BY MARGIN FEASIBILITY AND TUMOUR BIOLOGY

Y. Ivanov1,2, Polina Marinova1, Meri Shoshkova1,2, Stefka Petrova1, Martin Karamanliev1,2, Dobromir Dimitrov1,2
1. *Dr. Georgi Stranski University Hospital, Department of Surgical Oncology, Pleven, Bulgaria*
2. *Medical University – Pleven, Center of Competence in Personalized Medicine, 3D and Telemedicine, Robotic Assisted and Minimally Invasive Surgery, Pleven, Bulgaria*

Introduction: Anorectal mucosal melanoma is a rare and aggressive malignancy with no universally accepted disease-specific staging framework and no consensus on the optimal surgical approach. Surgical decision-making is particularly challenging when anatomical staging does not adequately reflect tumour biology.
Case presentation: An 82-year-old man presented with blood-streaked stools. Colonoscopy and biopsy confirmed mucosal melanoma with high proliferative activity. Pelvic magnetic resonance imaging demonstrated a distal tumour located 6-8 mm proximal to the anorectal junction and an additional proximal lesion suspicious for multifocal disease, without suspicious regional lymph nodes. Contrast-enhanced computed tomography showed no distant metastases. Because adequate surgical margins were considered unlikely to be achievable using wide local excision or other sphincter-preserving approaches, robot-assisted abdominoperineal resection was performed after multidisciplinary discussion and consideration of the patient's informed preference. Intraoperative indocyanine green-guided sentinel lymph node mapping was added as an exploratory staging adjunct. Final pathology confirmed multifocal mucosal melanoma confined to the mucosa and submucosa, with negative resection margins, a Ki-67 index of approximately 45%, and suspected vascular invasion. No nodal metastases were identified. At six-month follow-up, imaging showed no evidence of disease progression.
Discussion: Despite submucosal confinement and the absence of nodal or distant metastases, the tumour exhibited an adverse biological profile. Although abdominoperineal resection has not demonstrated a clear survival advantage over wide local excision, its selection in this case was driven primarily by margin feasibility in the setting of distal location and multifocality. The clinical value of sentinel lymph node mapping in anorectal mucosal melanoma remains uncertain.
Conclusion: In anorectal mucosal melanoma, surgical strategy may be guided primarily by the feasibility of achieving negative margins, with tumour biology and patient preference informing individualised decision-making. More consistent, biologically informed staging frameworks are needed to support clinical decision-making.

Keywords: anorectal mucosal melanoma; abdominoperineal resection; wide local excision

Copyright: © 2026 (CC BY 4.0) by the authors.

СТЕНТЪТ В ТЯЛОТО – КОГА ЖИВОТОСПАСЯВАЩАТА ТРЪБИЧКА СЕ ПРЕВРЪЩА В ПРОБЛЕМ?

Г. ЧЕНГАЛОВА, Д. РУСЕНОВ, Е. ДАСКАЛОВА, Е. СТОЯНОВА, Д. ПЕНЧЕВ, К. ДРАГАНОВ

Г. Ченгалова, Д. Русенов, Е. Даскалова, Е. Стоянова, Д. Пенчев, К. Драганов
Аджибадем Сити Клиник УМБАЛ Токуда, Клиника по чернодробна, жлъчна, панкреатична и обща хирургия

Увод: Саморазширяващите се метални стентове (SEMS) са изработени от материали като закалена стомана, нитинол, с разнообразно покритие и се наложиха в широката практика при заболявания на гастроинтестиналната система. Първоначално разработени за палиативно лечение на рак на хранопровода, днес стентовете играят все по-важна роля при доброкачествени и злокачествени стриктури на храносмилателната система, вкл. и във все по-широко използваната ендоскопска гастро-ентероанастомоза.
Методи: Ретроспективно проучване и анализ на информацията на пациентите с ендоскопски поставени метални стентове, претърпели оперативна намеса по повод на усложнеия от поставените стентове в Клиниката по чернодробна, жлъчна, панкреатична и обща хирургия на УМБАЛ Токуда за период от 3 години (2022-2025г). Ранните усложнения включват болка, перфорация и кървене, а късните усложнения – миграция на стента, обструкция и формиране на фистула. Представяме 4 случая на пациенти, с проведени оперативни намеси, след миграция на поставените стентове за периода 2024-2026
Резултати: За периода 2022-2025г в УМБАЛ Токуда са проведени над 1000 процедури по поставяне на стентове. Една голяма част от тях представяват билиарни или панкреатични стентове (916). В последните 2 години се увеличава дела на ендоскопската гастроентеро анастомоза. Миграцията и перфорацият след поставяне на стентове представяват най-често срещаните усложения, налагащи хирургична намеса. В нашата извадка от 4 пациента с мигрирали стентове е налице един exitus letalis, проведена е една планова операция, а останалите 3 са в условието на спешност или отложена спешност.
Заключение: Поставянето на SEMS често се съпътства от усложнения като запушване и миграция на стента, които могат да бъдат ефективно лекувани както ендоскопски, така и хирургично. По-редките усложнения включват перфорация, кървене, болка и образуване на фистула. При невъзможност за ендоскопска ревизия на усложненията, пациентите подлежат на оперативно лечение при висок риск поради прологиране на състоянието и нивото на спешност.

Ключови думи: стент, кървене, перфорация, миграция.

Copyright: © 2026 (CC BY 4.0) by the authors.

THE STENT IN THE BODY — WHEN DOES THE LIFE-SAVING TUBE BECOME A PROBLEM?

G. Chengalova, D. Roussenov, E. Daskalova, E. Stoyanova, D. Penchev, K. Draganov
Acibadem City Clinic, Tokuda University Hospital, Department of Hepatic, Biliary, Pancreatic, and General Surgery

Introduction: Self-expanding metal stents (SEMS) are made of materials such as stainless steel and nitinol, with various coatings, and have become widely used in the treatment of gastrointestinal diseases. Initially developed for the palliative treatment of oesophageal cancer, stents now play an increasingly important role in benign and malignant strictures of the digestive system, including in the increasingly common endoscopic gastro-enterostomy.
Methods: A retrospective study and analysis of patient data for patients with endoscopically placed metal stents who underwent surgical intervention due to complications from the stents at the Department of Hepatic, Biliary, Pancreatic, and General Surgery at Tokuda University Hospital over a 3-year period (2022—2025). Early complications include pain, perforation, and bleeding, while late complications include stent migration, obstruction, and fistula formation. We present four cases of patients who underwent surgical interventions following stent migration during the period 2024—2026.
Results: Between 2022 and 2025, over 1,000 stent placement procedures were performed at Tokuda University Hospital. A large proportion of these involved biliary or pancreatic stents (916). In the last 2 years, the proportion of endoscopic gastrointestinal anastomoses has increased. Stent migration and perforation following stent placement are the most common complications requiring surgical intervention. In our sample of 4 patients with migrated stents, there was one fatal outcome; one elective surgery was performed, and the remaining 3 cases were treated as emergencies or delayed emergencies.
Conclusion: SEMS placement is often accompanied by complications such as stent occlusion and migration, which can be effectively treated both endoscopically and surgically. Rarer complications include perforation, bleeding, pain, and fistula formation. When endoscopic management of complications is not possible, patients are subject to high-risk surgical treatment due to the prolonged nature of the condition and the level of urgency.

Keywords: stent, bleeding, perforation, migration.

Copyright: © 2026 (CC BY 4.0) by the authors.

МОЛЕКУЛНИ МАРКЕРИ ЗА ХЕМАТОГЕННО ЧЕРНОДРОБНО МЕТАСТАЗИРАНЕ НА КОЛОРЕКТАЛНИЯ КАРЦИНОМ.

Р. ТОДОРОВ, Е. ТОШЕВА, Е. ЖИВКОВ, И. БАШЛИЕВ, В. СОЛУНКИН, И. ИВАНОВ, Д. БУЛАНОВ, А. ЙОНКОВ

Р. Тодоров1,2, Е. Тошева1,2, Е. Живков1,2, И. Башлиев1,2, В. Солункин1,2, И. Иванов1,2, Д. Буланов1,2, А. Йонков1,2
1. Медицински Университет – София
2. УМБАЛ Александровска – София

Увод: Хематогенния път на разпространение е основния за появата на метастази в чернодробния паренхим. Той бива опосредстван от директния дренаж на кръвта от коремните органи през порталната вена към черния дроб. Около 40% до 50 % от пациентите с коло-ректален карцином развиват чернодробни метастатични депозити. Самата каскада на чернодробното метастазиране е многоетапен процес, протичащ основно на клетъчно и молекулно ниво. Метастатичните клетки преминават през етапи на епителна-мезенхимна трансформация, интравазация, портален транзит, синусоидален арест, екстравазация и колонизация. От страна на чернодробния паренхим също настъпват промени и той не остава инертен за инвазиращите го клетки. В него протичат процеси на резистиране или подпомагане на местатазирането. В чернодробния пренхим протичат процеси на формиране на пре-метастатични ниши, които подготвят „плодородната почва", в която да покълнат метастазите. Купферовите клетки заедно с местните неутрофили формират неутрофилни екстрацелуларни мрежи, в които се поселват първите метастатични клетки. Активират се чернодробните стелатни клетки за производство на екстрацелуларен колаген използван за първична матрица за метастазиране. Протичат процеси подобни на студения абсцес, които довеждат до подтискане на NK и локалните цитотоксични лимфоцити. Биомаркерите за ранно хематогенно чернодробно метастазиране са няколко вида – хистологични, тъканни и кръвни. Такива маркери са: Neutrophil to Lymphpocite ratio, lipoprotein-associated Phospholipase A2, ct DNA, RAS Mutations, BRAF V600e Mutation. WNT/B cadherin, HGF/c-Met, TGF-b, PI3K/AKT/mTOR, Notch pathway.
Методи: В клиниката по Чернодробно-панкреатична Хирургия на УМБАЛ Александровска бяха изследвани случайте с колоректален карцином и хематогенно метастазиране на онкологичното заболяване. Статистически бяха обработени случайте хематогенна прогресия с чернодробно метастазиране на колоректалния карцином.
Заключение: Комбинацията от статистически данни и изследвани биомаркери за хематогенна прогресия дават възможност за намиране на полезни критерии за наличието или липсата на ранно, невидимо за образните методи и по време на оперативната интервенция, метастазиране. Това дава възможност за по-добро диагностициране и лечение на ранните етапи на метастатичния коло-ректален карцином.

Ключови думи: туморни маркери, метастазиране, молекулни маркери.

Copyright: © 2026 (CC BY 4.0) by the authors.

MOLECULAR MARKERS OF HAEMATOGENOUS LIVER METASTASIS IN COLORECTAL CANCER

R. Todorov1,2, E. Tosheva1,2, E. Zhivkov1,2, I. Bashliev1,2, V. Solunkin1,2, I. Ivanov1,2, D. Bulanov1,2, A. Yonkov1,2
1. Medical University – Sofia
2. Alexandrovska University Hospital – Sofia

Introduction: Haematogenous spread is the principal route by which colorectal cancer metastasizes to the liver, facilitated by the direct drainage of blood from the abdominal organs through the portal vein. Approximately 40–50% of patients with colorectal cancer develop hepatic metastatic deposits. The metastatic cascade is a multistep process occurring predominantly at the cellular and molecular level. Tumour cells undergo epithelial–mesenchymal transition, intravasation, portal circulation, sinusoidal arrest, extravasation, and colonization. The hepatic parenchyma is not inert: it may either resist or facilitate metastatic implantation through the formation of premetastatic niches. Kupffer cells and local neutrophils form neutrophil extracellular traps that capture early metastatic cells, while activated hepatic stellate cells produce extracellular collagen that serves as an initial metastatic matrix. Cold-abscess-like processes may suppress natural killer cells and local cytotoxic lymphocytes. Potential biomarkers of early haematogenous liver metastasis include the neutrophil-to-lymphocyte ratio, lipoprotein-associated phospholipase A2, circulating tumour DNA, RAS mutations, the BRAF V600E mutation, and alterations in the WNT/β-catenin, HGF/c-Met, TGF-β, PI3K/AKT/mTOR, and Notch signalling pathways.
Methods: Cases of colorectal cancer with haematogenous progression and liver metastasis treated at the Department of Hepatopancreatobiliary Surgery, Alexandrovska University Hospital, were evaluated. Cases of haematogenous progression with colorectal liver metastasis were subjected to statistical analysis.
Conclusion: Combining statistical data with biomarkers of haematogenous progression may help identify clinically useful criteria for the presence or absence of early metastatic disease that remains undetectable by imaging and intraoperative assessment. This approach may improve the diagnosis and treatment of metastatic colorectal cancer at an earlier stage.

Keywords: colorectal cancer, liver metastasis, tumour markers, molecular biomarkers, haematogenous spread.

Copyright: © 2026 (CC BY 4.0) by the authors.

Увод

Хематогенния път на разпространение е основния за появата на метастази в чернодробния паренхим. Той бива опосредстван от директния дренаж на кръвта от коремните органи през порталната вена към черния дроб. Около 40% до 50 % от пациентите с коло-ректален карцином развиват чернодробни метастатични депозити.

Самата каскада на чернодробното метастазиране е многоетапен процес, протичащ основно на клетъчно и молекулно ниво. Метастатичните клетки преминават през етапи на епителна-мезенхимна трансформация, интравазация, портален транзит, синусоидален арест, екстравазация и колонизация. От страна на чернодробния паренхим също настъпват промени и той не остава инертен за инвазиращите го клетки. В него протичат процеси на резистиране или подпомагане на местатазирането.

В чернодробния пренхим протичат процеси на формиране на пре-метастатични ниши, които подготвят „плодородната почва", в която да покълнат метастазите. Купферовите клетки заедно с местните неутрофили формират неутрофилни екстрацелуларни мрежи, в които се поселват първите метастатични клетки. Активират се чернодробните стелатни клетки за производство на екстрацелуларен колаген използван за първична матрица за метастазиране. Протичат процеси подобни на студения абсцес, които довеждат до подтискане на NK и локалните цитотоксични лимфоцити.

Биомаркерите за ранно хематогенно чернодробно метастазиране са няколко вида – хистологични, тъканни и кръвни. Такива маркери са: Neutrophil to Lymphpocite ratio, lipoprotein-associated Phospholipase A2, ct DNA, RAS Mutations, BRAF V600e Mutation. WNT/B cadherin, HGF/c-Met, TGF-b, PI3K/AKT/mTOR, Notch pathway.

В клиниката по Чернодробно-панкреатична Хирургия на УМБАЛ Александровска бяха изследвани случайте с колоректален карцином и хематогенно метастазиране на онкологичното заболяване. Статистически бяха обработени случайте хематогенна прогресия с чернодробно метастазиране на колоректалния карцином.

Комбинацията от статистически данни и изследвани биомаркери за хематогенна прогресия дават възможност за намиране на полезни критерии за наличието или липсата на ранно, невидимо за образните методи и по време на оперативната интервенция, метастазиране. Това дава възможност за по-добро диагностициране и лечение на ранните етапи на метастатичния коло-ректален карцином.

Чернодробното меастазиране на коло-ректалния карцином е многоетапен процес, в който се включват фактори като от страна на карциномните клетки, така и от самия макроорганизъм. Схематично този процес се представя със следната последователност

Първичен тумор → промени, подобни на EMT → инвазия → кръвоносни съдове → отдалечен орган → колонизация/метастази

Фактори от страна на карциномните клетки – в своята еволюция карациномните клетки претърпяват процеси на промяна. Един от основните процеси е епителиално-мезенхималната трансформация. [1] Епителиално-мезенхимният преход (EMT) е процес, при който раковите клетки, които обикновено имат епителиален характер, придобиват по-мезенхимни характеристики. Това може да увеличи способността им да се придвижват, да инвазират околната тъкан, да проникват в кръвообращението и да образуват метастази.

Copyright: © 2026 (CC BY 4.0) by the authors.

В хода на този процес клетките претърпяват радикални промени, които довеждат до придобиване на нови свойства и способности. Настъпват промени в клетъчната им мембрана – загубват холестерол и изчезват липидните салове. Така клетките стават нечувствителни към клетъчното сигнализиране. [2,3]. Тези процеси довеждат до слаби междуклетъчни контакти, клетките стават подвижни и придобиват способност да напуснат мястото си в структурата на тъканта и да инвазират в лимфни и кръвоносни съдове.

Фактори от страна на макроорганизмът – формиране на пре-метастатична ниша.

Преметастатичната ниша е сборно понятие от феномени на промяна в макроорганизмът настъпващи в отговор на сигналите подавани от туморните клетки. Реално организмът усеща, че някъде има млада тъкан, която се размножава и търси ново място да се засели, да прогресира и да се развива. Организмът подготвя подходящи условия за карциномните клетки още преди те да са се поселили, като създава места с увеличен богат кръвоток.[4]

Имунологични фактори при чернодробното метастазиране свързани с HLA

Черният дроб е имунотолерантен орган. Той съдържа много имунни клетки, но е създаден така, че да избягва прекомерни имунни реакции към вещества, идващи от храносмилателния тракт. Това създава среда, в която някои циркулиращи ракови клетки могат да оцелеят по-лесно. За раковите клетки HLA клас I играе сложна роля:

HLA-I върху раковата клетка се разпознава от CD8 T-клетките могат да атакуват раковата клетка. Ако раковата клетка загуби HLA-I, може да стане по-трудно за CD8 T-клетките да я разпознаят. Ниското ниво на HLA-I, обаче, може да активира NK-клетките, които могат да разпознаят клетката като „липсващ антиген представящ елемент" и така NK-клетките могат да я унищожат. В чернодробния паренхим има значителната популация от NK-клетки. Метастатични депозити с пълна загуба на HLA-I на клетките им са изключително редки, което предполага, че NK-клетките активно унищожават този вид метастични клетки. Така HLA-I-отрицателните ракови клетки по-малко способни да колонизират черния дроб.

Имунната среда на черния дроб включва много повече от HLA антигените. Чернодробния паренхим е изключително богат на имунилогично компетентни клетки – като клетките на Купфер, макрофаги, NK-клетки, CD8 T-клетки, неутрофили, Treg-клетки, секретиращи различни цитокини,

При колоректалния рак, слабата експресия на HLA-I е относително често срещана при чернодробните метастази, докато туморите с пълна загуба на HLA-I рядко метастазират в черния дроб. Това предполага, че може да съществува „оптимално" междинно ниво на HLA-I за раковите клетки които метастазират в черния дроб. Всяка ракова клетка трябва да има достатъчно HLA-I, за да се избегне силното разпознаване от NK-клетките като „липсващ антиген представящ елемен", но и потенциално достатъчно малко HLA-I, за да се намали ефективната атака от T-клетките.[5,6,7]

При тези сложни взаимодействия между раковите клетки и макроорганизма, редица имунологични, биохимични и молекулни маркери могат да покажат рано тенденцията за предстоящо метастазиране на тумора в черния дроб. Такива маркери са: Neutrophil to Lymphocite ratio, lipoprotein-associated Phospholipase A2, ct DNA, RAS Mutations, BRAF V600e Mutation. WNT/B cadherin, HGF/c-Met, TGF-b, PI3K/AKT/mTOR, Notch pathway.

Цел: да се изследват, чрез ретроспективен анализ случаите на чернодробно метастазиране при колоректален карцином. Да се намери клинична връзка и

Copyright: © 2026 (CC BY 4.0) by the authors.

приложение на маркерите за метастазиране, с цел неговото ранно откриване и по-ефективна терапия.

Материали и Методи

В клиниката по Обща и Чернодробно -панкреатична Хирургия бяха проучени всички случаи с коло-ректален карцином и метастази в черния дроб за период от 9 години. Проучени бяха общо123 случая.

Резултати:

От проучената извадка 108 случая се оказаха със синхронни метастатични лезии в черния дроб и 15 с метахронни лезии - фиг. 1

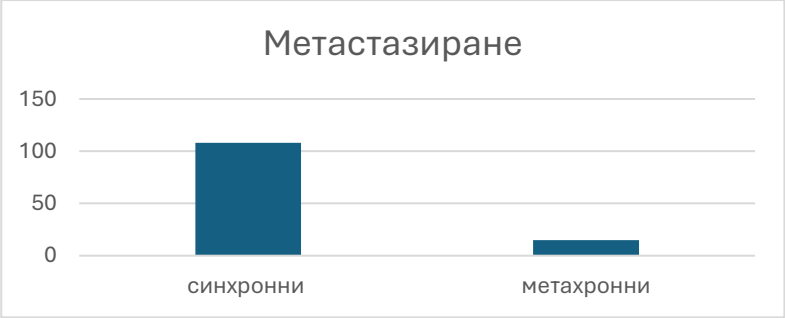

Фиг 1. Етап на поява на метастазите

От тях 55 са с единични метастатични лезии в черния дроб и 53 са с множествен. Фиг 2

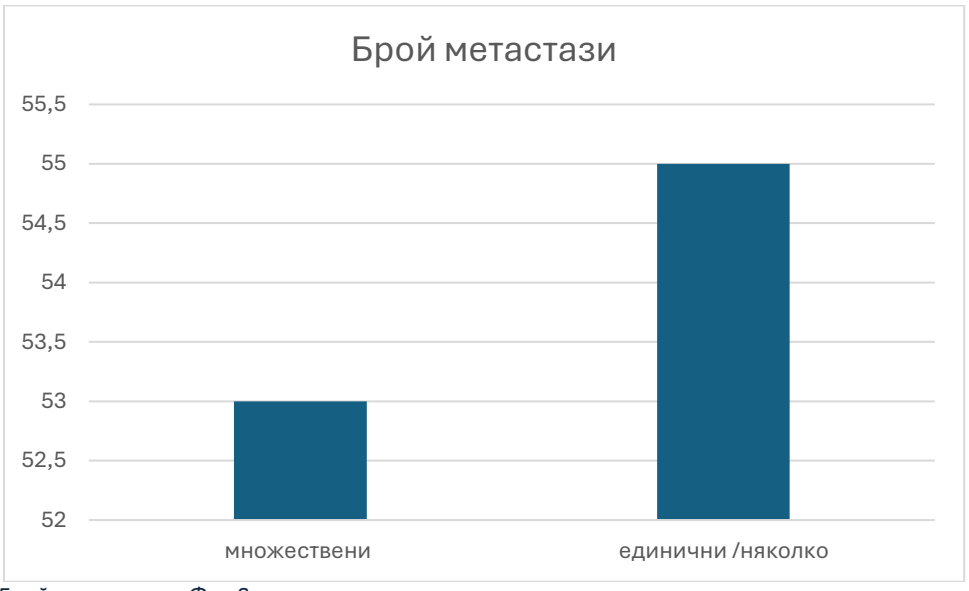

Брой метастази Фиг 2

В 9 от случаите се установиха метастази над 4см в диаметър и при 46 пациента под 4см.

Дискусия и анализ

Предоминирането на синхронните метастази над метахронните показва високия рейт на тропизъм на коло-ректалния карцином към ранно метастазиране.[8]

Няма рязка диверсификация на метастазирането – множествени спрямо единични метастази в черния дроб.

Copyright: © 2026 (CC BY 4.0) by the authors.

Този факт подкрепя тезата за високата метастатична способност и агресивност на коло-ректалния карцином.[9]
В по голямата част от случаите се установиха метастази с размери под 3 см – 46 случая., което още веднъж подкрепя тезата за ранния тропизъм към метастазиране на коло-ректалния карцином.
Ретроспективния анализ показа липса на изследван пряк маркер определящ склонността на малигнения процес да метастазира. Няма наложени в практиката методи за изследване на метастатичната способност на колоректалния карцином.

Заключение и Изводи
Комбинацията от статистически данни и изследвани биомаркери за хематогенна прогресия дават възможност за намиране на полезни критерии за наличието или липсата на ранно, невидимо за образните методи и по време на оперативната интервенция, метастазиране. Това дава възможност за по-добро диагностициране и лечение на ранните етапи на метастатичния коло-ректален карцином.

Референции
1/ Kalluri R, Weinberg RA. The basics of epithelial-mesenchymal transition. J Clin Invest. 2009 Jun;119(6):1420-8. doi: 10.1172/JCI39104. Erratum in: J Clin Invest. 2010 May 3;120(5):1786. PMID: 19487818; PMCID: PMC2689101.
2/Relationship between epithelialtomesenchymal transition and lipid rafts
Organization P27097 I. Rudnickal, A. HryniewiczJankowska I, A.F. Sikorskill, A. Czogallal
3/S. Perumal, N. Abdulla, R. Aronson, and M. Kaur, "*Cholesterol-Lowering Treatment Blocks Epithelial-Mesenchymal Transition (EMT) Associated Invasiveness and Drug Resistance in Breast and Colorectal Adenocarcinoma Models*," *Cancer Medicine* 15, no. 7 (2026): e72070, https://doi.org/10.1002/cam4.72070.
4/ Krüger A. Premetastatic niche formation in the liver: emerging mechanisms and mouse models. J Mol Med (Berl). 2015 Nov;93(11):1193-201. doi: 10.1007/s00109-015-1342-7. Epub 2015 Sep 24. PMID: 26400831.
5/Ijsselsteijn ME, Petitprez F, Lacroix L, Ruano D, van der Breggen R, Julie C, Morreau H, Sautès-Fridman C, Fridman WH, de Miranda NFDCC. Revisiting immune escape in colorectal cancer in the era of immunotherapy. Br J Cancer. 2019 Apr;120(8):815-818. doi: 10.1038/s41416-019-0421-x. Epub 2019 Mar 13. PMID: 30862951; PMCID: PMC6474276.
6/Zhang Q, Wang W, Yu H, Wang F, Chen X, Liang Z, Lu Y. Research progress on immune tolerance mechanisms in liver metastatic tumors and the "Liver-metastasis-oriented shared-mechanism therapeutic strategy" approach. Med Rev (2021). 2026 Feb 26;6(1):57-74. doi: 10.1515/mr-2025-0077. PMID: 41783896; PMCID: PMC12955356.
7/Yu J, Green MD, Li S, Sun Y, Journey SN, Choi JE, Rizvi SM, Qin A, Waninger JJ, Lang X, Chopra Z, El Naqa I, Zhou J, Bian Y, Jiang L, Tezel A, Skvarce J, Achar RK, Sitto M, Rosen BS, Su F, Narayanan SP, Cao X, Wei S, Szeliga W, Vatan L, Mayo C, Morgan MA, Schonewolf CA, Cuneo K, Kryczek I, Ma VT, Lao CD, Lawrence TS, Ramnath N, Wen F, Chinnaiyan AM, Cieslik M, Alva A, Zou W. Liver metastasis restrains immunotherapy efficacy via macrophage-mediated T cell elimination. Nat Med. 2021 Jan;27(1):152-164. doi: 10.1038/s41591-020-1131-x. Epub 2021 Jan 4. PMID: 33398162; PMCID: PMC8095049.
8/ Shin AE, Giancotti FG, Rustgi AK. Metastatic colorectal cancer: mechanisms and emerging therapeutics. Trends Pharmacol Sci. 2023 Apr;44(4):222-236. doi: 10.1016/j.tips.2023.01.003. Epub 2023 Feb 23. PMID: 36828759; PMCID: PMC10365888.
9/ An SX, Yu ZJ, Fu C, Wei MJ, Shen LH. Biological factors driving colorectal cancer metastasis. World J Gastrointest Oncol. 2024 Feb 15;16(2):259-272. doi: 10.4251/wjgo.v16.i2.259. PMID: 38425391; PMCID: PMC10900157.

Copyright: © 2026 (CC BY 4.0) by the authors.

МЯСТОТО НА FIXCISION® В ХИРУРГИЧНОТО ЛЕЧЕНИЕ НА АНАЛНИТЕ ФИСТУЛИ: ЕДНОЦЕНТРОВ ОПИТ (2018 – АВГУСТ 2026 Г.)

ПЛ. ПЕТКОВ, Ж. ШАВАЛОВ, К. ДИМИТРОВ, А. ТАСЕВА, И. БАШЛИЕВ, М. СТАНЕВА, Д. БУЛАНОВ, А. ЙОНКОВ

Пл. Петков, Ж. Шавалов, К. Димитров, А. Тасева, И. Башлиев, М. Станева, Д. Буланов, А. Йонков
УМБАЛ Александровска, Медицински Университет – София

Увод: Хирургичното лечение на аналните фистули изисква баланс между трайното елиминиране на фистулния тракт и запазването на сфинктерната функция. FiXcision® представлява tract-guided circumferential fistulectomy, при която патологичният ход се ексцизира контролирано с ограничена перифистулна дисекция. Целта е да оценим приложимостта и ранните клинични резултати от FiXcision® при селектирани пациенти.
Методи: Ретроспективно са анализирани 68 пациенти, хирургично лекувани за анална фистула в периода 2018 – август 2026 г. FiXcision® е приложен при 11 пациенти (16,2%), предимно при интерсфинктерни фистули с ясно проследим основен тракт. При всички е извършена циркулярна ексцизия на тракта, директно шевно затваряне на вътрешния отвор и оставяне на външния отвор за дренаж и вторично зарастване.
Резултати: Клинично оздравяване е наблюдавано при 11/11 пациенти. В рамките на наличното проследяване не е регистриран рецидив (0/11) и не е установена нововъзникнала клинично значима инконтиненция (0/11). Заключение. FiXcision® е прецизен минимално инвазивен ексцизионен метод, който при правилна анатомична селекция позволява физическо отстраняване на фистулния тракт с ограничена колатерална травма. Резултатите са обещаващи, но малкият размер на серията и ретроспективният дизайн налагат предпазлива интерпретация.
Заключение: FiXcision® представлява минимално инвазивен ексцизионен подход за селектирани анални фистули.

Ключови думи: анална фистула, FiXcision, фистулектомия, сфинктер-съхраняваща хирургия, континенция.

Copyright: © 2026 (CC BY 4.0) by the authors.

THE ROLE OF FIXCISION® IN THE SURGICAL TREATMENT OF ANAL FISTULAS: A SINGLE-CENTRE EXPERIENCE (2018—AUGUST 2026)

P. Petkov, Zh. Shavalov, K. Dimitrov, A. Taseva, I. Bashliev, M. Staneva, D. Bulanov, A. Yonkov
Alexandrovska University Hospital, Medical University – Sofia

Introduction: Surgical treatment of anal fistulas requires a balance between durable eradication of the fistulous tract and preservation of sphincter function. FiXcision® is a tract-guided circumferential fistulectomy technique in which the pathological tract is excised in a controlled manner with limited perifistular dissection. The aim of this study was to evaluate the feasibility and early clinical outcomes of FiXcision® in selected patients.
Methods: A retrospective analysis was performed of 68 patients who underwent surgical treatment for anal fistula between 2018 and August 2026. FiXcision® was used in 11 patients (16.2%), predominantly in cases of intersphincteric fistulas with a clearly identifiable primary tract. In all patients, circumferential excision of the tract was performed, the internal opening was closed with direct sutures, and the external opening was left open for drainage and secondary healing.
Results: Clinical healing was achieved in all 11 patients. During the available follow-up period, no recurrence was recorded (0/11), and no new clinically significant incontinence was identified (0/11). FiXcision® enabled precise minimally invasive excision of the fistulous tract with limited collateral tissue trauma in anatomically selected cases. Although the early results are promising, they should be interpreted cautiously because of the small series and retrospective study design.
Conclusion: FiXcision® is a minimally invasive excisional approach for selected anal fistulas. Appropriate anatomical selection may allow complete physical removal of the fistulous tract while preserving sphincter function. Larger prospective studies with longer follow-up are needed to confirm the durability of healing and functional outcomes.

Keywords: anal fistula, FiXcision®, fistulectomy, sphincter-preserving surgery, continence.

Въведение
Аналната фистула представлява патологична комуникация между аналния канал и перианалната кожа, най-често с криптогландуларен произход. Основната хирургична цел е едновременно трайно оздравяване и запазване на континенцията. Фистулотомията остава ефективна при ниски и прости фистули, но с увеличаване на сфинктерното ангажиране нараства рискът от функционално увреждане и необходимостта от сфинктер-съхраняващи техники.
FiXcision® е устройство за контролирана циркулярна core-out ексцизия по предварително канюлиран фистулен тракт. За разлика от свободната фистулектомия, диаметърът и остта на ексцизията се определят механично, което ограничава перифистулната дисекция и потенциалната травма на нормалните тъкани. Методът не е универсален; приложимостта му зависи от ясна анатомия и възможност за безопасно проследяване на основния ход. [2]
Целта на настоящото проучване е да представим актуализирания ни едноцентров опит с FiXcision® до август 2026 г., с акцент върху техническата приложимост, клиничното оздравяване, рецидива и континенцията.
Материал и методи

Copyright: © 2026 (CC BY 4.0) by the authors.

Извършен е ретроспективен едноцентров анализ на 68 пациенти, хирургично лекувани по повод анална фистула в периода 2018 – август 2026 г. FiXcision® е приложен при 11 пациенти (16,2% от серията). Методът е използван селективно, предимно при интерсфинктерни фистули с ясно определим и безопасно канюлируем основен тракт. При селекцията са оценявани локализацията на вътрешния и външния отвор, отношението към сфинктерния комплекс, конфигурацията и дължината на тракта, наличие на вторични ходове, horseshoe extension, активна септична колекция, предходни операции и рецидивен характер. При активен сепсис първостепенна цел е контролът на инфекцията преди дефинитивната процедура.

Хирургична техника

След идентифициране на двата отвора фистулният тракт се канюлира атравматично с водач. По водещия стилет се въвежда цилиндричният режещ ръкав и чрез контролирани ротационни движения се извършва циркулярна ексцизия на тракта. При всички 11 пациенти вътрешният отвор е затворен директно с шев, а външният е оставен отворен за дренаж и вторично зарастване. Така използваната стратегия включва три компонента: ексцизия на основния тракт, прекъсване на вътрешната комуникация и запазване на външен дренаж.



Фигура 1. Компоненти на системата FiXcision®: сонда, водач, опорна пластина и циркулярен резец.

Крайни показатели

Оценявани са техническата приложимост, клиничното оздравяване, рецидивът и нововъзникналата клинично значима инконтиненция. Клиничното оздравяване е дефинирано като липса на персистираща секреция и клинични белези за активен фистулен процес в рамките на наличното проследяване.

Резултати

FiXcision® е приложен при 11 от 68 пациенти (16,2%). При всички пациенти е осъществена планираната циркулярна ексцизия, директно затваряне на вътрешния отвор и вторично зарастване на външния отвор. Клинично оздравяване е установено

Copyright: © 2026 (CC BY 4.0) by the authors.

при 11/11 пациенти (100%). Не е регистриран рецидив (0/11) и не е установена нововъзникнала клинично значима инконтиненция (0/11) в рамките на наличното проследяване.

Показател	**Резултат**
Период	2018 – август 2026
Общо пациенти	68
FiXcision®	11 (16,2%)
Клинично оздравяване	11/11 (100%)
Рецидив	0/11
Нова клинично значима инконтиненция	0/11
Основен оперативен принцип	Ексцизия + шев на вътрешния отвор + външен дренаж

Наблюдаваната 100% честота на оздравяване трябва да се тълкува като резултат от малка, внимателно селектирана серия, а не като оценка на общата ефективност на метода.

Дискусия

FiXcision® може да се разглежда като оптимизирана, tract-guided форма на core-out фистулектомия. Основното му предимство е, че съчетава физическо отстраняване на патологичния тракт с предварително дефинирана ос и ограничен диаметър на ексцизията. Това намалява необходимостта от широка перифистулна дисекция и подкрепя сфинктер-съхраняващата концепция.

Наличните ранни клинични данни подкрепят тази концепция, но остават ограничени. В мултицентровото feasibility проучване на Kasiri et al. при 14 пациенти пълна FiXcision® ексцизия е постигната при 12/14, а клинично оздравяване — при 8/12 проследени пациенти (66,7%); медианната следоперативна болка е VAS 0 (0–1), без отчетени периоперативни усложнения или нови симптоми на фекална инконтиненция [2]. Краткосрочни благоприятни резултати са съобщени и от Reis et al. [3]. Така описваните предимства на метода могат да се обобщят като минимално инвазивна ексцизия, ниска следоперативна болка, ниска периоперативна заболеваемост и публикувани healing rates ≥66%; тези стойности обаче не представляват доказателство за превъзходство спрямо други сфинктер-съхраняващи техники.

Ключов фактор за успеха е анатомичната селекция. Най-подходящи са фистули с единичен, ясно определим и канюлируем основен ход, без значими вторични разклонения, голям абсцес или сложна horseshoe анатомия. При силно извити, разклонени или многократно оперирани фистули методът трябва да се използва селективно или като част от комбинирана стратегия. Подобно индивидуализиране на показанията е в основата и на други сфинктер-съхраняващи подходи, включително LIFT, VAAFT, FiLaC и TROPIS [5–8].

В нашата техника FiXcision® не се използва изолирано. Директното затваряне на вътрешния отвор има за цел да прекъсне комуникацията с аналния канал, докато оставянето на външния отвор отворен позволява дренаж и контролирано вторично зарастване. Тази трикомпонентна стратегия е еднаква при всички 11 пациенти и намалява вариабилността на оперативния подход.

Copyright: © 2026 (CC BY 4.0) by the authors.

Липсата на наблюдавани рецидиви и нововъзникнала клинично значима инконтиненция е окуражаваща. Все пак функционалният резултат не е оценен с валидиран Wexner или Vaizey score, а продължителността на проследяването не е еднаква при всички пациенти. Следователно не може да се твърди доказано превъзходство спрямо други сфинктер-съхраняващи техники.

Ограничения

Основните ограничения са ретроспективният едноцентров дизайн, малкият брой FiXcision® пациенти, липсата на контролна група, неунифицираното проследяване и липсата на стандартизирана функционална оценка. Не са проспективно събирани еднотипни данни за оперативно време, болка, болничен престой, време до пълно зарастване и качество на живот. Бъдещите серии следва да включват контролни точки на 3, 6, 12 и 24 месеца и пред-/следоперативен Wexner или Vaizey score.

Заключение

FiXcision® представлява минимално инвазивен ексцизионен подход за селектирани анални фистули. В актуализираната ни серия до август 2026 г. методът е приложен при 11 от 68 пациенти, с клинично оздравяване при 11/11, без наблюдаван рецидив и без клинично установена нововъзникнала значима инконтиненция. Основната стойност на метода е не универсалното му приложение, а правилното съответствие между фистулната анатомия, селекцията на пациента и прецизното изпълнение. Практическият принцип може да се обобщи като: precise tract excision – secure internal closure – controlled secondary healing.

Литература

1. Parks AG, Gordon PH, Hardcastle JD. A classification of fistula-in-ano. Br J Surg. 1976;63(1):1–12. doi:10.1002/bjs.1800630102.
2. Kasiri MM, Riss S, Stift A, Binder AD, Kogovšek U, Huth M, Kronberger IE. Optimized fistulectomy using the novel FiXcision® device: a technical feasibility study and evaluation of short-term healing rates. Tech Coloproctol. 2019;23(6):579–582. doi:10.1007/s10151-019-02025-7.
3. Reis SD, Pereira R, Rolo Santos C, Patrocínio S, Gil Alves D, Azevedo C, Além H, Caetano Z. Fistulectomy Using the New Technique FiXcision®—Principles, Technique and Short-term Results [conference abstract]. In: Abstracts presented at the 14th European Colorectal Congress (#ECCStGallen), 29 November–2 December 2020, St. Gallen, Switzerland. Tech Coloproctol. 2021;25(5):607–656. doi:10.1007/s10151-021-02408-9.
4. Vaizey CJ, Carapeti E, Cahill JA, Kamm MA. Prospective comparison of faecal incontinence grading systems. Gut. 1999;44(1):77–80. doi:10.1136/gut.44.1.77.
5. Rojanasakul A. LIFT procedure: a simplified technique for fistula-in-ano. Tech Coloproctol. 2009;13(3):237–240. doi:10.1007/s10151-009-0522-2.
6. Meinero P, Mori L. Video-assisted anal fistula treatment (VAAFT): a novel sphincter-saving procedure for treating complex anal fistulas. Tech Coloproctol. 2011;15(4):417–422. doi:10.1007/s10151-011-0769-2.
7. Wilhelm A. A new technique for sphincter-preserving anal fistula repair using a novel radial emitting laser probe. Tech Coloproctol. 2011;15(4):445–449. doi:10.1007/s10151-011-0726-0.
8. Garg P, Kaur B, Menon GR. Transanal opening of the intersphincteric space: a novel sphincter-sparing procedure to treat 325 high complex anal fistulas with long-term follow-up. Colorectal Dis. 2021;23(5):1213–1224. doi:10.1111/codi.15555.

Copyright: © 2026 (CC BY 4.0) by the authors.

АКТУАЛНИ АСПЕКТИ НА ХИРУРГИЧНОТО ЛЕЧЕНИЕ ПРИ БОЛЕСТ НА КРОН.

В. ГРИГОРОВА, А. ГЕОРГИЕВА, ПЛ. ЧЕРНОПОЛСКИ, В. БОЖКОВ, А. АТАНАСОВА

В. Григорова1, А. Георгиева2, Пл. Чернополски1, В. Божков1, А. Атанасова2
1. Втора клиника по хирургия, УМБАЛ Света Марина – Варна
2. Клиника по хепато-гастроентерология, УМБАЛ Света Марина – Варна

Увод: Болестта на Крон е хронично рецидивиращо, трансмурално възпалително заболяване на ГИТ с прогресия към стриктуриращ или пенетриращ фенотип, като рискът от операция достига 46,6 % на десетата година от поставяне на диагнозата. Съвременните ръководства на множество хирургични организации определят резекцията при локализирана болест като равностойна алтернатива на биологичната терапия, но българските данни за профила на хирургично лекуваните пациенти остават оскъдни. Целта на проучването е да характеризира съвременна едноцентрова хирургична кохорта и да идентифицира предоперативни фактори, асоциирани със следоперативния изход.
Методи: Ретроспективен обсервационен едноцентров анализ на 40 пациенти с хистологично потвърдена болест на Крон, оперирани в периода февруари 2007 г. – октомври 2025 г. Извлечени са демографски показатели, фенотип по Монреалската класификация, CDAI, CRP, фекален калпротектин, предоперативна терапия, индикация и вид на операцията, усложнения и хоспитализационна тежест. Приложени са непараметрични методи (Mann–Whitney, Kruskal–Wallis, Spearman, chi-квадрат/точен тест на Fisher) и пенализирана логистична регресия по Firth поради малкия брой събития.
Резултати: Средната възраст при операцията е 43,0 ± 13,8 години, мъжете са 52,5 %. Доминира стриктуриращият фенотип B2 (67,5 %) с илеална (42,5 %) и илеоколична (35,0 %) локализация. Средният CDAI е 314,4 ± 106,9, медианата на CRP — 63,0 mg/L. Водеща индикация е илеус (52,5 %), септична индикация (абсцес, перфорация или фистула) е налице при 45,0 %. Най-често извършваната процедура е дясна/илеоцекална резекция (60,0 %). Седемдесет и пет процента са оперирани по повод усложнение на вече известно заболяване, като всичките 43 допълнителни интервенции са концентрирани в тази група (p = 0,0007). Следоперативни усложнения са регистрирани при 9 пациенти (22,5 %) — 38,9 % при септична срещу 9,1 % при несептична индикация (OR 6,36, 95 % ДИ 1,12–36,08, p = 0,037, AUC 0,711). Забавянето на диагнозата корелира с общия брой хоспитализации (p = 0,328, p = 0,039), а CDAI — с фекалния калпротектин (p = 0,52, p = 0,006).
Заключение. Кохортата очертава профил на късно хирургично насочване, след настъпили необратими структурни изменения. Предоперативният септичен статус е доминиращият фактор за следоперативни усложнения, което подкрепя поетапния подход с дренаж, антибиотична и нутритивна оптимизация и отложена резекция.

Ключови думи: хирургично лечение, болест на Крон, септична индикация.

Copyright: © 2026 (CC BY 4.0) by the authors.

CURRENT ASPECTS OF THE SURGICAL TREATMENT OF CROHN'S DISEASE

V. Grigorova1, A. Georgieva2, P. Chernopolski1, V. Bozhkov1, A. Atanasova2
1. Second Department of Surgery, St. Marina University Hospital – Varna
2. Department of Hepatogastroenterology, St. Marina University Hospital – Varna

Introduction: Crohn's disease is a chronic relapsing, transmural inflammatory disorder of the gastrointestinal tract that progresses towards a stricturing or penetrating phenotype, with the risk of surgery reaching 46.6% at ten years from diagnosis. Current guidelines of several surgical organizations regard resection in localized disease as an equivalent alternative to biological therapy, yet Bulgarian data on the profile of surgically treated patients remain scarce. The aim of this study was to characterize a contemporary single-centre surgical cohort and to identify preoperative factors associated with postoperative outcome.
Methods: A retrospective observational single-centre analysis of 40 patients with histologically confirmed Crohn's disease operated between February 2007 and October 2025. The following data were extracted: demographic characteristics, Montreal classification phenotype, CDAI, CRP, fecal calprotectin, preoperative medical therapy, indication for and type of operation, complications, and hospitalization burden. Non-parametric methods (Mann–Whitney U test, Kruskal–Wallis test, Spearman rank correlation, chi-square test/Fisher's exact test) and Firth penalized logistic regression were applied owing to the small number of events.
Results: Mean age at operation was 43.0 ± 13.8 years, 52.5% of patients were male. The stricturing B2 phenotype predominated (67.5%), with ileal (42.5%) and ileocolonic (35.0%) localization. Mean CDAI was 314.4 ± 106.9 and median CRP 63.0 mg/L. The leading indication was bowel obstruction (52.5%), while a septic indication (abscess, perforation or fistula) was present in 45.0%. The most frequently performed procedure was right-sided/ileocecal resection (60.0%). Seventy-five per cent of patients were operated on for a complication of already known disease, and all 43 additional interventions were concentrated in this group (p = 0.0007). Postoperative complications were recorded in 9 patients (22.5%) — 38.9% with a septic versus 9.1% with a non-septic indication (OR 6.36, 95% CI 1.12–36.08, p = 0.037, AUC 0.711). Diagnostic delay correlated with the total number of hospitalizations (ρ = 0.328, p = 0.039), and CDAI with fecal calprotectin (ρ = 0.52, p = 0.006).
Conclusion: The cohort outlines a profile of late surgical referral, occurring after irreversible structural changes have already developed. Preoperative septic status is the dominant determinant of postoperative complications, which supports a staged approach comprising drainage, antibiotic and nutritional optimization, and delayed resection.

Keywords: surgical treatment, Crohn’s disease, septic indication.

Copyright: © 2026 (CC BY 4.0) by the authors.

Увод

Болестта на Крон (БК) е идиопатично, хронично рецидивиращо възпалително заболяване на гастро-интестиналния тракт (ГИТ) с пропорционално ангажиране на илеалния, илеоколичния и дебелочревния сегменти, като до 25 % от пациентите имат разпространение на патологичните промени и в горния ГИТ. Трансмуралният характер на възпалението предопределя еволюцията към стриктуриращ или пенетриращ фенотип и обяснява защо медикаментозният контрол на възпалението не отменя необходимостта от хирургично лечение при значителна част от болните. Според актуалните европейски данни разпространеността на заболяването достига 116,5/100 000 души от населението, а заболяемостта — 5,1/100 000 човеко-години [1].

Естествена еволюция и кумулативен риск от операция

Фенотипната прогресия на БК е документирана най-убедително от Cosnes и сътр. двадесетгодишните кумулативни честоти на инфламаторно, стриктуриращо и пенетриращо поведение са съответно 12 %, 18 % и 70 %, като общо 60 % от изследваната кохорта развиват стриктуриращо (n = 254) или пенетриращо (n = 945) усложнение [2]. Тези данни формират основната патофизиологична обосновка защо мнозинството от болните в крайна сметка достигат до хирургична интервенция — не поради неуспех на отделен медикамент, а поради натрупване на необратими структурни изменения.

Количествена оценка на оперативния риск дава и метаанализ на Frolkis и сътр. върху популационни проучвания: рискът от операция след поставяне на диагнозата е 16,3 % през първата година (95 % CI, 11,4–23,2 %), 33,3 % на петата (95 % CI, 26,3–42,1 %) и 46,6 % на десетата година (95 % CI, 37,7–57,7 %), с ясна тенденция към нарастване във времето [3]. В дългосрочен план 70–90 % от пациентите се нуждаят от поне една чревна резекция в рамките на първите 15 години след поставена диагноза, а средното време до повторна интестинална резекция е около 10 години [4]. Икономическото отражение е съизмеримо: през 2020 г. директните здравни разходи за един пациент възлизат на около 3 500 евро годишно, а индиректните — на около 1 900 евро, като хирургичното лечение формира 44 % от дългосрочните разходи [4].

Макар от 56 % до 81 % от пациентите да демонстрират чисто инфламаторен характер на заболяването към момента на диагностициране, кумулативният риск за развитие на тежки чревни усложнения достига 51 % за 20-годишен период. Засягането на терминалния илеум, на илеоколичния сегмент и на горния ГИТ, както и дълбоките язвени дефекти и екстензивното чревно ангажиране над 100 см., са асоциирани с ускорена фенотипна прогресия и по-ранна необходимост от оперативно лечение. При приблизително една четвърт от пациентите се развива перинеална фистулизация в рамките на 20 години след диагнозата[2].

Следоперативен рецидив

Хирургичната резекция при БК не е куративна. Класическото проспективно проучване на Rutgeerts и сътр. установява ендоскопски рецидив в неотерминалния илеум при 73 % от пациентите в рамките на една година (при симптоматика едва у около 20 %), нарастващ до 85 % ендоскопски и 34 % симптоматичен рецидив на третата година. Въведеният ендоскопски скор i0–i4 стратифицира риска: пациентите с находка i0/i1 имат под 10 % риск от клиничен рецидив на 5–10 години, докато при тежка находка

Copyright: © 2026 (CC BY 4.0) by the authors.

(i3—i4) рискът надхвърля 90 % [5]. Този скор остава референтна крайна точка в почти всяко следващо проучване и ръководство.
Стратегията за поведение след резекция е дефинирана от рандомизираното проучване POCER, при което активното наблюдение с колоноскопия на шестия месец и ескалация при находка редуцира ендоскопския рецидив на 18-ия месец до 49 % спрямо 67 % при стандартно поведение (p = 0,03) [6]. Проучването PREVENT (297 пациенти, 104 центъра) показва, че Инфликсимаб значимо намалява ендоскопския, но не и клиничния рецидив — първичната крайна точка не е постигната, при честоти на клиничен и ендоскопски рецидив в плацебо рамото съответно 20 % и 60 % [7]. Тези резултати обясняват предпазливото позициониране на постоперативната профилактика с инхибитори на тумор-некрозис фактор алфа (TNF-α) в актуалните ръководства.

Съвременно място на хирургията в терапевтичния алгоритъм
Препоръките на European Crohn's and Colitis Organisation (ECCO) от 2024 г. дефинират медикаментозния алгоритъм: при лека до умерена активност будезонид е медикамент на избор, докато 5-аминосалицилатите, сулфасалазинът и антибиотиците нямат доказана роля за индукция на ремисия; при умерена до изразена активност се използват системни кортикостероиди за индукция, тиопуринитe и метотрексатът не се препоръчват като монотерапия, а TNF-α инхибиторите са първа линия биологична терапия, следвани от устекинумаб или ведолизумаб [8].
Разбиранията за ролята и индикациите за оперативното лечение при БК претърпяват съществена преоценка в последните години. Историческата постановка на American College of Gastroenterology разглежда хирургичното вмешателство като опция, запазена за тежките чревни усложнения — обструкция, абсцес, перфорация или рефрактерно на медикаментозна терапия заболяване [9]. За разлика от нея, британският National Institute for Health and Care Excellence (NICE) препоръчва хирургичното лечение да се обсъжда в ранен етап като алтернатива на медикаментозната терапия [10], а немските дружества по гастроентерология и висцерална хирургия (DGVS/DGAV), както и ECCO, определят резекцията при локализирана БК като равностойна терапевтична алтернатива на биологичната терапия [11, 12].
Емпиричната основа на тази промяна е рандомизираното мултицентрично проучване LIRIC (29 центъра, 143 пациенти), при което качеството на живот 12 месеца след лапароскопска илеоцекална резекция е съпоставимо с това при Инфликсимаб — среден Inflammatory Bowel Disease Questionnaire (IBDQ) 178,1 (95 % CI,171,1—185,0) срещу 172,0 (95 % CI,164,3—179,6); разлика 6,1 точки (95 % CI,−4,2 до 16,4; p = 0,25) [13]. Дългосрочното проследяване показва, че значителна част от резецираните пациенти не се нуждаят от последваща анти-TNF терапия, докато част от рамото с Инфликсимаб по-късно все пак се оперира [14, 15].
Въпреки натрупания международен опит, публикуваните български данни за профила на хирургично лекуваните пациенти с БК, за индикациите, при които те достигат до операционната зала, и за детерминантите на следоперативния им изход остават оскъдни. Настоящото проучване има за цел да характеризира съвременна едноцентрова хирургична кохорта и да идентифицира предоперативни фактори, асоциирани със следоперативния изход и с потребността от повторни интервенции.

Copyright: © 2026 (CC BY 4.0) by the authors.

Материали и методи

Цел, дизайн и обстановка на изследването

Целта на проучването е да се характеризира съвременна едноцентрова кохорта от хирургично лекувани пациенти с БК и да се идентифицират предоперативни фактори, асоциирани със следоперативни усложнения. Проведен е ретроспективен обсервационен едноцентров анализ на 40 последователни пациенти с потвърдена БК, подложени на оперативно лечение в периода февруари 2007 г. – октомври 2025 г. Включени са всички пациентски записи с валиден номер на история на заболяването; предварително изчислените обобщени редове в първичната електронна таблица са изключени, тъй като не представляват индивидуални пациентски данни.

Проучването използва анонимизирани данни от рутинната клинична документация и е проведено в съответствие с принципите на Хелзинкската декларация (N 58/01.12.2016).

Характеристики на участниците и събирани променливи

От медицинската документация са извлечени: пол; възраст при операцията и при поставяне на диагнозата; забавяне на диагнозата в месеци; фенотип по Монреалската класификация; наличие на перианална болест; индекс на активност на болестта на Крон (Crohn's Disease Activity Index, CDAI); С-реактивен протеин (CRP) при операцията; фекален калпротектин; вид и продължителност на предоперативната медикаментозна терапия; индикация за операцията; вид на извършената операция; брой допълнителни оперативни интервенции; брой и вид на следоперативните усложнения; продължителност на индексната хоспитализация и общ брой хоспитализации.

Монреалската класификация (компоненти A, L и B, както и перианалният модификатор „p“) е кодирана чрез структуриран текстов анализ на клиничното описание на формата на заболяването [16]. Активността е оценена по CDAI [17].

Предоперативната терапия е групирана в четири нива: без терапия, монотерапия с 5-аминосалицилати, комбинирана терапия без биологичен агент и биологична терапия, самостоятелно или в комбинация. Използвани са генеричните имена на медикаментите; приложените биологични агенти включват Адалимумаб (Humira), Инфликсимаб (Remicade), Инфликсимаб-биоаналог (Remsima) и Устекинумаб (Stelara).

Дефиниции на изходите

Септична индикация е дефинирана като предоперативно документирано наличие на интраабдоминален или перианален абсцес, чревна перфорация или фистула (n = 18). Първичният изход е бинарен и се дефинира като наличие на поне едно регистрирано следоперативно усложнение (n = 9; 22,5 %). Вторични изходи са броят допълнителни оперативни интервенции, продължителността на индексната хоспитализация и общият брой хоспитализации за целия период на проследяване. Моментът на хирургичното насочване е дихотомизиран на „операция като първата изява на заболяването“ спрямо „операция по повод усложнение на вече известна БК“.

Статистически анализ

Количествените променливи са представени със средна стойност, стандартно отклонение (SD), медиана и интерквартилен размах (IQR); категорийните — с абсолютни честоти и проценти. Поради малкия обем на извадката и ненормалното разпределение на повечето променливи са приложени изключително непараметрични методи: Mann–Whitney U тест, Kruskal–Wallis тест, коефициент на рангова корелация на Spearman и Chi-квадрат тест (съответно точен тест на Fisher при малки очаквани

Copyright: © 2026 (CC BY 4.0) by the authors.

честоти). Размерът на ефекта е изразен чрез rank-biserial r, ета-квадрат (η^2) и Cramér's V.
Предикторите на следоперативното усложнение са оценени чрез логистична регресия с изчисляване на отношение на шансовете (odds ratio, OR) и 95 % CI. При 9 събития и 2 предиктора съотношението „събития на предиктор" е 4,5 — под препоръчителната стойност 10. Поради това като метод на избор е приложена пенализирана логистична регресия по Firth, която коригира отклонението на оценките при редки събития и при квазипълно разделяне [18]; за докладване е предпочетен едно-предикторният модел. Дискриминативната способност е оценена чрез площта под работната характеристика на приемника (area under the curve, AUC).
Не е извършвано формално изчисление на статистическата мощност, тъй като анализът е експлораторен върху пълната налична кохорта. При над 35 тествани хипотези не е приложена корекция за множественост; при формална корекция по Bonferroni ($\alpha = 0{,}05/11 \approx 0{,}0045$) само връзката между момента на операцията и броя допълнителни интервенции запазва значимост. Всички изчисления са извършени с Python 3 (pandas, SciPy, statsmodels, scikit-learn). Стойност $p < 0{,}05$ се приема за значима.

Резултати

Демографска и клинична характеристика

Кохортата обхваща 40 пациенти — 21 мъже (52,5 %) и 19 жени (47,5 %). Средната възраст при операцията е 43,0 ± 13,8 години (медиана 42,5, 20—74), а средната възраст при поставяне на диагнозата — 39,6 ± 15,6 години (медиана 35,0). Двадесет и двама пациенти (55,0 %) са на възраст между 30 и 49 години към момента на операцията.
Забавянето между диагнозата и оперативната интервенция има изразено дясно изкривено разпределение — медиана 4 месеца (IQR 1,8—15,5) при средна стойност 14,9 ± 26,5 месеца и максимум 132 месеца. При 10 пациенти (25,0 %) забавянето е един месец или по-малко, което отразява операции, извършени в непосредствена връзка с диагностицирането.
Средният CDAI при операцията е 314,4 ± 106,9, което съответства на умерено до тежко активно заболяване. Медианата на CRP е 63,0 mg/L (IQR 4,7—126,2) при размах 0,2—284,5 mg/L. Пълните описателни характеристики са представени в Таблица 1.

Таблица 1А. Количествени характеристики на кохортата (n = 40)

Променлива	n	Средно	SD	Медиана	Q1	Q3	Min	Max
Възраст при операцията (год.)	40	43,0	13,8	42,5	35,2	50,0	20	74
Възраст при диагностициране (год.)	40	39,6	15,6	35,0	27,8	47,8	15	74
Забавяне на диагнозата (мес.)	40	14,9	26,5	4,0	1,8	15,5	0	132
CDAI	40	314,4	106,9	311,5	225,0	373,0	151	650
CRP при операцията (mg/L)	40	73,0	72,9	63,0	4,7	126,2	0,2	284,5

Copyright: © 2026 (CC BY 4.0) by the authors.

Променлива	n	Средно	SD	Медиана	Q1	Q3	Min	Max
Фекален калпротектин (µg/g)*	27	397,6	466,3	217,0	95,0	564,0	2	1800
Продължителност на биол. терапия (мес.)**	16	25,8	24,5	15,5	10,8	35,5	3	100
Брой допълнителни интервенции	40	1,1	1,7	0,5	0,0	1,0	0	7
Брой усложнения	40	0,4	0,9	0,0	0,0	0,0	0	4
Продължителност на хоспитализацията (дни)	40	11,1	5,0	10,0	8,0	14,2	2	24
Общ брой хоспитализации	40	8,8	5,1	8,5	4,0	13,0	1	20

Таблица 1Б. Категорийни характеристики на кохортата (n = 40)

Характеристика	Категория	n	%
Пол	мъж	21	52,5
	жена	19	47,5
Montreal A (възраст при диагноза)	A1 (< 17 г.)	1	2,5
	A2 (17–40 г.)	21	52,5
	A3 (> 40 г.)	12	30,0
	неуточнена	6	15,0
Montreal L (локализация)	L1 — илеална	17	42,5
	L2 — колична	5	12,5
	L3 — илеоколична	14	35,0
	L3 + L4 — с горен ГИТ	3	7,5
	L1 + L4 — с горен ГИТ	1	2,5
Montreal B (поведение)	B1 — възпалителна	7	17,5
	B2 — стриктурираща	27	67,5
	B3 — пенетрираща	6	15,0
Перианална болест (модификатор p)	да	7	17,5
	не	33	82,5
Момент на операцията	**усложнение на известна БК**	**30**	**75,0**
	първа изява на заболяването	10	25,0
Предоперативна терапия	без терапия	12	30,0

Copyright: © 2026 (CC BY 4.0) by the authors.

Характеристика	Категория	n	%
	монотерапия с 5-АСК	6	15,0
	комбинирана без биологик	6	15,0
	биологична (± комбинирана)	16	40,0
Вид на първичната операция	дясна/илео-цекална резекция	24	60,0
	тънкочревна резекция	7	17,5
	Резекция на ляв колон/мултисегментна резекция	я	17,5
	перианална процедура	2	5,0
Септична индикация	**да**	**18**	**45,0**
	не	22	55,0
Следоперативно усложнение	**да**	**9**	**22,5**
	не	31	77,5

Монреалската класификация е кодирана въз основа на клиничното описание на формата на заболяването. L4 обозначава съпътстващо ангажиране на горния гастроинтестинален тракт. 5-АСК — 5-аминосалицилова киселина.

Фенотип, индикации и оперативен обем

Стриктуриращият фенотип доминира — 27 пациенти (67,5 %) са класифицирани като B2, докато чисто възпалителният B1 фенотип е налице при 7 (17,5 %), а пенетриращият B3 — при 6 (15,0 %). По отношение на локализацията преобладава изолираното илеално засягане (L1; 17 пациенти; 42,5 %), следвано от илеоколичното (L3; 14; 35,0 %). Ангажиране на горния ГИТ (модификатор L4) е документирано при 4 пациенти (10,0 %), а перианална болест — при 7 (17,5 %).

Разпределението на индикациите отразява доминиращия стриктуриращ фенотип: илеус или установена чревна стеноза е водеща индикация при 21 пациенти (52,5 %), интраабдоминален или перианален абсцес — при 12 (30,0 %), фистули от различен тип (ентероколични, ентероатмосферни, колоентерални, перианални) — при 8 (20,0 %), и чревна перфорация — при 6 (15,0 %). При част от пациентите са налице припокриващи се индикации, поради което сумата надхвърля 40. Общо 18 пациенти (45,0 %) отговарят на дефиницията за септична индикация (Фигура 1).

Copyright: © 2026 (CC BY 4.0) by the authors.



Фигура 1. Индикации за оперативното лечение за цялата кохорта

Дясната/илеоцекалната резекция е най-често прилаганата процедура — 24 пациенти (60,0 %), следвана от изолирана тънкочревна резекция (7; 17,5 %), резекция на левия колон/мултисегментна резекция (7; 17,5 %) и перианална процедура (2; 5,0 %). Шестнадесет пациенти (40,0 %) са получавали биологична терапия преди операцията, със средна продължителност 25,8 ± 24,5 месеца (медиана 15,5). Дванадесет пациенти (30,0 %) не са били на никаква поддържаща терапия към момента на операцията.

Следоперативни изходи

Средната продължителност на индексната хоспитализация е 11,1 ± 5,0 дни (медиана 10; размах 2–24). Следоперативни усложнения са регистрирани при 9 пациенти (22,5 %). За целия период на проследяване са извършени общо 43 допълнителни оперативни интервенции при 20 пациенти (50,0 %), при среден брой 1,1 ± 1,7 на пациент и максимум 7. Средният общ брой хоспитализации е 8,8 ± 5,1.

Корелационен и групов сравнителен анализ

Резултатите са обобщени в Таблица 2. Пет от единадесетте предварително дефинирани съпоставки достигат статистическа значимост.

Таблица 2. Корелационен и групов сравнителен анализ

Предиктор	Изход	Тест	Статистика	p	Размер на ефекта	Описателно сравнение
Момент на операцията	**Брой доп. интервенции**	**Mann–Whitney U**	**U = 250**	**0,0007**	**r = −0,667**	**1,43 vs 0,00**
Предоперативна терапия	**Общ брой хоспитализации**	**Kruskal–Wallis**	**H = 16,04**	**0,0011**	**η^2 = 0,377**	**p = 0,600**
Перианална болест	**Престой в болница**	**Mann–Whitney U**	**U = 50**	**0,0209**	**r = 0,563**	**7,71 vs 11,85 дни**
Септична индикация	**Брой усложнения**	**Mann–Whitney U**	**U = 252**	**0,0440**	**r = −0,275**	**0,67 vs 0,27**
Забавяне на диагнозата	**Общ брой хоспитализации**	**Spearman**	**ρ = 0,328**	**0,0391**	**ρ = 0,328**	**n = 40**
Montreal B (поведение)	*Брой доп. интервенции*	*Kruskal–Wallis*	*H = 5,58*	*0,0615*	*η^2 = 0,151*	*B1 0,71 · B2 0,81 · B3 2,67*

Copyright: © 2026 (CC BY 4.0) by the authors.

Предиктор	Изход	Тест	Статистика	p	Размер на ефекта	Описателно сравнение
Момент на операцията	*CDAI*	*Mann–Whitney U*	*U = 207*	*0,0775*	*r = −0,380*	*330,6 vs 266,0*
Момент на операцията	Вид на първичната операция	хи-квадрат	χ^2 = 5,84 (df 3)	0,1196	V = 0,382	4 анатомични групи
Предоперативна терапия	Брой gon. интервенции	Kruskal–Wallis	H = 3,28	0,3506	η^2 = 0,029	ρ = 0,191
Вид на операцията	CRP при операцията	Kruskal–Wallis	H = 2,39	0,4955	η^2 = 0,059	4 анатомични групи
Момент на операцията	Вид на gon. интервенция	неприложим	—	—	—	43/43 в група „усложнение“

Удебелените редове са статистически значими (p < 0,05); курсивните — гранично значими. Размер на ефекта: η^2 за Kruskal–Wallis, rank-biserial r за Mann–Whitney, Cramér's V за хи-квадрат. Анализът е експлораторен и не е коригиран за множествено сравнение; при корекция по Bonferroni (α ≈ 0,0045) значимост запазва само първият ред.

Общият брой хоспитализации нараства прогресивно през терапевтичните групи — от 4,42 при пациентите без терапия, през 8,00 при монотерапия с 5-аминосалицилати, до 11,67 при комбинирана без биологичен агент и 11,25 при биологична терапия (H = 16,04; p = 0,0011; ρ = 0,600; Фигура 2).

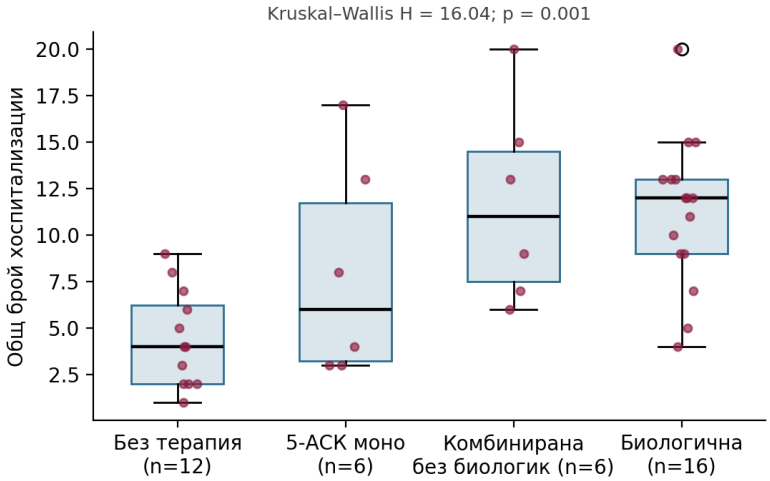

Фигура 2. Общ брой хоспитализации според предоперативната терапевтична група. Хоризонталната линия обозначава медианата; точките — индивидуалните стойности.

Забавянето на диагнозата корелира положително, макар и слабо, с общия брой хоспитализации (ρ = 0,328; p = 0,039). Септичната индикация е свързана с по-висок среден брой следоперативни усложнения (0,67 срещу 0,27; U = 252; p = 0,044) и с многократно по-високи стойности на CRP при операцията (медиана 118,6 срещу 16,6 mg/L; p = 0,011). Пациентите с перианална болест са имали по-кратка индексна хоспитализация (7,71 срещу 11,85 дни; p = 0,021).

Copyright: © 2026 (CC BY 4.0) by the authors.

Пенетриращият фенотип B3 показва тенденция към по-висок брой допълнителни интервенции (2,67 срещу 0,71 при B1 и 0,81 при B2), която не достига значимост (p = 0,062) при едва 6 пациенти в тази подгрупа. Видът на извършената операция не се свързва значимо с предоперативните стойности на CRP (p = 0,496).

Биомаркери на активността

CDAI показва умерена положителна корелация с фекалния калпротектин (ρ = 0,52; p = 0,006; n = 27) и по-слаба, но значима корелация с CRP (ρ = 0,40; p = 0,012; n = 40). Отбелязва се обаче съществено разсейване: част от пациентите с висок клиничен индекс имат ниски стойности на калпротектин и обратно (Фигура 3).

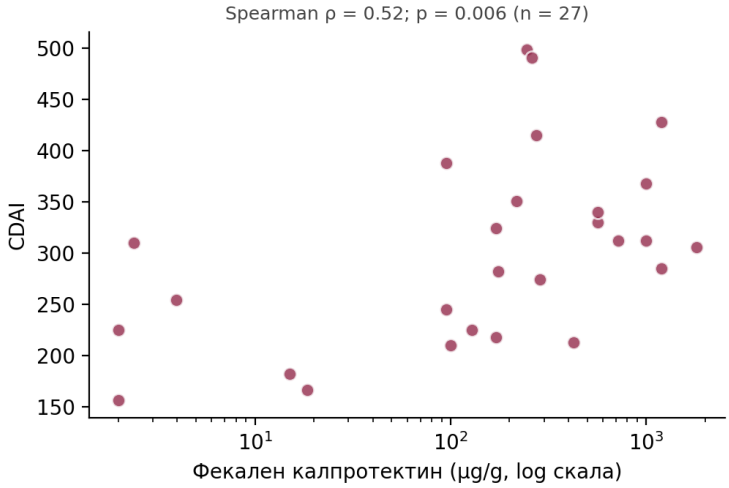

Фигура 3. Връзка между CDAI и фекалния калпротектин (логаритмична скала на абсцисата; n = 27).

Предиктори на следоперативното усложнение

Честотата на следоперативните усложнения при пациентите със септична индикация е 38,9 % (7 от 18) срещу 9,1 % (2 от 22) при несептичните индикации (Фигура 4). Едно-предикторният логистичен модел оценява OR на 6,36 (95 % ДИ 1,12–36,08; p = 0,037) с AUC 0,711.

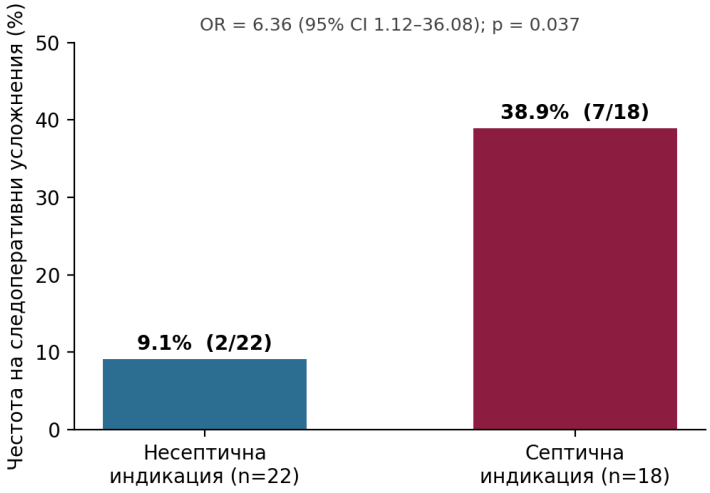

Фигура 4. Честота на следоперативните усложнения според предоперативния септичен статус.

Copyright: © 2026 (CC BY 4.0) by the authors.

Дискусия

Септичната индикация като доминиращ предоперативен рисков фактор

Основната находка на настоящото проучване е приблизително шестократно повишеният риск от следоперативно усложнение при пациенти, оперирани при наличие на предоперативен абсцес, перфорация или фистула. Този резултат е в съответствие с утвърдените в литературата рискови фактори за интраабдоминални септични усложнения след илеоцекална резекция при БК, сред които предоперативният абсцес, фистулите, хипоалбуминемията, продължителната кортикостероидна терапия и спешният характер на операцията заемат централно място [19, 20]. Патофизиологичното обяснение е добре обосновано: анастомоза, изградена в контаминирано операционно поле, при тъкани с нарушена перфузия и при пациент в катаболно състояние, носи съществено повишен риск от инсуфициенция.

Клиничната импликация е практически приложима. При пациенти с БК и интраабдоминален абсцес поетапният подход — перкутанен образно-контролиран дренаж, целенасочена антибиотична терапия, нутритивна оптимизация, редукция или преустановяване на кортикостероидите и отложена резекция след овладяване на сепсиса — представлява предпочитаната стратегия пред резекция в остри условия. Когато отлагането е невъзможно, следва да се обсъдят протективна деривация или планирана двуетапна реконструкция вместо първична анастомоза. Тази постановка се подкрепя както от европейските [12, 21], така и от северноамериканските хирургични ръководства [22].

Същевременно е необходима методологична предпазливост. Доверителният интервал на оценката е широк (1,12–36,08), а точният тест на Fisher за същата таблица дава гранична стойност p = 0,053. Ефектът е клинично правдоподобен и съгласуван с външни данни, но точната му величина в настоящата кохорта остава несигурна и подлежи на потвърждение в по-голяма серия.

Късно хирургично насочване и профил на кохортата

Особено показателна е констатацията, че 75 % от пациентите достигат до операционната зала по повод усложнение на вече известно заболяване, а не в контекста на оперативното лечение като основен способ на лечение при локализирана болест, и че всичките 43 допълнителни оперативни интервенции са концентрирани именно в тази група. Заедно с преобладаването на стриктуриращия фенотип (67,5 % B2) и на илеуса като водеща индикация (52,5 %) това очертава профил на кохорта, която достига до хирурга след настъпването на необратими структурни изменения, а не в прозореца, в който резекцията би могла да се разглежда като планова терапевтична алтернатива.

Съпоставката с популационните данни на Cosnes е показателна: докато в неселектирана кохорта двадесетгодишната честота на пенетриращо поведение достига 70 % [2], в настоящата хирургична серия доминира стриктуриращият фенотип. Това несъответствие най-вероятно отразява естеството на индикацията — обструкцията изисква механично разрешаване и почти неизбежно води до резекция, докато пенетриращото заболяване все по-често се овладява консервативно или чрез перкутанен дренаж, без непременно да достигне до резекция.

Профилът на кохортата контрастира с направлението, зададено от проучването LIRIC и възприето от NICE, DGVS/DGAV и ECCO, според което лапароскопската илеоцекална резекция при ограничено заболяване е равностойна на биологичната терапия по отношение на качеството на живот и е свързана с по-благоприятен

Copyright: © 2026 (CC BY 4.0) by the authors.

профил на разходите в дългосрочен план [10—15]. Установената положителна корелация между забавянето на диагнозата и общата хоспитализационна тежест (ρ = 0,328; p = 0,039) допълнително подкрепя тезата, че времето до адекватната интервенция има самостоятелно значение за натрупаната заболеваемост.

Връзка между медикаментозната терапия и хоспитализационната тежест

Наблюдаваната силна градация в общия брой хоспитализации през терапевтичните групи — от 4,42 при нелекуваните до над 11 при лекуваните с биологични средства — не следва да се интерпретира като неефективност на биологичната терапия. Тя по-скоро отразява факта, че биологичната терапия се назначава именно на пациентите с най-агресивно и най-дълго протичащо заболяване, което по дефиниция генерира повече контакти със здравната система. Броят хоспитализации в тази кохорта е кумулативен показател за тежестта на заболяването, а не показател за терапевтичен изход.

Фенотип, биомаркери и подбор на момента за операция

Умерената корелация между CDAI и фекалния калпротектин (ρ = 0,52) при значително разсейване илюстрира познатото несъответствие между клиничната симптоматика и обективната възпалителна активност при БК. В хирургичен контекст това е практически важно: при стриктуриращо заболяване високият CDAI може да отразява механична обструкция при относително ниска възпалителна активност — състояние, при което ескалацията на медикаментозната терапия е малко вероятно да бъде успешна и при което навременната резекция е по-рационалният избор.

Технически аспекти и профилактика на следоперативния рецидив

Настоящото проучване не съдържа данни за оперативния достъп и вида на анастомозата, което е съществено ограничение с оглед на натрупаните доказателства в тази област. Рандомизираното проучване на Maartense и сътр. (60 пациенти) установява предимство на лапароскопско-асистираната пред отворената илеоколична резекция по отношение на болничния престой (5 срещу 7 дни; p = 0,008), 30-дневната морбидност (10 % срещу 33 %; p = 0,028) и общите разходи за три месеца (6412 срещу 8196 евро; p = 0,042), без значима разлика в качеството на живот [23]. Средният престой от 11,1 дни в настоящата серия е по-дълъг от този в цитираното проучване, което вероятно отразява високия дял септични и спешни индикации.

По отношение на конструкцията на анастомозата, антимезентериалната функционална край-до-край ръчна анастомоза, въведена от Kono и сътр. [24], беше валидирана в рандомизираното проучване SuPREMe-CD (79 пациенти), при което ендоскопският рецидив на шестия месец е 22,2 % срещу 62,8 % при конвенционална стаплерна страна-до-страна анастомоза (p < 0,001; OR 5,91), а тежкият рецидив (скор на Rutgeerts ≥ i3) — 13,8 % срещу 34,8 % [25]. Ролята на мезентериума остава дискусионна: докато сравнителната кохорта на Coffey и сътр. свързва включването на мезентериума в резекцията с намален хирургичен рецидив [26], рандомизираното проучване SPICY не потвърждава предимство на разширената мезентериална резекция по ендоскопски рецидив [27].

При екстензивно тънкочревно заболяване чревосъхраняващите техники запазват своето място. Метаанализът на Yamamoto и сътр. (1112 пациенти, 3259 стриктуропластики) документира септични усложнения при 4 %, обща хирургична рецидивна честота 23 % (95 % CI 17—30 %) и 5-годишен рецидив от 28 %, като 90 %

Copyright: © 2026 (CC BY 4.0) by the authors.

от рецидивите настъпват извън мястото на стриктуропластиката (специфична честота едва 3 %) [28]. Страна-до-страна изоперисталтичната стриктуропластика по Michelassi разширява приложимостта на този подход при екстензивни стриктури [29]. При перианалното фистулизиращо заболяване проучването ADMIRE-CD показа комбинирана ремисия на 24-та седмица при 50 % срещу 34 % за плацебо (p = 0,024) [30], но последвалото по-голямо проучване ADMIRE-CD II не постигна първичната си крайна точка (48,8 % срещу 46,3 %; p = 0,571), което поставя под въпрос ефекта в разширена популация [31].

Ограничения на изследването

Настоящият анализ има редица ограничения, които определят хипотезогенериращия, а не потвърдителен характер на резултатите.

- Малък обем на извадката (n = 40) при едва 9 събития от първичния изход, което води до широки доверителни интервали и ниска статистическа мощност за откриване на умерени ефекти.
- Ретроспективен едноцентров дизайн с произтичащия риск от селекционно отклонение и непълнота на документацията.
- Продължителен период на наблюдение (2007–2025 г.), в рамките на който медикаментозните и хирургичните стандарти претърпяха съществена промяна, което внася хетерогенност в кохортата.
- Отсъствие на систематична ендоскопска оценка на следоперативния рецидив по скора на Rutgeerts, поради което дългосрочната ефективност на резекцията не може да бъде оценена.

Логичното продължение на настоящата работа включва проспективно многоцентрово събиране на данни със стандартизирано документиране на усложненията, систематична илеоколоноскопия на 6–12-ия месец с оценка по Rutgeerts и регистриране на техническите характеристики на резекцията, включително прилагането на антимезентериалната анастомоза.

Изводи

1. Предоперативният септичен статус — наличието на абсцес, перфорация или фистула — е единственият устойчив предиктор за следоперативни усложнения в изследваната кохорта (38,9 % срещу 9,1 %; OR 6,36; 95 % ДИ 1,12–36,08; p = 0,037; AUC 0,711).

2. Тази находка подкрепя стратегия на поетапно лечение при пациенти с интраабдоминален сепсис — перкутанен дренаж, контрол на инфекциозния източник, нутритивна оптимизация и отложена резекция — вместо резекция в остри септични условия.

3. Три четвърти от пациентите достигат до операция по повод усложнение на вече известно заболяване, а всичките 43 допълнителни оперативни интервенции са концентрирани в тази група, което очертава модел на закъсняло хирургично насочване.

4. Преобладаването на стриктуриращия фенотип (67,5 %) и на илеуса като водеща индикация (52,5 %) подкрепя по-ранното мултидисциплинарно обсъждане на резекцията при локализирано илеоцекално заболяване — в съответствие с актуалните препоръки на ECCO, NICE и DGVS/DGAV и с доказателствата от проучването LIR!C.

Copyright: © 2026 (CC BY 4.0) by the authors.

Библиография

1. Heydari S, et al. Prevalence and incidence of inflammatory bowel disease in Europe: an updated systematic review and meta-analysis. 2025. [Да се допълнят том, страници и DOI.]
2. Cosnes J, Cattan S, Blain A, Beaugerie L, Carbonnel F, Parc R, Gendre JP. Long-term evolution of disease behavior of Crohn's disease. Inflamm Bowel Dis. 2002;8(4):244–250. PMID 12131607.
3. Frolkis AD, Dykeman J, Negrón ME, et al. Risk of surgery for inflammatory bowel diseases has decreased over time: a systematic review and meta-analysis of population-based studies. Gastroenterology. 2013;145(5):996–1006. PMID 23896172.
4. Kelm M, Anger F, Eichlinger R, et al. Early ileocecal resection is an effective therapy in isolated Crohn's disease. J Clin Med. 2021;10(4):731.
5. Rutgeerts P, Geboes K, Vantrappen G, Beyls J, Kerremans R, Hiele M. Predictability of the postoperative course of Crohn's disease. Gastroenterology. 1990;99(4):956–963. PMID 2394349.
6. De Cruz P, Kamm MA, Hamilton AL, et al. Crohn's disease management after intestinal resection: a randomised trial (POCER). Lancet. 2015;385(9976):1406–1417. PMID 25542620.
7. Regueiro M, Feagan BG, Zou B, et al. Infliximab reduces endoscopic, but not clinical, recurrence of Crohn's disease after ileocolonic resection (PREVENT). Gastroenterology. 2016;150(7):1568–1578. PMID 26946343.
8. Gordon H, Minozzi S, Kopylov U, et al. ECCO Guidelines on Therapeutics in Crohn's Disease: Medical Treatment. J Crohns Colitis. 2024;18(10):1531–1555.
9. Lichtenstein GR, Loftus EV, Isaacs KL, et al. ACG Clinical Guideline: Management of Crohn's Disease in Adults. Am J Gastroenterol. 2018;113(4):481–517.
10. National Institute for Health and Care Excellence. Crohn's disease: management. NICE guideline NG129. London: NICE; 2019.
11. Sturm A, Atreya R, Bettenworth D, et al. Aktualisierte S3-Leitlinie „Diagnostik und Therapie des Morbus Crohn" der DGVS. Z Gastroenterol. 2022;60(3):332–418.
12. Adamina M, Minozzi S, Warusavitarne J, et al. ECCO Guidelines on Therapeutics in Crohn's Disease: Surgical Treatment. J Crohns Colitis. 2024;18(10):1556–1582. DOI 10.1093/ecco-jcc/jjae089.
13. Ponsioen CY, de Groof EJ, Eshuis EJ, et al. Laparoscopic ileocaecal resection versus infliximab for terminal ileitis in Crohn's disease: a randomised controlled, open-label, multicentre trial (LIR!C). Lancet Gastroenterol Hepatol. 2017;2(11):785–792. PMID 28838644.
14. Stevens TW, Haasnoot ML, D'Haens GR, et al. Laparoscopic ileocaecal resection versus infliximab for terminal ileitis in Crohn's disease: retrospective long-term follow-up of the LIR!C trial. Lancet Gastroenterol Hepatol. 2020;5(10):900–907.
15. Oldenburg L, Haanappel AEG, et al. Ten-year follow-up of the LIR!C trial. Lancet Gastroenterol Hepatol. 2025. DOI 10.1016/S2468-1253(25)00374-7.
16. Satsangi J, Silverberg MS, Vermeire S, Colombel JF. The Montreal classification of inflammatory bowel disease: controversies, consensus, and implications. Gut. 2006;55(6):749–753.
17. Best WR, Becktel JM, Singleton JW, Kern F Jr. Development of a Crohn's disease activity index. National Cooperative Crohn's Disease Study. Gastroenterology. 1976;70(3):439–444.
18. Heinze G, Schemper M. A solution to the problem of separation in logistic regression. Stat Med. 2002;21(16):2409–2419.

Copyright: © 2026 (CC BY 4.0) by the authors.

19. Alves A, Panis Y, Bouhnik Y, et al. Risk factors for intra-abdominal septic complications after a first ileocecal resection for Crohn's disease: a multivariate analysis in 161 consecutive patients. Dis Colon Rectum. 2007;50(3):331—336.
20. Iesalnieks I, Kilger A, Glass H, et al. Intraabdominal septic complications following bowel resection for Crohn's disease: detrimental influence on long-term outcome. Int J Colorectal Dis. 2008;23(12):1167—1174.
21. Adamina M, Bonovas S, Raine T, et al. ECCO Guidelines on Therapeutics in Crohn's Disease: Surgical Treatment. J Crohns Colitis. 2020;14(2):155—168. PMID 31742338.
22. Lightner AL, Vogel JD, Carmichael JC, et al. The American Society of Colon and Rectal Surgeons Clinical Practice Guidelines for the Surgical Management of Crohn's Disease. Dis Colon Rectum. 2020;63(8):1028—1052. PMID 32692069.
23. Maartense S, Dunker MS, Slors JFM, et al. Laparoscopic-assisted versus open ileocolic resection for Crohn's disease: a randomized trial. Ann Surg. 2006;243(2):143—149. PMID 16432345.
24. Kono T, Ashida T, Ebisawa Y, et al. A new antimesenteric functional end-to-end handsewn anastomosis: surgical prevention of anastomotic recurrence in Crohn's disease. Dis Colon Rectum. 2011;54(5):586—592. PMID 21471760.
25. Luglio G, Rispo A, Imperatore N, et al. Surgical prevention of anastomotic recurrence by excluding mesentery in Crohn's disease: the SuPREMe-CD study — a randomized clinical trial. Ann Surg. 2020;272(2):210—217. DOI 10.1097/SLA.0000000000003821.
26. Coffey CJ, Kiernan MG, Sahebally SM, et al. Inclusion of the mesentery in ileocolic resection for Crohn's disease is associated with reduced surgical recurrence. J Crohns Colitis. 2018;12(10):1139—1150. PMID 29309546.
27. SPICY trial. Mesenteric-sparing versus extended mesenterectomy in ileocolic resection for Crohn's disease: a randomised controlled trial. Lancet Gastroenterol Hepatol. 2024. DOI 10.1016/S2468-1253(24)00097-9. [Да се допълни авторският колектив.]
28. Yamamoto T, Fazio VW, Tekkis PP. Safety and efficacy of strictureplasty for Crohn's disease: a systematic review and meta-analysis. Dis Colon Rectum. 2007;50(11):1968—1986. PMID 17762967.
29. Michelassi F, Hurst RD, Melis M, et al. Side-to-side isoperistaltic strictureplasty in extensive Crohn's disease: a prospective longitudinal study. Ann Surg. 2000;232(3):401—408. PMID 10973390.
30. Panés J, García-Olmo D, Van Assche G, et al. Expanded allogeneic adipose-derived mesenchymal stem cells (Cx601) for complex perianal fistulas in Crohn's disease: a phase 3 randomised, double-blind controlled trial (ADMIRE-CD). Lancet. 2016;388(10051):1281—1290. PMID 27477896.
31. García-Olmo D, Colombel JF, et al. ADMIRE-CD II: a phase 3 randomised controlled trial of darvadstrocel for complex perianal fistulas in Crohn's disease. Gastroenterology. 2026 (online 06.03.2026). NCT03279081.

Copyright: © 2026 (CC BY 4.0) by the authors.

ПОДОБРЕНИ РЕЗУЛТАТИ ПРИ ЛАПАРОСКОПСКА РЕСТИТУЦИЯ СЛЕД ОПЕРАЦИЯТА НА ХАРТМАН.

САРПАНОВ А., БАТАШКИ А., БЕЛЕВ. Н., АТАНАСОВ Б., МАРКОВ Г., ПЕТКОВ А., ПАУНОВ Л., ХАДЖИМИНЕВ В., ХАДЖИЕВ Д., ДЕЧЕВ Я. И Б.Е. САКАКУШЕВ

Сарпанов А., Баташки А., Белев. Н.2., Атанасов Б. 2., Марков Г., Петков А., Паунов Л., Хаджиминев В., Хаджиев Д., Дечев Я. и Б.Е. Сакакушев
Първа хирургична клиника, УМБАЛ „Свети Георги" ЕАД, гр.Пловдив,
2-УМБАЛ „Еврохоспитал" – гр.Пловдив
Имейл:bsakakushev@gmail.com

Ключови думи: Реституция след Хартман/РХ/, Лапароскопска Реституция след Хартман /ЛРХ/, Отворена Реституция след Хартман /ОРХ/, Качество на Живот/КЖ/

Цел: Да се сподели клиничен опит с ЛХР и ОРХ и да се сравнят техните резултати
Въведение: Повече от 100 години след като френският хирург Анри Хартман въвежда хирургичната техника за лечение на дистални тумори на дебелото черво през 1921 г., известна като операцията на Хартман и реституцията след Хартман /РХ/ от американеца Алън Бойдън през 1950 г., последната все още е предизвикателен и дискусионен хирургичен въпрос. Проблемите произтичат от пациентите /нисък процент на реституция - по-малко от 44%/ и свързаните с операцията проблеми/късна реституция, следоперативни усложнения, рецидив и прогресия на рака/, които водят до ниско качество на живот. Само навременната и безопасна РХ може да предложи добри резултати и да гарантира по-добро КЖ. Възниква въпроса трябва ли да препоръчваме ЛРХ, която е с доказани предимства в сравнение с ОРХ.
Материали и методи: Притежавайки десетилетия опит с традиционната техника, ние споделяме нашия 5-годишен опит и с двата метода, изпълнявани в две хирургични клиники. Ретроспективно проучихме 106 операции на Хартман, от които 48 РХ бяха извършени в периода от октомври 2020 г. до октомври 2025 г. в Първа Клиника по Обща Хирургия на УМБАЛ „Свети Георги" Пловдив и Клиника по Обща Хирургия на УМБАЛ „Еврохоспитал" Пловдив
Резултати: От общо 48 случая с РХ, 20 са ОРХ и 28 с ЛРХ, с 4 конверсии, дължащи се на сраствания. Мъжете са били 31 със средна възраст 62,5 години, жените са били 17 - средна възраст 69,8 години. Регистрирахме 14 следоперативни инфекции на мястото на стомата. Двама пациенти след ОРХ, с ранен следоперативен илеус, са лекуван консервативно. Не са регистрирани летални изходи. Средната продължителност на болничния престой за ЛРХ е била 4,6 дни/3-9/, в сравнение със 7,8 дни/5-12/ за ОРХ.
Обсъждане: Докато в началото, целта на РХ бе само възстановяване на чревния континуитет, съвременната хирургия добавя по-широки цели и изисквания – минимум усложнения, бързо функционално възстановяване и добро качество на живот. Тази промяна бележи качествена промяна в развитието и прилагането на ЛРХ. При ОРХ хирургът извършва втора лапаротомия на пациента, обикновено вече със сраствания. При ЛРХ достъпът може да бъде различен от този на индексната операция и хирургът извършва адхезиолиза под директно увеличен образ. Това е особено предимство при пациенти с предишен перитонит, дивертикулоза, множество предишни лапаротомии, плътни сраствания. От друга гледна точка, самите сраствания са основната причина

Copyright: © 2026 (CC BY 4.0) by the authors.

за конверсия и ограничения за лапароскопската операция. Последните систематични обзори, макар и базирани на ретроспективни проучвания, демонстрират доказателствено обусловени предимства на ЛРХ, отнасящи се главно до по-кратък болничен престой, малко усложнения и др. Днес реституцията при операцията на Хартман е резултат от едновековна еволюция – от първоначално замислена окончателна процедура, през класическата отворена реституция, до съвременни лапароскопски и роботизирани реконструктивни техники. Нашият процент на РХ е 48, в сравнение с докладваните около 44%, в световен мащаб. ЛРХ показа по-малка честота на локални и системни усложнения от ОРХ, по-добри крайни резултати и подобрено качество на живот при проследяване, което съвпадна с глобалните данни.
Заключение: Само навременната и безопасна реституция след операцията на Хартман може да осигури добри резултати и по-добро качество на живот. Ние препоръчваме когато е възможно извършването на ЛРХ, която е доказано по-безопасна и с по-добри резултати от ОРХ.

IMPROVED OUTCOMES WITH LAPAROSCOPIC REVERSAL OF HARTMANN'S PROCEDURE

A. Sarpanov, A. Batashki, N. Belev[2], B. Atanasov[2], G. Markov, A. Petkov, L. Paunov, V. Hadzhiminev, D. Hadzhiev, Ya. Dechev, and B. E. Sakakushev
First Department of Surgery, St. George University Hospital, Plovdiv, Bulgaria; [2]Eurohospital University Hospital, Plovdiv, Bulgaria
Email: bsakakushev@gmail.com

Keywords: Hartmann's reversal (HR); laparoscopic Hartmann's reversal (LHR); open Hartmann's reversal (OHR); quality of life (QoL)

AIM: To share our clinical experience with LHR and OHR and compare their outcomes.
INTRODUCTION: More than 100 years after the French surgeon Henri Hartmann introduced the surgical technique for treating distal colonic tumors in 1921, known as Hartmann's procedure, and after the American surgeon Allen Boyden described Hartmann's reversal (HR) in 1950, the latter remains a challenging and debated surgical issue. The difficulties arise from patient-related factors, reflected in a low reversal rate of less than 44%, and procedure-related factors, including delayed reversal, postoperative complications, and cancer recurrence and progression, which lead to poor quality of life. Only timely and safe HR can provide good outcomes and ensure better QoL. This raises the question of whether LHR, with its established advantages over OHR, should be recommended.
MATERIALS AND METHODS: Building on decades of experience with the traditional technique, we present our five-year experience with both approaches in two surgical departments. We retrospectively reviewed 106 Hartmann's procedures, of which 48 were followed by HR between October 2020 and October 2025 at the First Department of General Surgery, St. George University Hospital, Plovdiv, and the Department of General Surgery, Eurohospital University Hospital, Plovdiv.
RESULTS: Of the 48 HR procedures, 20 were OHR and 28 were LHR, with four conversions due to adhesions. There were 31 men, with a mean age of 62.5 years, and 17 women, with a mean age of 69.8 years. We recorded 14 postoperative infections at the stoma site. Two patients who underwent OHR developed early postoperative ileus and were treated conservatively. No

Copyright: © 2026 (CC BY 4.0) by the authors.

deaths were recorded. The mean length of hospital stay was 4.6 days (range, 3—9) after LHR, compared with 7.8 days (range, 5—12) after OHR.
DISCUSSION: Initially, the sole aim of HR was to restore intestinal continuity. Contemporary surgery has added broader goals and requirements: minimizing complications, achieving rapid functional recovery, and ensuring good quality of life. This shift marks a qualitative change in the development and application of LHR. In OHR, the surgeon performs a second laparotomy in a patient who usually already has adhesions. In LHR, access can be gained through a site different from that used for the index operation, and adhesiolysis is performed under direct magnified visualization. This is particularly advantageous in patients with previous peritonitis, diverticulosis, multiple previous laparotomies, or dense adhesions. Conversely, adhesions themselves are the main reason for conversion and a limitation of the laparoscopic approach. Recent systematic reviews, although based on retrospective studies, demonstrate evidence-supported advantages of LHR, mainly a shorter hospital stay and fewer complications. Today, reversal of Hartmann's procedure reflects a century of evolution: from a procedure originally intended to be definitive, through conventional open reversal, to modern laparoscopic and robotic reconstructive techniques. Our HR rate was 48%, compared with the approximately 44% reported worldwide. LHR showed lower rates of local and systemic complications than OHR, better overall outcomes, and improved quality of life during follow-up, consistent with international data.
CONCLUSION: Only timely and safe reversal of Hartmann's procedure can provide good outcomes and better quality of life. We recommend LHR whenever feasible, as it has been shown to be safer and to yield better outcomes than OHR.

Copyright: © 2026 (CC BY 4.0) by the authors.

**ДИАГНОСТИКА И ЛЕЧЕНИЕ НА ОСТРИЯ АПЕНДИЦИТ 2025.
ИЗДАНИЕ НА СВЕТОВНАТА АСОЦИАЦИЯ ПО СПЕШНА ХИРУРГИЯ/WSES/НАСОКИ ОТ ЙЕРУСАЛИМ – ЗНАЧЕНИЕ ЗА БЪЛГАРИЯ.**

Б.САКАКУШЕВ

Podda M, Ceresoli M, De Simone B, ...Sakakushev B .....et al. Diagnosis and Treatment of Acute Appendicitis: 2025 Edition of the World Society of Emergency Surgery Jerusalem Guidelines. JAMA Surg. 2026;161(3):283–295. doi:10.1001/jamasurg.2025.6218
Б.Сакакушев
Първа Клиника по Хирургия, УМБАЛ „Свети Георги" ЕАД, гр.Пловдив
Имейл:bsakakushev@gmail.com

Значимост: Острият апендицит е глобално най-честата коремна хирургическа спешност и водеща причина за спешна хоспитализация и оперативно лечение. Въпреки голямата честотата, продължава да съществува значително разнообразие в диагностиката и лечението му при различните пациенти и здравни заведения.
Цел: Да се формулират актуални, доказателствено обусловени препоръки за диагнозата и лечението на острия апендицит при възрастни , деца, бременни, възрастни болни/над 65 години/, имунокомпрометирани и пациенти с наднормено тегло/БМИ над 30/ от Световната Асоциация по Спешна Хирургия/ World Society of Emergency Surgery (WSES) използвайки Grading of Recommendations Assessment, Development, and Evaluation (GRADE).
Методи: Извършен е системен анализ на достъпните база данни и висококачествени проучвания. Рискът за отклонения бе оценен с RoB-2, ROBINS-I, QUADAS-2. Доказателствените профили и решения са взето поотделно за изследваните 19 ключови клинични въпроси . Нивото на доказателственост бе категоризирано като високо, умерено ниско и много ниско. Препоръките са класифицирани като силни и условни/слаби/ според GRADE.
Резултати: Изследваните 19 ключови клинични въпроса обхващат 6 клинични области. Формулирани са 35 препоръки. Основните констатации са:1.Клиничните скорингови системи за оценка на риска и образната диагностика подобряват диагностичната точност и намаляват честотата на негативните/бели/ апендектомии; 2.Неоперативното антибиотично лечение е безопасно и ефективно при избрани болни с неусложнен апендицит, с препоръки съобразени със специфични популации; 3.Апендектомията за неусложнен апендицит може да бъде безопасно извършена в срок до 24-тия час от диагностицирането без риск от неблагоприятни резултати; 4. Лапароскопската апендектомия остава стандартния хирургичен подход; 5. Следоперативното антибиотично лечение трябва да се ограничи до краткотрайни курсове/2-3 дни/при усложнени форми на заболяването; 6. Проследяването е задължително след неоперативно лечение на периапендикуларен абсцес/инфилтрат с цел установяване на неоплазми.
Изводи: 2025 издание на Световната Асоциация по Спешна Хирургия/WSES/ на Насоките от Йерусалим предоставят актуализирани, доказателствено обусловени препоръки за диагнозата и лечението на Острия Апендицит, с цел да се стандартизира хирургичната практика, намали неоправданото разнообразие и да се насърчат безопасните и ефективни грижи ориентирани към пациента, всред различните популации и лечебни заведения. Хирургичната помощ в България има своята специфика, която налага дискусия на Глобалните насоки и препоръки за диагностиката и лечението на Острия Апендицит на WSES,

Copyright: © 2026 (CC BY 4.0) by the authors.

евентуалната им ревизия и актуализация според регионалните особености. Предлагат се дискусионни въпроси и алтернативни възможности за национален консенсус.

DIAGNOSIS AND TREATMENT OF ACUTE APPENDICITIS 2025 EDITION OF THEWORLD SOCIETY OF EMERGENCY SURGERY JERUSALEM GUIDELINES – RELEVANCE FOR BULGARIA

Podda M, Ceresoli M, De Simone B, ...Sakakushev B .....et al. Diagnosis and Treatment of Acute Appendicitis: 2025 Edition of the World Society of Emergency Surgery Jerusalem Guidelines. JAMA Surg. 2026;161(3):283–295. doi:10.1001/jamasurg.2025.6218

B.Sakakushev
First Surgery Clinic, UMBAL St. George EAD Plovdiv
Email: bsakakushev@gmail.com

Importance Acute appendicitis is the most common abdominal surgical emergency worldwide and a leading cause of emergency hospital admissions and operations. Despite its frequency, substantial variability persists in diagnosis and management across patient populations and health care settings.
Objective To provide updated, evidence-based recommendations for the diagnosis and treatment of acute appendicitis in adults, children, pregnant women, older patients (aged _65 years), immunocompromised individuals, and patients with obesity (body mass index _30), developed by theWorld Society of Emergency Surgery (WSES) using the Grading of Recommendations Assessment, Development, and Evaluation (GRADE) approach.
Evidence review A systematic literature search was performed in MEDLINE, Embase, Scopus,Web of Science, and the Cochrane Library to identify relevant studies published until May 2025. Eligible designs included randomized clinical trials, observational studies, systematic reviews, and meta-analyses. Risk of bias was assessed with design-appropriate tools (RoB-2, ROBINS-I, QUADAS-2). Evidence profiles and evidence-to-decision frameworks were generated for each of 19 key clinical questions. The certainty of evidence was rated as high, moderate, low, or very low. Recommendations were classified as strong or conditional (weak) according to GRADE.
Findings: Six key clinical domains were addressed across 19 questions. Thirty-five recommendations were formulated. Key findings include: (1) clinical risk scores and imaging improve diagnostic accuracy and reduce negative appendectomy rates; (2) nonoperative management with antibiotics is safe and effective in selected patients with uncomplicated appendicitis, with recommendations tailored for specific populations; (3) appendectomy for uncomplicated appendicitis may be safely delayed within 24 hours without increased risk of adverse outcomes; (4) laparoscopic appendectomy remains the standard surgical approach; (5) postoperative antibiotic therapy should be limited to short courses (2-3 days) in complicated disease; and (6) follow-up strategies are essential after nonoperative management of complicated appendicitis with abscess to detect neoplasms.
Conclusions and relevance: The 2025WSES Jerusalem Guidelines provide updated, evidence-based recommendations for the diagnosis and treatment of acute appendicitis with the aim to standardize practice, reduce unwarranted variability, and support safe, effective, and patient-centered care across diverse populations and health care systems. Their implementation should be adapted to local resources. Surgical care in Bulgaria has its own specificity, which requires a discussion of the WSES Global Guidelines and Recommendations for the Diagnosis and Treatment of Acute Appendicitis, their possible revision and update according to regional specificity. Qustions for discussion and alternatives are offered for national consensus.

Copyright: © 2026 (CC BY 4.0) by the authors.

РИСКОВЕ И ПРОГНОЗА ПРИ СПЕШНОТО ОПЕРАТИВНО ЛЕЧЕНИЕ НА УСЛОЖНЕНИТЕ ТУМОРИ НА ТЪНКОТО ЧЕРВО.

БАТАШКИ А., ПЕТКОВ А., ПАУНОВ Л. МАРКОВ Г., ХАДЖИМИНЕВ В., ХАДЖИЕВ Д., СЪРПАНОВ А., ДЕЧЕВ Й. И Б.САКАКУШЕВ

Баташки А., Петков А., Паунов Л. Марков Г., Хаджиминев В., Хаджиев Д., Сърпанов А., Дечев Й. и Б.Сакакушев
Първа Клиника по Хирургия, УМБАЛ „Свети Георги" ЕАД, гр.Пловдив
Имейл: bsakakushev@gmail.com

Ключови думи: усложнени тумори на тънките черва /УТТЧ/, спешна хирургия, рискове, прогноза

Цел: Да се сподели клиничен опит в спешната хирургия при усложнени тумори на тънките черва, периоперативни рискове и прогноза
Въведение: Спешното хирургично лечение на усложнените тумори на тънките черва (УТТЧ), обикновено проявяващи се с обструкция, перфорация или масивно кървене, носи високи рискове, като 30-дневната смъртност варира от 13% до над 30%. Прогнозата като цяло е лоша поради напредналия стадий на тумора, често изискващ палиативни, а не радикални резекции, и високи нива на следоперативни рецидиви(20—50%).
Първичните тумори на тънките черва са гастроинтестинални стромални тумори /GIST/, невроендокринни тумори/NET/, аденокарцином на тънките черва, сарком, лимфом. Метастатични са метастазите в тънките черва от белодробен, бъбречно-клетъчен карцином или меланом.
Материали и методи: Споделяме нашия 5-годишен опит /2020-2025/ със серия от 16 пациенти УТТЧ, с обструкция, перфорация или кървене, всички оперирани по спешност в Първа клиника по хирургия на УМБАЛ „Свети Георги" ЕАД.
Резултати: Петима пациенти с доброкачествени тумори на тънките черва са претърпели радикална резекция с първична анастомоза. Индексната операция при седем пациенти с първични злокачествени заболявания на тънките черва /3 GIST, 2 NET, 1 аденокарцином и 1 лимфом/ е била относително радикална или нерадикална резекция на тънките черва, 4 с първична анастомоза и 3 с илеостомия. Перитонеалната карциноматоза при 4 пациенти /2 с метастатичен рак на яйчниците, 1 на стомаха и 1 на белия дроб/ е била лекувана съответно с 2 илеостомии и 2 експлоративни лапаротомии. Всички пациенти с доброкачествени неоплазии са преживели и са изписани в задоволително състояние, без животозастрашаващи усложнения. SSI е регистрирана при 5 пациенти, системни усложнения при 4. Четирима пациенти са починали - 2 - с първични малигноми и 2 - с карциноматоза. Двама пациенти с рецидив са оперирани в рамките на 3 месеца. Проследяването е било компрометирано поради невъзможност за вторичен контакт или нежелание на пациента.
Дискусия: Спешните прояви на УТТЧ често са свързани с напреднало, неоперабилно заболяване (стадий III/IV). Спешната операция при УТТЧ е значително по-рискована от плановите процедури, при които често се изисква временна или постоянна стома, когато не може да се извърши безопасна анастомоза. Спешните ситуации често ограничават предоперативното стадиране, което води до по-висок процент на

Copyright: © 2026 (CC BY 4.0) by the authors.

палиативни (R2) резекции, отколкото на радекални (R0). Хирургичните предизвикателства, свързани с рисковете и усложненията, произтичат от забавена диагноза, нерадикалната резекция или мезентериално засягане. Честотата на следоперативните усложнения е висока - SSI са много чести /7—44%/. При перфорация усложненията са до 74%, включително сепсис, анастомозни инсуфициенции, пневмония, повторна обструкция и дехисценция на раната. Забавената опрация повече от 24—48 часа, значително увеличава смъртността. Наличието на тежки усложнения като перфорация, свързани със злокачествени тумори, е независим рисков фактор за висока следоперативна смъртност. Въпреки че операцията често е животоспасяваща, 30-дневната смъртност при спешна тънкочревна непроходимост (ТЧН) поради злокачествено заболяване може да бъде висока, като някои проучвания показват смъртност от 14,5% или по-висока. Смъртността варира между 5 и 30%, като се повишава значително при пациенти в напреднала възраст и такива с множество съпътстващи заболявания. Перфорациятта при малигноми е с лоши резултати, като смъртността е между 12% и 48%. Спешната операция за УТТЧ обикновено е свързана с по-кратка обща преживяемост и преживяемост с прогресия, в сравнение с плановата хирургия. Оперативните резултати зависят от вида на усложнението, високите ASA резултати (>III), перитонита, напредналата възраст (>80 години), съпътстващите заболявания, които значително влошават прогнозата. Нашите резултати корелират с релевантните в достъпната литература.
Заключение: Спешната хирургия при УТТЧ обикновено е свързана с по-високи рискове и по-лоши прогнози в сравнение с плановите случаи, тъй като пациентите често са с напреднало заболяване, чревна непроходимост, перфорация или тежък кръвоизлив.

RISKS AND PROGNOSIS IN THE EMERGENCY SURGERY FOR COMPLICATED SMALL BOWEL TUMORS

Batashki A., Petkov A., Paunov L. Markov G., Hadjiminev V., Hadjiev D., Sarpanov A., Detchev J. and B.Sakakushev
First Surgery Clinic, UMBAL St. George EAD Plovdiv
Email: bsakakushev@gmail.com

Key words: complicated small bowel tumors /CSBT/, emergency surgery, risks, prognosis

Objective: To share clinical experience with emergency surgery for complicated small bowel tumors, perioperative risks and prognosis
Introduction: Emergency surgical treatment of complicated small bowel tumors (SBTs)—typically presenting with acute obstruction, perforation, or massive bleeding—carries high risks, with 30-day mortality rates ranging from 13% to over 30%. Prognosis is generally poor due to advanced tumor stage at presentation, frequently requiring palliative rather than curative resections, and high rates of postoperative morbidity (20—50**%).**
Primary small bowel tumors are Gastrointestinal Stromal Tumors/GIST/, Neuro Endocrine Tumors/NET/, Gastrointestinal Autonomic Nerve Tumors/GANTs - 1 % of all GISTS/, small-bowel adenocarcinoma, sarcoma, lymphoma. Metastatic small bowel metastasis from lung or renal cell carcinoma or melanoma.
Material and methods: We share our 5-year experience/2020-2025/ with a series of 16 patients with complicated small bowel tumors, complicated with obstruction perforation or bleeding,

Copyright: © 2026 (CC BY 4.0) by the authors.

all operated emergently or urgently in the First Clinic of Surgery of UMBAL St. George EAD Plovdiv RESULTS
Five patients with small bowel benign tumors underwent radical resection with primary anastomosis. The index operation in seven subjects with primary small bowel malignancies/3 GIST, 2 NET, 1 adenocrcinoma and 1 lymphoma/ was relatively radical or non-radical small bowel resection, 4 with primary anastomosis and 3 with ileostomy. Peritoneal carcinomatosis in 4 patients/ 2 ovarian, 1 stomach and 1 lung metastatic cancers/ was managed with 2 ileostomy and 2 exploratory laparotomy respectively. All patients with benign neoplasias survived and were discharged in a satisfactory condition, without life-threatening complications. SSI was registered in 5 patients, systemic complication in 4. Four patients died — 2 - with primary malignancies and 2 - with carcinomatosis. Two patients with recurrence were operated in 3 months period. Follow up was compromised by secondary contact failure or patient reluctance.
Discussion: Emergency presentations of SBT are often linked to advanced, unresectable disease (Stage III/IV). Emergency surgery for SBTs is significantly riskier than elective procedures, where temporary or permanent stoma is frequently required, when safe anastomosis cannot be formed. Emergency situations often limit pre-operative staging, leading to a higher rate of palliative (R2) resections rather than curative (R0) ones. The surgical challenges for risks and complications originate from delayed diagnosis, incomplete resection or mesenteric Involvement.The incidence of postoperative complications is high - SSI is very common /7—44%/, In perforation complications are up to 74%, including sepsis, anastomotic leaks, pneumonia, re-obstruction, and wound dehiscence. Delays in surgical intervention greater than 24—48 hours significantly increase mortality rates. Presence of severe complications like perforation, associated with malignant tumors, is an independent risk factor for high post-operative mortality. While surgery is often lifesaving, 30-day mortality rates for emergency small bowel obstruction (SBO) due to malignancy can be high, with some studies indicating a 14.5% mortality rate or higher. Mortality varies 5—30%, rising significantly in elderly patients and those with multiple comorbidities. Malignant perforation is associated with very poor outcomes, with mortality rates reported between 12% and 48%. The general prognosis is reduced survival – emergency surgery for SBT is generally associated with shorter overall survival and progression-free survival, compared to elective surgery. it is histology dependent and with high recurrence. The prognosis is determined by the type of complication, high ASA scores(>III), peritonitis, older age (>80 years), comorbidities which significantly worsen the prognosis. Our results and outcomes correlate with the generally reported ones in the relevant literature.
Conclusions: Emergency surgery for complicated small bowel tumors is generally associated with higher risks and poorer prognoses than elective cases, because patients often present with advanced disease, intestinal obstruction, perforation, or severe hemorrhage.

Copyright: © 2026 (CC BY 4.0) by the authors.

ДИАГНОСТИЧНО-ЛЕЧЕБНИ ПРЕДИЗВИКАТЕЛСТВА НА ПЕРИАНАЛНИТЕ АБСЦЕСИ УСЛОЖНЕНИ С МЕКОТЪКАННИ ИНФЕКЦИЯ И/ИЛИ СЕПСИС.

МАРКОВ Г., ХАДЖИМИНЕВ В., БАТАШКИ А., САРПАНОВ А., САКАКУШЕВ Б.

Марков Г., Хаджиминев В., Баташки А., Сарпанов А., Сакакушев Б.
Първа клиника по хирургия, УМБАЛ „Свети Георги" ЕАД, гр. Пловдив
Имейл: bsakakushev@gmail.com

Ключови думи: перианален абсцес, фасциална мекотъканна инфекция, некротизиращ фасциит, гангрена на Fournier, сепсис, спешна хирургия

Цел: Да се сподели клиничният опит в диагностиката и лечението на перианалните абсцеси, усложнени с мекотъканни инфекция и/или сепсис, и да се анализират рисковите фактори за тежкото протичане, влошаване и неблагоприятен изход.
Въведение
Перианалният абсцес е често срещано спешно хирургично заболяване, което след своевременна диагноза, инцизия и дренаж имат благоприятен изход. В редки случаи инфекцията може да прогресира и ангажира фасциалните пространства и мигрира в съседни анатомични области. Развитието на некротизираща мекотъканна инфекция, включително гангрена по типа на Fournier, и/или сепсис е свързано с бърза прогресия на заболяването, необходимост от многократни оперативни интервенции, продължително болнично лечение и риск от летален изход. Ранното диагностициране на усложненията и своевременна/и операции са условия за благоприятен резултат.
Материали и методи: Представяме ретроспективно проучване на пациенти, лекувани в Първа клиника по хирургия на УМБАЛ „Свети Георги" ЕАД, гр. Пловдив, за усложнени перианални абсцеси, с флегмони на перинеума, глутеалните области и/или други съседни анатомични пространства, или сепсис. За периода от 01.11.2019 до 31.12.2025 г.. са анализирани демографските характеристики, значимия коморбидитет, забавянето за болнично лечение до 3 и повече от 3 дни, срокът за започване на оперативното лечение/до 6ти час, 6 -12 час , 12 - 24 час, след 24ти час/, броят и видът на извършените хирургични интервенции, оперативната находка, видове усложнения/ сепсис/ и изхода от лечението. Изключени са активно онкоболните. Като усложнен перианелен абсцес категоризираме мекотъканна инфекция, която обхваща дълбоката съединителна фасциална тъкан, разпространяваща се към съседни области с или без прояви на сепсис. За фасциална инфекция се приема оперативно установено ангажиране на фасциите от гнойно-некротичен процес. Диагнозата сепсис се приема при хемодинамична нестабилност с прояви на органна дисфункция при известно инфекциозно огнище. Разграничаваме следните усложнени форми – локална с една засегната антомична област , с две засегнати анатомични области, с повече от две анатомични области, особени форми с ангажиране на скротумите(гангрена тип Фурние). Акцентираме върху ранната диагностика, разграничавене на рисковите групи и адекватно оперативно лечение.
Резултати: От 242 пациенти приети по спешност с диагноза перианален абсцес, 103 са със засягане на дълбоката фасция. Възрастта им варира от 17 до 90 години, 88 са мъже, 15 - жени. При жените не се установяа сепсис, некротичен фасциит и летален изход. Най-висока заболяваемост пациенти се наблюдава във възрастовата група 40-

Copyright: © 2026 (CC BY 4.0) by the authors.

60 години -35, а най-голям брой пациенти с разпространено заболяване на повече от две анатомични области - при пациенти на 60 годишна възраст - 20. Четирима пациенти на възраст между 30 и 40 години с тежко протичане са с придружаващи заболявания захарен диабет и чернодробна цироза. Захарния диабет е най-значимото придружаващо заболяване, определящо риска от развите на тежки мекотъканни ифекции. При 67 болни флегмонът е в перианалната и перинеалната област, при 10 има разпространение към една съседна анатомична област, а при 13 - повече от две анатомични области(вкл. коремната стена). Засягане на скротума е установено при 13 пациенти. Некротичен фасциит е установен при 26 , а сепсис при 15 пациенти. Десет болни са починали от сепсис, продължително заболяване, полиморбидитет и разпространеност на инфекцията в повече от две анатомични области. Според локалната находка е извършена широка инцизия, ревизия, фасциотомия, некректомия, контраинцизии, лаваж и дренаж. Срокът на операцията от постъпването е анализиран в 4 времеви периода - до 6-ти час - 30 пациенти; от 6-ти до 12-ти час — 56; от 12-ти до 24-ти час 11; след 24-ти час - 6. Броят извършени операции варира от 1 до 9; 1 - при 56 болни; 2 при 14; повече от 2 при 27. При 2 пациенти със засягане на коремната стена са направени „изпреварващи фасциотоми“, при 1 пациент е изведена веменна сигмостомия. При всички пациенти е започната емпирична антибиотична терапия с Цефалоспорин 3 генерация и Метронидазол, без промяна на схемата. При пациентите с продължителен болничен престой и липса на признаци на локална или системна инфекция, преустановяваме антибиотичната терапия и третираме локално раните. Повечето пациенти са изписани с вторично заздравяващи, гранулиращи рани, при 3-ма е наложен вторичен шев, а при други 3-ма, с обширни дефекти, е извършена кожна пластика.

Обсъждане: Усложнените перианални абсцеси представляват сериозно диагностично и терапевтично предизвикателство поради възможността за бързо разпространение на инфекцията по фасциалните пространства при първоначално ограничена локална находка. Общото състояние и клиничната картина на пациента изискват своевременна и комплексна оценка. Ранното хирургично лечение до 12-тия час е първостепенна необходимост, независимо от общото състяние на болния. Изчакването и консервативното лечение при високорисковите групи/ 60 и повече години, мъже, захарен диабет и мекотъканна инфекция/ кумулира висок риск за развитие на прогресираща фасциална мекотъканна инфекция. При усложнените форми са необходими обширни ревизии, широки инцизии е ексцизии, радикални и многоетапни некректомии, до постигане на локален контрол на инфекцията. Коморбидитетът, сепсисът, разпространението на инфекцията и необходимостта от многократни операции са оснвните критерии за тежестта на заболяването и прогнозата.

Заключение: Усложненият перианален абсцес с фасциално разпространение на инфекцията и/или сепсис е тежко хирургично състояние, изискващо ранна диагностика и агресивно оперативно поведение. Своевременната и адекватна хирургична ревизия, фасциотомия, некректомия, антибиотична терапия и проследяването за необходимост от повторни операции са основните компоненти за успешното лечение. Ранното разграничаване на високорисковите болни подобрява избора на терапевтичната стратегия и окончателните резултати.

Copyright: © 2026 (CC BY 4.0) by the authors.

DIAGNOSTIC AND TREATMENT CHALLENGES OF PERIANAL ABSCESSES COMPLICATED WITH SOFT TISSUE INFECTION AND/OR SEPSIS.

Markov G., Hadzhiminev V., Batashki A., Sarpanov A., Sakakushev B.E.
First Clinic of Surgery, University Hospital "St. George" EAD, PlovdivEmail: bsakakushev@gmail.com

Keywords: perianal abscess, fascial soft tissue infection, necrotizing fasciitis, Fournier's gangrene, sepsis, emergency surgery

Objective: To share clinical experience from the diagnosis and treatment of perianal abscesses complicated by soft tissue infection and/or sepsis, and to analyze risk factors for severe course, deterioration, and adverse outcome.
Introduction: Perianal abscess is a common surgical emergency that, after timely diagnosis, incision and drainage, has a favorable outcome. In rare cases, the infection can progress and involve the fascial spaces and migrate to adjacent anatomical areas. The development of necrotizing soft tissue infection, including Fournier's gangrene, and/or sepsis is associated with rapid disease progression, the need for multiple surgical interventions, prolonged hospital stay and the risk of death. Early diagnosis of complications and timely surgery are prerequisites for a favorable outcome.
Materials and methods: We present a retrospective study of patients treated at the First Clinic of Surgery of the University Hospital "St. George" Plovdiv, for complicated perianal abscesses, with phlegmons of the perineum, gluteal areas, other adjacent anatomical spaces, or sepsis. For the period from 01.11.2019 to 31.12.2025, demographic characteristics, significant comorbidity, delay in hospital treatment up to 3 and more than 3 days, the time for starting surgical treatment /up to the 6th hour, 6 -12 hours, 12 - 24 hours, after the 24th hour/, the number and type of surgical interventions performed, the surgical finding, types of complications / sepsis/ and the treatment outcome were analyzed. Cancer patients with active disease were excluded. We define a complicated perianal abscess as a soft tissue infection that involves the deep connective fascial tissue, spreading to adjacent areas with or without manifestations of sepsis. A fascial infection is considered to be a surgically established involvement of the fascia by a purulent-necrotic process. The diagnosis of sepsis is accepted in case of hemodynamic instability with manifestations of organ dysfunction in a known infectious focus. We distinguish the following complicated forms - local with one affected anatomical area, with two affected anatomical areas, with more than two anatomical areas, special forms with involvement of the scrotum (Fournier-type gangrene). We focus and emphasize on early diagnosis, differentiation of risk groups and adequate surgical treatment.
Results: Of the 242 patients admitted urgently with a diagnosis of perianal abscess, 103 had involvement of the deep fascia. Their age ranged from 17 to 90 years, 88 were men, 15 were women. In females, sepsis, necrotizing fasciitis and fatal outcome were not established. The highest incidence of patients was observed in the age group 40-60 years -35, and the largest number of patients with widespread disease in more than two anatomical areas - in patients aged 60 years -20. Four patients aged between 30 and 40 years, with severe course had concomitant diseases diabetes mellitus and liver cirrhosis. Diabetes mellitus is the most significant comorbidity, determining the risk of developing severe soft tissue infections. In 67 patients, the phlegmon was in the perianal and perineal area, in 10 it spread to an adjacent anatomical area, and in 13 - more than two anatomical areas (including the abdominal wall).

Copyright: © 2026 (CC BY 4.0) by the authors.

Scrotal involvement was found in 13 patients. Necrotizing fasciitis was found in 26 and sepsis in 15 patients. Ten patients died from sepsis, prolonged illness, polymorbidity and spread of the infection to more than two anatomical areas. According to the local finding, a wide incision, revision, fasciotomy, necrectomy, counterincisions, lavage and drainage were performed. The duration of the operation from admission was analyzed in 4 time periods - up to the 6th hour - 30 patients; from the 6th to the 12th hour - 56; from the 12th to the 24th hour 11; after 24 hours - 6. The number of operations performed varied from 1 to 9; 1 - in 56 patients; 2 in 14; more than 2 in 27. In 2 patients with abdominal wall involvement, "preventive fasciotomies" were performed, in 1 patient a temporary sigmostomy was performed. In all patients, empirical antibiotic therapy with 3rd generation Cephalosporin and Metronidazole was started, without changing the regimen. In patients with prolonged hospital stay and no signs of local or systemic infection, we discontinued antibiotic therapy and treated the wounds locally. Most patients were discharged with secondary healing granulating wounds; in 3 patients a secondary suture was applied and in another 3, with extensive defects, skin grafting was performed.
Discussion: Complicated perianal abscesses represent a serious diagnostic and therapeutic challenge due to the possibility of rapid spread of infection throughout the fascial spaces with initially limited local findings. The patient's general condition and clinical picture require timely and comprehensive assessment. Early surgical treatment by the 12th hour is a primary necessity, regardless of the patient's general condition. Waiting and conservative treatment in high-risk groups / 60 years and older, men, diabetes mellitus and soft tissue infection / accumulates a high risk of developing progressive fascial soft tissue infection. In complicated forms, extensive revisions, wide incisions and excisions, radical and multi-stage necrotectomies are necessary until local control of the infection is achieved. Comorbidity, sepsis, spread of infection and the need for multiple surgeries are the main criteria for the severity of the disease and prognosis.
Conclusion: Complicated perianal abscess with fascial spread of infection and/or sepsis is a severe surgical condition, requiring early diagnosis and aggressive operative management. Timely and adequate surgical revision, fasciotomy, necrectomy, antibiotic therapy, and follow-up for the need for reoperation are the main components for successful treatment. Early recognoition of high-risk patients improves the choice of therapeutic strategy and outcome.

Copyright: © 2026 (CC BY 4.0) by the authors.

МУЛТИМОДАЛНА ПРЕХАБИЛИТАЦИЯ И СЛЕДОПЕРАТИВНА РЕХАБИЛИТАЦИЯ ПРИ ПЛАНОВА КОЛОРЕКТАЛНА ХИРУРГИЯ: СЪВРЕМЕННИ ДОКАЗАТЕЛСТВА.

НЕВРИЕ НИЯЗИ, МИРОСЛАВ ЗАШЕВ, ИВАН ГЕНОВ, КОСТАДИН ТОШЕВ, ВЕНЦИСЛАВ КРУШАРСКИ

Невриe Ниязи[1], Мирослав Зашев[1], Иван Генов[1], Костадин Тошев[1], Венцислав Крушарски[1]
[1] Клиника по обща хирургия, УМБАЛ "Дева Мария"- Бургас, България
E-mail: nevrie.niyazi12@gmail.com

Ключови думи: прехабилитация; рехабилитация; колоректална хирургия;

Въведение: Плановата колоректална хирургия е свързана със значителен физиологичен стрес и следоперативен спад на функционалния капацитет, особено при възрастни, коморбидни и пациенти с онкологични заболявания. Мултимодалната прехабилитация цели повишаване на физиологичния резерв преди оперативната интервенция чрез добре структурирана физическа подготовка, оптимизиране на храненето, психологична подкрепа и повлияване на рисковите фактори, подлежащи на корекция. В комбинация с принципите на Enhanced Recovery After Surgery (ERAS) и следоперативната рехабилитация този подход може да подпомогне възстановяването през целия периоперативен период. Целта на настоящия обзор е да обобщи актуалните доказателства за ефекта на мултимодалната прехабилитация и следоперативната рехабилитация върху клиничните и функционалните резултати след планова колоректална хирургия.
Материали и методи: Извършен е структуриран обзор на научната литература за периода 2020—2026 г., включващ систематични обзори и актуални рандомизирани и проспективни клинични проучвания при пациенти, подложени на планова колоректална хирургия. Анализирани са следоперативните усложнения, продължителността на болничния престой, функционалният капацитет, физическото възстановяване, рехоспитализациите и качеството на живот.
Резултати: Анализираните проучвания показват, че мултимодалната прехабилитация има благоприятен ефект върху периоперативния функционален капацитет и следоперативното възстановяване. Прехабилитацията е свързана с тенденция към по-ниска честота на следоперативните усложнения, по-кратък болничен престой и по-бързо възстановяване на физическия и функционалния капацитет. Най-големи ползи се наблюдават при комплексни мултимодални програми, съчетаващи физически упражнения, оптимизиране на хранителния статус и психологична подкрепа. Ранната структурирана следоперативна рехабилитация може допълнително да подобри функционалното възстановяване и да улесни по-ранното връщане към обичайните ежедневни дейности. Въпреки това резултатите не са напълно еднозначни, главно поради значителната хетерогенност между проучванията по отношение на подбора на пациентите, компонентите и продължителността на интервенциите.
Заключение: Мултимодалната прехабилитация е обещаващ компонент на периоперативните грижи при плановата колоректална хирургия, като най-убедителните доказателства подкрепят подобряването на функционалния капацитет и възстановяването. Интегрирането ѝ с принципите на ERAS и индивидуализираната следоперативна рехабилитация може да осигури непрекъснат

Copyright: © 2026 (CC BY 4.0) by the authors.

подход – от предоперативната оптимизация до функционалното възстановяване. Необходими са допълнителни стандартизирани, висококачествени рандомизирани проучвания за определяне на оптималните интервенции и идентифициране на пациентите, които биха имали най-голяма полза.

MULTIMODAL PREHABILITATION AND POSTOPERATIVE REHABILITATION IN ELECTIVE COLORECTAL SURGERY: CURRENT EVIDENCE

Nevrie Niyazi[1] Miroslav Zashev[1]; Ivan Genov[1]; Kostadin Toshev[1]; Ventsislav Krusharski[1]
[1]Department of General Surgery, University Hospital "Deva Maria", Burgas, Bulgaria
E-mail: nevrie.niyazi12@gmail.com

Keywords: prehabilitation; rehabilitation; colorectal surgery;

Background: Elective colorectal surgery is associated with substantial physiological stress and postoperative functional decline, particularly in elderly, frail, and oncological patients. Multimodal prehabilitation aims to increase physiological reserve before surgery through structured exercise, nutritional optimization, psychological support, and modification of perioperative risk factors. Combined with Enhanced Recovery After Surgery (ERAS) principles and postoperative rehabilitation, this approach may facilitate recovery throughout the perioperative pathway.The aim of this review is to summarize contemporary evidence on the effects of multimodal prehabilitation and postoperative rehabilitation on clinical and functional outcomes following elective colorectal surgery.
Methods: A structured review of literature published between 2020 and 2026 was performed, focusing on systematic reviews, meta-analyses, randomized controlled trials, and prospective studies involving adults undergoing elective colorectal surgery. Outcomes of interest included postoperative complications, length of hospital stay, functional capacity, recovery of physical performance, readmission, and health-related quality of life.
Results: The analyzed studies indicate that multimodal prehabilitation has a beneficial effect on perioperative functional capacity and postoperative recovery. Overall, prehabilitation is associated with a tendency toward fewer postoperative complications, shorter hospital stay, and faster recovery of physical and functional capacity. The greatest benefits are observed with comprehensive multimodal programs combining physical exercise, nutritional optimization, and psychological support. Early structured postoperative rehabilitation may further enhance functional recovery and facilitate an earlier return to usual activities. However, the findings are not entirely consistent, largely due to substantial heterogeneity in patient selection, intervention components and duration, adherence to prehabilitation programs, and outcome definitions.
Conclusion: Multimodal prehabilitation is a promising component of perioperative care in elective colorectal surgery, with the most consistent evidence supporting improved functional capacity and recovery. Integration with ERAS and individualized postoperative rehabilitation may provide a continuous pathway from preoperative optimization to functional recovery. Further standardized, high-quality randomized trials are required to define optimal interventions and identify patients most likely to benefit.

Copyright: © 2026 (CC BY 4.0) by the authors.

Въведение

Плановата колоректална хирургия е свързана със значителен физиологичен стрес и следоперативно понижение на функционалния капацитет, особено при възрастни, коморбидни и онкологични пациенти. Въпреки напредъка в минимално инвазивната хирургия, анестезиологията, периоперативната медицина и протоколите Enhanced Recovery After Surgery (ERAS), следоперативните усложнения и забавеното функционално възстановяване продължават да бъдат съществени предизвикателства [1,2].

Пациентите, подложени на колоректална хирургия, могат да имат намален физиологичен резерв поради напреднала възраст, злокачествено заболяване, саркопения, малнутриция, анемия, физическа неактивност и придружаващи заболявания. Допълнителният метаболитен и възпалителен стрес, предизвикан от хирургичната интервенция, може допълнително да наруши мускулната сила и аеробния капацитет и да забави възстановяването до изходното ниво на физическа функция [1,3]. Поради това все по-голямо внимание се насочва към предоперативния период като възможност за оптимизиране на състоянието на пациента.

Мултимодалната прехабилитация има за цел да повиши физиологичния резерв преди операцията чрез структурирани физически упражнения, нутритивна оптимизация, психологична подкрепа и повлияване на периоперативните рискови фактори [1,3]. Физическата подготовка обикновено включва комбинация от аеробни и силови упражнения, докато нутритивните интервенции са насочени към осигуряване на адекватен прием на белтъци и енергия и корекция на малнутрицията. Психологичните интервенции могат да намалят тревожността и да подобрят мотивацията и придържането към програмата [3,4].

В комбинация с принципите на ERAS и следоперативната рехабилитация този подход може да подпомогне възстановяването през целия периоперативен период [5]. Вместо предоперативният и следоперативният период да се разглеждат отделно, съвременната периоперативна грижа все повече се ориентира към непрекъснат модел, започващ с подготовката за операция и завършващ с възстановяване на функционалната независимост.

Целта на настоящия обзор е да обобщи съвременните доказателства за ефектите на мултимодалната прехабилитация и следоперативната рехабилитация върху клиничните и функционалните резултати при пациенти, подложени на планова колоректална хирургия.

Материали и методи

Извършен е структуриран обзор на литературата, публикувана в периода 2020—2026 г., с фокус върху систематични обзори, метаанализи, рандомизирани контролирани проучвания и проспективни проучвания, включващи възрастни пациенти, подложени на планова колоректална хирургия. Разгледани са проучвания, оценяващи мултимодална прехабилитация, физическа прехабилитация, периоперативни физически интервенции, ранна следоперативна мобилизация и структурирана следоперативна рехабилитация.

Основните анализирани крайни показатели включват следоперативни усложнения, продължителност на болничния престой, функционален капацитет, възстановяване на физическата активност, рехоспитализации и качество на живот, свързано със здравето. Особено внимание е отделено на съвременните рандомизирани данни и

Copyright: © 2026 (CC BY 4.0) by the authors.

систематичните обзори, оценяващи мултимодални интервенции, както и на проучванията за интегрирането на прехабилитацията с ERAS и стратегиите за следоперативно възстановяване.

Резултати

Анализираните проучвания показват, че мултимодалната прехабилитация има благоприятен ефект върху периоперативния функционален капацитет и следоперативното възстановяване. Въпреки това степента на ползата варира значително в зависимост от характеристиките на пациентите, вида и продължителността на интервенцията и оценяваните крайни показатели [1,3,4].

Проучване	Година	Тип на проучването	Пациенти	Интервенция	Основни крайни показатели
Zhou и съмр. [1]	—	Систематичен обзор и метаанализ, 17 RCT	1961	Прехабилитация	6MWT, клинични резултати
Machado и съмр. [6]	—	Систематичен обзор и метаанализ, 8 RCT	1092	Домашно базирана физическа прехабилитация	Следоперативен 6MWT
Molenaar и съмр. — PREHAB [7]	—	Рандомизирано клинично проучване	251	4-седмична мултимодална прехабилитация	Тежки следоперативни усложнения
Ten Cate и съмр. [8]	—	Вторичен анализ на PREHAB	Кохорта PREHAB	Мултимодална прехабилитация	VO_2peak, 6MWT, мускулна сила, функционално възстановяване
Liao и съмр. [9]	2025	Систематичен обзор и метаанализ, 14 проучвания	2314	Мултимодална прехабилитация	Усложнения, LOS, гастроинтестинално възстановяване
Garoufalia и съмр. [10]	—	Метаанализ, 7 RCT	1225	Прехабилитация	Усложнения, рехоспитализации
Berkel и съмр. [11]	—	Рандомизирано проучване	Високорискови пациенти	Общностно базирана физическа прехабилитация	Следоперативни усложнения

Copyright: © 2026 (CC BY 4.0) by the authors.

Willner и сътр. [12]	—	Систематичен обзор и метаанализ, 15 проучвания	3538	Ранна следоперативна мобилизация	Гастроинтестинално възстановяване, заболеваемост, LOS
PHYSSURG-C [13]	—	Рандомизирано клинично проучване	761	Физически упражнения 2 седмици предоперативно + 4 седмици следоперативно	Физическо възстановяване
Проследяване на PHYSSURG-C [14]	—	Дългосрочно проследяване на RCT	Кохорта PHYSSURG-C	Периоперативни физически упражнения	Възстановяване, рехоспитализация, реоперация

Таблица 1. Обобщение на ключови проучвания, оценяващи прехабилитацията и следоперативната рехабилитация при планова колоректална хирургия (2020—2026 г.)

Функционален капацитет

Подобрението на функционалния капацитет представлява най-последователната находка в съвременните проучвания. Zhou и сътр. анализират 17 рандомизирани контролирани проучвания, включващи 1961 пациенти, подложени на колоректална хирургия [1]. В общия анализ мултимодалната и физическата прехабилитация са свързани с подобрение на дистанцията при шестминутния тест с ходене (6MWT) с 29,00 m (95% CI 26,64—31,36). В подгруповия анализ мултимодалната прехабилитация показва по-изразено предоперативно подобрение на 6MWT с 34,77 m (95% CI 16,76—52,77), докато не се установява статистически значимо подобрение при проследяване четири или 6—8 седмици след операцията [1].

Machado и сътр. оценяват домашно базирана физическа прехабилитация в осем рандомизирани контролирани проучвания, включващи 1092 пациенти с колоректален карцином [6]. Основният анализ показва подобрение на следоперативната дистанция при 6MWT с 30,62 m (95% CI 2,94—57,79), но сигурността на доказателствата е оценена като ниска. При анализа на чувствителността, включващ проучвания с по-високо методологично качество, разликата между групите не остава статистически значима (MD 22,60 m; 95% CI −6,27 до 51,46) [6].

Тези резултати показват, че повишаването на функционалния резерв преди операцията е един от най-възпроизводимите ефекти на прехабилитацията, докато превръщането на подобрената предоперативна физическа форма в трайни следоперативни ползи остава по-несигурно [1,6].

Следоперативни усложнения

Доказателствата по отношение на следоперативната заболеваемост са по-хетерогенни. Рандомизираното клинично проучване PREHAB на Molenaar и сътр. представлява едно от най-силните отделни проучвания в подкрепа на мултимодалната прехабилитация [7]. При 251 пациенти, подложени на операция по

Copyright: © 2026 (CC BY 4.0) by the authors.

повод колоректален карцином, четириседмична мултимодална програма, включваща контролирани физически упражнения, нутритивна интервенция, психологична подкрепа и оптимизация на модифицируемите рискови фактори, намалява честотата на тежките следоперативни усложнения от 29,7% в контролната група до 17,1% в групата с прехабилитация (OR 0,47; 95% CI 0,26–0,87) [7].

Последващ анализ на проучването PREHAB от Ten Cate и сътр. демонстрира подобрено следоперативно функционално възстановяване по редица обективни показатели, включително пиков кислороден разход, кислороден разход при анаеробния праг, 6MWT, изкачване на стълби, тест sit-to-stand и мускулна сила [8]. По-голям дял от пациентите, преминали през прехабилитация, възстановяват изходното си функционално състояние в рамките на четири седмици след операцията [8].

По подобен начин Liao и сътр. в систематичен обзор и метаанализ от 2025 г., включващ 14 проучвания и 2314 пациенти, съобщават за статистически значимо намаление на честотата на следоперативните усложнения след мултимодална прехабилитация (OR 0,74; 95% CI 0,59–0,94) [9]. Техният анализ показва също по-бързо възстановяване на гастроинтестиналната функция и по-кратък болничен престой [9].

Тези резултати обаче трябва да се интерпретират предпазливо. Анализът на Liao и сътр. включва проучвания с различен дизайн, а големината на някои от ефектите може да варира в зависимост от методологичните характеристики на включените изследвания [9].

Garoufalia и сътр. анализират специално седем висококачествени рандомизирани контролирани проучвания, включващи 1225 пациенти [10]. За разлика от някои по-широки метаанализи, те не установяват статистически значимо намаление на краткосрочните следоперативни усложнения (OR 0,62; 95% CI 0,27–1,40) или рехоспитализациите (OR 1,00; 95% CI 0,73–1,46) [10]. Това несъответствие подчертава съществуващата несигурност относно ефекта на прехабилитацията върху традиционните хирургични крайни показатели.

Като цяло прехабилитацията изглежда свързана с тенденция към по-ниска честота на следоперативни усложнения, но доказателствата са по-малко последователни в сравнение с тези за подобрение на функционалния капацитет [1,9,10].

Продължителност на болничния престой

Ефектът на прехабилитацията върху продължителността на болничния престой също е непоследователен. Liao и сътр. съобщават за общо съкращаване на болничния престой с приблизително 2,47 дни (95% CI −3,56 до −1,39) след мултимодална прехабилитация [9]. Този резултат трябва да се интерпретира предпазливо поради хетерогенността на включените проучвания и различията в дизайна и характеристиките на интервенциите.

Други метаанализи, ограничени до рандомизирани контролирани проучвания, установяват или минимално съкращаване, или липса на статистически значима разлика в продължителността на болничния престой [1,10]. Тези различия могат да отразяват и вариации в критериите за изписване, здравните системи, степента на прилагане на ERAS, характеристиките на пациентите и хирургичния подход.

Поради това съкращаването на болничния престой понастоящем не следва да се разглежда като основната или най-надеждно доказана полза от прехабилитацията.

Подбор на пациентите и характеристики на интервенциите

Най-голяма полза може да се очаква при пациенти с намален изходен физиологичен резерв. Berkel и сътр. оценяват общностно базирана физическа прехабилитация при 57

Copyright: © 2026 (CC BY 4.0) by the authors.

високорискови пациенти, планирани за колоректална хирургия, и съобщават следоперативни усложнения при 42,9% от пациентите в прехабилитационната група спрямо 72,4% в контролната група (RR 0,59) [11].

Тази находка подкрепя подход, основан на стратификация на риска. Възрастни, коморбидни, саркопенични, малнутрирани, физически неактивни и други високорискови пациенти вероятно имат по-голям потенциал за функционално подобрение в сравнение с пациенти със запазен физиологичен резерв [3,11].

Структурата на интервенцията също изглежда има значение. Комплексните мултимодални програми, включващи физически упражнения, нутритивна оптимизация и психологична подкрепа, вероятно имат най-голям потенциал за полза [1,7,9]. Контролираните програми могат да постигнат по-добро придържане и да позволят индивидуализирано прогресиране на интензивността на упражненията в сравнение с неконтролираните интервенции [9].

Продължителността на програмата е друг важен фактор. Повечето мултимодални интервенции продължават няколко седмици, но наличният предоперативен период може да бъде ограничен при онкологичните пациенти. Оптималният баланс между достатъчната продължителност на прехабилитацията и избягването на ненужно забавяне на онкологичното лечение все още не е окончателно определен [3,4].

Следоперативна рехабилитация

Доказателствата за структурирана следоперативна рехабилитация като самостоятелна интервенция са значително по-ограничени от тези за прехабилитацията.

Ранната мобилизация е утвърден компонент на ERAS протоколите и има за цел да ограничи загубата на физически и функционален капацитет и да подпомогне гастроинтестиналното и функционалното възстановяване [2,12]. Willner и сътр. оценяват ранната следоперативна мобилизация след гастроинтестинална хирургия в систематичен обзор и метаанализ, включващ 15 проучвания и 3538 пациенти, където е свързана с по-бързо гастроинтестинално възстановяване, но рандомизираните данни не показват последователно намаляване на следоперативната заболеваемост или продължителността на болничния престой [12].

Рандомизираното клинично проучване PHYSSURG-C предоставя релевантни данни за комбинирани пред- и следоперативни физически упражнения [13]. Общо 761 пациенти, подложени на операция по повод колоректален карцином, са рандомизирани към домашно базирана физическа програма, изпълнявана две седмици преди и четири седмици след операцията, или към стандартни грижи. Интервенцията не води до статистически значимо подобрение на краткосрочното самооценено физическо възстановяване [13].

Дългосрочното проследяване на PHYSSURG-C също не установява убедителна полза по отношение на физическото възстановяване, рехоспитализациите или реоперациите [14]. Тези данни показват, че ранната мобилизация или простото предписване на домашни физически упражнения не трябва автоматично да се приравняват на комплексна следоперативна рехабилитация. Ефективността на рехабилитацията вероятно зависи от подходящата интензивност, продължителност, контрол, придържане и индивидуализиране на програмата.

Функционално възстановяване

Прехабилитацията може да подобри физиологичния резерв преди операцията, принципите на ERAS да намалят физиологичния ефект на хирургичната интервенция и

Copyright: © 2026 (CC BY 4.0) by the authors.

да улеснят ранното възстановяване, а индивидуализираната следоперативна рехабилитация да подпомогне възстановяването на физическата функция, независимостта и качеството на живот [2,5].
Тази концепция може да бъде особено важна при колоректалната онкология. Функционалното възстановяване след операция е важно не само за качеството на живот, но и за способността на пациента да се върне към обичайните си активности и, когато е необходимо, своевременно да продължи последващото онкологично лечение.

Заключение
Мултимодалната прехабилитация е обещаващ подход в периоперативните грижи при планова колоректална хирургия, като най-последователните доказателства подкрепят подобряването на предоперативния функционален капацитет, докато доказателствата за трайно следоперативно функционално предимство остават по-неоднозначни [1,6,8,13,14]. Отделни рандомизирани проучвания показват и намаляване на тежките следоперативни усложнения [7,11], въпреки че ефектите върху общата следоперативна заболеваемост, рехоспитализациите и продължителността на болничния престой остават хетерогенни [1,9,10].
Най-голяма полза изглежда се наблюдава при комплексни мултимодални програми, съчетаващи структурирани физически упражнения, нутритивна оптимизация и психологична подкрепа, като този подход може да бъде особено значим при възрастни и високорискови пациенти [7,9,11].
Доказателствата в подкрепа на структурирана следоперативна рехабилитация са по-ограничени. Ранната мобилизация е съществен компонент на ERAS, но наличните данни показват, че тя не трябва да се приравнява на комплексна следоперативна рехабилитация [12–14].
Интегрирането на мултимодална прехабилитация с ERAS и индивидуализирана следоперативна рехабилитация може да осигури последователен и цялостен подход към грижите — от предоперативната оптимизация до функционалното възстановяване [2,5]. Бъдещите висококачествени рандомизирани проучвания трябва да бъдат насочени към стандартизиране на интервенционните протоколи, правилен подбор на пациентите, оценка на придържането към програмите и използване на клинично значими функционални крайни показатели, за да се определи кои пациенти имат най-голяма полза и как тези стратегии могат ефективно да бъдат интегрирани в рутинната колоректална хирургична практика.

Библиография
1. Zhou L, Li H, Zhang Z, Wang L. Effects of multimodal prehabilitation and exercise prehabilitation on patients undergoing colorectal surgery: a systematic review and meta-analysis of randomised controlled trials. J Glob Health. 2024;14:04239. doi:10.7189/jogh.14.04239.
2. Tazreean R, Nelson G, Twomey R. Early mobilization in enhanced recovery after surgery pathways: current evidence and recent advancements. J Comp Eff Res. 2022;11(2):121-129. doi:10.2217/cer-2021-0258.
3. Steffens D, Nott F, Koh C, Jiang W, Hirst N, Cole R, et al. Effectiveness of prehabilitation modalities on postoperative outcomes following colorectal cancer surgery: a systematic review of randomised controlled trials. Ann Surg Oncol. 2024;31(12):7822-7849. doi:10.1245/s10434-024-15593-2.

Copyright: © 2026 (CC BY 4.0) by the authors.

4. Zhang J, Hu Y, Deng H, Huang Z, Huang J, Shen Q. Effect of preoperative lifestyle management and prehabilitation on postoperative capability of colorectal cancer patients: a systematic review and meta-analysis. Integr Cancer Ther. 2024;23:15347354241235590. doi:10.1177/15347354241235590.
5. Gonella F, Massucco P, Perotti S, Gianolio S, Vassallo D, Monasterolo S, et al. Prehab, ERAS, Rehab: a patient care continuum around colo-rectal surgery: prehabilitation combined with ERAS and rehabilitation to reduce morbidity and hospital stay. Eur J Surg Oncol. 2024;50(12):108688. doi:10.1016/j.ejso.2024.108688.
6. Machado P, Paixão A, Oliveiros B, Martins RA, Cruz J. Effect of home-based exercise prehabilitation on postoperative outcomes in colorectal cancer surgery: a systematic review and meta-analysis. Support Care Cancer. 2025;33(1):20. doi:10.1007/s00520-024-09069-y.
7. Molenaar CJL, Minnella EM, Coca-Martinez M, Ten Cate DWG, Regis M, Awasthi R, et al; PREHAB Study Group. Effect of multimodal prehabilitation on reducing postoperative complications and enhancing functional capacity following colorectal cancer surgery: the PREHAB randomized clinical trial. JAMA Surg. 2023;158(6):572-581. doi:10.1001/jamasurg.2023.0198.
8. Ten Cate DWG, Molenaar CJL, Sebio Garcia R, Bojesen RD, Tahasildar BLR, Jansen L, et al; PREHAB Study Group. Multimodal prehabilitation in elective oncological colorectal surgery enhances postoperative functional recovery: a secondary analysis of the PREHAB randomized clinical trial. Eur J Surg Oncol. 2024;50(6):108270. doi:10.1016/j.ejso.2024.108270.
9. Liao YS, Chiu HY, Huang FH, Chang YH, Huang YM, Wei PL, et al. Prehabilitation interventions in patients undergoing colorectal cancer surgery: a systematic review and meta-analysis. J Am Geriatr Soc. 2025;73(7):2262-2277. doi:10.1111/jgs.19425.
10. Garoufalia Z, Emile SH, Meknarit S, Gefen R, Horesh N, Zhou P, et al. A systematic review and meta-analysis of high-quality randomized controlled trials on the role of prehabilitation programs in colorectal surgery. Surgery. 2024;176(5):1352-1359. doi:10.1016/j.surg.2024.07.009.
11. Berkel AEM, Bongers BC, Kotte H, Weltevreden P, de Jongh FHC, Eijsvogel MMM, et al. Effects of community-based exercise prehabilitation for patients scheduled for colorectal surgery with high risk for postoperative complications: results of a randomized clinical trial. Ann Surg. 2022;275(4):e299-e307. doi:10.1097/SLA.0000000000004702.
12. Willner A, Teske C, Hackert T, Welsch T. Effects of early postoperative mobilization following gastrointestinal surgery: a systematic review and meta-analysis. BJS Open. 2023;7(5):zrad102. doi:10.1093/bjsopen/zrad102.
13. Onerup A, Angenete E, Bock D, Börjesson M, Fagevik Olsén M, Gellerstedt M, et al. Effect of short-term homebased pre- and postoperative exercise on recovery after colorectal cancer surgery: a randomized clinical trial. Ann Surg. 2022;275(3):448-455. doi:10.1097/SLA.0000000000004707.
14. Onerup A, Li Y, Afshari K, Angenete E, de la Croix H, Ehrencrona C, et al. Long-term results of a short-term home-based pre- and postoperative exercise intervention on physical recovery after colorectal cancer surgery (PHYSSURG-C): a randomized clinical trial. Colorectal Dis. 2024;26(3):545-553. doi:10.1111/codi.16860.

Copyright: © 2026 (CC BY 4.0) by the authors.

IV. СПЕШНА ХИРУРГИЯ

Copyright: © 2026 (CC BY 4.0) by the authors.

ТРИАДАТА НА SAINT – ИМА ЛИ ЗАГУБА НА УМЕНИЯ ПРИ ВЗЕМАНЕТО НА РЕШЕНИЯ В СЪВРЕМЕННАТА ХИРУРГИЯ?

Г. ПОПИВАНОВ, П. ТОНЧЕВ, М. КОНАКЧИЕВА, О. ГЪЦЕВ, К. КЬОСЕВ, Д. СТЕФАНОВ, ЦВ. ПАЙЧЕВА, С. НЕДЯЛКОВА, В. МУТАФЧИЙСКИ

Г. Попиванов1, П. Тончев2, М. Конакчиева1, О. Гъцев1, К. Кьосев1, Д. Стефанов1, Цв. Пайчева1, С. Недялкова3, В. Мутафчийски1
1. Военномедицинска Академия – София
2. Медицински Университет – Плевен
3. УМБАЛ „Св. Иван Рилски" – София

„От множество теории, които обясняват едно и също нещо, трябва да се предпочете най-простата."
Уилям от Окам
„Пациентът може да има толкова болести, колкото си поиска"
John Bamber Hickam

Увод: В условията на спешност хирургът трябва да реши два главни проблема – поставяне на точна диагноза и определяне на индикации за оперативно лечение. Именно тук съвременната медицина поставя сравнително нов и недостатъчно дискутиран проблем – има ли загуба на умения за вземане на решение? Той се определя от възможността симптомите на пациента да са комплексна проява на една болест или да са израз на няколко синхронно проявяващи се заболявания. В известен смисъл се стига до „философския сблъсък" между т.нар. бръснач на Окам – „от множество теории, които обясняват едно и също нещо, трябва да се предпочете най-простата" – тоест симптомите да се сведат до една диагноза, и крилатата фраза на Джон Хикам, че „пациентът може да има толкова болести, колкото си поиска", тоест симптомите да са резултат от няколко синхронни заболявания. Такъв пример е малко познатата триада на Saint – хиатална херния, холелитиаза и дивертикулоза. Вземането на правилно решение се оказва проблемно поради свръхразчитането на инструменталните изследвания, финансовия натиск или практикуването на дефанзивна медицина поради страх от търсене на юридическа отговорност. В настоящия труд представяме три добре документирани случая с триада на Saint с дискусия на възможните грешки в менажирането на тези пациенти.
Пациент 1 – правилна диагноза, правилна тактика. Касае се за 60-год. жена насочена от гастроентеролог за преценка за хирургично поведение при диагностицирани хиатална херния, холелитиаза, дивертикулоза със стеноза на сигмата, склеродермия и анамнеза за еозинофилен фасциит. Поради симптоматичната холелитиаза, липсата на индикации за оперативно лечение на хиаталната херния и пасажни смущения, беше извършена само лапароскопска холецистектомия. Десет години след интервенцията пациентката е в добро здраве и без оплаквания.
Пациент 2 – неправилна диагноза, правилна тактика. Касае се за 69-год. жена изпратена в клиниката с диагноза холелитиаза за оперативно лечение. Липсата на корелация между анамнезата и клиничния преглед с ехографията и направените допълнителни изследвания демонстрираха мегауретер вляво, който беше менажиран ендоскопски с успешен изход.

Copyright: © 2026 (CC BY 4.0) by the authors.

Пациент 3 – неправилна диагноза, неправилна тактика. Касае се за 74-год. жена постъпила в клиниката с работна диагноза остър холецистит, при която е извършена лапароскопска холецистектомия. Две седмици по-късно постъпва по спешност с напреднал дебелочревен илеус на базата на хроничен дивертикулит със стеноза на сигмата, каквато всъщност е била реалната диагноза. Извършена е резекция по Hartmann.
Заключение: Симптомите на пациента могат да са комплексна проява на една болест или да са израз на няколко синхронно проявяващи се заболявания. Подобрените инструментални диагностични възможности не винаги водят до подобрена диагноза и вземане на правилни решения. Проблемът има само едно класическо решение - пациентът наистина да е в центъра на медицинската грижа с критично клинично мислене.

Ключови думи: триада на Saint, вземане на решения, съвременна хирургия.

SAINT'S TRIAD – IS THERE A LOSS OF DECISION-MAKING SKILLS IN MODERN SURGERY?

G. Popivanov1, P. Tonchev2, M. Konakchieva1, O. Gatsev1, K. Kyossev1, D. Stefanov1, Ts. Paycheva1, S. Nedyalkova3, V. Mutafchiyski1
1. Military Medical Academy – Sofia
2. Medical University – Pleven
3. St. Ivan Rilski University Hospital – Sofia

"Of several theories that explain the same thing, the simplest should be preferred."
William of Ockham
"A patient can have as many diseases as he damn well pleases."
John Bamber Hickam

Introduction: In emergency settings, the surgeon must solve two main problems: establishing an accurate diagnosis and determining the indications for operative treatment. It is precisely here that modern medicine raises a relatively new and insufficiently discussed issue: is there a loss of decision-making skills? This issue is determined by the possibility that a patient's symptoms may be a complex manifestation of a single disease or may represent several synchronously manifesting conditions. In a sense, this leads to a "philosophical clash" between the so-called Occam's razor— "of several theories that explain the same thing, the simplest should be preferred," meaning that the symptoms should be reduced to a single diagnosis— and John Hickam's well-known dictum that "a patient can have as many diseases as he damn well pleases," meaning that the symptoms may result from several synchronous diseases. One such example is the little-known Saint's triad: hiatal hernia, cholelithiasis, and diverticulosis. Correct decision-making proves problematic because of excessive reliance on instrumental investigations, financial pressure, or the practice of defensive medicine due to fear of legal liability. In the present paper, we present three well-documented cases of Saint's triad, with a discussion of possible errors in the management of these patients.
Patient 1 – correct diagnosis, correct strategy. This was a 60-year-old woman referred by a gastroenterologist for assessment of surgical management after the diagnosis of hiatal hernia, cholelithiasis, diverticulosis with sigmoid stenosis, scleroderma, and a history of eosinophilic

Copyright: © 2026 (CC BY 4.0) by the authors.

fasciitis. Because of symptomatic cholelithiasis, the absence of indications for surgical treatment of the hiatal hernia, and the absence of transit disturbances, laparoscopic cholecystectomy alone was performed. Ten years after the intervention, the patient is in good health and has no complaints.
Patient 2 – incorrect diagnosis, correct strategy. This was a 69-year-old woman referred to the clinic with a diagnosis of cholelithiasis for surgical treatment. The lack of correlation between the medical history and clinical examination, on the one hand, and ultrasonography, on the other, together with additional investigations, demonstrated a left-sided megaureter, which was managed endoscopically with a successful outcome.
Patient 3 – incorrect diagnosis, incorrect strategy. This was a 74-year-old woman admitted to the clinic with a working diagnosis of acute cholecystitis, for which laparoscopic cholecystectomy was performed. Two weeks later, she was admitted emergently with advanced large-bowel ileus caused by chronic diverticulitis with sigmoid stenosis, which had in fact been the true diagnosis. A Hartmann resection was performed.
Conclusion: A patient's symptoms may represent a complex manifestation of a single disease or may reflect several synchronously presenting conditions. Improved instrumental diagnostic capabilities do not always lead to improved diagnosis or correct decision-making. The problem has only one classic solution: the patient must truly be at the centre of medical care, supported by critical clinical thinking.

Keywords: Saint's triad, decision-making, modern surgery.

Въведение
В условията на спешност хирургът трябва да реши два главни проблема – поставяне на точна диагноза и определяне на индикации за оперативно лечение, тоест вземане на решение. В тази светлина, в съвременната медицина се забелязва сравнително нов и недостатъчно дискутиран проблем – *има ли загуба на умения при вземане на решение?* Той се определя от възможността симптомите на пациента да са комплексна проява на една болест или да са израз на няколко синхронно протичащи заболявания. В известен смисъл се стига до „философския сблъсък" между т.нар. бръснач на Уилям от Окам *(„от множество теории, които обясняват едно и също нещо, трябва да се предпочете най-простата")* тоест симптомите да се сведат до една диагноза и крилатата фраза на проф. John Hickam, че *„пациентът може да има толкова болести, колкото си поиска"*, тоест симптомите да са резултат от няколко синхронни заболявания.
Този сблъсък се изостря от подобрените съвременни образни диагностични средства, които водят след себе си до подобрена диагностика на редица клинично тихи заболявания, но не винаги и до вземане на правилното решение. Кое заболяване е водещо и изисква незабавна интервенция остава ключово решение за хирурга. Именно вземането на правилни решения се оказва проблемно поради свръх-разчитането на инструменталните изследвания, финансов или институционален натиск или практикуването на дефанзивна медицина поради страх от търсене на юридическа отговорност.
От друга страна стои проблемът с липсващия холистичен подход – по различни причини интегритетът на болния човек (дух, душа и тяло) е разкъсан и той е сведен само до тялото, или по-лошо - до определен орган. И така се стига до един парадокс на

Copyright: © 2026 (CC BY 4.0) by the authors.

съвременната медицина – загуба на умения за вземане на решение и лекуване на една биомаса, макар и „специфична" (В. Босаков, свещ. Й. Аврамов).

В настоящия труд представяме три добре документирани случая с триада на Saint (хиатална херния, холелитиаза и дивертикулоза) с дискусия на възможните грешки в менажирането на тези пациенти.

Пациент 1 – правилна диагноза, правилна тактика

Касае се за 60-год. жена насочена от гастроентеролог за преценка за хирургично поведение при диагностицирани хиатална херния, холелитиаза, дивертикулоза със стеноза на сигмата, склеродермия и анамнеза за еозинофилен фасциит. Поради симптоматичната холелитиаза, липсата на индикации за оперативно лечение на хиаталната херния и липса на пасажни смущения, беше извършена само лапароскопска холецистектомия. Осем години след интервенцията пациентката е в добро здраве и без оплаквания.

Пациент 2 – неправилна диагноза, правилна тактика

Касае се за 69-год. жена с основни оплаквания от епизодични коликообразни болки и тежест в ляв долен квадрант. Пациентката беше насочена за оперативно лечение с диагноза холелитиаза. Поради липсата на корелация между анамнезата и клиничния преглед с ехографията беше назначена контрастна КТ на корем и малък таз, която демонстрира нормален жлъчен мехур с единичен голям конкремент, неусложнена дивертикулоза на колон сигмоидеум и мегауретер вляво (фиг. 1-2).



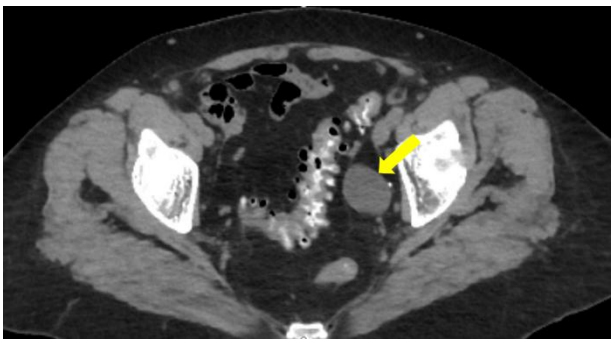

Фигури 1, 2. *КТ демонстрираща единичен конкремент в нормален жлъчния мехур (вляво), и дивертикулоза с мегауретер (вдясно)*

Контрастното изследване на хранопровод и стомаха показа малка аксиална хиатална херния (фиг. 3).

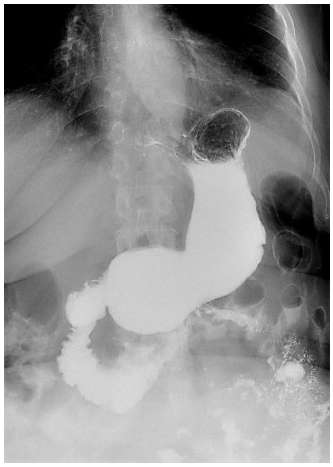

Фигура 3. *Контрастно изследване с малка хиатална херния (клинично асимптомна).*

Copyright: © 2026 (CC BY 4.0) by the authors.

Пациентката беше насочена към урологичната клиника и менажирана успешно ендоскопски. Три години след интервенцията е без оплаквания.

Пациент 3 – неправилна диагноза, неправилна тактика
Касае се за 74-год. жена постъпила в клиниката с работна диагноза остър холецистит. Започнато е консервативно антибиотично лечение. Въпреки нормалните параклинични показатели и неспецифичните за холецистит оплаквания е извършена лапароскопска холецистектомия, и то в нощните часове. Две седмици по-късно пациентката постъпва по спешност с напреднал дебелочревен илеус на базата на хроничен дивертикулит с абсцес, каквато всъщност е била реалната диагноза (фиг. 4).

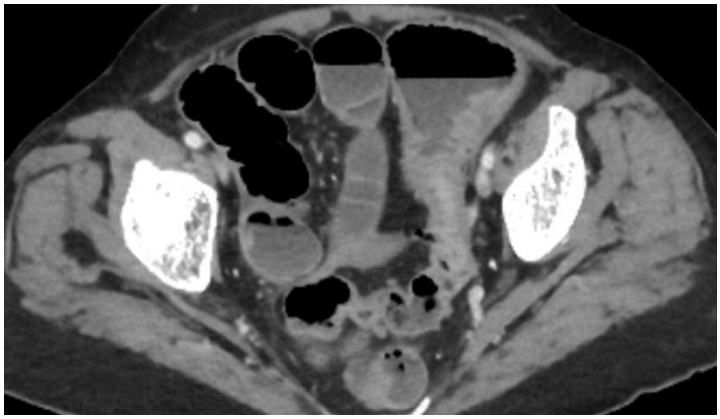

Фигура 4. *Обострен хроничен дивертикулит със стеноза на колон сигмоидеум довел до илеус.*

Извършена е резекция на колон сигмоидеум по Hartmann (фиг. 5).



Фигура 5. *Макроскопски препарат след резекцията.*

Следоперативният период беше усложнен с некротичен фасциит, лекуван успешно с вакуумни превръзки и последващо вторично затваряне на раната.

Дискусия
През 1946 г. Charles F.M. Saint (1886-1973), професор в университета в Cape Town, описва три често срещащи се синхронно болести – холелитиаза, хиатална херния и дивертикулоза на дебелото черво [2]. През 1948 г., неговият ученик C.J.B. Miller я нарича в негова чест – триада на Saint [2]. На практика, проф. Saint не е търсил причинно-следствена връзка, а по-скоро е акцентирал върху възможността симптомите да се дължат на няколко синхронно протичащи болести, в противовес на т.нар. „бръснач на Окам", чрез който симптомите трябва да се сведат до една диагноза. Уилям от Окам,

Copyright: © 2026 (CC BY 4.0) by the authors.

епископ и отшелник близо до Единбург, формулира философския си принцип през 16-ти век, но Osler го въвежда в медицината, наричайки го „бръснач на Окам'. През 20-ти век, C. Saint и впоследствие J. Hickam, го поставят под съмнение. През 1998 г., в писмо до редактора, посветено на въвеждането на МРТ в кардиодиагностиката, W. Miller противопоставя тези двата принципа [3]. В ежедневната практика и двата са валидни, но в случаите със синхронни заболявания, сляпото прилагане на принципа на Окам води до грешки. Дилема, която според Miller е винаги в полза на Saint и Hickam [3].
Триадата на Saint е далеч по-често срещана отколкото предполагаме. В кохорта от 453 пациенти, А. Чавушян посочва честота на класическата триада от 7% за българската популация [4]. Съчетание на дивертикулоза и холелитиаза се намира в 18% от случаите, при една трета от които е извършена холецистектомия. Съчетание на дивертикулоза с хиатална херния се намира в 16%. В западната популация Palmer съобщава за честота на класическата триада от 14%, докато други автори посочват 1% [5, 6]. Точната честота на триадата, както и различните теории за възникването ѝ (случайност или проява на системна болест на съединителната тъкан, обобщена в понятието „херниоза) са извън целта на настоящата статия [7, 8].
Това, което на практика искаме да подчертаем е необходимостта от търсене на корелация между симптоми и параклинични/образни изследвания, както и все общо валидното правило, че „който добре разпитва добре диагностицира". Представените три случая демонстрират правилно поведение при само един от тях. Те подчертават императивната нужда от развитие на критично мислене в противовес на опростеното тълкуване на симптомите, както и опасността от прекалено разчитане на „механична" диагноза, поставена от образните изследвания или избиране на „лесна" или „удобна" в различни аспекти диагноза. Полезно четиво в тази насока е наръчника за критично мислене на J. Berman et al., публикуван през 2025 г., в който има интересни глави като как да разпознаем истината, как успяваме да се самоизлъжем, заблудите на логиката и как да подлагаме на съмнение хипотезите си така, че да стигнем до истината, тоест правилната диагноза и други [9].
И не на последно място, ни се иска да заострим вниманието върху изключително актуален, но все още слабо дискутиран проблем в световната хирургична практиката, който не подминава и нашата страна. Т.нар. „безсмислена" хирургия повдига редица етични въпроси, които не могат да бъдат подминавани ако искаме да запазим самоуважението си. Защото хирургията „наранява преди да излекува", защото понякога „решенията се вземат на фона на недостатъчно факти и при неясни обстоятелства" и защото „не е застрахована от грешки и усложнения с всичките им последствия" [10]. Още през 1974 г. в САЩ са изнесени тревожни данни – 18% от показанията за оперативна намеса не са били обосновани, което рефлектира в 2.4 милиона безсмислени операции, 3.4 млрд. долара разходи и 11 900 смъртни случая [11]. Днес не се знае цифрата, защото изглежда този проблем е неудобен. Cardenas посочва някои от причините – конфликт на интереси, лични интереси, финансови стимули, институционален натиск, изследователски цели, диагностични грешки [12].

Copyright: © 2026 (CC BY 4.0) by the authors.

Заключение

В условията на спешност, симптомите на пациента могат да са комплексна проява на една болест или да са израз на няколко синхронно протичащи заболявания. В последния случаи, подобрените инструментални диагностични възможности не винаги водят до подобрена диагноза и вземане на правилни решения. Адекватната анамнеза, клиничният преглед и търсене на корелация на корелация с параклиничните и образните изследвания остават „златна триада". Проблемът има само едно класическо решение – приложението ѝ към пациент, който наистина да е в центъра на медицинската грижа и ... „Nothing else matters".

Библиография

1. Saint C. Saint's triad.The origin and story of its recognition. Rev Surg. 1966;23:1-4.
2. Muller C. Hiatus hernia, diverticula and gall stones: Saint's triad. South African Med J. 1948;22(11):376-382.
3. Miller WT. Occam versus Hickam. Sem Roentgenology. 1998;33(3):213.
4. А. Чавушян. Триада на Сейнт – нашия опит. Обща медицина. 2024;26(2):44-46.
5. Palmer ED. Saint's triad (hiatus hernia, gall stones and diverticulosis coli): the problem of properly directing surgical therapy. Am J Dig Dis. 1955;22(11):314-315.
6. Scaggion G, Poletti G, Riggio S. Saint's triad. Statistico-epidemiologic research and case contribution. Minerva Med. 1987;78(15):1183-1187.
7. Hauer-Jensen M, Bursac Z, Read RC. Is herniosis the single etiology of Saint's triad? Hernia. 2009;13(1):29-34.
8. Dos Santos VM, Dos Santos LA. Comments on Saint's triad. Surg Case Rep. 2015;1(1):115.
9. J. Berman, T. Camarata, T. Sileman. Critical thinking for medical I graduate students. The MIT Press, 2025. ISBN: 9780262384513. https://doi.org/10.7551/mitpress/14945.001.0001.
10. Ferreres AR. Ética y cirugía en el siglo XXI. Cir Esp 2015;93:357-358.
11. McCarthy EG, Wicimer GW. Effects of screening by consultants on recommended elective surgical procedures. N. Engl. J. Med. 1974;291:1331.
12. Cardenas D. Surgical ethics: a framework for surgeons, patients, and society. Rev Col Bras Cir 2020;47: e20202519. https://doi.org/10.1590/0100-6991e-20202519.

Copyright: © 2026 (CC BY 4.0) by the authors.

БИЛИАРЕН МЕХАНИЧЕН ТЪНКОЧРЕВЕН ИЛЕУС ОТ ОБТУРИРАЩ ЖЛЪЧЕН КОНКРЕМЕНТ – СЛУЧАИ ОТ ПРАКТИКАТА.

Е. СТОЯНОВА, Д. ПЕНЧЕВ, Г. ЧЕНГАЛОВА, К. ДРАГАНОВ

Е. Стоянова, Д. Пенчев, Г. Ченгалова, К. Драганов
АСК УМБАЛ Токуда – София, Клиника по чернодробна, жлъчна, панкреатична и обща хирургия

Увод: Напоследък се наблюдава рязко увеличение на заболеваемостта от жлъчнокаменна болест (ЖКБ) и нейните усложнения. Жлъчнокаменната чревна обструкция (ЖКЧО) е едно от редките усложнения на тази болест и съставлява 0,3–2,1 % от всички случаи на остра чревна обструкция. Най-често тази патология се среща при жени в напреднала възраст. ЖКЧО е резултат от преминаването на големи жлъчни камъни, през налична жлъчноентерална фистула с нарушение на чревния транзит на нивото на терминалния отдел на тънките черва. Целта на настоящото клинично наблюдение е да представи случаи на жлъчнокаменна чревна обструкция, установена в клиничната практика, с описание на тактиката на хирургичното лечение при конкретните пациенти.
Представяне на клинични случаи : Ретроспективно, едноцентрово наблюдение на 2 клинични случая на жлъчнокаменна обструкция на тънките черва за периода м. 01.2026 г. – м. 06.2026 г., базиращо се на диагностично-анамнестични и образни данни, извадка от оперативни протоколи, резултати от постоперативно проследяване на пациентите, отразени в болничната информационна система на хирургичното отделение на АСК УМБАЛ Токуда. Наблюдението включва 2 случая на остра билиарна тънкочревна непроходимост в резултат на дългогодишна жлъчнокаменна болест. При една от пациентките се извърши едномоментна радикална операция (резекция на холецистодуоденалната фистула, парциална резекция на десцендентната част на дуоденума, ретрограден дебарасаж на тънките черва с екстракция на жлъчния конкремент, холецистектомия, с последващи протективни на дуоденалната резекция гастро-ентеро и ентеро-ентероанастомози). При втората пациентка оперативното лечение протече в два етапа с отсрочена спешност – на първи етап – ентеротомия, литоекстракция, резекция на тънкочревен сегмент с анастомоза. Вторият етап бе извършен след пълното възстановяване на пациентката – в обем на резекция на холецистоентералната фистула, холецистектомия, тънкочревна резекция с последваща анастомоза.
Заключение: Хирургичното лечение на тази група пациенти трябва да бъде индивидуално. Ентеролитотомията остава най-често прилаганата хирургична процедура.Едноетапното хирургично лечение:ентеролитотомия и холецистектомия с отстраняване на фистулата, е показано само при некоморбидни пациенти. Най-важното за пациентите е своевременно отстраняване на жлъчния мехур при установяване на жлъчнокаменна болест, а именно лапароскопската холецистектомия – като „златен стандарт“ за лечение на това заболяване.

Ключови думи: жлъчкокаменна болест, жлъчнокаменна илеална обструкция, холецистодуоденална фистула.

Copyright: © 2026 (CC BY 4.0) by the authors.

Въведение

Чревната обструкция, причинена от жлъчни камъни, е едно от редките усложнения на жлъчнокаменната болест и съставлява 0,3—2,1 % от всички случаи на остра чревна обструкция. През последните години се наблюдава рязко увеличение на заболеваемостта от жлъчнокаменна болест и, съответно, на броя на възникващите усложнения. Основният проблем при диагностицирането на това състояние е нетипичната клинична картина, нехарактерните резултати от инструменталните и лабораторните изследвания, както и относителната рядкост на срещането му в клиничната практика на хирурга.

Жлъчнокаменната чревна обструкция (ЖКЧО) е рядко усложнение на холелитиазата при образуването на жлъчно-чревна фистула. Най-често тази патология се среща при жени в напреднала възраст. Най-често фистулата се среща междужлъчния мехур и дванадесетопръстника (60—86 % от случаите), по-рядко с дебелото черво, а понякога — със стомаха или тънкото черво.

ЖКЧО е резултат от преминаването на големи жлъчни камъни, обикновено единични, с размер повече от 2—2,5 см в диаметър, които предизвикват нарушение на чревния транзит на нивото на терминалния отдел на тънките черва или илеоцекалния ъгъл. Клиничната картина на жлъчнокаменната обструкция на тънките черва е доста променлива и зависи от нивото на обструкцията.По отношение на лечението ентеролитотомията остава най-често прилаганата хирургична процедура. Едноетапното хирургично лечение: ентеролитотомия и холецистектомия с отстраняване на фистулата, е показано само при определена група пациенти (стабилни пациенти, които не страдат от тежка съпътстваща патология) Леталността при тази патология варира между 7,5% и 15% и зависи от времето, преминало от началото на заболяването до поставянето на диагнозата, от коморбидността на пациента и от възрастта му. В тази връзка целта на настоящото клинично наблюдение е да се привлече вниманието на хирурзите към възможността за развитие на рядка и трудна за диагностициране остра непроходимост на тънките черва, както и да представи случаи на жлъчнокаменна чревна обструкция, установена в клиничната практика, с описание на тактиката на хирургичното лечение при конкретните пациенти.

Представяне на клинични случаи

Ретроспективно, едноцентрово наблюдение на 2 клинични случая на жлъчнокаменна обструкция на тънките черва за периода м.01.2026 г.-м.06.2026 г., базиращо се на диагностично-анамнестични и образни данни, извадка от оперативни протоколи, резултати от постоперативно проследяване на пациентите, отразени в болничната информационна система на хирургичното отделение на АСК УМБАЛ Токуда.

Наблюдението включва 2 случая на остра билиарна тънкочревна непроходимост в резултат на дългогодишна жлъчнокаменна болест в анамнезата. При една от пациентките се извърши едномоментна радикална операция (резекция на холецисто-дуоденалната фистула ,парциална резекция на десцендентната част на дуоденума, ретрограден дебарасаж на тънките черва с екстракция на жлъчния конкремент , холецистектомия,с последващи протективни на дуоденалната резекция гастро-ентеро и ентеро-ентероанастомози).При втората пациентка оперативното лечение протече в два етапа с отсрочена спешност -като при първата оперативна интервенция бе извършена лапароскопска ентеротомия, литоекстракция, резекция на

Copyright: © 2026 (CC BY 4.0) by the authors.

засегнатия тънкочревен сегмент с последваща тънкоревна анастомоза. Вторият етап бе извършен месец след дехоспитализацията -отново по спешност и се осъществи в обем на лапаротомия, резекция на холецистодуоденалната фистула, с последваща холецистектомия, нова тънкочревна резекция с наличния обструктивен калкул в лумена и последваша ентеро-ентерална анастомоза.
Във връзка с изложеното по-горе сметнахме за целесъобразно да споделим резултатите от собствените си наблюдения.
Клиничен случай N 1: Пациентка на 81 години, която по повод на умерени периодични дифузни коремни болки и липса на флатуленция и дефекация с давност 10 дни, хоспитализирана в хирургично отделение в ДЛЗ , лекувана консервативно 3 дни с диагноза „ Субилеус" без подобрение на коремния статус. С известна жлъчнокаменна болест от повече от 20 години.От придружаващата патология известна артериална хипертония, неинсулинозависим захарен диабет, състояние след имплантацияна ПЕКС, обезитет, без предходни абдоминални оперативни намеси. В СО на 22.04.2026 г. се презентира в задоволително общо състояние , афебрилна , с леко балониран , но мек корем , дифузно болезнен на фона на изразена аероколия и тимпанизъм, без перитонизъм, с вяла към глуха перисталтика , с изкъркване, без плискане .От проведена КТ на абдомен и малък таз с контраст с данни за тънкочревен билиарен илеус от мигрирал жлъчен конкремент на ниво проксимален /среден илеум , холецистодуоденална фистула с аеробилия.





Copyright: © 2026 (CC BY 4.0) by the authors.

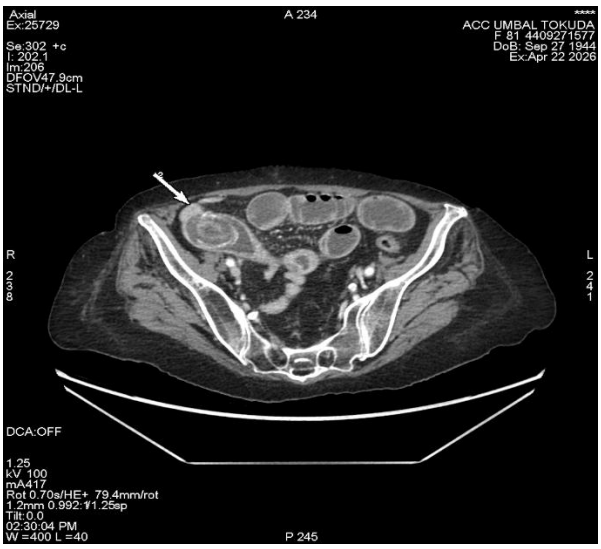

В нашето хирургично отделение оперирана по спешност в обем на лапаротомия, екстракция на жлъчен калкул от илеума, с резекция на фистулата, холецистектомия и резекция с последваща сутура на D2 на дуоденума с налагане на протективни гастро-ентеро и подлежаща ентеро-ентероанастомози , лаваж, дренаж. Интраоперативните находки напълно съответстваха с данните от предоперативната диагностика. В областта на йеюно-илеалния преход се намери жлъчен калкул с овална форма и с размери 5,5х6,0 см в диаметър. Същият водеше до абсолютна тънкочревна непроходимост. Т.к. холецисто-дуоденалната фистула ангажираше частино D1 и изцяло D2 елиминирането на фистулата наложи томия , ревизия и сутура на дуоденалната стена в областта на D2. С цел протекция на дуоденалната сутура се взе решение за извършването на на протективни гастро-ентеро и подлежаща ентеро-ентероанастомози , лаваж, дренаж. Сравнително гладко протекъл ранен възстановителен период с пролежаване в звено Централна реанимация за първите 5 следоперативни дни (СОД) и приведена в отделението на клиниката ни на 6 СОД, хемодинамично стабилна, трайно афебрилна.Ежедневно раздвижвана от ЛФК и придружител. На строго парентерално хранене с Kabiven за първите 6 СОД. След възстановен пасаж на ГИТ и след проведено контролно рентгено-контрастно изследване на гирен ГИТ, постепенно от 6 СОД захранена с водно-солеви и белтъчни храни, на 12 СОД хранителната НГС екстрахирана, захранена с течно-кашава храна.

Copyright: © 2026 (CC BY 4.0) by the authors.

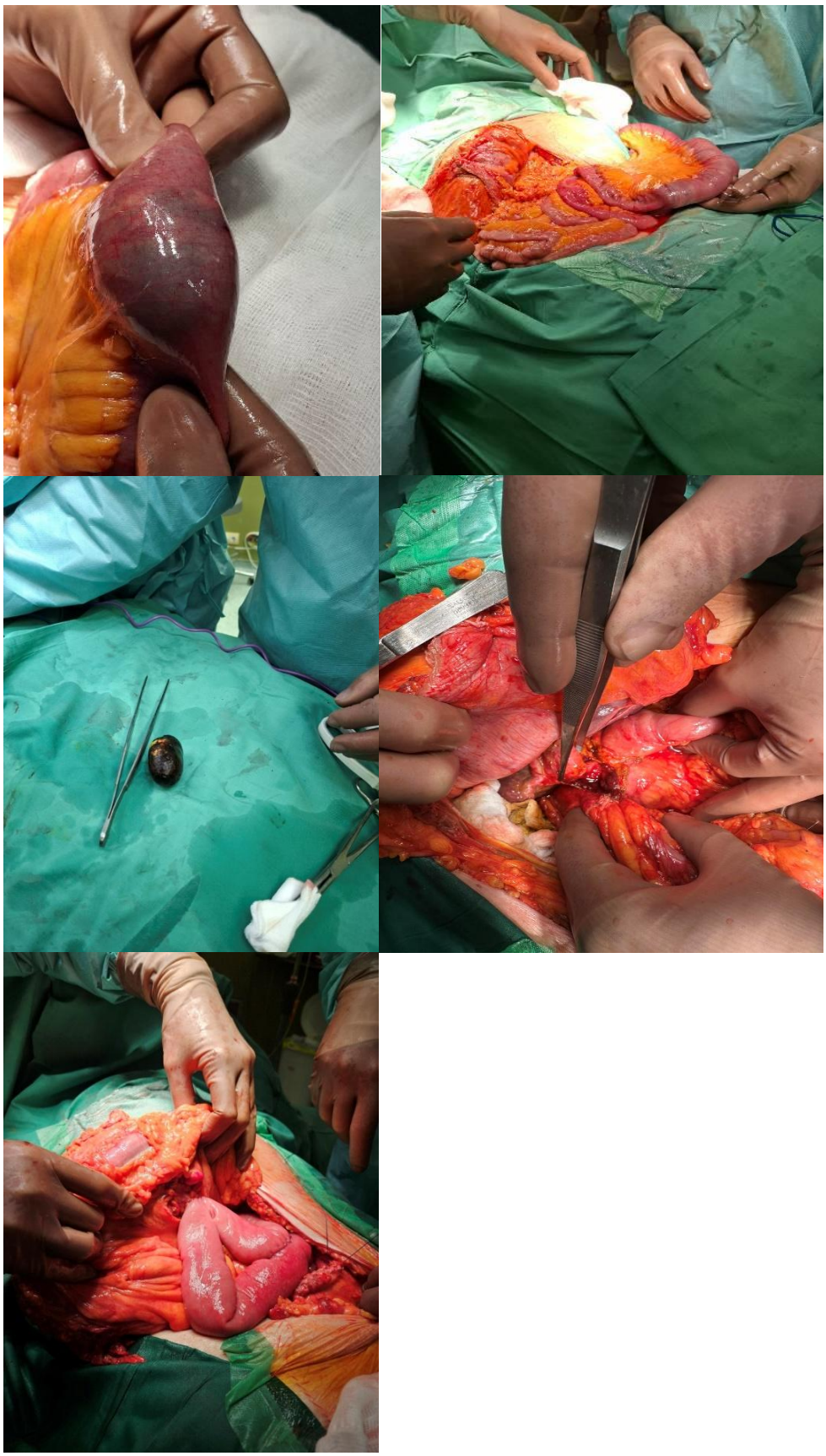

Абдоминални дренажи без патологина секреция, екстрахирани в деня на дехоспитализация след контролна УЗД на абдомен и малък таз. Изписана на 17 СОД в трайно подобрено общо състояние , афебрилна, раздвижена, с първично заздравяваща

Copyright: © 2026 (CC BY 4.0) by the authors.

оперативна рана. След дехоспитализацията провеждани планови контролни прегледи, при които не установено наличие на отклонения в общия и коремния статус.
Клиничен случай N 2: Пациентка на 78 години, която по повод на постоянни болки епигастралната област и в дясното подребрие, гадене и неколкократно обилно повръщане на жлъчно съдържимо без облекчение, субфебрилитет до Т 37,7 С, липса на флатуленция и дефекация повече от 1 седмица и непосредствено налиие на еднократна диарейна дефекация. Оплакванията били с давност 7 дни.С известна жлъчнокаменна болест от повече от 15 години.От придружаващата патология известна артериална хипертония, неинсулинозависин захарен диабет, обезитет, без предходни оперативни намеси. В СО на 13.05.2026 г. се презентира в леко увредено общо състояние , субфебрилна Т 37,6С , с леко балониран , но мек корем, силно болезнен епигастрално на фона на изразена аероколия и тимпанизъм, без перитонизъм, с вяла към глуха перисталтика , с изкуркване, без плискане.От лапаклиниката установена левкоцитоза (24,05 х 10^9/l.) с олевяване,състояние на преренална бъбречна недостатъчност със стойности на креатинин до 208 **µmol/L** и урея 35mmol/L, CRP със слабо завишени стойности.От проведена нативна КТ на абдомен и малък таз с данни за тънкочревен билиарен илеус с механичен стоп от мигрирал жлъчен конкремент на ниво дистален йеюнум, холецистодуоденална фистула с аеробилия и наличие на втори конкремент и жлъчния мехур.



В нашето хирургично отделение оперирана по спешност в обем на лапароскопска резекция на страдащия сегмент на йеюнума с едномоментна тънкочревна интракорпорална анастомоза.С оглед на тежкото общо състояние на пациентката се прецени,че едномоментната оперативна интервенция по отстраняване на холецистодуоденалната фистула и тънкочревната резекция на изстрадалия сегмент с инклавиран конкремент са контраиндицирани и асоциирани с висок периоперативен риск.Като се има предвид възрастта на пациентката, съпътстващата патология, липсата на възпалителен процес в жлъчния мехур и липсата на перидуоденално възпаление, бе взето решение обхватът на хирургичната интервенция да се ограничи до ентеролитотомия и възстановяване на проходимостта на тънките черва.Сравнително гладко протекъл ранен възстановителен период с пролежаване в звено Централна реанимация за първите 3 следоперативни дни (СОД) и приведена в отделението на клиниката ни на 4 СОД, хемодинамично стабилна , трайно афебрилна.Ежедневно раздвижвана от ЛФК и придружител. На инфузионна терапия за

Copyright: © 2026 (CC BY 4.0) by the authors.

първите 3 СОД. След възстановен пасаж на ГИТ, постепенно от 4 СОД захранена с течности , а от 5 СОД съответно и с течно-кашава храна. Абдоминален дренаж без патологина секреция, екстрахиран в деня на дехоспитализация. Изписана на 10 СОД в трайно подобрено общо състояние , афебрилна, раздвижена, с първично заздравяващи оперативни рани. След дехоспитализацията провеждани планови контролни прегледи, при които не са установени значителни отклонения в общия и коремния статуси, перисистиращи тъпи болки в епигастриума и дясно подребрие, както и периодични горно-диспептични симптоми, овладявани симптоматично. С последващо продължително постоперативно възстановяване в домашни условия. Запланувана повторна оперативна интервенция след около 2-3 месеца с цел дефинитивно лечение в обем на елиминация на холецистодуоденалната фистула.



На 23.06.2026 г. пациентката постъпва по спешност със същата клиника от предходната хоспитализация .От параклиниката с левкоцитоза (18 x 10^9/l.) с олевяване, умерено завишени стойности на чернодробни и панкреативни ензими, стойности на CRP до 210 mg/L.От образната диагностика екстремно дилатирани тънкочревни бримки до нивото на обтуриращия жлъчен конкремент, непосредствено преди предходно сформираната тънкочревна анастомоза, наличие на известната холецистодуоденална фистула с аеробилия. Опериана по спешност в обем на лапаротомия ,ентеротомия с екстракция на жлъчния калкул , тънкочревна резекция на йеюналния сегмент с трофични промени в стената му, резекция на фистулата, холецистектомия и сутура на D1/D2 на дуоденума.Ранният възстановителен период протече затегнато , с пролежаване в звено Централна реанимация за първите 6 следоперативни дни (СОД) и приведена в отделението на клиниката ни на 7 СОД, хемодинамично стабилна , трайно афебрилна.Ежедневно раздвижвана от ЛФК и придружител. На строга инфузионна и парентерална терапия с Kabiven за първите 6 СОД. След възстановен пасаж на ГИТ, постепенно от 7 СОД захранена с водно-солеви и белтъчни храни, на 8 СОД хранителната НГС екстрахирана, захранена с течно-кашава храна.Абдоминални дренажи без патологина секреция, екстрахирани в деня на дехоспитализация, след контролна УЗД на абдомен и малък таз Изписана на 14 СОД в трайно подобрено общо състояние , афебрилна, раздвижена, с първично заздравяваща оперативна рана. След дехоспитализацията провеждани планови контролни прегледи, при които не се установиха отклонения в общия и коремния статуси.

Copyright: © 2026 (CC BY 4.0) by the authors.

Дискусия

Острата чревна обструкция съставлява между 3,8 и 4,5 % от всички хирургични заболявания на органите в коремната кухина и не по-малко от 60% от всички пациенти с механична чревна обструкция. Броят на пациентите, страдащи от нарушения на чревната проходимост с нетуморен генезис, ежегодно се увеличава, особено сред лицата в напреднала и старческа възраст [1]. През последните десетилетия се наблюдава рязък ръст на заболяемостта от жлъчнокаменна болест, което също се проявява чрез увеличаване на броя на възникващите усложнения. Жлъчнокаменната чревна непроходимост възниква вследствие на холелитиаза, усложнена от образуването на вътрешни жлъчни фистули. Според данните в литературата, в структурата на усложненията при жлъчнокаменната болест, дялът на вътрешните жлъчни фистули съставлява 0,2—5,0 %. По-голямата част от тях са билио-дигестивни фистули. Причината за образуването на такава фистула е продължителното, многогодишно присъствие на голям конкремент/ти в жлъчния мехур. Продължителното възпаление с чести обостряния води до изразен синдром на сраствания в перивезикалната област. Декубитуси на стената на жлъчния мехур, възникващи вследствие на компресия от камъни, на фона на възпаление, водят до перфорация на прилежащата чревна стена и образуване на билио-дигестивна фистула, през която конкрементът мигрира в стомашно-чревния тракт. Миграцията на голям конкремент може да доведе до обтурация на тънките черва, което води до развитие на жлъчнокаменна чревна непроходимост. Най-често обструкцията възниква в дисталния отдел на илеума, което се обяснява с относително тесен лумен в този участък, както и с наличие на най-къс мезентериум в този сегмент. Смъртността при билиарния илеус достига 11—20%[1].

Особеностите на клиничната картина на билиарния илеус се дължат на факта, че запушването на червата е частично и има интермитентен характер. Класическите образни признаци включват : пневмобилия, чревна обструкция, наличие на жлъчни камъни на нетипично място, промяна в местоположението на камък, наблюдаван по-рано. Първите три признака съставят триадата на Риглер, която се среща в 40-50% от случаите [10]. Наличието на въздух в жлъчния мехур е петият симптом. Ултразвуковото изследване на коремната кухина потвърждава наличието на холелитиаза, установява наличието на фистула, както и видима махаловидна перисталтика с разширяване на чревния лумен. Компютърната томография е най-информативното изследване при диагностицирането на случаи на жлъчнокаменна чревна непроходимост, при която се установява механична чревна непроходимост, пневмобилия и ектопичен жлъчен камък в границите на чревния лумен. Най-често това усложнение се среща при пациенти на възраст между 65 и 75 години, но са описани случаи при пациенти на възраст от 13 до 91 години [1, 7]. Най-често фистулата се среща между жлъчния мехур и дванадесетопръстника (60—86 % от случаите) [6, 8]. Камъните с големи размери (с диаметър над 2—2,5 см) предразполагат към развитие на чревна обструкция. Най-често нивото на обтурацията се намира в терминалния отдел на илеума и илеоцекалния ъгъл (50—75 %), по-рядко — в проксималния илеум и тънките черва (20—40 %), стомаха, дванадесетопръстника (по-малко от 10%) и дебелото черво [14,16].

Нашите разгледани случаи илюстрират рядко срещано усложнение на жлъчнокаменната болест: холецистодуоденална фистула с образуване на жлъчнокаменна тънкочревна обструкция. И при двете пациентки се наблюдаваше

Copyright: © 2026 (CC BY 4.0) by the authors.

клинична картина на постепенно развиваща се чревна непроходимост (спазмоподобни коремни болки, повръщане, задържане на изпражнения и газове, умерено подуване на корема).
Представените пациентки са жени на над 75 годишна възраст , с наднормено тегло и с различен коморбитет, с дългогодишна анамнеза за жлъчно-каменна болест, с периодични жлъчно-болкови кризи през годините. Постъпили и оперирани в спешен порядък.И при двете пациентки беше налице холецистодуоденална фистула, през която конкремент/тите мигрираха в тънките черва. И в двата случая обструкцията настъпва на разстояние около 2,0-2,5 м от lig. Treitzi.
Обхватът на хирургичната интервенция в двата случая беше различен и зависеше от интраоперативната ситуация.
В литературата ентеролитотомията е най-често описваната операция.При една от пациентките, в увредено общо състояние, с картината на напреднал механичен обтурационен илеус , за оптимален вариант се счете ентеролитотомията с резекция на засегнатия тънкочревен участък , поради нарушение на трофиката и белезите за склеротичните промени в чревната стената.При другата пациентка се счете за уместно и целесъобразно извършването на едноетапна операция .Впредвид големия обем и продължителното времетраене на оперативната интервенция при едноетапното лечение, трябва да се отбележи и известния риск от следоперативни усложнения. Поради този факт с цел протекция на дуоденалната стена от ранна инсуфициенция се взе решение за извършването на протективни нови две анастомози -гастро-ентеро с подлежаща ентеро-ентероанастомоза .При едноетапна хирургична интервенция се предотвратява развитието на холецистит, възпаление на жлъчните канали и повторно възникване на жлъчнокаменна чревна обструкция.
Едновременното отстраняване както на чревната обструкция, така и на холецистодуоденалната фистула чрез холецистектомия и дуоденотомия се извършва само при стабилни пациенти, които нямат тежки съпътстващи заболявания. При наличие на такива, както в описания случай, е необходимо да се ограничим само до ентеролитотомия, по възможност по минимално инвазивен начин, и едва в по-късен етап, в зависимост от състоянието на пациента, следва да се реши въпросът за възможността и необходимостта от извършване на втория етап – холецистектомия и ликвидиране на холецистодуоденалната фистула.Въпреки това доста често се срещат случаи на рецидивиращ холецистит, а пациентите с такива фистули са изложени на по-висок риск от развитие на рак на жлъчния мехур. В тази връзка опасността от развитие на повторна жлъчнокаменна чревна обструкция също не може да служи като основание за извършване на едномоментна операция, която представлява голям риск за живота на пациентите в напреднала и старческа възраст, намиращи се в тежко общо състояние. Рискът от повторно развитие на жлъчнокаменна чревна обструкция при пациенти, на които е извършена само ентеролитотомия, възлиза на около 8,2%, като 52% от случаите се наблюдават през първия месец, докато останалите – през следващите 2 години, и с това е свързана смъртност от около 12–20% [12, 13].Но при ниска честота на рецидиви на жлъчнокаменна чревна обструкция и жлъчни усложнения, в случай на извършване само на ентеролитотомия, леталността възлиза на около 11,7% в сравнение с 16,9% при едноетапна хирургична интервенция [5].

Copyright: © 2026 (CC BY 4.0) by the authors.

Заключение

Към днешна дата няма единен протокол за избор на хирургичен метод, също така няма рандомизирани проучвания, които да сравняват различните варианти на хирургични интервенции при тази патология, като причината за това е малкият брой представени случаи.Хирургичното лечение на тази група пациенти трябва да бъде индивидуално. В случаите, когато пациентът е в увредено общо състояние с тежък коморбитет – най-оптималният вариант за хирургична интервенция е единствено ентеролитотомия. Холецистектомията и затварянето на фистулата могат да се разглеждат избирателно и да се извършват при наличие на симптоми на холецистит и холангит. Едноетапната процедура е уместно да се проведе при пациенти, които са клинично стабилни в предоперационния период и имат задоволително кардиореспираторно и метаболитно състояние, което позволява провеждането на по-продължителна и травматична оперативна интервенция. Най-важното за пациентите е своевременното отстраняване на жлъчния мехур при установяване на жлъчнокаменна болест, а именно лапароскопската холецистектомия- като „златен стандарт" за лечение на това заболяване.

Библиография:

1. Achkachov E.E., Negrebov M.G., Ba M.R., Aleksandrov L.V. Features of tactics of treatment of patients with acute intestinal obstruction mechanical. -2015. – №1-4. – P.555-560.
2. Dobrokvashin S.V., Volkov D.E., Izmajlov A.G. Some aspects of treatment of patients with acute intestinal obstruction // Vestnik sovremennoj klinicheskoj mediciny. – 2014. – Vol. 7. Is. 5. – P.53-55. 4. Kurguzov O.P. Cholelithic small bowel obstruction // Hirurgija. Zhurnal im. N.I. Pirogova. – 2007. – №6. – P.13-19.
3. Snegirev I.I., Mironov V.I., Bashlykov D.V. Nontumoral acute ileus: diagnosis and treatment // Sibirskij medicinskij zurnal (Irkutsk). – 2010. – №8. – P.163-165.
4. Hasanov A.G., Nurtdinov M.A., Ibraev A.V. Unsettled questions of the surgical treatment of biliar ileus // Medicinskij vestnik Bashkortostana. – 2007. – Vol. 2. №2. – P.19-22.
5. Hmara M.B., Kozlov V.V., Gnilosyr P.A., et al. Non-tumor obstructive small intestinal obstruction // Bjulleten' medicinskih internet-konferencij. – 2013. – Vol. 3. №2. – P.419.
6. Shapoval'janc S.G., Lindenberg A.A., Lubcheva V.I. Diagnostics and surgical treatment of biliary ileal obstruction // Hirurgija. Zhurnal im. N.I. Pirogova. – 2013. – №8. – P.43-48.
7.Kurguzov OP. Zhelchnokamennaja kishechnaja neprohodimost. [Cholelithic small bowel obstruction]. Khirurgiya. Zhurnal imeni NI Pirogova [Journal Surgery named after NI Pirogov]. 2007; 6:13-19.
8. Shpachenko FA. Rukovodstvo po hirurgii zhelchnyh putej [Mannual of Bile Duct Surgery]. Galperin JeI, Vetshev PS, editors. 2nd ed. Moscow: Vidar-M; 2009. 559 p. (Russian).
9. Gallstone ileus. Review of 112 patients in the Japa nese literature / Y. Kasahara [et al.] // Am J Surg. – 1980 Sep. – Vol. 140, N 3. – P. 437–40.
10. Reisner R. M. Gallstone ileus: a review of 1001 re ported cases / R. M. Reisner, J. R. Cohen // Am Surg. – 1994 Jun. – Vol. 60, N 6. – P. 441–46.
11. Turnage R. H. Intestinal obstruction / R. H. Turnage, M. Heldmann // Sleisenger and fordtran's gastrointesti nal and liver disease / eds. M. Feldman, L. S. Friedman, L. J. Brandt. – 9th ed. – Philadelphia : Saunders, 2010. – P. 2105–22.
12. Gallstone Ileus: results of analysis of a series of 40 patients / J. I. Rodrнguez Hermosa [et al.] // Gastro enterol Hepatol. – 2001 Dec. – Vol. 24, N 10. – P. 489–94.
13. Gallstone ileus: One-stage surgery in a patient with intermittent obstruction / C. M. Nuno-Guzmano [et al.] // WJGS. – 2010 May 27. – Vol. 2, N 5. – P. 172–76. 6. Glenn F. Biliary enteric fistula / F. Glenn, C. Reed, W. R. Grafe // Surg Gynecol Obstet. – 1981 Oct. – Vol. 153, N 4. – P. 527–31.
14. Gallstone ileus / P. A. Clavien [et al.] // Br J Surg. – 1990 Jul. – Vol. 77, N 7. – P. 737–42.
15. Cholecystectomy and fistula closure versus entero lithotomy alone in gallstone ileus / J. C. Rodrнguez Sanjuбn [et al.] // Br J Surg. – 1997 May. – Vol. 84, N 5. – P. 634–37.
16. Glenn F. Biliary enteric fistula / F. Glenn, C. Reed, W. R. Grafe // Surg Gynecol Obstet. – 1981 Oct. – Vol. 153, N 4. – P. 527–31.

Copyright: © 2026 (CC BY 4.0) by the authors.

BILIARY MECHANICAL SMALL BOWEL ILEUS CAUSED BY AN OBSTRUCTING GALLSTONE – CLINICAL CASES

E. Stoyanova, D. Penchev, G. Chengalova, K. Draganov
ASK Tokuda University Hospital, Department of Hepatic, Biliary, Pancreatic and General Surgery

Introduction: Recently, there has been a sharp increase in the incidence of gallstone disease and its complications. Gallstone bowel intestinal obstruction (GBIO) is one of the rare complications of this disease and accounts for 0.3—2.1 per cent of all cases of acute intestinal obstruction. This condition is most commonly seen in elderly women. GBIO results from the passage of large gallstones through an existing biliary-intestinal fistula, leading to impaired bowel transit at the level of the terminal small intestine. The aim of this clinical study is to present cases of gallstone-induced intestinal obstruction identified in clinical practice, with a description of the surgical management strategies employed for the specific patients.
Presentation of clinical cases: A retrospective, single-centre study of two clinical cases of gallstone-induced small bowel obstruction during the period January 2026 to June 2026, based on diagnostic and anamnestic data, imaging findings, extracts from surgical records, results from post-operative follow-up of the patients, as recorded in the hospital information system of the surgical department at Tokuda University Hospital. The study included two cases of acute biliary small-bowel obstruction resulting from long-standing gallstone disease. One of the patients underwent a single-stage radical operation (resection of the cholecysto-duodenal fistula, partial resection of the descending duodenum, retrograde debridement of the small intestine with extraction of the gallstone, cholecystectomy, followed by gastro-enteric and enteric anastomoses to protect the duodenal resection site). In the second patient, surgical treatment was carried out in two stages with deferred urgency: in the first stage – enterotomy, lithoextraction, and resection of a segment of the small intestine with anastomosis. The second stage was performed after the patient's full recovery and involved resection of the cholecystoenteric fistula, cholecystectomy, and small bowel resection with subsequent anastomosis.
Conclusion: Surgical treatment for this group of patients must be tailored to the individual. Enterolithotomy remains the most commonly performed surgical procedure. Single-stage surgical treatment—enterolithotomy and cholecystectomy with fistula excision—is indicated only in patients without comorbidities. The most important consideration for patients is the timely removal of the gallbladder upon diagnosis of gallstone disease, specifically laparoscopic cholecystectomy — the 'gold standard' for the treatment of this condition.

Keywords: gallstone disease, gallstone-induced ileal obstruction, cholecystoduodenal fistula.

Copyright: © 2026 (CC BY 4.0) by the authors.

Introduction

Intestinal obstruction caused by gallstones is one of the rare complications of gallstone disease and accounts for 0.3—2.1 per cent of all cases of acute intestinal obstruction. In recent years, there has been a sharp increase in the incidence of gallstone disease and, consequently, in the number of complications arising from it. The main challenge in diagnosing this condition is the atypical clinical presentation, the non-specific results of diagnostic and laboratory investigations, and its relative rarity in the surgeon's clinical practice.

Biliary intestinal obstruction (BIO) is a rare complication of cholelithiasis involving the formation of a biliary-intestinal fistula. This condition is most commonly seen in elderly women. The fistula is most commonly found between the gallbladder and the duodenum (60—86 per cent of cases), less frequently with the large intestine, and occasionally with the stomach or the small intestine.

Biliary small bowel obstruction (BSBO) results from the passage of large gallstones, usually single stones, measuring more than 2—2.5 cm in diameter, which cause an obstruction of intestinal transit at the level of the terminal small intestine or the ileocecal junction. The clinical presentation of gallstone obstruction of the small intestine is highly variable and depends on the level of the obstruction. With regard to treatment, enterolithotomy remains the most commonly performed surgical procedure. Single-stage surgical treatment—enterolithotomy and cholecystectomy with fistula excision—is indicated only in a specific group of patients (stable patients who do not suffer from severe comorbidities). Mortality in this condition ranges from 7.5% to 15% and depends on the time elapsed from the onset of the disease to diagnosis, the patient's comorbidities and their age. In this regard, the aim of this clinical observation is to draw surgeons' attention to the possibility of developing a rare and difficult-to-diagnose acute small bowel obstruction, as well as to present cases of gallstone-induced intestinal obstruction encountered in clinical practice, with a description of the surgical management strategies employed in these specific patients.

Presentation of clinical cases: A retrospective, single-centre study of two clinical cases of gallstone obstruction of the small intestine between January 2026 and June 2026, based on diagnostic and medical history data, imaging findings, an extract from surgical records, results from post-operative follow-up of the patients, as recorded in the hospital information system of the Surgical Department at Tokuda University Hospital.

The study included two cases of acute biliary small bowel obstruction resulting from a long-standing history of gallstone disease. One of the patients underwent a single-stage radical operation (resection of the cholecysto-duodenal fistula, partial resection of the descending duodenum, retrograde debridement of the small intestine with extraction of the gallstone, cholecystectomy, followed by gastro-enteric and enteric anastomoses to protect the duodenal resection site).

In the second patient, surgical treatment was carried out in two stages on a deferred emergency basis — with the first surgical procedure involving laparoscopic enterotomy, lithoextraction, resection of the affected segment of the small intestine, followed by small bowel anastomosis. The second stage was performed one month after discharge — again as an emergency procedure — and involved a laparotomy, resection of the cholecystoduodenal fistula, followed by cholecystectomy, a further small bowel resection to remove the obstructing calculus within the lumen, and a subsequent enter-enter anastomosis.

In light of the above, we considered it appropriate to share the results of our own observations.

Clinical Case No. 1: An 81-year-old female patient who, presenting with moderate, intermittent, diffuse abdominal pain and an absence of flatulence and bowel movements for

Copyright: © 2026 (CC BY 4.0) by the authors.

the past 10 days, was admitted to the surgical ward at the District General Hospital, where she received conservative treatment for 3 days with a diagnosis of 'subileus', with no improvement in her abdominal condition. She has a history of gallstone disease dating back more than 20 years. Concomitant conditions include known arterial hypertension, non-insulin-dependent diabetes mellitus, a history of PEX implantation, and obesity; she has no history of previous abdominal surgery. On admission on 22 April 2026, she presented in a satisfactory general condition, afebrile, with a slightly distended but soft abdomen, diffusely tender against a background of marked aerocolon and tympany, without peritonism, with sluggish to absent peristalsis, with borborygmi, and without splashing sounds. A contrast-enhanced CT scan of the abdomen and pelvis revealed small bowel biliary ileus caused by a migrated gallstone at the level of the proximal/middle ileum, and a cholecystoduodenal fistula with aerobilia. In our surgical department, she underwent emergency surgery involving a laparotomy, extraction of a gallstone from the ileum, with resection of the fistula, cholecystectomy and resection followed by suturing at D2 of the duodenum, with the creation of protective gastro-enteric and underlying entero-enteric anastomoses, lavage and drainage. The intraoperative findings fully corresponded with the preoperative diagnostic data. An oval-shaped gallstone measuring 5.5 × 6.0 cm in diameter was found in the region of the jejuno-ileal junction. This was causing complete small bowel obstruction. As the cholecysto-duodenal fistula involved part of D1 and the entirety of D2, the elimination of the fistula required a tomy, revision and suturing of the duodenal wall in the D2 region. To protect the duodenal suture, a decision was made to perform protective gastro-enteric and underlying entero-enteric anastomoses, lavage and drainage.



Copyright: © 2026 (CC BY 4.0) by the authors.

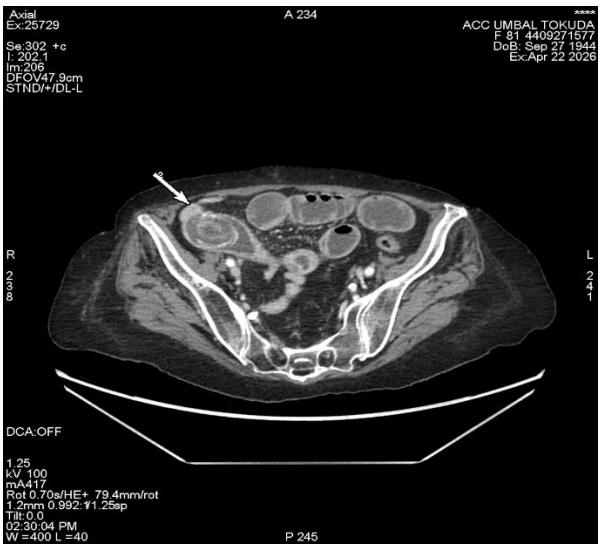

The early recovery period proceeded relatively smoothly, with the patient spending the first 5 post-operative days (POD) in the Central Intensive Care Unit and being transferred to our clinic's ward on the 6th POD, haemodynamically stable and consistently afebrile. She was mobilised daily by the physiotherapy team and a carer. She was on a strict parenteral diet with Kabiven for the first 6 post-operative days. Following restoration of gastrointestinal tract (GIT) motility and a follow-up barium contrast X-ray examination of the entire GIT, she was gradually introduced to a diet of water-salt and protein-rich foods from the 6th post-operative day; on the 12th post-operative day, the feeding nasogastric tube was removed and she was placed on a liquid-porridge diet.

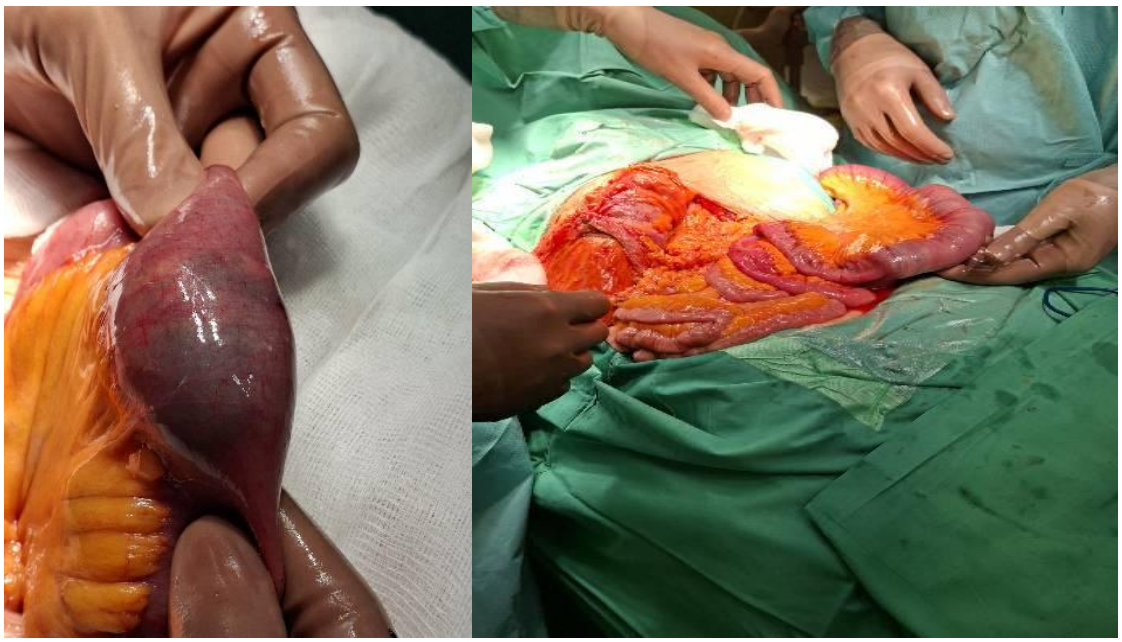

Copyright: © 2026 (CC BY 4.0) by the authors.

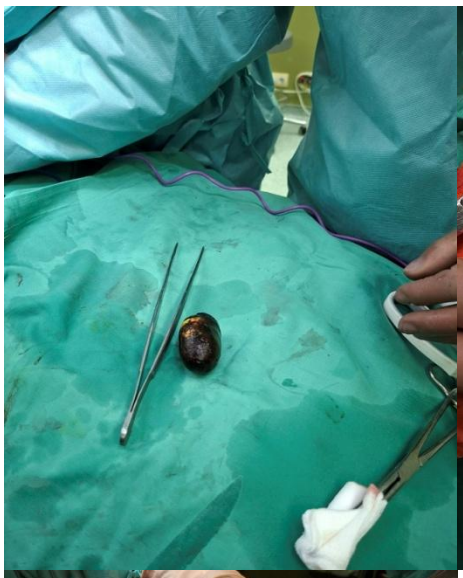
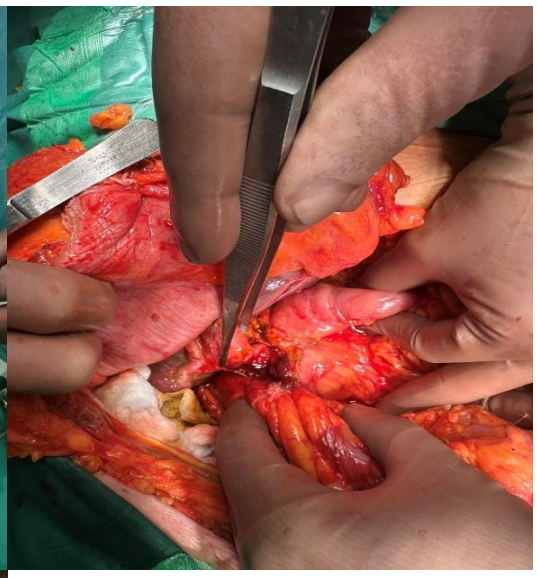
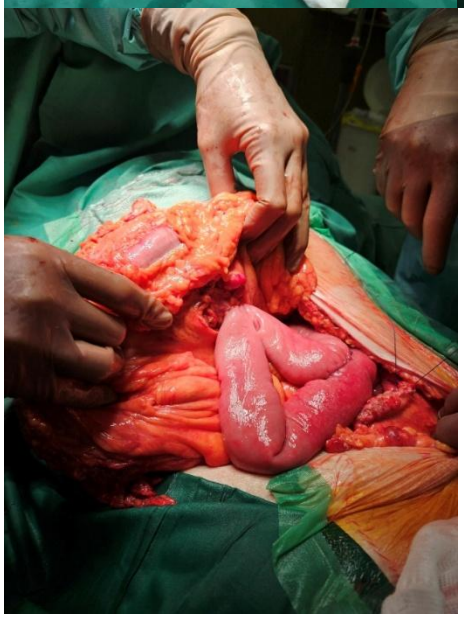

Abdominal drains containing no pathological secretions were removed on the day of discharge following a follow-up ultrasound scan of the abdomen and pelvis. She was discharged on the 17th post-operative day in a consistently improved general condition, afebrile, mobile, with a surgical wound showing primary healing. Following discharge, routine follow-up examinations were carried out, during which no abnormalities were found in her general or abdominal condition.

Clinical Case No. 2: A 78-year-old female patient who presented with persistent pain in the epigastric region and the right upper quadrant, nausea and repeated profuse vomiting of bile-stained material without relief, low-grade fever up to 37.7 °C, no flatulence or bowel movements for more than one week, and immediately followed by a single episode of diarrhoea. The symptoms had been present for seven days. She had a history of gallstone disease dating back more than 15 years. Concomitant conditions included known arterial hypertension, non-insulin-dependent diabetes mellitus and obesity; no previous surgical interventions. On admission on 13 May 2026, the patient presented in a slightly compromised general condition, with a low-grade fever of 37.6°C, a slightly distended but soft abdomen, and severe epigastric pain against a background of marked aerocolon and tympany, without peritonism, with faint to absent peristalsis, and with borborygmi but no splashing sounds.

Copyright: © 2026 (CC BY 4.0) by the authors.



A blood test revealed leukaocytosis (24.05 × 10^9/l) with a left shift, a state of prerenal renal failure with creatinine levels up to 208 μmol/L and urea 35 mmol/L, and slightly elevated CRP levels. A native CT scan of the abdomen and pelvis revealed small-bowel biliary ileus with mechanical obstruction caused by a migrated gallstone at the level of the distal jejunum, a cholecystoduodenal fistula with aerobilia, and the presence of a second gallstone in the gallbladder. In our surgical department, she underwent emergency laparoscopic resection of the affected segment of the jejunum, with simultaneous small-bowel intracorporeal anastomosis. In view of the patient's poor general condition, it was judged that a single-stage surgical procedure to remove the cholecystoduodenal fistula and resect the affected segment of the small intestine containing an impacted calculus was contraindicated and associated with a high perioperative risk. Taking into account the patient's age, her comorbidities, the absence of inflammation in the gallbladder and the absence of periduodenal inflammation, it was decided to limit the scope of the surgical procedure to enterolithotomy and restoration of small bowel patency. The early recovery period proceeded relatively smoothly, with the patient spending the first 3 post-operative days (POD) in the Central Intensive Care Unit and being transferred to our clinic's ward on the 4th POD, haemodynamically stable and consistently afebrile. She was mobilised daily by a physiotherapist and a carer. She received infusion therapy for the first 3 post-operative days. Following the restoration of gastrointestinal transit, she was gradually introduced to fluids from the 4th post-operative day and, from the 5th post-operative day, to a liquid-and-porridge diet. Abdominal drain with no pathological secretion, removed on the day of discharge. Discharged on the 10th post-operative day in a consistently improved general condition, afebrile, mobile, with surgical wounds in the early stages of healing. Following discharge, routine follow-up examinations were carried out, during which no significant abnormalities were found in her general or abdominal condition; she reported persistent dull pain in the epigastrium and right upper quadrant, as well as periodic upper gastrointestinal symptoms, which were managed symptomatically. This was followed by a prolonged post-operative recovery at home. A repeat surgical procedure is planned in approximately 2—3 months' time for definitive treatment involving the elimination of the cholecystoduodenal fistula.

Copyright: © 2026 (CC BY 4.0) by the authors.



On 23 June 2026, the patient was admitted as an emergency case to the same clinic as during her previous hospitalisation. Pre-admission tests revealed leucocytosis (18 × 10^9/l) with a left shift, moderately elevated liver and pancreatic enzyme levels, and a CRP level of up to 210 mg/L. Imaging revealed extremely dilated small bowel loops up to the level of the obstructing gallstone, immediately prior to the previously formed small bowel anastomosis, and the presence of the known cholecystoduodenal fistula with aerobilia. She underwent emergency surgery comprising a laparotomy, enterotomy with extraction of the gallstone, resection of the jejunal segment of the small intestine showing trophic changes in its wall, resection of the fistula, cholecystectomy and suturing of the D1/D2 segment of the duodenum. The early recovery period was challenging, with the patient remaining in the Central Intensive Care Unit for the first 6 postoperative days (POD) and transferred to our clinic's ward on the 7th POD, haemodynamically stable and consistently afebrile. She was mobilised daily by a physiotherapist and a carer. She received strict infusion and parenteral therapy with Kabiven for the first 6 post-operative days. Following restoration of gastrointestinal tract (GIT) motility, she was gradually introduced to a diet of water-salt and protein-rich foods from the 7th post-operative day; on the 8th post-operative day, the nasogastric feeding tube was removed, and she was fed a liquid-porridge diet. Abdominal drains, showing no pathological secretion, were removed on the day of discharge following a follow-up ultrasound scan of the abdomen and pelvis Discharged on the 14th day of hospitalisation in a consistently improved general condition, afebrile, active, with a surgical wound in the early stages of healing. Following discharge, routine follow-up examinations were carried out, during which no abnormalities were found in her general or abdominal condition.

Discussion

Acute intestinal obstruction accounts for between 3.8 and 4.5 per cent of all surgical conditions affecting the abdominal organs and no less than 60 per cent of all patients with mechanical intestinal obstruction. The number of patients suffering from non-neoplastic intestinal obstruction is increasing annually, particularly among the elderly and very elderly [1]. In recent decades, there has been a sharp rise in the incidence of gallstone disease, which is also reflected in an increase in the number of complications arising. Biliary obstruction arises as a result of cholelithiasis, complicated by the formation of internal biliary fistulas. According to the literature, internal biliary fistulas account for 0.2–5.0 per cent of complications associated with gallstone disease. The majority of these are biliary-digestive fistulas. The

Copyright: © 2026 (CC BY 4.0) by the authors.

cause of such a fistula is the prolonged, long-term presence of a large calculus or calculi in the gallbladder. Prolonged inflammation with frequent exacerbations leads to a pronounced syndrome of adhesions in the perivesical region. Ulcers on the wall of the gallbladder, arising as a result of compression by stones against a background of inflammation, lead to perforation of the adjacent intestinal wall and the formation of a biliary-digestive fistula, through which the calculus migrates into the gastrointestinal tract. The migration of a large stone may lead to obstruction of the small intestine, resulting in the development of gallstone-induced intestinal obstruction. Most commonly, the obstruction occurs in the distal ileum; this is explained by the relatively narrow lumen in this section, as well as the presence of the shortest mesentery in this segment. Mortality in biliary ileus reaches 11—20%[1].

The distinctive features of the clinical presentation of biliary ileus are due to the fact that the bowel obstruction is partial and intermittent in nature. Classic imaging findings include: pneumobilia, intestinal obstruction, the presence of gallstones in an atypical location, and a change in the position of a previously observed stone. The first three findings constitute Rigler's triad, which is observed in 40—50 per cent of cases [10]. The presence of air in the gallbladder is the fifth symptom. Ultrasound examination of the abdominal cavity confirms the presence of cholelithiasis, identifies the presence of a fistula, and reveals visible flutter-like peristalsis with dilation of the intestinal lumen. Computed tomography is the most informative investigation for diagnosing cases of gallstone-induced intestinal obstruction, in which mechanical intestinal obstruction, pneumobilia and an ectopic gallstone within the intestinal lumen are identified. This complication is most commonly seen in patients aged between 65 and 75 years, but cases have been reported in patients aged between 13 and 91 years [1, 7]. The fistula is most commonly found between the gallbladder and the duodenum (60—86 per cent of cases) [6, 8]. Large stones (with a diameter exceeding 2—2.5 cm) predispose to the development of intestinal obstruction. The site of obstruction is most commonly located in the terminal ileum and the ileocecal angle (50—75 per cent), and less frequently in the proximal ileum and small intestine (20—40 per cent), the stomach, the duodenum (less than 10 per cent) and the large intestine [14,16].

The cases we have reviewed illustrate a rare complication of gallstone disease: a cholecystoduodenal fistula leading to gallstone-induced small bowel obstruction. Both patients presented with a clinical picture of gradually developing intestinal obstruction (spasm-like abdominal pain, vomiting, retention of stools and flatulence, and moderate abdominal distension).

The patients presented were women over 75 years of age, who were overweight and had various comorbidities, with a long-standing history of gallstone disease and periodic episodes of biliary colic over the years. They were admitted and operated on as emergency cases. Both patients presented with a cholecystoduodenal fistula through which the gallstone(s) had migrated into the small intestine. In both cases, the obstruction occurred at a distance of approximately 2.0—2.5 m from the ligament of Treitz.

The extent of the surgical intervention differed in the two cases and depended on the intraoperative situation. In the literature, enterolithotomy is the most commonly described surgical procedure. In one of the patients, who was in a compromised general condition and presented with signs of advanced mechanical obstructive ileus, enterolithotomy with resection of the affected segment of the small intestine was considered the optimal option, due to impaired trophism and signs of sclerotic changes in the intestinal wall. In the other patient, it was deemed appropriate and advisable to perform a single-stage operation. Given the extensive scope and prolonged duration of the surgical procedure involved in single-stage

Copyright: © 2026 (CC BY 4.0) by the authors.

treatment, the known risk of post-operative complications must also be noted. For this reason, in order to protect the duodenal wall from early insufficiency, a decision was taken to create two new protective anastomoses — a gastro-enteric anastomosis with an underlying enteric anastomosis. A single-stage surgical procedure prevents the development of cholecystitis, inflammation of the bile ducts and the recurrence of gallstone-induced intestinal obstruction. Simultaneous resolution of both the intestinal obstruction and the cholecystoduodenal fistula via cholecystectomy and duodenotomy is performed only in stable patients who have no severe comorbidities. Where such conditions are present, as in the case described, it is necessary to limit the procedure to enterolithotomy, preferably using a minimally invasive approach; only at a later stage, depending on the patient's condition, should the question of the feasibility and necessity of performing the second stage — cholecystectomy and closure of the cholecystoduodenal fistula — be addressed. Nevertheless, cases of recurrent cholecystitis are quite common, and patients with such fistulas are at a higher risk of developing gallbladder cancer. In this regard, the risk of recurrent gallstone-induced intestinal obstruction cannot serve as a justification for performing a single-stage operation, which poses a significant risk to the lives of elderly patients in advanced stages of the disease who are in a serious general condition. The risk of recurrent gallstone-induced intestinal obstruction in patients who have undergone enterolithotomy alone is approximately 8.2 per cent, with 52 per cent of cases occurring within the first month, whilst the remainder occur over the following two years, and this is associated with a mortality rate of approximately 12–20 per cent [12, 13].

However, given the low recurrence rate of gallstone-related intestinal obstruction and biliary complications, when enterolithotomy is performed alone, the mortality rate is approximately 11.7 per cent, compared with 16.9 per cent for single-stage surgical intervention [5].

Conclusion

To date, there is no standardised protocol for selecting a surgical method, nor are there any randomised trials comparing the various surgical options for this condition, owing to the small number of reported cases. Surgical management of this patient group must be tailored to the individual. In cases where the patient is in a compromised general condition with severe comorbidity, the optimal option for surgical intervention is enterolithotomy alone. Cholecystectomy and fistula closure may be considered on a case-by-case basis and performed in the presence of symptoms of cholecystitis and cholangitis. A single-stage procedure is appropriate for patients who are clinically stable in the pre-operative period and have a satisfactory cardiorespiratory and metabolic status, which allows for a longer and more invasive surgical procedure. The most important consideration for patients is the timely removal of the gallbladder upon diagnosis of gallstone disease, namely laparoscopic cholecystectomy — the 'gold standard' for the treatment of this condition.

Copyright: © 2026 (CC BY 4.0) by the authors.

Bibliography:

1. Achkachov E.E., Negrebov M.G., Ba M.R., Aleksandrov L.V. Features of tactics of treatment of patients with acute intestinal obstruction mechanical. -2015. — №1-4. — P.555-560.
2. Dobrokvashin S.V., Volkov D.E., Izmajlov A.G. Some aspects of treatment of patients with acute intestinal obstruction // Vestnik sovremennoj klinicheskoj mediciny. — 2014. — Vol. 7. Is. 5. — P.53-55. 4. Kurguzov O.P. Cholelithic small bowel obstruction // Hirurgija. Zhurnal im. N.I. Pirogova. — 2007. — №6. — P.13-19.
3. Snegirev I.I., Mironov V.I., Bashlykov D.V. Nontumoral acute ileus: diagnosis and treatment // Sibirskij medicinsakij zurnal (Irkutsk). — 2010. — №8. — P.163-165.
4. Hasanov A.G., Nurtdinov M.A., Ibraev A.V. Unsettled questions of the surgical treatment of biliar ileus // Medicinskij vestnik Bashkortostana. — 2007. — Vol. 2. №2. — P.19-22.
5. Hmara M.B., Kozlov V.V., Gnilosyr P.A., et al. Non-tumor obstructive small intestinal obstruction // Bjulleten' medicinskih internet-konferencij. — 2013. — Vol. 3. №2. — P.419.
6. Shapoval'janc S.G., Lindenberg A.A., Lubcheva V.I. Diagnostics and surgical treatment of biliary ileal obstruction // Hirurgija. Zhurnal im. N.I. Pirogova. — 2013. — №8. — P.43-48.
7.Kurguzov OP. Zhelchnokamennaja kishechnaja neprohodimost. [Cholelithic small bowel obstruction]. Khirurgiya. Zhurnal imeni NI Pirogova [Journal Surgery named after NI Pirogov]. 2007; 6:13-19.
8. Shpachenko FA. Rukovodstvo po hirurgii zhelchnyh putej [Mannual of Bile Duct Surgery]. Galperin Jel, Vetshev PS, editors. 2nd ed. Moscow: Vidar-M; 2009. 559 p. (Russian).
9. Gallstone ileus. Review of 112 patients in the Japa nese literature / Y. Kasahara [et al.] // Am J Surg. — 1980 Sep. — Vol. 140, N 3. — P. 437—40.
10. Reisner R. M. Gallstone ileus: a review of 1001 re ported cases / R. M. Reisner, J. R. Cohen // Am Surg. — 1994 Jun. — Vol. 60, N 6. — P. 441—46.
11. Turnage R. H. Intestinal obstruction / R. H. Turnage, M. Heldmann // Sleisenger and fordtran's gastrointesti nal and liver disease / eds. M. Feldman, L. S. Friedman, L. J. Brandt. — 9th ed. — Philadelphia : Saunders, 2010. — P. 2105—22.
12. Gallstone Ileus: results of analysis of a series of 40 patients / J. I. Rodrнguez Hermosa [et al.] // Gastro enterol Hepatol. — 2001 Dec. — Vol. 24, N 10. — P. 489—94.
13. Gallstone ileus: One-stage surgery in a patient with intermittent obstruction / C. M. Nuno-Guzmano [et al.] // WJGS. — 2010 May 27. — Vol. 2, N 5. — P. 172—76. 6. Glenn F. Biliary enteric fistula / F. Glenn, C. Reed, W. R. Grafe // Surg Gynecol Obstet. — 1981 Oct. — Vol. 153, N 4. — P. 527—31.
14. Gallstone ileus / P. A. Clavien [et al.] // Br J Surg. — 1990 Jul. — Vol. 77, N 7. — P. 737—42.
15. Cholecystectomy and fistula closure versus entero lithotomy alone in gallstone ileus / J. C. Rodrнguez Sanju6n [et al.] // Br J Surg. — 1997 May. — Vol. 84, N 5. — P. 634—37.
16. Glenn F. Biliary enteric fistula / F. Glenn, C. Reed, W. R. Grafe // Surg Gynecol Obstet. — 1981 Oct. — Vol. 153, N 4. — P. 527—31.

Copyright: © 2026 (CC BY 4.0) by the authors.

РОЛЯТА НА ПОДВЕСНАТА ИЛЕОСТОМА ПО ВИТЦЕЛ ПРИ ОСТРА СТРАНГУЛАЦИОННА И АДХЕЗИОННА ТЪНКОЧРЕВНА НЕПРОХОДИМОСТ.

Е. СТОЯНОВА, Д. ПЕНЧЕВ, Г. ЧЕНГАЛОВА, К. ДРАГАНОВ

Е. Стоянова, Д. Пенчев, Г. Ченгалова, К. Драганов
АСК УМБАЛ Токуда – София, Клиника по чернодробна, жлъчна, панкреатична и обща хирургия

Увод: Острата чревна обструкция се характеризира с липса на пасаж, нарушение в моториката, секрецията и резорбцията на червата с последваща интоксикация, хипопротеинемия и бактериална инвазия. Най-тежката форма на остра чревна обструкция е странгулационната, т.к това е механична форма на илеус, при която освен притискане на чревния лумен, има и компресия на мезентериума, водеща до исхемия, некроза и перфорация на засегнатото черво. Целта на това изследване е да анализира ефективността на метода за ранна постоперативна декомпресия на тънките черва чрез временна тръбна подвесна илеостомия за лечение на пациенти с остра странгулационна и адхезионна непроходимост, както и да се даде оценка на предимствата и недостатъците при използването му.
Методи: Ретроспективно, едноцентрово проучване за период 01.01.2021 г. до 30.06.2026 г., базиращо се на диагностично-анамнестични и образни данни, извадка от оперативни протоколи и резултати, отразени в болничната информационна система.
Резултати: В проучването бяха обхванати общо 38 пациети, оперирани по спешност по повод на остър странгулационен и/или адхезионен илеус, при които се изведе протективна отбременяваща илеостома по Витцел. При 17 от пациентите се установи странгулационен илеус, като при 2 се установи инвагинация, при 10- инкарцерация, при 3- волвулус и при 2 -възлообразуване. При 21 от пациентите беше налице адхезионен илеус: 12 с установен брид-илеус, 4 с тежка адхезионна болест, 5 бяха с тежък тотален адхезионен механичен илеус, като при 2 от тях имаше съчетание на тежка адхезионна болест с налична странгулация -инкарцерация. Средната възраст беше 65 години,съотношение мъже /жени -1,9:1 (n=25/13). Средният болничен престой беше 12 дни. Един от случаите завърши с летален изход. При двама от пациентите се наложи реоперация, поради ранна инсуфициенция на подвесната илеостома с развитие на фекулентен перитонит, придружен с абсцес на предна коремна стена в областта на стомата. При 9 пациенти с установен брид- илеус не се наложи извършването на тънкочревна резекция, извърши се адхеолиза , но поради давността на страданието и интраоперативната оценка на състоянието на тънкоревните бримки -екстремна дилатация, отточност, хиперемия и налична пареза, се извърши отбременителен временен тубаж на илеума. При останалите пациенти подвесната илеостома се изведе с цел протектиране на новосформирани тънкочревни анастомози. Двадесет от пациентите бяха след лапаротомия по друг повод с давност. В групата пациенти с остър странгулационен тънкочревен илеус 8 от пациентите бяха с анамнеза за прекарана предходна оперативна интервенция.А в групата пациенти с адхезивен илеус 12 от тях бяха с предшестваща абдоминална оперативна намеса.
Заключение: Изборът на конкретната методика - ентеротубажната система по Витцел, се определя интраоперативно спрямо степента на страдание на тънките

Copyright: © 2026 (CC BY 4.0) by the authors.

черва. Подвесната отбременителна илеостома позволява ефективно да се отстрани токсичното чревно съдържимо, както и да се предотврати риска от развитие на инсуфициенция на тънкочревната анастомоза чрез коригиране на исхемичното увреждане на червата, намаляване на напрежението върху шевовете и подобряване на кръвообращението и перисталтиката на тънките черва.

Ключови думи: остър странгулационен и адхезивен илеус, подвесна илеостома по Витцел, предимства и недостатъци.

Увод

Острата чревна обструкция е често срещан проблем в коремната хирургия, който заема особено място сред всички останали остри заболявания на органите в коремната кухина, изискващи спешна хирургична помощ. При нея настъпва нарушение в моториката, секрецията и резорбцията на червата с последваща интоксикация,водно-електролитен дисбаланс,хипопротеинемия и бактериална инвазия.

Най-тежката форма на остра чревна обструкция се счита странгулационната, т.к това е механична форма на илеус, при която освен притискане на чревния лумен, има и компресия на мезентериума, водеща до исхемия, некроза и перфорация на засегнатото черво.

Хирургичната тактика при този вид обструкция зависи преди всичко от причината, формата на обструкцията и степента на нейното изразяване: волвулус,инвагинация , тежка адхезивна болест, възлообразуване по типа на т.н.' вътрешна херния' или инкарцерация Оперативното лечение на чревната непроходимост зависи от редица фактори: коморбидността на пациента, определяне на жизнеспособността на чревната стена, давността на страданието и не на последно място -от обхвата на патологичния сегмент.

Методи:Ретроспективно, едноцентрово проучване, обхващащо периода от 01.01.2021 г. до 30.06.2026 г., базиращо се на диагностично-анамнестични и образни данни, извадка от оперативни протоколи, резултати от постоперативно проследяване на пациентите, отразени в болничната информационна система на хирургичното отделение на АСК УМБАЛ Токуда.

Целта на това изследване е да анализира ефективността на метода за ранна постоперативна декомпресия на тънките черва чрез временна тръбна подвесна илеостомия за лечение на пациенти с остра странгулационна и адхезионна непроходимост, както и да се даде оценка на предимствата и недостатъците при използването му.

Резултати: В проучването бяха обхванати общо 38 пациети, оперирани по спешност по повод на остър странгулационен и/или адхезионен илеус, при които се изведе протективна отбременяваща илеостома по Витцел. При 17 от пациентите се установи странгулационен илеус, като при 2 се установи инвагинация, при 10- инкарцерация, при 3- волвулус и при 2 -възлообразуване. При 21 от пациентите беше налице адхезионен илеус: 12 с установен брид-илеус, 4 с тежка адхезионна болест, 5 бяха с тежък тотален адхезионен механичен илеус, като при 2 от тях имаше съчетание на тежка адхезионна болест с налична странгулация -инкарцерация. Средната възраст беше 65 години,съотношение мъже /жени -1,9:1 (n=25/13). Средният болничен престой беше 12 дни. Един от случаите завърши с летален изход. При двама

Copyright: © 2026 (CC BY 4.0) by the authors.

от пациентите се наложи реоперация, поради ранна инсуфициенция на подвесната илеостома с развитие на фекулентен перитонит, придружен с абсцес на предна коремна стена в областта на стомата. При 9 пациенти с установен бриd- илеус не се наложи извършването на тънкочревна резекция, извърши се адхеолиза , но поради давността на страданието и интраоперативната оценка на състоянието на тънкоревните бримки -екстремна дилатация, отточност, хиперемия и налична пареза, се извърши отбременителен временен тубаж на илеума. При останалите пациенти подвесната илеостома се изведе с цел протектиране на новосформирани тънкочревни анастомози. Двадесет от пациентите бяха след лапаротомия по друг повод с давност. В групата пациенти с остър странгулационен тънкочревен илеус 8 от пациентите бяха с анамнеза за прекарана предходна оперативна интервенция .А в групата пациенти с адхезивен илеус 12 от тях бяха с предшестваща абдоминална оперативна намеса.



Copyright: © 2026 (CC BY 4.0) by the authors.

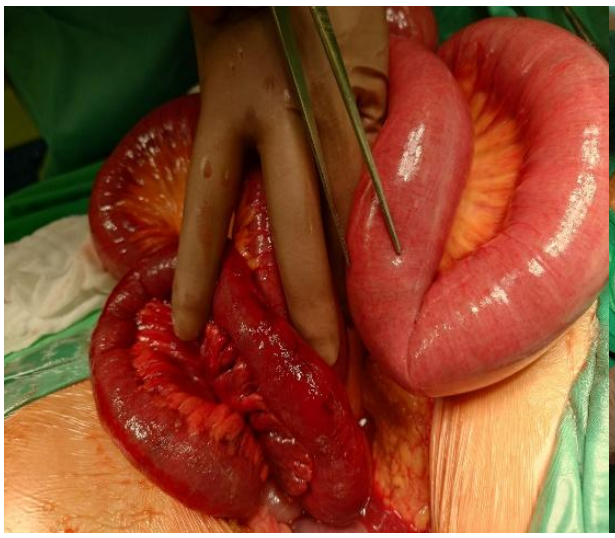


Дискусия

Острия механичен странгулационен и адхезионен тънкочревен илеус обхваща различни заболявания на червата, които се проявяват чрез прекъсване на преминаването на чревното съдържание по стомашно-чревния тракт. Спрямо всички остри хирургични заболявания на органите в коремната кухина той съставя от 1,2 до 9,4 % и се среща малко по-често при мъжете (55 %) и по-рядко при жените (45 %). Над 35 % от пациентите с този вид патология са на възраст над 60 години, като смъртността достига 20 %.

Най-честата причина за остра чревна обструкция е процесът на срастване в коремната кухина. Най-голяма опасност представляват изолираните междучревни, чревно-париетални или париетално-оментални сраствания, които образуват в коремната кухина струни и „прозорци", които могат да бъдат причина за възникване на странгулация на подвижните сегменти на червата.

Към непосредствените причини, които при наличие на предразполагащи фактори могат да предизвикат развитие на чревна непроходимост, се причисляват преди всичко рязкото увеличаване на моторната активност на червата, обусловено от повишено хранително натоварване (особено след период на гладуване), остър ентероколит, медикаментозна стимулация или внезапно повишаване на интраабдоминалното налягане при физическо натоварване.

В патогенезата на общите нарушения при остра чревна обструкция водеща роля имат два процеса: прогресиращата ендотоксикоза и нарушението на метаболизма на всички нива. И двата процеса са тясно взаимосвързани и оказват постоянно взаимно усилващо действие.

Клиничната картина на чревната обструкция е разнообразна, което се дължи на характера на обструкцията и стадия на патологичния процес. Основните симптоми са коремната болка, задържане на газове, липса на изхождане, засилена перисталтика на червата или (в напреднали случаи) пълна липса на такава, подуване на корема, гадене, повръщане, учестен пулс.

Странгулационната чревна обструкция протича тежко и бързо. При нея не само се нарушава проходимостта на червата, но и се притиска и мезентериумът заедно с преминаващите през него съдове и нерви, което нарушава кръвоснабдяването и може да предизвика некроза на част от червата. Патоморфологичните промени при странглационната обструкция са по-изразени и протичат по-бързо, отколкото при

Copyright: © 2026 (CC BY 4.0) by the authors.

обтурационната. В предшестващия участък на червата бързо се натрупва чревно съдържание, което се придружава от повишаване на вътречревното налягане, преразтягане и изтъняване на чревната стена, както и от влошаване на кръвообращението в нея. Най-изразени са промените в инкарцерираната част на червата. Инкарцерацията на мезентериума на червата първоначално води до притискане на по-уязвимите венозни съдове. В засегнатия участък се наблюдават венозен застой и оток на червата, като последния увеличава размерите си. Впоследствие се притискат и артериалните съдове, което води до пълно прекъсване на кръвоснабдяването на инкарцерирания участък на червата и до некроза на същия.
Адхезионната тънкочревна непроходимост заема първо място (50—90 %) сред всички видове чревна обструкция. През последните години тази форма на обструкция започва да се среща по-често във връзка с увеличаването на броя на коремните операции и успешното лечение на перитонити с различна етиология.Апендицитът и свързаната с него операция са най-честата причина за адхезионна обструкция. Освен това причината за нея могат да бъдат възпалителни процеси и операции на органите на малкия таз при жените, абдоминални травми, повторни операции по повод непроходимост. Причина за адхезиите могат да бъдат механични увреждания на париеталния и висцералния перитонеум, възпалителни процеси и реактивност на организма.
След установяване на причината и степента на обструкцията, оперативното лечение се свежда до решаване на редица последователни задачи:
1) отстраняване на чревната обструкция
2) оценка на жизнеспособността на червата в зоната на препятствието
3) определяне на показанията за резекция на червата и определяне необходимостта от извеждане на временен отбременителен ентеротубаж
4) ликвидиране (доколкото е възможно) на основното заболяване, предизвикало острата чревна непроходимост, и отстраняване на причините за рецидив на обструкцията.
Важен принцип при отстраняването на тънкочревния странгулационен и/или адхезионен илеус е изборът на щадящ, но достатъчно радикален метод, който надеждно елиминира механичната пречка за чревния транзит. Обхватът на този етап от интервенцията може да варира — от обширна резекция на червата до поставяне на разтоварваща отбременителна чревна подвесна илеостома. Изборът на метод за отстраняване на обструкцията обикновено зависи от нейния вид и тежестта на увреждането на чревната стена.
През последните години в програмата за комплексно лечение на чревна обструкция се очертаха редица нови подходи. Най-важната мярка за борба с ендогенната интоксикация и чревния паралич, както и за профилактика на недостатъчността на междучревните анастомози и развитието на синдрома на сраствания, се превърна интубационната декомпресия на червата, появиха се данни за използването на едномоментна декомпресионна интубация на тънките черва. Преобладаващото мнозинство от хирурзи по време на операции по повод остър адхезионен илеус използват интубация на червата, считайки я за задължителен етап от хирургичното лечение. Прилагането на интубацията значително намалява процента на следоперативните усложнения и подобрява дългосрочните резултати.
Прилагането на метода за временна ентеротубажна декомпресия позволява в по-ранен етап от следоперативния период да се намали степента на ендотоксикозата и

Copyright: © 2026 (CC BY 4.0) by the authors.

да се възстанови моторно-евакуаторната функция на червата. Предложеният метод за отбременителна илеостома позволява да се запази физиологичното разположение на тънките черва в ранния постоперативен период, регулярно преразпределяне на интралуменното чревно налягане, което намалява риска от образуване на прегъвания на червата и развитие на нов адхезивен конгломерат.
Този метод е ефективен за профилактика на рецидиви на чревна обструкция, поради което изисква по-широко внедряване в клиничната практика.
Ефективността на лечението в непосредствения постоперативен период се оценяваше чрез проучване на моторно-евакуаторната функция на червата, честотата и характера на ранните усложнения.
При клиничното изследване се отчиташе времето за възстановяване на перисталтиката, изпускането на газове, както и наличието на показания за медикаментозна стимулация на червата. При контролно ултразвуково изследване на 3-тия /4 -тия следоперативен ден се определяха характерът на перисталтиката, диаметърът на чревните бримки, дебелината на чревната стена, наличието на течност в коремната кухина.
Най-честите усложнения при поставянето на подвесна илеостома са образуването на парастомиални абсцеси, отклоняване на стомата в коремната кухина или изпадане на същата, чревна фистулизация или мацерация на кожата около стомата. Най-тежкото усложнение е ранна инсуфициенция на подвесната илеостома с развитие на фекулентен перитонит, придружен с абсцес на предна коремна стена в областта на стомата.
Срокът за отстраняване на подвесната илеостома се определя индивидуално в зависимост от възстановяването на моторната функция на червата и характера на чревните изхвърляния. Критерии за отстраняване на сондата са: появата на устойчива перисталтична активност на червата, намаляване на балонирането на корема, редовна флатуленция и дефекация, промяна в качествените характеристики на чревните отдели – те придобиват светложълт или зеленикав цвят, а фекалната миризма изчезва. Продължителността на интестиналната интубация е от 30 до 40 дни. Срокът на престой на интестиналната подвесна сонда се определя от степента на възстановяване на моторната функция на червата. При възстановяването ѝ и след обзорна рентгенография на коремната кухина шевовете, фиксиращи сондата към тънкочревната стена постепенно се разхлабват , шевовете към париеталния перитонеум се отпускат , а с перисталтичните движения на червата илеостомната сонда постепенно се изстласква от коремната кухина , като след ориетировъчния срок подвесната илеостомна тръбичка безпрепядствено се екстрахира.

Изводи
Изборът на конкретната методика -ентеротубажната система по Витцел се определя индивидуално, интраоперативно, спрямо степента на страдание на тънките черва. Целта е възстановяване на функционалната и анатомичната цялост на интестиналния тракт и предотвратяване на появата на последващи усложнения.Понастоящем сред острите заболявания в спешната абдоминална хирургия диагностиката, както и изборът на обхват и метод на хирургично лечение на ОСТН, представлява най-сложния проблем. Оптималните варианти за следоперативно лечение на пациенти с остра чревна непроходимост е декомпресията

Copyright: © 2026 (CC BY 4.0) by the authors.

на тънките черва по време на операцията с едновременна аспирация на чревното съдържание, както и последващо поставяне на временна илеостома по Витцел.
Интубацията на тънките черва позволява ефективно да се отстрани токсичното чревно съдържимо, да се намали абсорбцията на токсични продукти в организма, както и да се предотврати рискът от развитие на инсуфициенция на новосформираната ентеро-ентерална анастомоза чрез коригиране на исхемичното увреждане на червата, намаляване на напрежението върху шевовете на анастомозираните повърхности и подобряване на кръвообращението и перисталтиката на тънките черва.

Библиография:

1. Sementsova O.V., Khamidova L.T., Selina I.E., et al. Features of CT semiotics of strangulation bowel ob struction. REJR. 2025; 15 (3): 52—67. DOI: https://doi. org/10.21569/2222-7415-2025-15-3-52-67
2. Toneman M.K., Kok B.M., Zijta F.M., et al. Predicting the outcome of closed-loop small bowel obstruction by preoperative characteristics. World Journal of Gastrointestinal Surgery. 2022; 14 (6): 556—566. DOI: https://doi.org/10.4240/wjgs.v14.i6.556
3. Kobayashi T., Chiba N., Koganezawa I., et al. Pre diction model for irreversible intestinal ischemia in strangulated bowel obstruction. BMC Surgery. 2022; 22 (1): 321. DOI: https://doi.org/10.1186/s12893-022 01769-8
4. Imamgulyev K.B. Surgical tactics for intestinal obstruction. Cognitio Rerum. 2025; 12: 187—190. (In Russ.)
5. Costa G., Ruscelli P., Balducci G., et al. Clinical strat egies for the management of intestinal obstruction and pseudo-obstruction. A Delphi Consensus study of SICUT (Società Italiana di Chirurgia d'Urgenza e del Trauma). Annali Italiani di Chirurgia. 2016; 87: 105—117.
6. Gastrointestinal Surgical Emergencies. American College of Surgeons International Relations Com mittee. American College of Surgeons Gastrointesti nal Surgical Emergencies. 2021; 323. 9. Klyuiko D.A., Korik V.E. Therapeutic and diagnos tic tactics for adhesive small intestinal obstruction: literature review. Surgery Eastern Europe. 2021; 10 (2): 220—227. DOI: https://doi.org/10.34883/ PI.2021.10.2.016
7. Melnik I.V. Diagnosis and treatment of acute ob structive intestinal obstruction. Avicenna. 2019; 29: 4—6.
8. Tyagunov A.E., Sazhin A.V., Tyagunov A.A., et al. Preoperative diagnosis of intestinal ischemia in small bowel obstruction. Only computed tomography? A multiple-center observational study. Pirogov Russian Journal of Surgery. 2022; 12 (2): C. 26—35. DOI: https://doi.org/10.17116/hirurgia202212226 (In Russ.)
11. Gulov M.K., Safarov B.I., Ruziboyzoda K.R. Some fea tures of the pathogenetic mechanisms of the development of acute adhesive small bowel obstruction. Experimental and Clinical Gastroenterology. 2022; 200 (4): 126—130. DOI: https://doi.org/10.31146/1682 8658-ecg-200-4-126-130
10. Nazarov H.S., Vosiev A.S., Latifov S.E. The impor tance of ultrasound in the diagnosis of acute intes tinal obstruction. Bulletin of Postgraduate ed. in healthcare. 2025; 4: 117—124.
11. Sigua B.V., Kotkov P.A., Kalandarova D.Kh., Zem lyanoy V.P. Systematic Review of the Clinical Efficacy of Various Terms of Non-Surgical Treatment in Patients With Acute Adhesive Intestinal Ob struction. Russian Sklifosovsky Journal "Emergency Medical Care. 2023; 12 (1): 99—109. DOI: https://doi. org/10.23934/2223-9022-2023-12-1-99-109 (In Russ.)
12. Magomedov R.A. Postoperative complications in acute intestinal obstruction. Bulletin of the Kaluga University. 2019; 3 (44): 72—79.

Copyright: © 2026 (CC BY 4.0) by the authors.

THE ROLE OF THE WITZEL SUSPENSION ILEOSTOMY IN ACUTE STRANGULATING AND ADHESIVE SMALL BOWEL OBSTRUCTION

E. Stoyanova, D. Penchev, G. Chengalova, K. Draganov
ASK Tokuda University Hospital – Sofia, Department of Hepatic, Biliary, Pancreatic and General Surgery

Introduction: Acute intestinal obstruction is characterised by a lack of passage, impaired motility, secretion and resorption in the intestine, with subsequent intoxication, hypoproteinaemia and bacterial invasion. The most severe form of acute intestinal obstruction is strangulation, as this is a mechanical form of ileus in which, in addition to compression of the intestinal lumen, there is also compression of the mesentery, leading to ischaemia, necrosis and perforation of the affected bowel. The aim of this study is to analyse the effectiveness of the method for early post-operative decompression of the small intestine via a temporary tube-suspended ileostomy for the treatment of patients with acute strangulating and adhesive obstruction, as well as to assess the advantages and disadvantages of its use.
Methods: A retrospective, single-centre study covering the period from 1 January 2021 to 30 June 2026, based on diagnostic and medical history data, imaging findings, a selection of surgical records, and outcomes recorded in the hospital information system.
Results: The study included a total of 38 patients who underwent emergency surgery for acute strangulated and/or adhesive ileus, in whom a protective, decompressive Witzel ileostomy was performed. Strangulated ileus was diagnosed in 17 of the patients: 2 had intussusception, 10 had incarceration, 3 had volvulus and 2 had nodular formation. Adhesive ileus was present in 21 of the patients: 12 had brid-ileus, 4 with severe adhesive disease, and 5 with severe total adhesive mechanical ileus, with 2 of these presenting a combination of severe adhesive disease and strangulation-incarceration. The mean age was 65 years, with a male-to-female ratio of 1.9:1 (n=25/13). The mean hospital stay was 12 days. One of the cases resulted in a fatal outcome. Two patients required reoperation due to early failure of the suspension ileostomy, with the development of faeculent peritonitis accompanied by an abscess of the anterior abdominal wall in the stoma region. In 9 patients with confirmed brid-ileus, small bowel resection was not required; adhesiolysis was performed, but due to the duration of the condition and the intraoperative assessment of the state of the small bowel loops – extreme dilation, oedema, hyperaemia and evidence of paresis – a temporary decompressive ileostomy was performed. In the remaining patients, a suspension ileostomy was created to protect the newly formed small bowel anastomoses.Twenty of the patients had previously undergone a laparotomy for another reason some time ago. In the group of patients with acute strangulating small bowel ileus, 8 had a history of previous surgical intervention. In the group of patients with adhesive ileus, 12 had a history of previous abdominal surgery.
Conclusion: The choice of the specific technique – the Witzel enterostomy system – is determined intraoperatively based on the extent of small bowel injury. A suspended decompressive ileostomy allows for the effective removal of toxic intestinal contents, as well as preventing the risk of small bowel anastomotic insufficiency by correcting ischaemic damage to the intestine, reducing tension on the sutures and improving blood circulation and peristalsis in the small intestine.

Keywords: acute strangulating and adhesive ileus, Witzel's suspended ileostomy, advantages and disadvantages.

Copyright: © 2026 (CC BY 4.0) by the authors.

Introduction

Acute intestinal obstruction is a common problem in abdominal surgery, occupying a special place amongst all other acute conditions affecting the organs of the abdominal cavity that require urgent surgical intervention. It is characterised by impaired intestinal motility, secretion and resorption, leading to intoxication, fluid and electrolyte imbalance, hypoproteinaemia and bacterial invasion.

The most severe form of acute intestinal obstruction is considered to be strangulating obstruction, as this is a mechanical form of ileus in which, in addition to compression of the intestinal lumen, there is also compression of the mesentery, leading to ischaemia, necrosis and perforation of the affected bowel.

The surgical approach to this type of obstruction depends primarily on the cause, the form of the obstruction and the severity of the condition: volvulus, intussusception, severe adhesive disease, mass formation of the type known as an 'internal hernia', or incarceration. Surgical management of intestinal obstruction depends on a number of factors: the patient's comorbidities, assessment of the viability of the bowel wall, the duration of the condition and, last but not least, the extent of the affected segment.

Methods: A retrospective, single-centre study covering the period from 1 January 2021 to 30 June 2026, based on diagnostic and medical history data, imaging findings, a selection of surgical records, results from post-operative follow-up of patients, as recorded in the hospital information system of the Surgical Department at Tokuda University Hospital.

The aim of this study is to analyse the effectiveness of the method of early post-operative decompression of the small intestine via a temporary tube-suspended ileostomy for the treatment of patients with acute strangulating and adhesive obstruction, as well as to assess the advantages and disadvantages of its use.

Results: The study included a total of 38 patients who underwent emergency surgery for acute strangulated and/or adhesive ileus, in whom a protective, decompressive Witzel ileostomy was performed. Strangulated ileus was diagnosed in 17 patients: 2 with intussusception, 10 with incarceration, 3 with volvulus and 2 with nodular formation. Adhesive ileus was present in 21 patients: 12 with brid-ileus, 4 with severe adhesive disease, and 5 with severe total adhesive mechanical ileus, with 2 of these presenting a combination of severe adhesive disease and strangulation-incarceration. The mean age was 65 years, with a male-to-female ratio of 1.9:1 (n=25/13). The mean hospital stay was 12 days. One of the cases resulted in a fatal outcome. Two patients required reoperation due to early failure of the suspension ileostomy, with the development of faeculent peritonitis accompanied by an abscess of the anterior abdominal wall in the stoma region. In 9 patients with confirmed brid-ileus, small bowel resection was not required; adhesiolysis was performed, but due to the duration of the condition and the intraoperative assessment of the state of the small bowel loops – extreme dilation, oedema, hyperaemia and evidence of paresis – a temporary decompressive ileostomy was performed. In the remaining patients, a suspension ileostomy was performed to protect the newly formed small bowel anastomoses. Twenty of the patients had previously undergone a laparotomy for another reason some time ago. In the group of patients with acute strangulated small bowel ileus, 8 had a history of previous surgical intervention. In the group of patients with adhesive ileus, 12 had a history of previous abdominal surgery.

Copyright: © 2026 (CC BY 4.0) by the authors.



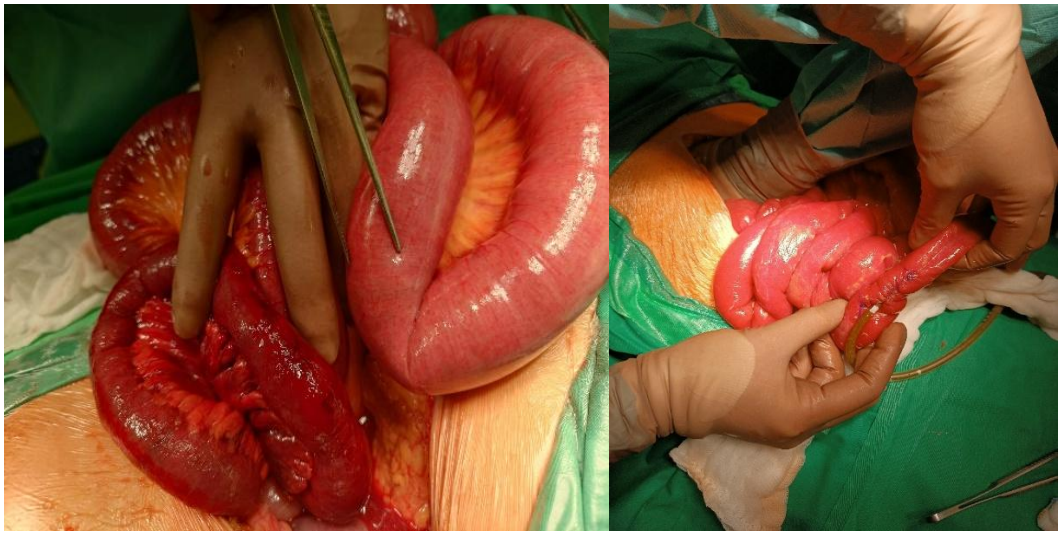

Copyright: © 2026 (CC BY 4.0) by the authors.

Discussion

Acute mechanical strangulating and adhesive small bowel ileus encompasses various intestinal disorders characterised by an obstruction of the passage of intestinal contents through the gastrointestinal tract. It accounts for between 1.2 and 9.4 per cent of all acute surgical conditions affecting the abdominal organs and is slightly more common in men (55 per cent) and less common in women (45 per cent). Over 35 per cent of patients with this condition are aged over 60, with a mortality rate of up to 20 per cent.

The most common cause of acute intestinal obstruction is the formation of adhesions within the abdominal cavity. The greatest danger is posed by isolated intra-intestinal, intestinal-parietal or parietal-omental adhesions, which form cords and 'windows' in the abdominal cavity that can cause strangulation of the mobile segments of the bowel.

The immediate causes which, in the presence of predisposing factors, may trigger the development of intestinal obstruction include, first and foremost, a sudden increase in intestinal motility resulting from an increased food load (particularly following a period of fasting), acute enterocolitis, medication-induced stimulation, or a sudden rise in intra-abdominal pressure during physical exertion.

Two processes play a leading role in the pathogenesis of the general disturbances associated with acute intestinal obstruction: progressive endotoxicaemia and metabolic disturbances at all levels. Both processes are closely interrelated and exert a constant, mutually reinforcing effect.

The clinical picture of intestinal obstruction is varied, which is due to the nature of the obstruction and the stage of the pathological process. The main symptoms are abdominal pain, flatulence, absence of bowel movements, increased intestinal peristalsis or (in advanced cases) a complete absence thereof, abdominal distension, nausea, vomiting and a rapid pulse.

Strangulating intestinal obstruction is a severe and rapidly progressing condition. It not only impairs intestinal patency but also compresses the mesentery, along with the blood vessels and nerves passing through it, which disrupts the blood supply and may lead to necrosis of a section of the intestine. The pathomorphological changes in strangulating obstruction are more pronounced and progress more rapidly than in obstructive obstruction. Intestinal contents rapidly accumulate in the upstream section of the bowel, accompanied by an increase in intra-luminal pressure, overstretching and thinning of the bowel wall, as well as impaired blood circulation within it. The changes are most pronounced in the incarcerated section of the bowel. Incarceration of the mesentery initially leads to compression of the more vulnerable venous vessels. Venous stasis and oedema of the bowel are observed in the affected section, with the latter increasing in size. Consequently, the arterial vessels are also compressed, leading to a complete interruption of the blood supply to the incarcerated section of the intestine and to its necrosis.

Adhesive small bowel obstruction ranks first (50—90 per cent) among all types of intestinal obstruction. In recent years, this form of obstruction has become more common due to the increase in the number of abdominal operations and the successful treatment of peritonitis of various aetiologies. Appendicitis and the associated surgery are the most common cause of adhesive obstruction. Furthermore, it may be caused by inflammatory processes and surgery on the pelvic organs in women, abdominal trauma, or repeat operations for obstruction. Adhesions may result from mechanical damage to the parietal and visceral peritoneum, inflammatory processes, and the body's inflammatory response.

Once the cause and extent of the obstruction have been established, surgical treatment involves addressing a series of sequential tasks:

Copyright: © 2026 (CC BY 4.0) by the authors.

1) removal of the intestinal obstruction
2) assessment of bowel viability in the area of the obstruction
3) determining the indications for bowel resection and assessing the need for temporary decompressive enterostomy
4) resolving (as far as possible) the underlying condition that caused the acute intestinal obstruction and eliminating the causes of recurrence of the obstruction.

An important principle in the management of small bowel strangulating and/or adhesive ileus is the choice of a minimally invasive yet sufficiently radical method that reliably removes the mechanical obstruction to bowel transit. The extent of this stage of the procedure may vary — from extensive bowel resection to the creation of a decompressive ileostomy. The choice of method for relieving the obstruction usually depends on its type and the severity of damage to the bowel wall.
In recent years, a number of new approaches have emerged in the comprehensive management of intestinal obstruction. Intubation-assisted bowel decompression has become the most important measure for combating endogenous intoxication and intestinal paralysis, as well as for preventing failure of inter-intestinal anastomoses and the development of adhesions syndrome; and evidence has emerged regarding the use of single-stage decompression intubation of the small intestine. The vast majority of surgeons performing operations for acute adhesive ileus use intestinal intubation, considering it an essential stage of surgical treatment. The use of intubation significantly reduces the rate of post-operative complications and improves long-term outcomes.

The use of the method for temporary enterotubular decompression makes it possible to reduce the severity of endotoxica and restore the motor and evacuatory function of the bowel at an earlier stage of the post-operative period. The proposed method for a decompressive ileostomy preserves the physiological arrangement of the small intestine in the early post-operative period and ensures regular redistribution of intraluminal intestinal pressure, thereby reducing the risk of intestinal kinks and the development of new adhesive conglomerates.
This method is effective in preventing recurrences of intestinal obstruction and therefore warrants wider implementation in clinical practice.
The effectiveness of treatment in the immediate post-operative period was assessed by examining the motor and evacuatory function of the bowel, as well as the frequency and nature of early complications.
The clinical examination recorded the time taken for peristalsis to resume, the passage of flatus, and the presence of indications for pharmacological stimulation of the bowel. During a follow-up ultrasound examination on the 3rd or 4th postoperative day, the nature of peristalsis, the diameter of the intestinal loops, the thickness of the intestinal wall, and the presence of fluid in the abdominal cavity were assessed.
The most common complications following the creation of a suspended ileostomy are the formation of parastomal abscesses, displacement of the stoma into the abdominal cavity or prolapse of the stoma, intestinal fistulae, or maceration of the skin around the stoma. The most serious complication is early failure of the suspended ileostomy, leading to faeculent peritonitis accompanied by an abscess of the anterior abdominal wall in the area of the stoma.
The timing of reversal of the suspended ileostomy is determined on an individual basis, depending on the recovery of bowel motility and the nature of bowel movements. The criteria for removing the tube are: the appearance of sustained peristaltic activity in the bowel, a

Copyright: © 2026 (CC BY 4.0) by the authors.

reduction in abdominal distension, regular flatulence and defecation, and a change in the characteristics of the bowel movements – they take on a pale yellow or greenish colour, and the faecal odour disappears. The duration of intestinal intubation is 30 to 40 days. The duration of the intestinal suspension tube's placement is determined by the extent of recovery of the bowel's motor function. As this function recovers, and following a survey X-ray of the abdominal cavity, the sutures securing the tube to the small bowel wall gradually loosen, the sutures attached to the parietal peritoneum loosen, and, with the peristaltic movements of the bowel, the ileostomy tube is gradually pushed out of the abdominal cavity; after the indicative period, the suspended ileostomy tube is extracted without difficulty.

Conclusions: The choice of the specific technique – the Witzel enterotubage system – is determined on a case-by-case basis, intraoperatively, depending on the extent of damage to the small intestine. The aim is to restore the functional and anatomical integrity of the intestinal tract and to prevent the occurrence of subsequent complications. Currently, amongst acute conditions in emergency abdominal surgery, the diagnosis, as well as the choice of extent and method of surgical treatment for acute small bowel obstruction (ASBO), represents the most complex challenge. The optimal options for postoperative management of patients with acute intestinal obstruction are decompression of the small bowel during surgery with simultaneous aspiration of intestinal contents, followed by the placement of a temporary Witzel ileostomy.

Small bowel intubation allows for the effective removal of toxic intestinal contents, reduces the absorption of toxic products into the body, and prevents the risk of insufficiency of the newly formed entero-enteric anastomosis by correcting ischaemic damage to the bowel, reducing the strain on the sutures of the anastomosed surfaces, and improving blood circulation and peristalsis in the small intestine.

Copyright: © 2026 (CC BY 4.0) by the authors.

Bibliography:
1. Sementsova O.V., Khamidova L.T., Selina I.E., et al. Features of CT semiotics of strangulation bowel ob struction. REJR. 2025; 15 (3): 52—67. DOI: https://doi. org/10.21569/2222-7415-2025-15-3-52-67
2. Toneman M.K., Kok B.M., Zijta F.M., et al. Predicting the outcome of closed-loop small bowel obstruction by preoperative characteristics. World Journal of Gastrointestinal Surgery. 2022; 14 (6): 556—566. DOI: https://doi.org/10.4240/wjgs.v14.i6.556
3. Kobayashi T., Chiba N., Koganezawa I., et al. Pre diction model for irreversible intestinal ischemia in strangulated bowel obstruction. BMC Surgery. 2022; 22 (1): 321. DOI: https://doi.org/10.1186/s12893-022 01769-8
4. Imamgulyev K.B. Surgical tactics for intestinal obstruction. Cognitio Rerum. 2025; 12: 187—190. (In Russ.)
5. Costa G., Ruscelli P., Balducci G., et al. Clinical strat egies for the management of intestinal obstruction and pseudo-obstruction. A Delphi Consensus study of SICUT (Società Italiana di Chirurgia d'Urgenza e del Trauma). Annali Italiani di Chirurgia. 2016; 87: 105—117.
6. Gastrointestinal Surgical Emergencies. American College of Surgeons International Relations Com mittee. American College of Surgeons Gastrointesti nal Surgical Emergencies. 2021; 323. 9. Klyuiko D.A., Korik V.E. Therapeutic and diagnos tic tactics for adhesive small intestinal obstruction: literature review. Surgery Eastern Europe. 2021; 10 (2): 220—227. DOI: https://doi.org/10.34883/ PI.2021.10.2.016
7. Melnik I.V. Diagnosis and treatment of acute ob structive intestinal obstruction. Avicenna. 2019; 29: 4—6.
8. Tyagunov A.E., Sazhin A.V., Tyagunov A.A., et al. Preoperative diagnosis of intestinal ischemia in small bowel obstruction. Only computed tomography? A multiple-center observational study. Pirogov Russian Journal of Surgery. 2022; 12 (2): C. 26—35. DOI: https://doi.org/10.17116/hirurgia202212226 (In Russ.)
11. Gulov M.K., Safarov B.I., Ruziboyzoda K.R. Some fea tures of the pathogenetic mechanisms of the development of acute adhesive small bowel obstruction. Experimental and Clinical Gastroenterology. 2022; 200 (4): 126—130. DOI: https://doi.org/10.31146/1682 8658-ecg-200-4-126-130
10. Nazarov H.S., Vosiev A.S., Latifov S.E. The impor tance of ultrasound in the diagnosis of acute intes tinal obstruction. Bulletin of Postgraduate education in healthcare. 2025; 4: 117—124.
11. Sigua B.V., Kotkov P.A., Kalandarova D.Kh., Zem lyanoy V.P. Systematic Review of the Clinical Efficacy of Various Terms of Non-Surgical Treatment in Patients With Acute Adhesive Intestinal Ob struction. Russian Sklifosovsky Journal "Emergency Medical Care. 2023; 12 (1): 99—109. DOI: https://doi. org/10.23934/2223-9022-2023-12-1-99-109 (In Russ.)
12. Magomedov R.A. Postoperative complications in acute intestinal obstruction. Bulletin of the Kaluga University. 2019; 3 (44): 72—79.

Copyright: © 2026 (CC BY 4.0) by the authors.

СЪВРЕМЕННО ЛЕЧЕНИЕ НА КОЛОНОСКОПСКИТЕ ЯТРОГЕННИ ПЕРФОРАЦИИ – НАШИЯТ ОПИТ.

Н. КОВАЧЕВ, Б. АТАНАСОВ, А. БЯНКОВ, В. ДЖУРКОВ, Н. БЕЛЕВ

Н. Ковачев 1,2, Б. Атанасов1,2, А. Бянков1, В. Джурков1, Н. Белев1,2
1. УМБАЛ „Еврохоспитал" – Пловдив
2. Катедра „Пропедевтика на хирургичните болести", Секция обща и оперативна хирургия, Факултет Медицина, Медицински Университет Пловдив
Ключови думи: ятрогенни колоноскопски перфорации, миниинвазивни методики, лапароскопия

Увод: Вече над 30 години колоноскопията е утвърден златен стандарт за диагностика на различни болестни състояния на дебелото черво. В световен мащаб за 2025г. са отчетени близо 50 милиона колоноскопии. Едно от най-сериозните усложнения на колоноскопията е ятрогенната перфорация на колона. По литературни данни, честотата им варира от 0,2%-0,4%, при извършване на диагностична колоноскопия, до 0,3%-1% при извършване на полипектомии. При ненавременна диагностика или неправилно лечение перфорациите са свързани със значителен морбидитет и морталитет. Лечението на това усложнение може да бъде консервативно, ендоскопско или оперативно. Хирургичните подходи включват сутура на дефекта, клиновидна резекция, сегментна резекция с или без първична анастомоза, екстериоризация на перфорирания участък като колостома. Съвременните препоръки при установяване на ятрогенна колоноскопска перфорация налагаща хирургично лечение са за лапароскопско третиране. Проучванията еднозначно показват, че миниинвазивният подход е свързан с по-кратък болничен престой, по-бързо възстановяване на пасажа и по-нисък морбидитет.
Методи: За период от 10 години (06.2025-06.2025), от извършени общо 33 852 колоноскопии в УМБАЛ и СГЕБАЛ „Еврохоспитал" са регистрирани n-15 перфорации (0.0004%). От тях 9 мъже и 6 жени. Консервативно третирахме n-1 пациент, а останалите 14 достигнаха до оперативна интервенция. След КАТ извършихме лапароскопия при всички болни, като при 2-ма се наложи конверсия. Миниинвазивна операция осъществихме при n-12 от пациентите (85,71%). Отчетохме най-голяма честота на перфорациите в колон сигмоидеум (n-6), последвани от цьокум при 3-ма пациента, ректосигмоид n-3 и по 1 пациент с перфорация в областта на колон асценденс и трансверзум. Най-често извършената интервенция е сутурата на дефекта при n-8 пациента. При 3-ма извършихме дясна хемиколектомия, при 2-ма резекция на сигмовидното черво по Хартман и при n-1 пациент сутура с дясна хемиколектомия поради карцином на десния колон. Резултатите бяха разпределени по отношение на време и метод на диагностика, пол и възраст, метод на подход – консервативен или оперативен, вид на процедурата, възстановяване на пасажа, болничен престой, усложнения, морталитет.
Резултати: За групата с лапароскопски операции отчетохме по-кратък болничен престой – 5 дни, като при конвертираните болни престоят беше 7 дни. Възстановяването на пасажа отчетохме средно на 29-тия час за лапароскопската група и съответно на 42-рия час за другата група. При n-1 от пациентите с конверсии регистрирахме ранева инфекция като усложнение. Нямам регистриран летален изход в настоящето проучване.
Заключение: Въпреки ниската си честота, ятрогенните колоноскопски перфорации са свързват с тежко протичане, високи нива на морбидитет и понякога леталитет. Ранната лапароскопска (миниинвазивна) хирургична намеса от опитен хирургичен екип е предпоставка за много добри постоперативни резултати..

Copyright: © 2026 (CC BY 4.0) by the authors.

CONTEMPORARY MANAGEMENT OF IATROGENIC COLONOSCOPIC PERFORATIONS – OUR EXPERIENCE

N. Kovachev1,2, B. Atanasov1,2, A. Byankov1, V. Dzhurkov1, N. Belev1,2
1. Eurohospital University Hospital – Plovdiv
2. Department of propedeutics of surgical diseases, section of general and operative surgery, Faculty of medicine, Medical University of Plovdiv

Introduction: For over 30 years, colonoscopy has been the established gold standard for diagnosing various colonic diseases. Worldwide, nearly 50 million colonoscopies were performed in 2025. One of the most serious complications of colonoscopy is iatrogenic colon perforation. According to the literature, the incidence ranges from 0.2% to 0.4% during diagnostic colonoscopy and from 0.3% to 1% during polypectomies. If diagnosis is delayed or treatment is inappropriate, perforations are associated with significant morbidity and mortality. Treatment of this complication can be conservative, endoscopic, or surgical. Surgical approaches include suturing the defect, wedge resection, segmental resection with or without primary anastomosis, and exteriorization of the perforated area as a colostomy. Current recommendations for iatrogenic colonoscopic perforations requiring surgical treatment favor laparoscopic management. Studies clearly show that the minimally invasive approach is associated with shorter hospital stays, faster recovery of bowel function, and lower morbidity.
Methods: Over a period of 10 years (06.2025-06.2025), among 33,852 colonoscopies performed at UMBAL and SGEBAL Eurohospital, n-15 perforations (0.0004%) were recorded. Of these, 9 were men and 6 were women. We treated n-1 patient conservatively, and the remaining 14 underwent surgical intervention. After the CAT, we performed laparoscopy in all patients, with 2 requiring conversion. We performed minimally invasive surgery in n-12 of the patients (85.71%). We reported the highest frequency of perforations in the sigmoid colon (n-6), followed by cecum in 3 patients, rectosigmoid in n-3, and 1 patient with perforation in the ascending and transverse colon. The most frequently performed intervention was suture of the defect in n-8 patients. In 3 patients, we performed a right hemicolectomy, in 2 patients, a Hartmann resection of the sigmoid colon, and in n-1 patient, a suture with a right hemicolectomy due to carcinoma of the right colon. The results were distributed by time and method of diagnosis, gender and age, method of approach – conservative or surgical, type of procedure, restoration of the passage, hospital stay, complications, and mortality.
Results: For the group undergoing laparoscopic operations, we reported a shorter hospital stay – 5 days, whereas in the converted patients the stay was 7 days. We reported the restoration of passage on average at the 29th hour for the laparoscopic group and at the 42nd hour for the other group. In n-1 of the patients with conversions, we recorded wound infection as a complication. I have not recorded a fatal outcome in the present study.
Conclusion: Despite their low frequency, iatrogenic colonoscopic perforations are associated with a severe course, high morbidity, and sometimes mortality. Early laparoscopic (minimally invasive) surgical intervention by an experienced surgical team is a prerequisite for very good postoperative results.

Keywords: iatrogenic colonoscopic perforations, minimally invasive techniques, laparoscopy.

Copyright: © 2026 (CC BY 4.0) by the authors.

МЕКЕЛОВ ДИВЕРТИКУЛ – ДРУГАТА ПРИЧИНА ЗА ОСТЪР ХИРУРГИЧЕН КОРЕМ.

Л. ВЪРБАНОВА, К. КОСТОВ, КР. ЗИДАРОВ, ЗЛ. ХРИСТОВА

Л. Върбанова, К. Костов, Кр. Зидаров, Зл. Христова
УМБАЛСМ „Н. И. Пирогов" – София

Увод: Мекеловият дивертикул е най-честата вродена аномалия засягаща гастроинтестиналния тракт. Среща се при приблизително 2–4% от популацията, като около 4–6% от засегнатите пациенти развиват клинична симптоматика. Усложнен Мекелов дивертикул се срещат предимно в детска възраст, с преобладаване на мъжкия пол, като до 40% от случаите се наблюдават при деца под 2-годишна възраст. Счита се, че рискът от развитие на симптоматичен Мекелов дивертикул намалява с напредване на възрастта. Усложненията, налагащи оперативно лечение, включват хеморагия, перитонит, дивертикулит и чревна непроходимост. Диагнозата „усложнен Мекелов дивертикул" често се поставя интраоперативно, а не предоперативно. Целта на проучването е да се установи колко пациента са претърпели спешна оперативна интервенция по повод усложнен Мекелов дивертикул за изследвания период, с каква клинична картина постъпват, както и оценка на резултата от клиничния им престой.
Методи: Проведе се ретроспективно проучване за периода юни 2021 г. – юни 2026г. За периода се установиха 18 пациента, при които е извършена оперативна интервенция по повод усложнен Мекелов дивертикул. От тях 16 (88.89%) са мъже, а 2 (11.11%) жени със съотношение мъже:жени 8:1. Средната възраст е 49,67 години (21–86 години).
Резултати: Първоначалните индикации за оперативно лечение са: съмнение за остър апендицит в 16,67% от случаите (n=3), гастроинтестинално кървене в 5,56% (n=1), тънкочревна непроходимост в 44,44% (n=8) и перитонит в 33,33% (n=6). При 16,67% от пациентите (n=3) диагнозата „усложнен Мекелов дивертикул" е поставена предоперативно посредством компютърна томография (КТ). Средният болничен престой е 7,11 дни (3–16 дни). Постоперативни усложнения са наблюдавани в 16,67% от случаите (n=3), включващи възпаление на оперативната рана в 11,11% (n=2) и адхезивна тънкочревна непроходимост в ранния постоперативен период в 5,56% (n=1). Летален изход е настъпил при един пациент, който постъпва в състояние на септичен шок, с налична абдоминална туберкулоза и СПИН.
Заключение: Въпреки че усложненията на Мекеловия дивертикул се срещат по-рядко след детска възраст, той не трябва да бъде изключван от диференциално-диагностичния план при пациенти със състояния налагащи спешно оперативно лечение, предвид вариабилната му клинична изява, независимо от възрастта на пациента.

Ключови думи: Мекелов дивертикул, спешна хирургия, остър хирургичен корем.

Copyright: © 2026 (CC BY 4.0) by the authors.

MECKEL'S DIVERTICULUM – THE OTHER CAUSE OF ACUTE ABDOMEN.

L. VARBANOVA, K. KOSTOV, K. ZIDAROV, Z. HRISTOVA

L. Varbanova, K. Kostov, K. Zidarov, Z. Hristova
UMHATEM „N. I. Pirogov" – Sofia

Introduction: Meckel's diverticulum is the most common congenital anomaly of the gastrointestinal tract. It occurs in approximately 2–4% of the population, with about 4–6% of affected patients developing clinical manifestations. Complicated Meckel's diverticulum occurs predominantly in childhood, with a male predominance, and up to 40% of cases are observed in children under 2 years of age. The risk of developing symptomatic Meckel's diverticulum is considered to decrease with advancing age. Complications requiring surgical treatment include hemorrhage, peritonitis, diverticulitis, and intestinal obstruction. The diagnosis of complicated Meckel's diverticulum is frequently established intraoperatively rather than preoperatively. The aim of this study was to determine the number of patients who underwent emergency surgery for complicated Meckel's diverticulum during the studied period, their clinical presentation upon admission, and to evaluate the clinical outcomes of their hospitalization.
Methods: A retrospective study was conducted for the period from June 2021 to June 2026. 18 patients who underwent surgical intervention for complicated Meckel's diverticulum were identified. Of these, 16 (88.89%) were male and 2 (11.11%) female, with a male-to-female ratio of 8:1. The mean age was 49.67 years (21–86 years).
Results: The initial indications for surgical treatment were: suspected acute appendicitis in 16.67% of cases (n=3), gastrointestinal bleeding in 5.56% (n=1), small bowel obstruction in 44.44% (n=8), and peritonitis in 33.33% (n=6). In 16.67% of patients (n=3), the diagnosis of complicated Meckel's diverticulum was established preoperatively by computed tomography (CT). The mean hospital stay was 7.11 days (3–16 days). Postoperative complications occurred in 16.67% of cases (n=3), including surgical site infection in 11.11% (n=2) and adhesive small bowel obstruction during the early postoperative period in 5.56% (n=1). One patient passed, who presented with septic shock and concurrent abdominal tuberculosis and HIV infection.
Conclusion: Although complications of Meckel's diverticulum occur less frequently after childhood, it should not be excluded from the differential diagnosis in patients presenting with conditions requiring emergency surgery, given its variable clinical presentation regardless of the patient's age.

Keywords: Meckel's diverticulum, emergency surgery, acute abdomen

Copyright: © 2026 (CC BY 4.0) by the authors.

Увод

Мекеловият дивертикул представлява истински дивертикул, образувал се по време на ембриологичното развитие вследствие на непълна облитерация на *ductus omphaloentericus*. Той притежава всички слоеве на тънкочревната стена, както и собствено кръвоснабдяване, произхождащо от *a. omphalomesenterica* [1–3]. Локализира се по антимезентериалния ръб на тънкото черво. Местоположението и размерите на МД са вариабилни. Най-често се намира на около 60см от илеоцекалната клапа (15-120см). Средната му дължина е около 3 см (1 до 10см), а диаметърът обикновено е между 1,6 и 2,5см [1–3]. При приблизително 15% от пациентите се установява персистиращ *ligamentum omphalomesentericum*, който свързва МД с пъпа [2,3].

Усложненият МД се наблюдава сравнително рядко и най-често се проявява в детска възраст. Приема се, че разпространението на асимтоматичен МД е сходно при мъжете и жените, но симптоматичните форми се наблюдават по-често при мъжете. Съотношението мъже:жени при усложнен МД варира според различните източници от 1,8:1 до 5:3 [1,3–5]. Счита се, че рискът от развитие на усложнения постепенно намалява с напредването на възрастта [2,3].

Усложненията на МД включват чревна непроходимост, дивертикулит, перфорация, гастроинтестинално кървене и развитие на неоплазии. При децата най-честото усложнение е гастроинтестиналното кървене, докато при възрастните по-често се наблюдават чревна непроходимост и дивертикулит [3–5].

Материали и Методи

Целта на проучването е да се установи броят на пациентите, претърпели спешна оперативна интервенция по повод усложнен Мекелов дивертикул за периода 2021–2026 г., както и да се анализират клиничната картина при постъпването, оперативният подход и резултатите от болничния престой.

Извършен е ретроспективен анализ на всички пациенти, оперирани по спешност в болницата за посочения период. В проучването са включени само пациентите, при които Мекеловият дивертикул е установен като основната причина за остър хирургичен корем. Пациентите, при които МД е установен като случайна находка без данни за усложнение, не са включени в анализа.

Резултати

При проведения ретроспективен анализ са установени 18 пациенти, при които е извършена оперативна интервенция по повод усложнен Мекелов дивертикул. Значително по-голям е делът на мъжете – 88,89% (16 случая), докато жените представляват 11,11% (2 случая). Съотношението мъже:жени е 8:1. Средната възраст на пациентите е 49,67 години (21–86 години).

Като първоначална индикация за оперативно лечение е посочено съмнение за остър апендицит при 16,67% от случаите (3 пациента), гастроинтестинално кървене – при 5,56% (1 пациент), тънкочревна непроходимост – при 44,44% (8 пациента), и перитонит/перфорация – при 33,33% (6 пациента) (*Фиг. 2*).

При 16,67% от пациентите (3 случая) диагнозата „усложнен Мекелов дивертикул" е поставена предоперативно посредством компютърна томография (КТ), докато при останалите пациенти диагнозата е поставена интраоперативно.

Copyright: © 2026 (CC BY 4.0) by the authors.

При 5 пациенти (27,78%) е извършена лапароскопия, като в 4 от случаите (22,22%) се е наложила конвертиране към отворен оперативен достъп. При останалите 13 пациента (72,22%) първоначалният оперативен подход е бил срединна лапаротомия.
Само при един пациент (5,56%) е извършена клиновидна резекция на Мекеловия дивертикул. При останалите 17 пациенти (94,44%) метод на избор е била резекция на ангажирания участък на тънкото черво с анастомоза.
Средната продължителност на болничния престой е 7,11 дни (3–16 дни).
Постоперативни усложнения са наблюдавани при 16,67% от пациентите (3 случая): възпаление на оперативната рана – 11,11% (2 случая) и адхезионен илеус в ранния постоперативен период – 5,56% (1 случай).
Летален изход е настъпил при един пациент на втория следоперативен ден. Пациентът е постъпил в болницата в състояние на септичен шок, с придружаващи СПИН и абдоминална туберкулоза. При него е установен тотален перитонит вследствие на перфорирал и некротизирал Мекелов дивертикул.

Дискусия
Усложненията при МД се наблюдават по-често при анатомично по-дълги и по-тънки дивертикули [1]. Наличието на персистиращ *ligamentum omphalomesentericum* се приема за рисков фактор за развитие на чревна непроходимост. [5].
При 0,14–4,5% от аутопсираните пациенти се докладва наличие на МД, като в повечето случаи той е бил асимптоматичен [2,3]. Рискът от развитие на усложнения намалява с възрастта. Най-висок е в ранна детска възраст - 4% при възраст под 2 години, около 1% при пациенти около 40-50 години и според някои автори почти липсва след 70. [2,3].
Симптоматичният МД се наблюдава по-често при мъжете. Различни автори докладват съотношение мъже:жени от 1,8:1 до 5:3 [1,3–5].
Усложненията на МД включват чревна непроходимост, хеморагия, дивертикулит, перфорация и перитонит, както и развитие на неопластични процеси [3–5]. Клиничната картина варира според възрастта на пациента *(Фиг. 1).* При възрастните пациенти по-често се изявява с на чревна непроходимост или възпалителен процес (дивертикулит), имитиращ остър апендицит. Характерно за протичането на Мекелов дивертикулит при възрастни пациенти е забавяне в поставянето на диагнозата, поради неспецифичната и вариабилна клинична картина (особено когато МД не се намира в долен десен квадрант), което може да доведе до развитие на перитонит. [3,4].
С изключение на един пациент опериран по повод кървене от Мекелов дивертикул, ние установяваме равно разпределение между пациенти постъпили с чревна непроходимост и възпалителен процес, съответстващо на световните данни. Наблюдаваме повече пациентите постъпили с напреднало възпаление и клинична картина на остър перитонит, от колкото неусложнен дивертикулит. *(Фиг. 2)*

Клинична изява	**Детска възраст**	**Възрастни пациенти**
Кървене от ГИТ	50-54%	10-20%
Чревна непроходимост	25-30%	35-50%
Дивертикулит	5-8%	30-47%
Перфорация и перитонит	Под 5%	Под 10%
Ту процес	Изключително рядко	Около 3%

Фиг 1: Клинична изява на усложнен Мекелов дивертикул при възрастни и деца (NB! Честотата варира между различните източници)

Copyright: © 2026 (CC BY 4.0) by the authors.

Индикация за спешно оперативно лечение	
Чревна непроходимост	n=8, *44,44%*
Кървене от ГИТ	n=1, *5,56%*
Перитонит	n=6, *33,33%*
Съмнение за остър апендицит	n=3, *16,67%*

Фиг 2: ретроспективни данни (собствени)

Въпреки че хистологично структурата на стената на МД е аналогична на тази на илеума, е възможно наличието на ектопична стомашна тъкан, (най-често), както и на дуоденална, дебелочревна, панкреатична, ендометриална и хепатобилиарна тъкан. Ектопичната тъкан се локализира предимно в дисталната част на дивертикула [6]. Приема се, че кървенето от МД най-често е резултат от наличието на ектопична стомашна лигавица, водеща до образуване на язви с ангажиране на съседната илеална мукоза [3].
Смята се, че Мекеловият дивертикулит започва с обструкция на проксималната част на дивертикула, която води до възпалителен процес в дисталната му част. Впоследствие това може да доведе до перфорация и/или образуване на абсцес [7,8]. По-рядка причина за перфорация е погълнато чуждо тяло, например рибена кост или клечка за зъби [9,10], както и перфорация на язва [9].
МД може да доведе до чревна непроходимост по няколко механизма – инвагинация, волвулиране около персистиращ *ligamentum omphalomesentericum* или други адхезии, ангажиращи дивертикула, херния на Литре, неопластичен процес или ентеролит [5,11]. Въпреки че неопластичните процеси, произхождащи от МД, са изключително редки (0,5–3,2%), тази локализация е свързана с по-висок риск от малигнен процес в сравнение с останалото тънкото черво [12,13]. Неоплазиите се наблюдават предимно след 60-годишна възраст и включват както доброкачествени тумори – лейомиом, вилозен аденом и неврофибром, така и злокачествени процеси – невроендокринни тумори (карциноиди), лейомиосарком, аденокарцином и гастроинтестинален стромален тумор (GIST) [11–13]. Най-често се установява карциноид [11,13].

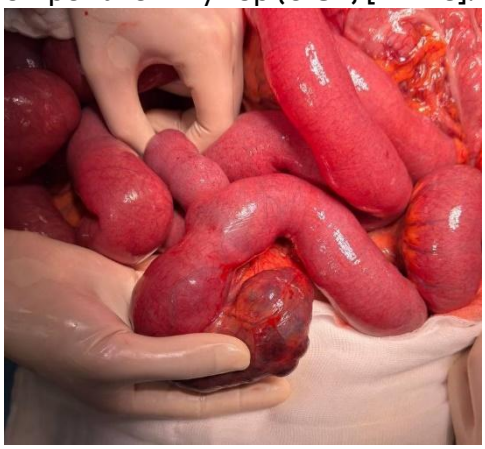

Фиг. 3

Предоперативното диагностициране на симптоматичен МД е затруднено, от една страна, поради техническите ограничения на различните образни модалности, а от друга – поради липсата на насочено търсене. Наличните диагностични методи включват флуороскопия, ехография, компютърна томография (КТ), КТ ангиография и конвенционална ангиография, магнитнорезонансна томография (МРТ) и сцинтиграфия с ^99mTc-пертехнетат [11,14].

Copyright: © 2026 (CC BY 4.0) by the authors.

Модалност	Подходящ при	Ограничения	Специфичност
Ехография	Педиатрични пациенти	Неспецифична картина подобна на остър апендисит	40-50%
КТ	ОХК при възрастни пацинети	Установява наличие на свободен газ, течни колекции и тн; МД се разграничава трудно от съседни тънкочревни бримки	Над 90% за усложнението, значително по-ниска за МД
Ангиография	Кървене от ГИТ	Високо специфичен при наличие на a. omphtalmomesenterica; Изисква дебит от >0.5ml/min	Висока
Сцинтиграфия	Кървене от ГИТ	Tc-99m pretechnetate се натрупва в ектопичната стомашна мукоза, която се редуцира с възрастта; Влиае се от прием на медикаменти.	Деца 95-97% Възрастни до 60%
Флуроскопия		Неподходящ при остро състояние	Над 90%+ за анатомични особености при неспешни пациенти
ЯМР	Дивертикулит Анемичен с-м Съмнение за болест на Крон при деца и бременни	Установява наличие на възпаление, течни колекции; Затруднено разграничаване на МД от съседни тънкочревни бримки; По-слабо специфичен от КТ	Ниска

Фиг 4 Диагностични модалности

При неясна клинична картина и неубедителен резултат от проведените образни изследвания е редно да се обмисли извършването на диагностична лапароскопия. При ясни показания за спешна оперативна интервенция липсва консенсус относно първоначалния оперативен метод – конвенционален или минимално инвазивен. Изборът зависи от общото състояние на пациента и конкретната патология [8,15], като е необходимо да се вземат предвид и ограниченията на лапароскопския подход.
При случаи на кървене от МД е необходимо да бъде резецирана цялата ектопична мукоза. При анатомично по-дълги дивертикули тя се намира предимно в дисталния край, докато при къси е възможно да бъде разпределена по цялото му протежение. При къс МД се препоръчва извършване на резекция на засегнатия участък от тънкото черво с термино-терминална анастомоза или клиновидна резекция на МД след

Copyright: © 2026 (CC BY 4.0) by the authors.

екстериоризацията му (лапароскопски асистирана операция), с цел минимизиране на риска от остатъчна ектопична лигавица [15].
Изборът между дивертикулектомия, клиновидна резекция и сегментна резекция на тънкото черво зависи от анатомичните особености на МД и интраоперативната находка. Дивертикулектомията се препоръчва при дълъг МД с интактна основа [3]. При наличие на тежко възпаление, перфорация или хеморагия е уместно да се извърши сегментна резекция на тънкото черво [3].
Липсва консенсус относно необходимостта от допълнителни действия при случайно установен асимптоматичен Мекелов дивертикул. От една страна, резекцията на МД елиминира риска от развитие на бъдещи усложнения, включително неопластични процеси. От друга страна, хирургичната интервенция сама по себе си е свързана с риск от следоперативни усложнения. В литературата се съобщава честота на постоперативните усложнения след профилактична резекция на асимптоматичен МД от около 5,69%. Въпреки това се докладва статистически значима разлика в честотата на усложненията при резекция на асимптоматичен (3,67%) и усложнен (9,56%) МД [16,17].
Някои автори препоръчват профилактична дивертикулектомия при мъже на възраст под 45–50 години, при дивертикул с дължина над 2 cm, тясна шийка и наличие на съединителна тъкан, свързваща МД с пъпа [18]. Въпреки че наличието на ектопична тъкан в мукозата на МД е в основата на част от усложненията, нейното наличие не може надеждно да бъде установено чрез палпация [16,17]. Дори при привидно асимптоматичен МД е редно дивертикулът да бъде внимателно ревизиран за признаци на възпаление или абнормно уплътнение на стената [4]. Уместно е да се избягва резекция при наличие на локален или дифузен перитонит с друга генеза, интраабдоминална травма или напреднала възраст [18].

Заключение

Усложненият Мекелов дивертикул е състояние с вариабилна клинична картина, което може да имитира различни заболявания, водещи до остър хирургичен корем. Предоперативната диагноза може да бъде поставена посредством КТ, КТ ангиография или конвенционална ангиография при подходящи клинични случаи, но в значителна част от случаите МД се диагностицира интраоперативно. Въпреки относителната рядкост на симптоматичния Мекелов дивертикул извън детската възраст, той не трябва да бъде изключван от диференциално-диагностичния план както предоперативно, така и интраоперативно.
Хирургичният подход остава индивидуален, като от особена важност е да се ексцизира ектопичната мукоза в нейната цялост. При напреднал възпалителен процес, сегментна тънкочревна резекция с анастомоза се приема за по-безопасното решение.

Copyright: © 2026 (CC BY 4.0) by the authors.

Библиография

1. Pattanaik SK, Dandpat BP, Mishra JM. Incidence, complications and management of Meckel's diverticulum. *Int Surg J.* 2017;4(9):3083-3087. doi:10.18203/2349-2902.isj20173892.
2. Sagar J, Kumar V, Shah DK. Meckel's diverticulum: a systematic review. *J R Soc Med.* 2006;99(10):501-505. doi:10.1177/014107680609901011.
3. Lequet J, Menahem B, Alves A, Fohlen A, Mulliri A. Meckel's diverticulum in the adult: an update. *J Visc Surg.* 2017;154(4):253-259. doi:10.1016/j.jviscsurg.2017.06.006.
4. Mohammed AA, Mohammed MR. Emergency presentations of Meckel's diverticulum in adults. *Surg Res Pract.* 2022;2022:6912043. doi:10.1155/2022/6912043.
5. Dumper J, Mackenzie S, Mitchell P, Sutherland F, Quan ML, Mew D. Complications of Meckel's diverticula in adults. *Can J Surg.* 2006;49(5):353-357. PMID: 17152574.
6. Stone PA, Hofeldt MJ, Lohan JA, Kessel JW, Flaherty SK. A rare case of massive gastrointestinal hemorrhage caused by Meckel's diverticulum in a 53-year-old man. *W V Med J.* 2005;101(2):64-66. PMID: 16042089.
7. Lucha P. Meckel's diverticulitis with associated enterolith formation: a rare presentation of an acute abdomen in an adult. *Mil Med.* 2009;174(3):331-333. doi:10.7205/MILMED-D-01-6008.
8. Abul Hosn M, Lakis M, Faraj W, Khoury G, Diba S. Laparoscopic approach to symptomatic Meckel diverticulum in adults. *JSLS.* 2014;18(4):e2014.00349. doi:10.4293/JSLS.2014.00349.
9. Orszulok J, Robb JD. Meckel's diverticulum—still a clinical problem. *Ulster Med J.* 1970;39(1):72-78. PMID: 5525844; PMCID: PMC2385173.
10. Lai ATY. Perforation of Meckel's diverticulum by a fish bone presenting as acute appendicitis: a case report. *Hong Kong J Emerg Med.* 2017;24(2):96-99. doi:10.1177/102490791702400209.
11. Chatterjee A, Harmath C, Vendrami CL, Hammond NA, Mittal P, Salem R, et al. Reminiscing on remnants: imaging of Meckel diverticulum and its complications in adults. *AJR Am J Roentgenol.* 2017;209(5):W287-W296. doi:10.2214/AJR.17.1808.
12. Johnston AT, Khan A, Bleakney R, Keenan RA. Stromal tumour within a Meckel's diverticulum: CT and ultrasound findings. *Br J Radiol.* 2001;74(888):1142-1144. doi:10.1259/bjr.74.888.741142.
13. Thirunavukarasu P, Sathaiah M, Sukumar S, Bartels CJ, Zeh H 3rd, Lee KK, et al. Meckel's diverticulum—a high-risk region for malignancy in the ileum: insights from a population-based epidemiological study and implications in surgical management. *Ann Surg.* 2011;253(2):223-230. doi:10.1097/SLA.0b013e3181ef488d.
14. Elsayes KM, Menias CO, Harvin HJ, Francis IR. Imaging manifestations of Meckel's diverticulum. *AJR Am J Roentgenol.* 2007;189(1):81-88. doi:10.2214/AJR.06.1257.
15. Sharma RK, Jain VK. Emergency surgery for Meckel's diverticulum. *World J Emerg Surg.* 2008;3:27. doi:10.1186/1749-7922-3-27. PMID: 18700974; PMCID: PMC2533303.
16. Yagnik VD, Garg P, Dawka S. Should an incidental Meckel diverticulum be resected? A systematic review. *Clin Exp Gastroenterol.* 2024;17:147-155. doi:10.2147/CEG.S460053.
17. Rahmat S, Sangle P, Sandhu O, Aftab Z, Khan S. Does an incidental Meckel's diverticulum warrant resection? *Cureus.* 2020;12(9):e10307. doi:10.7759/cureus.10307. PMID: 32923303.
18. Żyluk A. Management of incidentally discovered unaffected Meckel's diverticulum — a review. *Pol J Surg.* 2019;91(6):41-46. doi:10.5604/01.3001.0013.3400.

Copyright: © 2026 (CC BY 4.0) by the authors.

СТРАНГУЛАЦИЯ НА ЖЛЪЧЕН МЕХУР – РЯДКА ХИРУРГИЧНА СПЕШНОСТ: КЛИНИЧЕН СЛУЧАЙ И ПРЕГЛЕД НА ЛИТЕРАТУРАТА.

Л. СИМОНОВА, Е. ЖИВКОВ, И. ИВАНОВ, П. ПЕТКОВ, В. МИРОСЛАВОВ, Д. ПЕНЕВ, Д. БУЛАНОВ, А. ЙОНКОВ

Л. Симонова, Е. Живков, И. Иванов, П. Петков, В. Мирославов, Д. Пенев, Д. Буланов, А. Йонков
УМБАЛ Александровска – София

Увод: Странгулацията на жлъчния мехур представлява изключително рядка причина за остър хирургичен корем, срещаща се предимно при пациенти в напреднала възраст. Навременното оперативно лечение е от съществено значение за предотвратяване на развитието на гангрена, перфорация и тотален перитонит.
Клиничен случай: Представяме случай на 93-годишна жена, приета по спешност с двудневна анамнеза за силна, дифузна болка в дясната половина на корема, придружена от гадене и повръщане. Поради предоперативните клинични и образни данни за остър хирургичен корем е предприета спешна оперативна интервенция. Интраоперативно е установена странгулация на жлъчен мехур около брид, изхождащ от оментума, с оформена странгулационна бразда.
Дискусия: В настоящия доклад представяме изключително рядък случай на странгулация на жлъчен мехур. В литературатурата са описани такива десетина случаи, като причината включва освен перитонеален брид, изхождащ от оментума, бридове от предната коремна стена, както и интраабдоминални хернии. Както и при други публикувани случаи, предоперативното разпознаване на странгулацията може да бъде изключително трудно, дори неразпознаваемо на фона на клинични и образни данни за остър холецистит. Данните от публикуваните случаи показват, че при наличие на предоперативно подозрение за странгулация на жлъчен мехур, спешната оперативна интервенция е единственият метод, позволяващ своевременно овладяване на прогресираща исхемия, както и на начеващ механичен иктер.
Заключение: Представеният случай допринася към ограничените литературни данни относно странгулацията на жлъчния мехур, причинена от оментален брид, и подчертава значението на ранното разпознаване и своевременното хирургично поведение. Рядкостта на това състояние и неспецифичната му клинична и образна изява, обясняват трудностите при поставянето на предоперативна диагноза. Спешната хирургична интервенция с деторквация и холецистектомия представлява основен терапевтичен подход и може да осигури благоприятен изход, дори при пациенти в напреднала възраст.

Ключови думи: странгулация на жлъчен мехур, остър холецистит, перитонит, остър хирургичен корем.

Copyright: © 2026 (CC BY 4.0) by the authors.

GALLBLADDER STRANGULATION – A RARE SURGICAL EMERGENCY: A CASE REPORT AND REVIEW OF THE LITERATURE

L. Simonova, E. Zhivkov, I. Ivanov, P. Petkov, V. Miroslavov, D. Penev, D. Bulanov, A. Yonkov
University Hospital "Alexandrovska", Department of General and Hepatopancreatic Surgery, Department of General and Operative Surgery – Sofia, Bulgaria

Introduction: Gallbladder strangulation is an exceptionally rare cause of an acute surgical abdomen, occurring predominantly in elderly patients. Prompt surgical management is crucial to prevent progression to gallbladder ischemia, gangrene, perforation, and generalized peritonitis.
Case Report: We present the case of a 93-year-old woman who was admitted emergently with a two-day history of severe, diffuse pain in the right side of the abdomen, accompanied by nausea and vomiting. Based on the clinical presentation and imaging findings suggestive of an acute surgical abdomen, emergency surgery was performed. Intraoperatively, strangulation of the gallbladder by a peritoneal band arising from the omentum, was identified, resulting in a distinct strangulation groove.
Discussion: Gallbladder strangulation is an exceptionally rare condition, with only approximately ten cases reported in the literature. Reported mechanisms include peritoneal bands arising from the omentum or anterior abdominal wall, as well as intra-abdominal hernias. As demonstrated in previously reported cases, preoperative diagnosis of gallbladder strangulation is particularly challenging and may be impossible, as its clinical and radiological presentation can closely mimic acute cholecystitis. When gallbladder strangulation is suspected, emergency surgical intervention is essential for the timely relief of the mechanical obstruction and restoration of blood flow, thereby preventing progression of ischemia, necrosis, and perforation. In some cases, strangulation may also result in evolving mechanical obstructive jaundice.
Conclusion: This case contributes to the limited body of literature on gallbladder strangulation caused by an omental peritoneal band and emphasizes the importance of early recognition and prompt surgical management. The rarity of this condition, combined with its nonspecific clinical and radiological presentation, makes preoperative diagnosis particularly challenging. Emergency surgery with release of the strangulation (detorsion) followed by cholecystectomy remains the mainstay of treatment and may result in a favorable outcome even in very elderly patients.

Keywords: gallbladder strangulation, acute cholecystitis, peritoneal band, peritonitis, acute surgical abdomen.

Copyright: © 2026 (CC BY 4.0) by the authors.

Въведение:
Странгулацията на жлъчния мехур представлява изключително рядка причина за остър хирургичен корем. Заболяването се среща предимно при възрастни пациенти и често имитира клиничната картина на остър гангренозен или перфоративен холецистит. Предоперативното разпознаване остава предизвикателство поради липсата на специфични клинични и образни белези, което обяснява твърде малкото описани случаи в литературата.
Най-често заболяването засяга пациенти в напреднала възраст, особено жени, при които с възрастта настъпват редукция на висцералната мастна тъкан, атрофия на чернодробния паренхим и увеличаване на подвижността на жлъчния мехур. Като предразполагащи фактори се приемат наличието на 1/ „плаващ" жлъчен мехур, поради анормално удължен мезентериум, който фиксира органа към черния дроб, 2/ кифосколиоза, 3/ бърза загуба на телесно тегло и 3/ внезапни промени във вътрекоремното налягане.
Клиничната картина практически не се различава от тази при остър холецистит, което прави диагнозата трудна. В повечето случаи окончателната диагноза се поставя интраоперативно.
Представяне на клиничен случай:
Представяме случай на 93-годишна жена, постъпила по спешност с двудневна анамнеза за силна, персистираща по интензитет болка в дясното подребрие и дясна коремна половина, гадене и повръщане. От придружаващите заболявания са известни артериална хипертония и състояние след апендектомия.
При физикалния преглед се установяват данни за болезненост с перитонеално дразнене, локализирани в дясна коремна половина.
Лабораторните изследвания показват левкоцитоза (14,1 × 10^9/L) и повишен С-реактивен протеин (82,7 mg/L), без сериозни отклонения в останалите лабораторни показатели.
Компютърната томография с контраст, извършена по спешност насочва към диагноза остър холецистит със съмнение за перфорация и наличие на течност около жлъчния мехур и в десния латерален канал.
Ключова бе и предоперативната консултация с кардиолога на клиниката, който заключи, че пациентката, въпреки липсата на анамнеза за активно сърдечно-съдово заболяване и стенокардна или декомпенсирана симптоматика до момента е с ЕКГ, ЕхоКГ и лабораторни данни за ОКС- или ОИМ, свръхостър стадий, с необходимост от ЕКГ и лабораторно проследяване.-т.е. високорискова пациентка, при която оперативна интервенция е показана само по витални индикации, в условия на спешност, противопоказана за лапароскопска оперативна интервенция, само по конвенционален метод.
В предвид анамнестичните, образните, клиничните и КАТ данните за остър хирургичен корем бе взето решение и се извърши по витални индикации спешна оперативна интервенция, въпреки високият пре- и пери- оперативен риск.
Интраоперативно се установи 1/ около 150 ml хеморагичен излив субхепатално и в горната част на десния латерален канал, 2/ уголемен, хеморагично инфарциран, жлъчен мехур с некротична стена- фиг. 1 и фиг. 2 и многократно усукване на същия около перитонеален брид изхождащ от оментума, формиращ странгулационна бразда в дисталната му част- фиг. 4, със свободна и витална шийка- фиг. 3, 3/ неразширени д. цискикус и д. холедохус, видимо на фиг. 3 и фиг. 4. Извършиха се деторквация на жлъчния мехур, последваща холецистектомия и дренаж на коремната кухина.

Copyright: © 2026 (CC BY 4.0) by the authors.

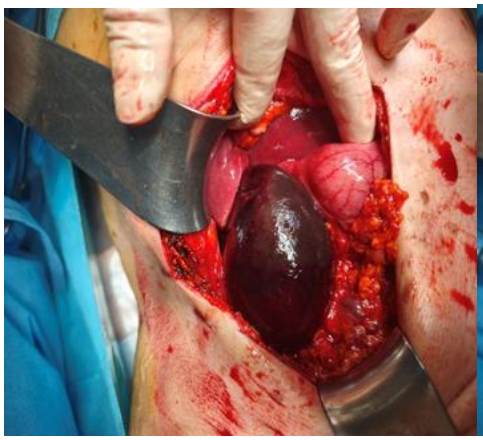
фиг. 1


фиг. 2


фиг. 3


фиг. 4

Следоперативният период протече без усложнения. Лабораторните показатели постепенно се нормализираха. Пациентката беше захранена, вертикализирана до седеж и изписана в добро общо състояние с препоръки за последващо амбулаторно проследяване. Хистологичното изследване на спесимена потвърди гангренозен холецистит.

Дискусия:
В този доклад представяме изключително рядък случай на странгулиран жлъчен мехур, причинено от брид, изхождащ от оментума, довел до гангренозен холецистит и остър корем [1] .
Описани са стотина случаи за торзия на жлъчен мехур около оста си , без допълнителен фактор допринасящ за това [1] Проверката на литературата показва, че има десетина докладвани случаи на странгулиран жлъчен мехур, свързан с оментума [1,2] . Най-голямата разлика между торзио и странгулация е местоположението на увреждането на жлъчния мехур. При торзия на жлъчния мехур, исхемични промени настъпват в целия жлъчен мехур, докато при странгулация- исхемия настъпва във фундуса, без увреждане на шийката на жлъчния мехур [1,2]., което се потвърждава от интраоперативната ни находка и снимковия материал, приложен по-горе.
Особен интерес представлява механизмът на възникване – многократно усукване на жлъчния мехур около тънък перитонеален брид [2]. Няколко са причините за

Copyright: © 2026 (CC BY 4.0) by the authors.

странгулация на жлъчния мехур. От тях 1/ усукването или волвулусът на жлъчния мехур може да е най-честата причина за странгулация. Според други доклади, фактор може да бъде 2/ интраабдоминална херния, включваща форамен Винслови, 3/ постоперативна херния или 4/ странгулация от брид изхождащ от оментума [2-6].
В настоящия случай предоперативната работна диагноза е остър холецистит със съмнение за перфорация. Клиничните прояви са неспецифични и почти не се различават от тези при остър гангренозен холецистит. Случай, докладван от Ueo et al. [3], показва също неспецифични, повтарящи се епизоди на коремна болка. В докладния от нас случай оплакванията са с давност от два дена, с прогресивно разгръщащ се болков симптом, на фона на сравнително добро общо състояние и без сериозно отклонение на жизненоважни лабораторни показатели. Образните методи могат да демонстрират уголемен жлъчен мехур, удебелена стена, перихолецистична течност и липса на контрастно усилване, но не са сигнификантни за усукване на жлъчния мехур [7]. Интраоперативната ни находка отговаря на предоперативно извършената КАТ на абдомен за силно уголемен жлъчен мехур със задебелени стени, интактен д. цистикус и д. холедохус, - тежък усложнен холецистит със съмнение за перфорация, но окончателната диагноза беше поставена интраоперативно. При подобни описани състояния в литературата, предоперативно също рядко се разпознава наличието на странгулация на жлъчния мехур [8,9]. В случаите на странгулиран жлъчен мехур се наблюдава също нарушено кръвоснабдяване и затруднен жлъчен дренаж [10,11]. В нашият случай нарушен жлъчен дренаж нямаше, което се потвърждава и от предоперативните лабораторни показатели.
Резултатите от подобни случаи показват, че при предоперативно подозрение за странгулация на жлъчния мехур, спешната оперативна интервенция е единствен метод за навременно овладяване на проблема, за да се избегне перфорация и перитонит, които могат да бъдат фатални, особено при пациенти в напреднала възраст [13,14]. Лапароскопска интервенция също се рентира, като ние в конкретния случай подходихме с отворен достъп, поради противопоказание от страна на кардиологичен статус. Своевременното оперативно поведение доведе до благоприятен следоперативен резултат, въпреки напредналата възраст на пациентката и наличието на ОХК.

Заключение:
Странгулацията на жлъчния мехур е рядко, животозастрашаващо състояние, което трудно се диагностицира предоперативно. Представеният случай демонстрира необходимостта от висока клинична подозрителност при възрастни пациенти с клиника на остър холецистит и бързо прогресиращо перитонеално дразнене. Единственото ефективно лечение е спешната хирургична интервенция, която осигурява благоприятен изход дори при напреднала възраст. Представеният случай допринася към ограничените литературни данни за странгулация на жлъчния мехур, причинена от оментален брид, и подчертава значението на своевременното оперативно поведение.

Copyright: © 2026 (CC BY 4.0) by the authors.

Библиография:

1. Atsushi Kohga, Takuya Okumura, Kenji Suzuki, Kiyoshige Yajima et al Strangulated gallbladder caused by a tip of the omentum attached to the abdominal wall: a case report J Surg Case Rep. 2017 Jul 12;2017(7):126.
2. Reilly DJ, Kalogeropoulos G, Thiruchelvam D. Torsion of the gallbladder: a systematic review. HPB (Oxford) 2012;14:669–72.
3. Ueo T, Yazumi S, Okuyama S, Okada Y, Oono T, Watanabe M, et al. Acute cholecystitis due to strangulation of a floating gallbladder by the lesser omentum. Abdom Imaging 2007;32:348–50.
4. Miyakura Y, Sadatomo A, Ohta M, Lefor AT, Sata N, Nishimura N, et al. Floating gallbladder strangulation caused by the lesser omentum: report of a case. Surg Today 2012;42:693–6.
5. Bach DB, Satin R, Palayew M, Lisbona R, Tessler F. Herniation and strangulation of the gallbladder through the foramen of Winslow. AJR Am J Roentgenol 1984;142:541–2.
6. Izumi J, Hirano H, Kasuya T, Odashima M, Kato T, Yoshioka H, et al. Gallbladder hernia into the foramen of Winslow: CT findings. Abdom Imaging. 2009;34:734–6.
7. Numata K, Kunishi Y, Kurakami Y, Tsuchida K, Yoshida T, Osaragi T, et al. Gallbladder herniation into the lesser sac through the foramen of Winslow: report of a case. Surg Today 2013;43:1194–8.
8. Benzoni C, Benini B, Pirozzi C. Gallbladder strangulation within an incisional hernia. Hernia 2004;8:387–8.
9. Garcia RM, Brody F, Miller J, Ponsky TA. Parastomal herniation of the gallbladder. Hernia 2005;9:397–9.
10. Pu TW, Fu CY, Lu HE, Cheng WT. Complete body-neck torsion of the gallbladder: a case report. World J Gastroenterol 2014;20:14068–72.
11. Kazuya Okamura, Takuma Ito, Hideyuki Onuma. Strangulated cholecystitis with imaging findings similar to those of gallbladder torsion: A case report SageJournals 2025 https://doi.org/10.1177/20584601251363696
12. Christo J, Chi LNT, Mina S, et al. Omental band causing gallbladder strangulation: a rare cause of cholecystitis and gallbladder perforation. ANZ J Surg 2020; 90: 1807–1808.
13. Kuge K, Kawano Y, Yoshimori D, et al. Gallbladder strangulation caused by a fibrotic band due to chlamydia infection: a case report. Asian J Endosc Surg 2024; 17: e13260.
14. Popențiu A, Moga D, Weber-Lauer C, Nieman C, Kauvar D, D. Sabău Gallbladder strangulation within a recurrent incisional hernia: An unique cause of acute cholecystitis. Romanian Journal of Military Medicine Vol. CXVII No. 3-4/2014

Copyright: © 2026 (CC BY 4.0) by the authors.

ПРЕДИЗВИКАТЕЛСТВА В СПЕШНАТА АБДОМИНАЛНА ХИРУРГИЯ ПРИ ПАЦИЕНТИ НАД 70 ГОДИНИ – КЛИНИЧЕН СЛУЧАЙ И СЕРИЯ ОТ ПАЦИЕНТИ. Н. КОВАЧЕВ

Н. Ковачев
Клиника по хирургия, УМБАЛ Тракия – Стара Загора

Увод: Спешната абдоминална хирургия при пациенти в напреднала възраст представлява сериозно клинично предизвикателство поради честата коморбидност, намаления физиологичен резерв и високия риск от органна дисфункция. Представяме клиничен случай на 70-годишна пациентка с мезентериална артериална тромбоза и прогресираща чревна исхемия, разгледан в контекста на серия пациенти над 70 години.
Представяне на клиничен случай: 70-годишна пациентка е приета по спешност със сепсис и данни за перитонеално дразнене. Компютърната томография показва тромбоза на горната мезентериална артерия, дилатирани чревни бримки, пневмоперитонеум и интраабдоминална колекция. Извършена е спешна лапаротомия 5,5 часа след приема, продължила 230 минути, с резекция на некротични участъци и илео-трансверзоанастомоза. Поради прогресираща исхемия на седмия следоперативен ден е извършена релапаротомия с допълнителна резекция и оформяне на илеостома. Въпреки интензивното лечение настъпва тежка органна дисфункция и летален изход на четвъртия ден след релапаротомията.
Дискусия: Случаят е част от серия от 17 други пациенти над 70 години, оперирани по спешност от един хирург. Средната възраст е 80,3 години, като 82,4% са с физикален статус III–IV по Американското дружество на анестезиолозите (ASA). Медианното време от прием до операция е 15,5 часа, а медианната продължителност на операцията – 120 минути. Чревна резекция е извършена при 52,9%, следоперативно лечение в интензивно отделение е проведено при 58,8%, усложнения са наблюдавани при 29,4%, а 17,6% са претърпели повторна операция. Болничната смъртност е 11,8%. Наблюдаваните резултати са в близък порядък до публикуваните данни от National Emergency Laparotomy Audit (NELA) при възрастни пациенти, подложени на спешна лапаротомия.
Заключение: Спешната абдоминална хирургия при пациенти над 70 години изисква своевременна оценка, индивидуализирана оперативна стратегия и активно следоперативно наблюдение. Представеният случай подчертава сложността на лечението при мезентериална исхемия и прогресираща чревна некроза.

Ключови думи: спешна абдоминална хирургия, възрастни пациенти, мезентериална артериална тромбоза, чревна исхемия, хирургични усложнени.

Copyright: © 2026 (CC BY 4.0) by the authors.

CHALLENGES IN EMERGENCY ABDOMINAL SURGERY IN PATIENTS OVER 70 YEARS OF AGE — A CLINICAL CASE AND PATIENT SERIES

N. Kovachev
Department of Surgery, Trakia University Hospital – Stara Zagora

Introduction: Emergency abdominal surgery in elderly patients represents a major clinical challenge because of frequent comorbidity, reduced physiological reserve, and a high risk of organ dysfunction. We present a clinical case of a 70-year-old female patient with mesenteric arterial thrombosis and progressive intestinal ischemia, discussed in the context of a series of patients over 70 years of age.
Case Presentation: A 70-year-old female patient was admitted emergently with sepsis and signs of peritoneal irritation. Computed tomography demonstrated thrombosis of the superior mesenteric artery, dilated bowel loops, pneumoperitoneum, and an intra-abdominal collection. Emergency laparotomy was performed 5.5 hours after admission and lasted 230 minutes, including resection of necrotic segments and ileotransverse anastomosis. Due to progressive ischemia, relaparotomy was performed on the seventh postoperative day, with further resection and formation of an ileostomy. Despite intensive treatment, severe organ dysfunction developed, and the patient died on the fourth day after relaparotomy.
Discussion: The case is part of a series of 17 other patients over 70 years of age who underwent emergency surgery performed by a single surgeon. The mean age was 80.3 years, and 82.4% had an American Society of Anesthesiologists (ASA) physical status of III—IV. The median time from admission to surgery was 15.5 hours, and the median operative duration was 120 minutes. Bowel resection was performed in 52.9% of patients, postoperative treatment in an intensive care unit was required in 58.8%, complications occurred in 29.4%, and 17.6% underwent reoperation. In-hospital mortality was 11.8%. The observed outcomes were broadly comparable to published data from the National Emergency Laparotomy Audit (NELA) for elderly patients undergoing emergency laparotomy.
Conclusion: Emergency abdominal surgery in patients over 70 years of age requires timely assessment, an individualized operative strategy, and active postoperative monitoring. The presented case highlights the complexity of treatment in mesenteric ischemia and progressive intestinal necrosis.

Keywords: emergency abdominal surgery, elderly patients, mesenteric arterial thrombosis, intestinal ischemia, surgical complications.

Copyright: © 2026 (CC BY 4.0) by the authors.

МАСОВИ И ГРУПОВИ ИЗГАРЯНИЯ: МЕДИЦИНСКИ И ЛОГИСТИЧНИ ПРЕДИЗВИКАТЕЛСТВА. О. ХАДЖИЙСКИ

О. Хаджийски
УМБАЛ Медика – Русе, Клиника по пластична хирургия

Увод: Груповите изгаряния представляват едно от най-тежките предизвикателства в спешната медицина и хирургия. Едновременното постъпване на множество пациенти с термична травма води до значително натоварване на здравната система и изисква бързо вземане на решения, ефективно разпределение на ресурсите и стриктно спазване на принципите на медицинския триаж. Целта е да се анализират особеностите на лечебното поведение и основните принципи на лечение при групови изгаряния, както и организационните и терапевтичните подходи за оптимизиране на резултатите при масови инциденти с пострадали от изгаряния.
Методи: Извършен е обзор на съвременната научна литература и международните препоръки относно поведението при групови изгаряния. Анализирани са алгоритмите за първична оценка и триаж, ранната инфузионна терапия, осигуряването на дихателните пътища, хирургичното лечение, превенцията на инфекциите, както и принципите на организация и координация при бедствени ситуации.
Резултати: Успешното лечение при групови изгаряния се основава на своевременен медицински триаж, приоритетно провеждане на животоспасяващи мероприятия, рационално използване на наличните ресурси, адекватна инфузионна ресусцитация, ранно осигуряване на проходимостта на дихателните пътища при показания, етапно хирургично лечение и ефективен контрол на инфекциите. Ключово значение имат добрата организация на лечебния процес, мултидисциплинарният подход и готовността на специализираните центрове за лечение на изгаряния.
Заключение: Лечебното поведение при групови изгаряния се различава съществено от рутинното лечение на единични пациенти. Наред с медицинските аспекти, определящо значение имат организацията на действията, правилното разпределение на ресурсите и координацията между отделните звена на здравната система. Подготовката на медицинските екипи, разработването на планове за действие и прилагането на стандартизирани алгоритми са основни предпоставки за намаляване на смъртността и подобряване на функционалните резултати при пострадалите.
Ключови думи: групови изгаряния, масови поражения, медицински триаж, лечение на изгаряния, инфузионна ресусцитация, бедствена медицина, хирургично лечение, организация на медицинската помощ.

Copyright: © 2026 (CC BY 4.0) by the authors.

MASS AND MULTIPLE BURN CASUALTY INCIDENTS: MEDICAL AND LOGISTICAL CHALLENGES.
O. HADZHIYSKI

O. Hadzhiyski
UMBAL Medica – Ruse, Department of plastic surgery

Introduction: Mass burn incidents represent one of the greatest challenges in emergency and disaster medicine. The simultaneous admission of multiple patients with severe burns often exceeds the capacity of available medical resources and requires rapid implementation of triage protocols, coordinated multidisciplinary management, and adaptation of conventional burn care principles. The aim is to review the specific features of medical management and the fundamental principles of treatment in mass burn casualty incidents, emphasizing strategies for optimizing patient outcomes under resource-limited conditions.
Methods: A narrative review of current international guidelines and published literature was conducted, focusing on disaster triage, initial resuscitation, airway management, fluid therapy, surgical treatment, infection prevention, and organizational aspects of burn disaster response.
Results: Effective management of mass burn casualties relies on prompt triage, prioritization of life-saving interventions, damage-control principles, standardized fluid resuscitation, early airway protection when indicated, staged surgical management, infection control, and efficient allocation of personnel and resources. Successful outcomes depend on coordinated multidisciplinary teamwork, regional burn center organization, and disaster preparedness.
Conclusion: The management of mass burn casualties differs significantly from routine burn care. Resource allocation, triage, and coordinated disaster response become equally important as clinical treatment. Regular disaster planning, staff training, and adherence to standardized treatment protocols are essential for reducing mortality and improving functional outcomes following mass burn incidents.

Keywords: mass burn casualties, disaster medicine, burn management, triage, fluid resuscitation, damage control, burn surgery, emergency response.

Copyright: © 2026 (CC BY 4.0) by the authors.

Въведение

Тежките изгаряния са сред най-сложните травматични увреждания и изискват продължително, мултидисциплинарно и ресурсно интензивно лечение. Тежката термична травма е свързана с комплексен възпалителен, метаболитен и хемодинамичен отговор и може да доведе до полиорганна дисфункция [2,3].

Когато при един инцидент възникнат множество обгорели, медицинският проблем придобива качествено различен характер. При единичния пациент лечебната система концентрира необходимите ресурси върху конкретния пострадал. При масов инцидент броят или сложността на пациентите могат да надхвърлят непосредствено достъпния ресурс и да наложат промяна на обичайните лечебни приоритети [1].

Следователно основният проблем не е единствено колко са пострадалите, а дали техните потребности надвишават възможностите на системата в конкретния момент. Това превръща груповите и масовите изгаряния едновременно в клиничен, логистичен, организационен и етичен проблем.

Групови и масови изгаряния — понятия и разграничаване

Груповото изгаряне може практически да бъде разглеждано като инцидент с няколко едновременно пострадали, при който наличната система запазва способността си да осигури стандартно лечение на всеки пациент.

При масовото изгаряне възниква несъответствие между медицинските потребности и непосредствено наличните ресурси. Съвременните препоръки на Световната здравна организация поставят именно капацитета и способността на здравната система да отговори на потребностите в центъра на дефиницията за burn mass casualty incident [1].

Един и същ брой пострадали може да представлява управляем групов инцидент за голяма регионална система и масов инцидент за малко лечебно заведение. Масовият характер на инцидента се определя не само от броя на пострадалите, а от съотношението между техните потребности и наличния ресурс.

Организация на мястото на инцидента

Първоначалната организация трябва да осигури\

- безопасност на спасителните екипи, прекратяване на въздействието на увреждащия фактор,
- бърза оценка на мащаба на инцидента и ранно активиране на необходимите медицински ресурси.
- безопасност на мястото и прекратяване на експозицията;
- приблизително определяне на броя на пострадалите;
- установяване на механизма на травмата и необходимостта от деконтаминация;
- първичен триаж и животоспасяващи интервенции;
- организация на транспорта и ранно уведомяване на приемащите лечебни заведения.

Триаж

Триажът е основен инструмент за управление на медицинския ресурс при масов инцидент. В първоначалната фаза могат да бъдат използвани общи системи за масов

Copyright: © 2026 (CC BY 4.0) by the authors.

триаж, но след първичната стабилизация е необходима специализирана оценка, която отчита площта и дълбочината на изгарянето, инхалационната травма, възрастта, комбинираните травми, придружаващите заболявания, физиологичното състояние, очакваната прогноза, необходимия лечебен ресурс и реално наличния ресурс [1].
Триажът никога не трябва да се разглежда като еднократно действие. Състоянието на пациентите се променя, а с пристигането на допълнителни екипи и ресурси се променят и възможностите за лечение. Триажът е динамичен процес и изисква многократна преоценка.

Таблица 1. Практически принципи за триаж при множество обгорели

Категория	Основна характеристика	Поведение
Незабавен приоритет	Тежко увреждане с непосредствен риск за живота, но реална възможност за повлияване	Незабавна стабилизация и лечение
Отложен приоритет	Значимо изгаряне при временно стабилно общо състояние	Лечение след пациентите с непосредствен риск
Минимален приоритет	Ограничени изгаряния, запазена самостоятелност	Амбулаторно или отложено специализирано лечение
Очакващ приоритет	Изключително тежко увреждане и минимална вероятност за преживяване при наличния ресурс	Симптоматично и палиативно поведение; периодична преоценка

Първоначална оценка и стабилизация=
Поведението следва принципите на системната първична оценка при тежка травма: осигуряване на дихателните пътища, оценка на дишането и кръвообращението, неврологичния статус и пълна експозиция при активно предотвратяване на хипотермията. При масов инцидент трябва да се избягват ненужни процедури на място, които забавят евакуацията, без да променят непосредствената прогноза [1].

Инхалационна травма и токсична експозиция=
Инхалационната травма значително усложнява протичането на тежките изгаряния. Особено подозрителни са изгаряния в затворено пространство, лицеви изгаряния, промяна в гласа, стридор, респираторен дистрес и данни за експозиция на дим [3].
При очакван прогресиращ оток трябва своевременно да се осигури дихателният път. Необходимо е да се мисли и за токсично въздействие, включително от въглероден оксид, а според характера на пожара – и от други продукти на горенето.

Инфузионна ресусцитация
При значителни изгаряния инфузионната терапия се започва своевременно. Използваните формули представляват начална ориентировъчна рамка, а не фиксирана терапевтична цел. Последващият обем трябва да се адаптира към индивидуалния физиологичен отговор чрез проследяване на диурезата, хемодинамиката,

Copyright: © 2026 (CC BY 4.0) by the authors.

периферната перфузия, лабораторните показатели и общото клинично състояние [2,3].
Необходимо е да се избягват както недостатъчната ресусцитация, така и прекомерното вливане на течности. Формулата започва ресусцитацията – клиничният отговор на пациента я ръководи.

Локално и ранно оперативно лечение=
След стабилизиране на пациента започва системната оценка и лечение на раневите повърхности. При повърхностните изгаряния се прилага консервативно лечение с подходящи съвременни превръзки и локални средства.
При дълбоките дермални и пълнослойни изгаряния основен принцип е ранното отстраняване на некротичните тъкани и своевременното ранево покритие, когато състоянието на пациента и наличният ресурс позволяват [2,3]. При обширни изгаряния оперативното лечение често се провежда етапно. При циркулярни дълбоки изгаряния трябва своевременно да бъде оценена необходимостта от ешаротомия.
При масов инцидент операционното време, хирургичните екипи, анестезиологичният и интензивният ресурс също стават обект на приоритизация [1].

Инфекциозен контрол и антибиотична политика=
При тежките изгаряния инфекциозните усложнения остават важен фактор за заболеваемостта и смъртността. При едновременно приемане на множество пациенти рискът от вътреболнично разпространение на микроорганизми допълнително се увеличава.Необходими са стриктна хигиена на ръцете, функционално разделяне на пациентопотоците, правилно използване на лични предпазни средства, ограничаване на ненужните инвазивни процедури, микробиологично наблюдение според клиничните показания и своевременно разпознаване на инфекция и сепсис.
Рутинното профилактично системно приложение на антибиотици при всички обгорели не е оправдано; антимикробната терапия трябва да бъде целенасочена и съобразена с клиничната картина, микробиологичните резултати и локалната резистентност [2].

Хранене, метаболитен отговор и ранна рехабилитация
Тежкото изгаряне предизвиква продължителен хиперметаболитен и катаболен отговор с повишени енергийни и белтъчни потребности и бърза загуба на мускулна маса [2]. Хранителната терапия трябва да бъде разглеждана като част от активното лечение. При тежко обгорелите се предпочита ранното ентерално хранене, когато няма противопоказания.
Рехабилитацията трябва да започне още през острата фаза. Правилното позициониране, ранното раздвижване, поддържането на ставния обем и профилактиката на контрактурите са особено важни. WHO през 2026 г. подчертава, че рехабилитацията трябва да бъде интегрирана в целия отговор при burn mass casualty incidents – от готовността и острата фаза до дългосрочното възстановяване [4].
Лечението не завършва със зарастването на раната – крайната цел е възстановяването на функцията, самостоятелността и качеството на живот.

Copyright: © 2026 (CC BY 4.0) by the authors.

Транспорт и разпределение на пострадалите

Една от критичните организационни опасности при масов инцдент е неконтролираното транспортиране на голям брой пострадали към една лечебна структура. Това може за кратко време да изчерпи нейния капацитет.

Транспортът трябва да бъде координиран и разпределен според тежестта на увреждането, необходимото ниво на лечение, транспортното време, наличния капацитет на приемащите структури и възможността за последващ междуболничен трансфер [1].

Не всички пострадали трябва непосредствено да бъдат транспортирани в специализиран център по изгаряния. Решенията за консултация и трансфер зависят и от регионалната инфраструктура, наличните ресурси и установените връзки между лечебните заведения [5].

Болнична организация и разширен капацитет (surge capacity)При масов прием болницата трябва да премине от обичайния режим на работа към режим на разширен капацитет. Този капацитет не се определя само от броя свободни легла, а от съчетанието на персонал, интензивни възможности, операционен ресурс, материално осигуряване, диагностика, логистика и способност ресурсът да бъде поддържан във времето [1].

Следователно легловият капацитет не е равнозначен на лечебен капацитет. При превишаване на възможностите на една структура трябва своевременно да бъде активирано междуболнично и междурегионално разпределение.

Таблица 2. Основни компоненти на реалния лечебен капацитет

Компонент	Критичен ресурс
Персонал	Хирурзи, анестезиолози, интензивисти, медицински сестри, рехабилитатори
Интензивно лечение	Реално функциониращи интензивни легла и респираторен капацитет
Оперативно лечение	Операционни зали, екипи и анестезиологичен ресурс
Материално осигуряване	Инфузионни разтвори, медикаменти, превръзки и раневи покрития
Диагностика	Лабораторна, образна и микробиологична обезпеченост
Логистика	Транспорт, комуникация и възможности за трансфер
Продължително лечение	Възможност ресурсът да бъде поддържан дни и седмици

Специални групи и етични проблеми

Децата, възрастните хора, бременните, пациентите с тежки придружаващи заболявания, комбинирана травма или инхалационно увреждане изискват допълнително индивидуализиране на оценката.

При крайно ограничен ресурс възникват трудни етични решения. Триажът трябва да бъде основан на предварително определени и прозрачни критерии, решенията по възможност да бъдат екипни, а пациентите с изключително неблагоприятна прогноза да получават адекватна аналгезия, симптоматично лечение и палиативни грижи [1].

Copyright: © 2026 (CC BY 4.0) by the authors.

Триажът не определя стойността на човешкия живот – той определя приоритета за използване на ограничен медицински ресурс.

Готовност и предварително планиране

Ефективният отговор при масови изгаряния започва преди самия инцидент. Необходими са предварително разработени механизми за активиране на системата, командване и комуникация, първичен и вторичен триаж, транспорт и разпределение, мобилизиране на допълнителен персонал, осигуряване на критични консумативи, междуболнично взаимодействие и национална, а при необходимост и международна координация [1].

Особено значение имат периодичните практически обучения и симулационни упражнения. Те позволяват слабостите на системата да бъдат установени преди, а не по време на реалното бедствие.

Българският опит и необходимостта от съвременен национален модел

В България е натрупан значителен клиничен и организационен опит в лечението на групови и масови изгаряния. Проблемът е обект и на по-ранни научни разработки върху доболничната и болничната помощ при множество обгорели.

Част от формулираните тогава принципи – ранният триаж, правилното разпределение на пострадалите, специализираният транспорт и концентрацията на тежките случаи в структури с опит в лечението на изгаряния – запазват своето значение. През последните десетилетия обаче настъпиха значителни промени в спешната медицина, интензивното лечение, хирургичното поведение, раневите покрития и концепциите за управление на инциденти с множество пострадали.

Това налага актуализиране, а не просто възпроизвеждане на историческия модел. Необходимо е предварително да бъде известен реалният национален капацитет за лечение на тежко обгорели – не само като брой легла, а според наличния специализиран персонал, интензивен и оперативен ресурс, оборудване и възможности за продължително лечение.

България не започва от нулата – необходимо е натрупаният опит да бъде превърнат в актуализирана, единна и практически приложима система.

Практически препоръки

1. Актуализиране на националния план за действие при инциденти с голям брой обгорели.

2. Въвеждане на единни критерии и алгоритми за първичен и специализиран триаж.

3. Определяне и периодично актуализиране на реалния национален капацитет за лечение на тежки изгаряния.

4. Създаване на оперативен механизъм за национална координация и разпределение на пациентите.

5. Предварително планиране на междуболничния и междурегионалния транспорт.

6.Поддържане на стратегически резерв от критични медикаменти, разтвори, превързочни материали и раневи покрития.

7. Регулярни практически обучения и симулационни упражнения.

8.Създаване на национален регистър на тежките изгаряния и инцидентите с множество обгорели, позволяващ анализ на резултатите и непрекъснато усъвършенстване на системата.

Copyright: © 2026 (CC BY 4.0) by the authors.

Не е необходимо изграждането на паралелна система. Необходимо е съществуващите структури да бъдат свързани чрез ясни правила, общи алгоритми и работеща координация.

Заключение

Груповите и масовите изгаряния представляват едновременно тежък медицински и организационен проблем. При тях успехът не зависи единствено от качеството на лечението на отделния пациент, а от способността на системата своевременно да разпознае мащаба на инцидента, да извърши правилен и динамичен триаж, да разпредели пострадалите и да използва рационално ограничения медицински ресурс.
Съвременното лечение на изгарянията предоставя значително по-големи възможности за преживяемост, функционално възстановяване и качество на живот. При масов инцидент тези възможности могат да бъдат реализирани само чрез предварително планиране, координация между различните нива на медицинската помощ и реалистична оценка на лечебния капацитет.
Натрупаният български опит представлява ценна основа, но трябва непрекъснато да бъде преоценяван и адаптиран към развитието на медицината и съвременните принципи за управление на бедствия.

При единичното тежко изгаряне лекуваме пациента.
При масовото изгаряне трябва едновременно да лекуваме пациентите и да управляваме системата.
Именно способността да се съчетаят тези две задачи определя ефективността на медицинския отговор при групови и масови изгаряния.

Литература

1. World Health Organization. Standards and recommendations for burns care in mass casualty incidents. Geneva: World Health Organization; 2024. ISBN 978-92-4-010023-7.
2. Jeschke MG, van Baar ME, Choudhry MA, Chung KK, Gibran NS, Logsetty S. Burn injury. Nat Rev Dis Primers. 2020;6:11. doi:10.1038/s41572-020-0145-5.
3. Greenhalgh DG. Management of Burns. N Engl J Med. 2019;380(24):2349-2359. doi:10.1056/NEJMra1807442.
4. World Health Organization. Rehabilitation and Burn Mass Casualty Incidents: Why rehabilitation must be part of every burn MCI response - from preparedness through long-term recovery. Geneva: World Health Organization; 2026.
5. American Burn Association. Guidelines for Burn Patient Referral. American Burn Association; current online guidance, accessed
6 August 2026.American Burn Association. Насоки и ресуси за организация на burn care и поведение при инциденти с множество обгорели.
7 European Burns Association. European Practice Guidelines for Burn Care
8 .Jeschke MG, van Baar ME, Choudhry MA, Chung KK, Gibran NS, Logsetty S. Burn injury. Nature Reviews Disease Primers. 2020;6
9 .Greenhalgh DG. Management of burns. New England Journal of Medicine. 2019;380:2349–2359
10 .Хаджийски О. Лечение на пострадали при групови и масови изгаряния Дисертация 1999г
11. МЗ Наредба № 3 от 6 .10 2017 г. Медицински стандарт „Спешна медицина“

Copyright: © 2026 (CC BY 4.0) by the authors.

Copyright: © 2026 (CC BY 4.0) by the authors.

V. ХИРУРГИЯ НА СТОМАХА И ХРАНОПРОВОДА

Copyright: © 2026 (CC BY 4.0) by the authors.

РОЛЯ НА РОБОТИЗИРАНАТА ХИРУРГИЯ ПРИ ПАЦИЕНТИТЕ СЪС СТОМАШЕН КАРЦИНОМ.

Г. КОСТОВ, Р. ДИМОВ

Г. Костов[1], Р. Димов[2]
[1] Медицински университет – Пловдив, Медицински симулационен и тренировъчен център; Клиника по хирургия, УМБАЛ „Каспела“, Пловдив
[2] Медицински университет – Пловдив, Катедра „Специална хирургия“; Клиника по хирургия, УМБАЛ „Каспела“, Пловдив

Въведение: Робот-асистираната гастректомия (РАГ) представлява значителен напредък в хирургичното лечение на злокачествените новообразувания на стомаха, предоставяйки редица предимства пред лапароскопската стомашна хирургия, като усъвършенствани движения на инструментите, подобрена визуализация и ергономичност.
Материал и методи: Решихме да разгледаме настоящите литературни данни и собствения си институционален опит относно периоперативните резултати (продължителност на оперативната намеса, интраоперативни усложнения, кръвозагуба, отстраняване на лимфни възли от различни нива, следоперативни усложнения), онкологичната издържаност, кривите на обучение и икономическите резултати, предоставяйки представа за потенциалната роля на РАГ в съвременната хирургия при рак на стомаха.
Резултати: Нашите резултати и данните от литературната справка показват, че РАГ се асоциира с намалена интраоперативна кръвозагуба, по-ниска честота на усложнения и по-кратка крива на обучение, като уменията се постигат след 11—25 случая в сравнение с 40—60 случая за ЛГ. Усъвършенстваните движения на инструментите и подобрената 3D визуализация позволяват прецизна лимфаденектомия, особено в сложни анатомични области като нива 10, 11p и 11d. По отношение на онкологичната издържаност близките резултати са еквивалентни на конвенционалната хирургия. За съжаление и роботизираната стомашна хирургия притежава недостатъци, като често коментираното удължено оперативно време и повишените разходи за поддръжка на системата и консумативи.
Заключение: Роботизираната стомашна хирургия предлага значителни предимства пред конвенционалната и лапароскопската по отношение на прецизността на изпълнение и краткото време за обучение. Дългосрочните онкологични ползи обаче изискват допълнителни изследвания и анализи.

Ключови думи: робот-асистирана стомашна хирургия, миниинвазивна хирургия, крива на обучение, лимфаденектомия

Copyright: © 2026 (CC BY 4.0) by the authors.

THE ROLE OF ROBOTIC SURGERY IN PATIENTS WITH GASTRIC CANCER

G. Kostov[1], R. Dimov[2]
[1] Medical University of Plovdiv, Medical Simulation and Training Center; Clinic of Surgery, UMHAT Kaspela, Plovdiv
[2] Medical University of Plovdiv, Department of Special Surgery; Clinic of Surgery, UMHAT Kaspela, Plovdiv

Introduction: Robot-assisted gastrectomy (RAG) represents a significant advance in the surgical treatment of gastric malignancies, offering a number of advantages over laparoscopic gastric surgery, such as enhanced instrument articulation, improved visualization and better ergonomics.
Material and Methods: We reviewed the current literature together with our own institutional experience regarding perioperative outcomes (operative time, intraoperative complications, blood loss, lymph node retrieval from different stations, postoperative complications), oncological adequacy, learning curves and economic outcomes, in order to define the potential role of RAG in contemporary gastric cancer surgery.
Results: Our results and the literature data show that RAG is associated with reduced intraoperative blood loss, a lower complication rate and a shorter learning curve, with proficiency achieved after 11—25 cases compared with 40—60 cases for LG. Enhanced instrument articulation and improved 3D visualization allow precise lymphadenectomy, particularly in anatomically demanding areas such as stations 10, 11p and 11d. With regard to oncological adequacy, short-term outcomes are equivalent to those of conventional surgery. Unfortunately, robotic gastric surgery also has drawbacks, such as the frequently discussed prolonged operative time and the increased costs of system maintenance and consumables.
Conclusion: Robotic gastric surgery offers considerable advantages over conventional and laparoscopic surgery in terms of precision of execution and a shorter training period. The long-term oncological benefits, however, require further investigation and analysis.

Keywords: robot-assisted gastric surgery, minimally invasive surgery, learning curve, lymphadenectomy

Copyright: © 2026 (CC BY 4.0) by the authors.

МУЛТИМОДАЛЕН ПОДХОД ПРИ ЛЕЧЕНИЕТО НА АВАНСИРАЛ СТОМАШЕН КАРЦИНОМ – ДЕСЕТГОДИШЕН РЕТРОСПЕКТИВЕН АНАЛИЗ.

К. КОЛЕВА, П. КРЪСТЕВ, Н. КОВАЧЕВ, А. БЯНКОВ, В. ДЖУРКОВ, Н. БЕЛЕВ

К. Колева[1], П. Кръстев[2], Н. Ковачев[1,2], А. Бянков[1], В. Джурков[1], Н. Белев[1,2]
[1] УМБАЛ „Еврохоспитал", Пловдив
[2] Катедра по пропедевтика на хирургическите болести, Медицински факултет, Медицински университет – Пловдив

Въведение: Стомашният карцином заема пето място по заболеваемост и трето място по смъртност сред малигнените заболявания. За дълъг период от време единствена опция за радикалното му лечение остава хирургичната интервенция. Това заболяване често се открива в авансирал стадий, което допълнително усложнява терапевтичния подход. Мултимодалното лечение, включващо адювантна и неоадювантна химиотерапия (НАПХТ), както и интраперитонеална аерозолна химиотерапия под налягане (PIPAC), представлява обещаваща опция за разширен подход при авансирал стомашен карцином (АСК), която би могла да подобри преживяемостта и да намали смъртността.
Материал и методи: Представяме ретроспективно едноцентрово кохортно проучване за период от десет години (05.2016 – 04.2026), през който в Хирургично отделение на УМБАЛ „Еврохоспитал" са оперирани общо 280 пациенти със стомашен карцином, като броят на пациентите с АСК е 235. Същите са разпределени в няколко групи: според вида на оперативната техника – лапароскопска или конвенционална; според обема на резекцията – субтотална или тотална; както и според наличието/отсъствието на проведени НАПХТ и PIPAC.
Резултати: Извършените лапароскопски стомашни резекции са 120, докато конвенционалните резекции са 115. Субтоталните гастректомии са 128, а тоталните – 100. 34 от пациентите са след проведена НАПХТ, при 22 е извършен PIPAC. От проведения статистически анализ не беше доказана статистически значима разлика в дългогодишната преживяемост след проведена лапароскопска субтотална или тотална стомашна резекция (p=0.221). Обратно, при проведените конвенционални резекции след субтоталните такива се наблюдава значимо по-висока 5-годишна преживяемост спрямо тоталните резекции (p=0.025). При пациентите след проведена НАПХТ се наблюдава 24,4% по-висока обща преживяемост.
Заключение: Мултимодалният подход демонстрира добри възможности за успешно разширяване на терапевтичната стратегия при пациенти с АСК. Представените данни потвърждават, че комплексното лечение е силно препоръчително за постигането на максимално добър клиничен резултат.

Ключови думи: авансирал стомашен карцином, мултимодален подход, лапароскопски стомашни резекции

Copyright: © 2026 (CC BY 4.0) by the authors.

MULTIMODAL APPROACH IN THE TREATMENT OF ADVANCED GASTRIC CANCER – A TEN-YEAR RETROSPECTIVE ANALYSIS

K. Koleva[1], P. Krastev[2], N. Kovachev[1,2], A. Byankov[1], V. Dzhurkov[1], N. Belev[1,2]
[1] UMHAT Eurohospital, Plovdiv
[2] Department of Propaedeutics of Surgical Diseases, Faculty of Medicine, Medical University of Plovdiv

Introduction: Gastric cancer ranks 5th in incidence and 3rd in mortality worldwide among all malignant neoplasms. For a long time, the only option for radical treatment was surgical intervention. This diagnosis is often discovered at an advanced stage, which further complicates broader treatment approaches. Multimodal treatment, which includes adjuvant and neoadjuvant chemotherapy (NACT), as well as pressurized intraperitoneal aerosol chemotherapy (PIPAC), presents a promising option for treating advanced gastric cancer (AGC) and could increase survival rates and lower mortality.
Material and Methods: We present a retrospective single-center cohort study covering a period of ten years (05.2016 – 04.2026), during which 280 patients with gastric cancer underwent treatment in the Surgical Department at UMHAT Eurohospital, of whom 235 had AGC. They were divided into the following groups: by surgical technique (laparoscopic or conventional), by resection volume (subtotal or total), and by combined treatment with or without NACT and PIPAC.
Results: The number of laparoscopic gastric resections was 120, while conventional resections totaled 115. Subtotal gastrectomies numbered 128, while total gastrectomies numbered 100. The number of patients who underwent NACT was 34, while those who underwent PIPAC was 22. The statistical analysis found no statistically significant difference in survival between patients undergoing subtotal vs. total gastrectomies when performed laparoscopically ($p=0.221$). By contrast, when performed conventionally, subtotal gastrectomies were associated with a statistically significant higher 5-year survival rate than total gastrectomies ($p=0.025$). Patients who underwent NACT had a 24.4% higher survival rate than those who did not.
Conclusion: The multimodal treatment approach shows promising potential as a better therapeutic strategy for patients with AGC. The data presented also suggest that a more comprehensive treatment approach is highly advisable for achieving better clinical outcomes.

Keywords: advanced gastric cancer, multimodal approach, laparoscopic stomach resection

Copyright: © 2026 (CC BY 4.0) by the authors.

ХИРУРГИЯ ПРИ ПАРАЕЗОФАГЕАЛНИ ХЕРНИИ С ВЪЗСТАНОВЯВАНЕ НА НОРМАЛНАТА АНАТОМИЯ В ХИАТАЛНАТА ЗОНА БЕЗ ФУНДОПЛИКАЦИЯ.

В. МАРИНОВ, Н. КЪТЕВ, Л. ЕЛ-ТАЛ, И. ВАСИЛЕВ, Б. АСЕНОВА, Е. ДАСКАЛОВА

В. Маринов[1,2], Н. Кътев[1], Л. Ел-Тал[1,2], И. Василев[1], Б. Асенова[1], Е. Даскалова[1]
[1] Клиника по чернодробно-жлъчна, панкреатична и обща хирургия, Аджибадем Сити Клиник УМБАЛ „Токуда", София
[2] Медицински университет – Варна

Въведение: Извършването на фундопликация като част от оперативната интервенция при лечението на хиаталните хернии има за цел превенция на гастроезофагеалния рефлукс. Най-често наблюдаваните усложнения са следоперативната дисфагия, подуването на корема и затрудненото оригване, които нарушават качеството на живот на пациентите след операцията. Честотата на докладваните рецидиви на хиаталните хернии при този подход в литературата остава притеснително висока. Алтернатива на този хирургичен подход е възстановяването на нормалната анатомия в хиаталната зона и ъгъла на Хис без фундопликация, с драстично намаляване на случаите на следоперативни оплаквания и рецидиви.
Материал и методи: За период от 14 месеца (юни 2025 – август 2026 г.) са извършени 21 минимално инвазивни операции с възстановяване на нормалната анатомия чрез крурорафия и фундопексия към левия диафрагмален купол. По отношение на ранните следоперативни резултати тази серия е сравнена с 310 минимално инвазивни фундопликации по Toupet по повод хиатални хернии и ГЕРБ като част от индивидуална серия пациенти за 12-годишен период. Извършва се описание на оперативната техника.
Резултати: По отношение на периоперативните резултати в двете проучвани групи: периоперативният морталитет е 0%. При 118 пациенти с извършени фундопликации е отчетена различна по тежест следоперативна транзиторна дисфагия – 38,06%. В проучваната група от 21 пациенти следоперативната дисфагия възлиза на 0%. В групата на пациентите с възстановяване на нормалната анатомия не са отчетени съществени усложнения. Средният болничен престой е 3,2 дни.
Заключение: Минимално инвазивното възстановяване на нормалната анатомия при пациенти с хиатални параезофагеални хернии е асоциирано с еквивалентни и дори по-добри периоперативни резултати по отношение на морбидитета и болничния престой. Сигнификантно по-добри са резултатите по отношение на следоперативната дисфагия при липса на рентгенологични данни за гастроезофагеален рефлукс.

Ключови думи: хиатална херния, дисфагия, рецидив

Copyright: © 2026 (CC BY 4.0) by the authors.

Surgery of the paraesophageal hernia with restoration of the normal anatomy of the hiatal area without fundoplication

V. Marinov[1,2], N. Katev[1], L. El-Tal[1,2], I. Vasilev[1], B. Asenova[1], E. Daskalova[1]
[1] Clinic of Hepato-Biliary, Pancreatic and General Surgery, Acibadem City Clinic Tokuda Hospital, Sofia
[2] Medical University of Varna

Introduction: Performing fundoplication as part of the surgical intervention in the treatment of hiatal hernias aims to prevent gastroesophageal reflux. The most frequently observed complications are postoperative dysphagia, abdominal distension, and difficulty in belching, which impair the quality of life of patients after surgery. The frequency of reported recurrences of hiatal hernias with this approach in the literature remains worryingly high. An alternative to this surgical approach is the restoration of normal anatomy in the hiatal area and the angle of His without fundoplication, with a drastic reduction in the incidence of postoperative complaints and recurrences.
Material and Methods: Over a period of 14 months, June 2025 – August 2026, 21 minimally invasive surgeries were performed with the restoration of normal anatomy through crurorhaphy and fundopexy to the left diaphragmatic dome. In terms of early postoperative outcomes, this series is compared with 310 minimally invasive Toupet fundoplications for hiatal hernias and GERD as part of an individual patient series over a 12-year period. The surgical technique is described.
Results: Regarding perioperative outcomes in both study groups: perioperative mortality was 0%. In 118 patients with fundoplications, transient postoperative dysphagia of varying severity was reported – 38.06%. In the study group of 21 patients, postoperative dysphagia was 0%. In the group of patients with restoration of normal anatomy, no significant complications were reported. The average hospital stay was 3.2 days.
Conclusion: Minimally invasive restoration of normal anatomy in patients with hiatal paraesophageal hernias is associated with equivalent and even better perioperative outcomes in terms of morbidity and hospital stay. Significantly better outcomes were seen in terms of postoperative dysphagia in the absence of radiological evidence of gastroesophageal reflux.
Keywords: hiatal hernia, dysphagia, recurrence

Copyright: © 2026 (CC BY 4.0) by the authors.

ВЛИЯЕ ЛИ ИНТРАОПЕРАТИВНИЯТ КАПНОТОРАКС ВЪРХУ ИНТРА- И ПОСТОПЕРАТИВНИТЕ РЕЗУЛТАТИ ПРИ ЛАПАРОСКОПСКО ЛЕЧЕНИЕ НА ХИАТАЛНА ХЕРНИЯ?

Ш. ЮРУК, А. САРОГЛУ, А. ЮЛИЯНОВ

Ш. Юрук[1], А. Сароглу[1], А. Юлиянов[1]
[1] УМБАЛ „Тракия“, Стара Загора

Въведение: Капнотораксът по време на операция за хиатална херния традиционно е разглеждан като интраоперативно усложнение, въпреки липсата на данни с висока степен на доказателствена стойност в подкрепа на подобно схващане.
Цел: Да се анализират честотата, клиничните последици и методите за контрол на интраоперативния капноторакс при операция за хиатална херния, както и влиянието му върху постоперативния период.
Материал и методи: Проспективно са проучени 155 последователни пациенти (44 мъже, 111 жени), оперирани по повод хиатална херния, за период от 2,5 години. Средната възраст на пациентите е 59,8 години, при среден ИТМ 27,6 kg/m². Разпределението според типа хиатална херния е: тип I – n=61, тип III – n=77, тип IV – n=17. Извършени са операции по Nissen (n=5), Toupet (n=108), Dor (n=5), Lortat-Jacob (n=12) и Lortat-Jacob-Dor (n=25).
Резултати: Интраоперативен капноторакс е регистриран при 47 пациенти (30,3%), като при 18 е десностранен, при 20 – левостранен, а при 9 – двустранен. При всички случаи плевралният дефект е незабавно херметизиран с полимерен заключващ клип. Не са регистрирани други разлики в протичането на оперативната интервенция, както и разлики в постоперативния период при пациенти със и без капноторакс.
Заключение: Интраоперативният капноторакс при операция за хиатална херния не променя съществено протичането на оперативната интервенция и постоперативния период, поради което считаме, че не следва да се разглежда като компликация.

Ключови думи: хиатална херния, лапароскопска фундопликация, капноторакс

Copyright: © 2026 (CC BY 4.0) by the authors.

DOES INTRAOPERATIVE CAPNOTHORAX AFFECT INTRA- AND POSTOPERATIVE OUTCOMES IN LAPAROSCOPIC TREATMENT OF HIATAL HERNIA?

Sh. Yuruk[1], A. Saroglu[1], A. Yuliyanov[1]
[1] UMHAT Trakia, Stara Zagora

Introduction: Capnothorax occurring during surgery for hiatal hernia has traditionally been regarded as an intraoperative complication, despite the absence of high-level evidence supporting this view.
Aim: To analyze the incidence, clinical consequences and methods of control of intraoperative capnothorax during surgery for hiatal hernia, as well as its influence on the postoperative period.
Material and Methods: A total of 155 consecutive patients (44 men, 111 women) operated on for hiatal hernia over a period of 2.5 years were studied prospectively. Mean patient age was 59.8 years and mean BMI 27.6 kg/m². Distribution by type of hiatal hernia was: type I – n=61, type III – n=77, type IV – n=17. The following procedures were performed: Nissen (n=5), Toupet (n=108), Dor (n=5), Lortat-Jacob (n=12) and Lortat-Jacob-Dor (n=25).
Results: Intraoperative capnothorax was recorded in 47 patients (30.3%): right-sided in 18, left-sided in 20 and bilateral in 9. In all cases the pleural defect was immediately sealed with a polymer locking clip. No other differences were recorded in the course of the operation, nor were any differences observed in the postoperative period between patients with and without capnothorax.
Conclusion: Intraoperative capnothorax during surgery for hiatal hernia does not substantially alter the course of the operation or the postoperative period; we therefore consider that it should not be regarded as a complication.
Keywords: hiatal hernia, laparoscopic fundoplication, capnothorax

Copyright: © 2026 (CC BY 4.0) by the authors.

КЪСНО СЛЕДОПЕРАТИВНО КЪРВЕНЕ СЛЕД ЛАПАРОСКОПСКА СУБТОТАЛНА ГАСТРЕКТОМИЯ ПО ПОВОД АВАНСИРАЛ СТОМАШЕН КАРЦИНОМ.

П. ДИМОВ, Г. ГЕНДОВ, К. ПАНАЙОТОВА

П. Димов[1], Г. Гендов[1], К. Панайотова[1]
[1] УМБАЛ „Бургасмед“, Бургас

Въведение: Лапароскопската субтотална гастректомия с разширена D2 лимфаденектомия е утвърден стандарт в лечението на авансиралия стомашен карцином (АСК). Макар че следоперативното кървене като цяло е рядко, отсроченият следоперативен кръвоизлив (настъпващ след 7-и следоперативен ден) представлява остро, животозастрашаващо усложнение, което често се дължи на ерозия, псевдоаневризми или вторични инфекциозни събития. Нашият обзор и представеният клиничен случай имат за цел да обобщят наличните клинични доказателства и да предложат практичен диагностично-терапевтичен алгоритъм.
Материал и методи: Извършен е литературен обзор на съвременните клинични ръководства, рандомизирани проучвания (LOGICA, JCOG0912) и ретроспективни кохорти, оценяващи кървенето след гастректомия, отсрочения масивен кръвоизлив (DMH), трансартериалната емболизация (TAE) и резултатите от ендоскопското лечение. Данните са съпоставени с илюстративен клиничен случай на късно кървене след лапароскопска дистална гастректомия. Представяме и илюстративен случай от нашата клиника.
Резултати: Докладваната честота на следоперативното кървене след гастректомия варира от 0,8% до 2,85%, като отсроченото артериално кървене настъпва средно между 12-и и 21-ви следоперативен ден. Основните рискови фактори за отсрочен артериален кръвоизлив включват разширена лимфаденектомия, съдова дисекция, авансирал стадий и съпътстваща интраабдоминална инфекция или изтичане на панкреатичен сок (налични при до 75% от артериалните случаи). Диагностичната оценка чрез контрастно усилена компютърнотомографска ангиография (КТА) показва висока чувствителност, като идентифицира хемоперитонеум или съдови лезии при до 100% от изследваните пациенти. При интралуминално кървене спешната ендоскопия остава метод на първи избор (първичен успех ~64%). При късно артериално кървене ТАЕ показва по-добри резултати в сравнение с откритата реоперация, с по-нисък морталитет (7,69% срещу 56,25%; p=0.008) и по-бързо постигане на хемостаза (2,3 ± 1,1 срещу 4,8 ± 1,7; p<0.001). Хирургичната ревизия се запазва за случаите на хемодинамичен колапс, неуспех на ТАЕ, артериоинтестинални фистули или неовладян абдоминален сепсис.
Заключение: Отсроченият следоперативен кръвоизлив след гастректомия изисква своевременно клинично разпознаване. Ендоскопията е методът на първи избор при интралуминални източници, докато при екстралуминално артериално кървене се предпочита подход с първична ТАЕ. Незабавната хирургична ревизия е задължителна, когато минимално инвазивните възможности липсват или са неуспешни, както и когато тежкият интраабдоминален сепсис налага едновременен контрол на източника.

Ключови думи: следоперативно кървене, гастректомия

Copyright: © 2026 (CC BY 4.0) by the authors.

DELAYED POSTOPERATIVE BLEEDING FOLLOWING LAPAROSCOPIC SUBTOTAL GASTRECTOMY FOR ADVANCED GASTRIC CANCER

P. Dimov[1], G. Gendov[1], K. Panayotova[1]
[1] UMHAT Burgasmed, Burgas

Introduction: Laparoscopic subtotal gastrectomy with extended D2 lymphadenectomy is an established standard of care for advanced gastric cancer (AGC). While overall postoperative bleeding is rare, delayed postoperative hemorrhage (occurring after POD 7) represents an acute, life-threatening complication often driven by erosion, pseudoaneurysms, or secondary infectious events. Our review and case presentation aim to synthesize clinical evidence and propose a practical diagnostic and therapeutic algorithm.
Material and Methods: A literature review was performed using contemporary clinical guidelines, randomized trials (LOGICA, JCOG0912), and retrospective cohorts evaluating postgastrectomy bleeding, delayed massive hemorrhage (DMH), transarterial embolization (TAE), and endoscopic outcomes. Data were integrated with an illustrative clinical case of late bleeding following laparoscopic distal gastrectomy. We also present an illustrative case from our clinic.
Results: The reported incidence of postoperative bleeding after gastrectomy ranges from 0.8% to 2.85%, with delayed arterial bleeding occurring at a mean of 12 to 21 days postoperatively. Major risk factors for delayed arterial hemorrhage include extended lymphadenectomy, vascular dissection, advanced stage, and concurrent intra-abdominal infection or pancreatic juice leaks (present in up to 75% of arterial cases). Diagnostic evaluation via contrast-enhanced CT angiography (CTA) demonstrates high sensitivity, identifying hemoperitoneum or vascular lesions in up to 100% of examined patients. For intraluminal bleeding, urgent endoscopy remains first-line (primary success ~64%). For late arterial bleeding, TAE demonstrates superior outcomes over open reoperation, achieving lower mortality (7.69% vs. 56.25%; $p=0.008$) and faster time to hemostasis (2.3 ± 1.1 vs. 4.8 ± 1.7; $p<0.001$). Surgical revision is reserved for hemodynamic collapse, TAE failure, arteriointestinal fistulas, or unmanaged abdominal sepsis.
Conclusion: Delayed postoperative hemorrhage after gastrectomy requires prompt clinical recognition. Endoscopy is primary for intraluminal sources, whereas a TAE-first approach is preferred for extraluminal arterial bleeding. Immediate surgical exploration is essential when minimally invasive options are unavailable, fail, or when severe intra-abdominal sepsis demands concurrent source control.

Keywords: postoperative bleeding, gastrectomy

Copyright: © 2026 (CC BY 4.0) by the authors.

Introduction

Minimally invasive surgical techniques, particularly laparoscopic distal/subtotal gastrectomy combined with D2 lymphadenectomy, have achieved worldwide acceptance and are strongly recommended for stage II+ advanced gastric cancer (AGC) in specialized surgical centers. [3] Large-scale clinical trials, such as the Western LOGICA randomized controlled trial, have confirmed that laparoscopic gastrectomy yields comparable oncologic clearance, overall complication rates (44% vs. 42%, P = 0.91), and in-hospital mortality (4% vs. 7%, P = 0.40) compared to open surgery, alongside a significant reduction in intraoperative blood loss (median 150 mL vs. 300 mL, P < 0.001). [5]

Despite these technical advances, postoperative hemorrhage remains a perilous event. While early bleeding is frequently associated with immediate staple-line or technical issues, **delayed postoperative bleeding**—defined as onset on or after postoperative day 7 (POD 7)—presents distinct pathophysiology, management challenges, and high mortality rates. [2] This review outlines the epidemiology, clinical phenotypes, mechanisms, diagnostic workflows, and therapeutic paradigms surrounding delayed hemorrhage after laparoscopic subtotal gastrectomy.

Epidemiology and Timing

Postoperative bleeding after gastrectomy occurs in roughly 0.3% to 2.85% of patients across large surgical cohorts.

- A Korean high-volume cohort of 5,739 gastrectomies reported an overall postgastrectomy bleeding incidence of 0.8% (48/5739) with a 10% overall mortality rate. [4]
- A Chinese series of 2,978 patients demonstrated a bleeding incidence of 2.85% with a bleeding-related mortality of 4.7%. [6]
- Endoscopic literature identifies postoperative anastomotic bleeding in approximately 0.3% to 2.0% of gastric resections. [1]

Delayed massive hemorrhage (DMH) specifically affects approximately 0.9% of postgastrectomy patients, carrying mortality rates as high as 20%. Arterial bleeding patterns tend to present predominantly in the delayed phase; in transarterial embolization (TAE) cohorts, arterial hemorrhage occurred at a mean of 17 days (range 1–57 days), with 75% of cases presenting after POD 7 (mean 21 days).

Phenotypic Classification and Risk Factors

To aid clinical decision-making, postgastrectomy hemorrhage can be categorized into distinct phenotypes [7]:

Phenotype	Clinical Features	Common Timing	Underlying Mechanisms
Intraluminal / Anastomotic	Hematemesis, melena, bloody nasogastric aspirate	Early, but can recur late	Staple-line oozing, mucosal erosion, ulceration
Extraluminal / Intra-abdominal	Drain blood, abdominal distension, unexplained shock	Predominantly delayed (after POD 7)	Dissected bed bleeding, arterial erosion, abscess
Arterial Pseudoaneurysm / Fistula	"Sentinel" bleed followed by catastrophic shock	Late delayed phase (weeks to months)	Vascular wall erosion, digestive juice injury, arteriointestinal fistula

Copyright: © 2026 (CC BY 4.0) by the authors.

Risk Factors and Triggering Mechanisms

The propensity for delayed arterial bleeding in AGC is tied to both operative and biologic factors:

1. **Extensive Lymphadenectomy & Vascular dissection:** Radical D2 lymphadenectomy requires thorough dissection of regional blood vessels (e.g., gastroduodenal artery, common hepatic artery, splenic artery). Stripping the adventitia leaves the vessel wall vulnerable. Advanced TNM stage and T4a serosa-invasive tumors further increase technical complexity, local inflammation, and vascular friability. [2,7]
2. **Digestive Juice Exposure and Infection:** In up to 75% of delayed arterial bleeding cases treated with TAE, coexisting complications such as anastomotic leaks, duodenal stump leaks, pancreatic fistulas, or intra-abdominal abscesses are present. Corrosion by pancreatic/digestive enzymes accelerates arterial wall destruction, leading to pseudoaneurysm formation and eventual rupture. [2,8,9]
3. **Anatomic Considerations:** In subtotal (distal) gastrectomy, the gastroduodenal artery (GDA) stump is the most common source of late arterial bleeding, accounting for 64% of cases in subtotal gastrectomy embolization series. [2]

Diagnostic Workflow

Rapid clinical assessment and diagnostic stratification are critical upon recognizing signs of delayed hemorrhage.

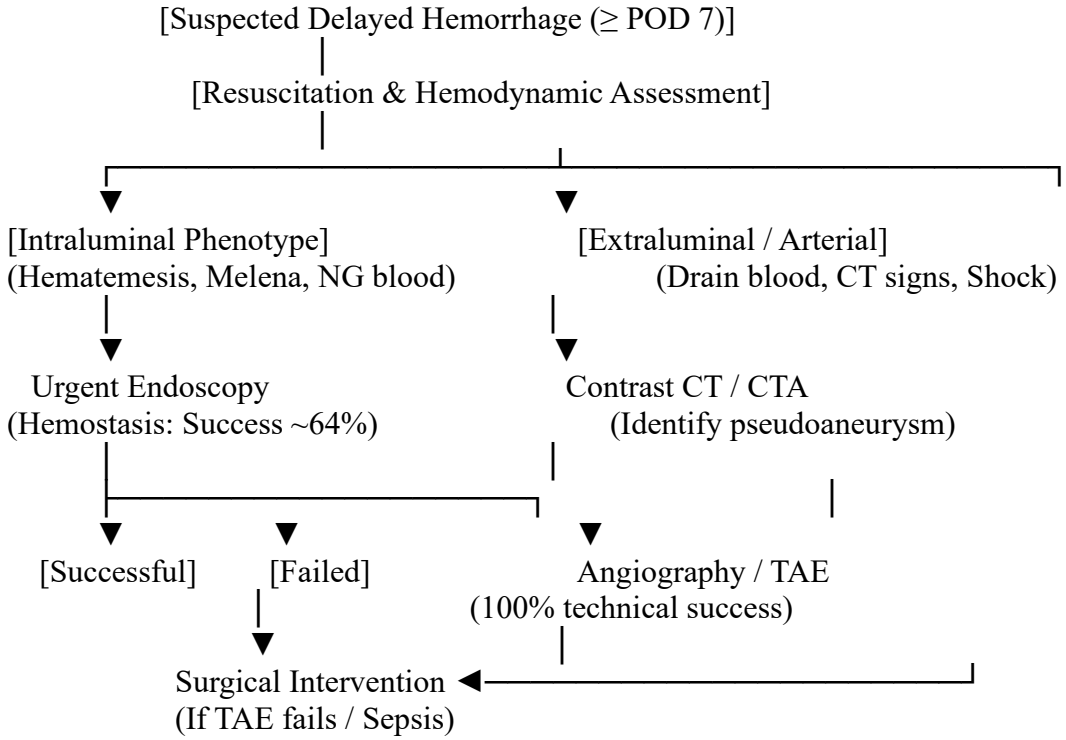

1. **Initial Resuscitation:** Immediate resuscitation taking priority—evaluating vital signs, obtaining complete blood counts, coagulation panels, crossmatching blood products, and reversing anticoagulation if applicable.
2. **Imaging (CTA):** For extraluminal or arterial bleeding suspicion, 3-phase contrast-enhanced CT angiography (CTA) is the modality of choice. CTA can identify hemoperitoneum in 100% of cases and direct signs (active extravasation or pseudoaneurysms) in over 85% of patients, serving as a blueprint for transcatheter interventions. [1,2]

Copyright: © 2026 (CC BY 4.0) by the authors.

Management Strategies

1. Endoscopic Management (Intraluminal)

Endoscopic hemostasis is strongly recommended as the primary modality for postoperative anastomotic/intraluminal bleeding (Evidence Grade C). In clinical series, endoscopic intervention achieves primary success in approximately 64% of cases. However, massive intraluminal hemorrhage with poor visualization, altered postoperative anatomy, or severe instability may necessitate escalation to interventional radiology or open surgery. [1,10]

2. Transarterial Embolization (TAE) (Extraluminal / Arterial)

TAE has emerged as the mainstay for delayed arterial hemorrhage. In a large cohort of 13,246 gastrectomies, TAE achieved a 100% technical success rate and a 79% clinical success rate. Comparative comparative observational data highlight a major clinical advantage of TAE over emergency reoperation for late arterial bleeds:

TAE vs. Surgery Outcomes for Late Arterial Bleeding:

- **Mortality:** 7.69% (TAE) vs. 56.25% (Surgery) (P = 0.008)
- **Time to Hemostasis:** 2.3 +/- 1.1 h\ (TAE) vs. 4.8 +/- 1.7 h\ (Surgery) (P < 0.001) [9]

This difference stems from the technical difficulty of re-exploring an operative field compromised by recent surgery, dense adhesions, inflammatory tissue friability, and active sepsis.

3. Surgical Revision

Emergency reoperation is indicated when:

- The patient suffers persistent hemodynamic collapse unresponsive to resuscitation.
- Endoscopic or TAE interventions fail or are anatomically precluded.
- Rare, catastrophic structural lesions exist (e.g., arteriointestinal fistulas requiring direct surgical reconstruction).
- Uncontrolled intra-abdominal contamination (severe duodenal stump leak, extensive abscess) necessitates operative washout and drainage alongside hemostasis. [9]

Illustrative Clinical Case

- **Patient Profile:** A 52-year-old male who underwent an uneventful laparoscopic subtotal gastrectomy with D2 lymphadenectomy for advanced gastric cancer.
- Pathology report pT4a pN3b (17+/23) pMx G2 L1 V1 R0
-
- **Early Course:** Mobilized early and initiated oral intake on POD 2; successfully discharged home on POD 5.
- **Delayed Presentation:** Presented back to the clinic – POD 15. Readmitted post-discharge with acute delayed hemorrhage. Clinical presentation: pale, weak, hemodynamically unstable, hypotension BP 80/40 and tachycardia fr.124/min. WCC 19.33, Hb 79g/l INR 1,73 CRP 283,78, BM 17.65 Crea 135.6 Alb 30 TP 50
- **Diagnostic & Operative Management:** Urgent CT imaging demonstrated significant intra-abdominal bleeding, prompting emergency surgical revision, evacuating the hematoma, and controlling the bleeding source.

Copyright: © 2026 (CC BY 4.0) by the authors.

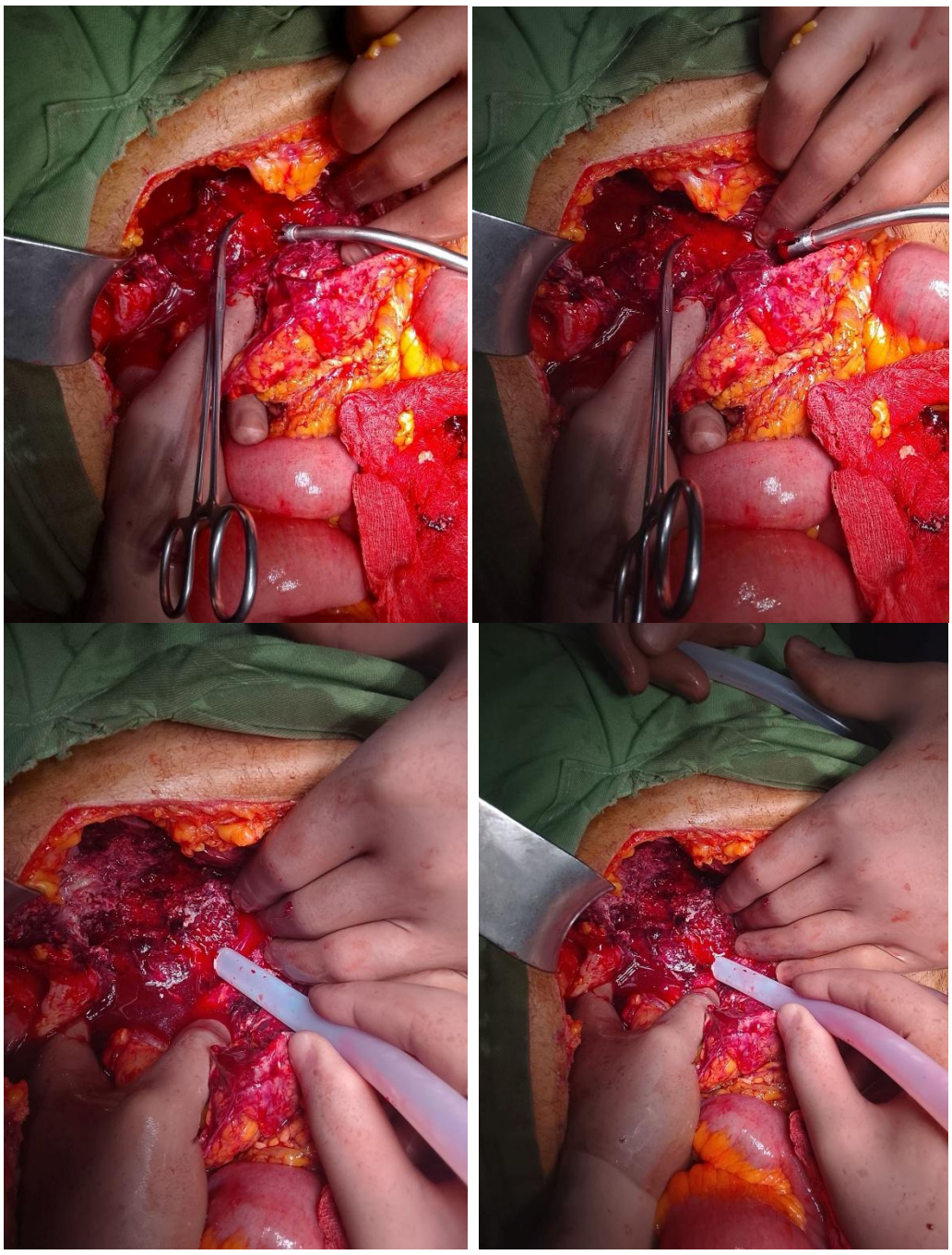

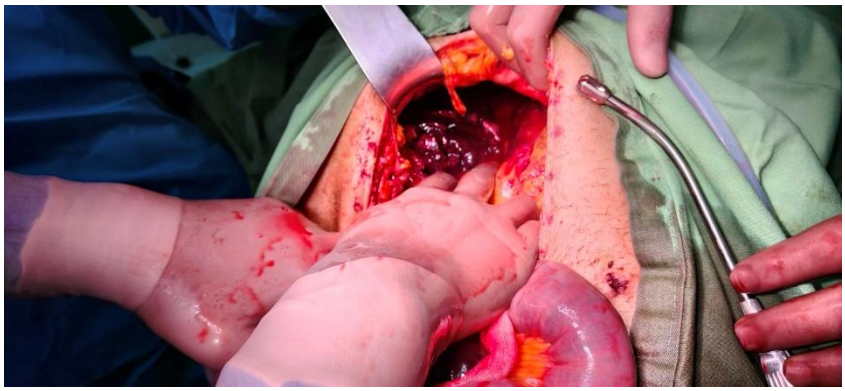

Copyright: © 2026 (CC BY 4.0) by the authors.

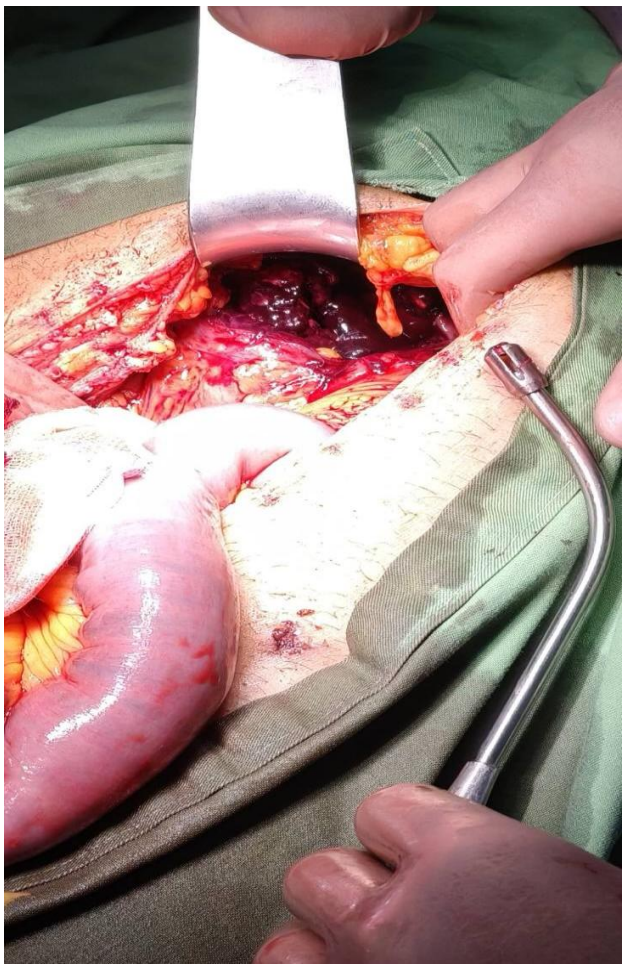

Postoperatively the patient was transferred to ICU, came back to Surgery on POD...
After an uneventful postoperative period was sent home on POD....

Conclusion and Take-Home Messages

1. **High Index of Suspicion:** Delayed postgastrectomy bleeding (after POD 7) is an uncommon but highly lethal event, most frequently manifesting 2 to 3 weeks postoperatively.
2. **Watch for Triggering Leaks:** Intersecting complications—specifically duodenal stump or anastomotic leaks combined with vascular skeletonization—are major drivers of arterial pseudoaneurysms.
3. **Phenotype-Driven Pathways:** Use urgent endoscopy for intraluminal anastomotic bleeds, and prioritize contrast CT followed by transarterial embolization (TAE-first approach) for delayed extraluminal arterial hemorrhage. Surgical revision remains a vital rescue strategy when minimally invasive techniques fail or when severe sepsis demands operative intervention.

Copyright: © 2026 (CC BY 4.0) by the authors.

References

1. Fujishiro, M., Iguchi, M., Ono, S., Funasaka, K., Sakata, Y., Mikami, T., Kataoka, M., Shimaoka, S., Michida, T., Igarashi, Y., & Tanaka, S. (2025). Guidelines for endoscopic management of nonvariceal upper gastrointestinal bleeding (second edition). *Digestive Endoscopy*, *37*(5), 447—469. https://doi.org/10.1111/den.15019 Cited by: 19
2. Han, K., Ahmed, B. M., Kim, M.-D., Won, J. Y., Lee, D. Y., Kim, G. M., Kwon, J. H., Park, S. I., Hoon Noh, S., & Hyung, W. J. (2017). Clinical outcome of transarterial embolization for postgastrectomy arterial bleeding. *Gastric Cancer*, *20*(5), 887—894. https://doi.org/10.1007/s10120-017-0700-2 Cited by: 17
3. Japanese Gastric Cancer Association. (2025). *Japanese gastric cancer treatment guidelines 2025 (7th edition)*. *Gastric Cancer*.
4. Lee, S., Ahn, J. Y., Na, H. K., Jung, K. W., Lee, J. H., Kim, D. H., Choi, K. D., Song, H. J., Lee, G. H., & Jung, H.-Y. (2016). Clinical features of postoperative anastomotic bleeding after gastrectomy and efficacy of endoscopic hemostasis. *Surgical Endoscopy*, *30*(S1), S471.
5. Park, J. Y., Kim, Y.-W., Eom, B. W., Yoon, H. M., Lee, J. H., Ryu, K. W., Cho, S. J., Lee, J. Y., Kim, C. G., & Choi, I. J. (2014). Unique patterns and proper management of postgastrectomy bleeding in patients with gastric cancer. *Surgery*, *155*(6), 1023—1029. https://doi.org/10.1016/j.surg.2014.01.014 Cited by: 36
6. Song, W., Yuan, Y., Peng, J., Chen, J., Han, F., Cai, S., Zhan, W., & He, Y. (2014). The delayed massive hemorrhage after gastrectomy in patients with gastric cancer: Characteristics, management opinions and risk factors. *European Journal of Surgical Oncology*, *40*(10), 1299—1306. https://doi.org/10.1016/j.ejso.2014.03.020 Cited by: 45
7. van der Veen, A., Brenkman, H. J. F., Seesing, M. F. J., et al. (2021). Laparoscopic versus open gastrectomy for gastric cancer (LOGICA): A multicenter randomized clinical trial. *Journal of Clinical Oncology*, *39*(9), 978—989. https://doi.org/10.1200/JCO.20.01540
8. Yang, J., Zhang, X.-H., Huang, Y.-H., Chen, B., Xu, J.-B., Chen, C.-Q., Cai, S.-R., Zhan, W.-H., He, Y.-L., & Ma, J.-P. (2016). Diagnosis and treatment of abdominal arterial bleeding after radical gastrectomy: A retrospective analysis of 1875 consecutive resections for gastric cancer. *Journal of Gastrointestinal Surgery*, *20*(3), 510—520. https://doi.org/10.1007/s11605-015-3049-z Cited by: 36
9. Diagnosis and Treatment of Abdominal Arterial Bleeding After Radical Gastrectomy: a Retrospective Analysis of 1875 Consecutive Resections for Gastric Cancer
   Journal of Gastrointestinal Surgery Yang et al.2015
10. Clinical features of postoperative anastomotic bleeding after gastrectomy and efficacy of endoscopic hemostasis: a case—control study. Surgical Endoscopy Lee et al.2016

Copyright: © 2026 (CC BY 4.0) by the authors.

РОБОТ-АСИСТИРАНА ЕЗОФАГЕКТОМИЯ ПРИ КАРЦИНОМ НА ХРАНОПРОВОДА – ТЕХНИЧЕСКИ СЪОБРАЖЕНИЯ И РЕЗУЛТАТИ.

И. ИВАНОВ, Н. ДРАГНЕВ, Д. МИТЕВ, Д. ЛАМБОСКИ, Р. ДИМОВА, Д. КОСТОВ

И. Иванов[1], Н. Драгнев[1], Д. Митев[1], Д. Ламбоски[1], Р. Димова[1], Д. Костов[2]
[1] Отделение по гръдна хирургия, МБАЛ „Сърце и мозък", Бургас
[2] Клиника по хирургия, МБАЛ „Сърце и мозък", Бургас

Въведение: Въвеждането на минимално инвазивната езофагектомия бележи ключов напредък, като подобрява следоперативното възстановяване и съкращава продължителността на болничния престой, но същевременно поставя нови предизвикателства, свързани със значителни технически ограничения – включително лимитиран обем на движенията и дълга крива на обучение. С развитието на роботизираните технологии и задълбочаването на хирургичния опит в областта на робот-асистираната езофагектомия този подход е напът да се утвърди като все по-предпочитан метод за хирургично лечение на рака на хранопровода, тъй като осигурява превъзходна хирургична прецизност и потенциално по-ниска честота на усложненията, като по този начин подобрява резултатите за пациентите.
Материал и методи: В настоящия доклад са изследвани 11 пациенти за период от 18 месеца, оперирани с робот-асистирана техника, като са проследени резултатите от проведената интервенция от гледна точка на постоперативни усложнения, скорост на възстановяване и предимства на метода по отношение на онкологичната радикалност. Преди извършването на анастомозата е провеждана оценка на перфузията на трансплантата с ICG при всички пациенти.
Резултати: От направените 11 робот-асистирани езофагектомии 6 са с интраторакална анастомоза – Ivor Lewis, и 5 са с цервикална анастомоза по McKeown. Извършени са 2 конверсии (18%) поради невъзможност за еднобелодробна вентилация и масивни адхезии. Наблюдавани са 2 инсуфициенции на анастомозата, третирани консервативно или минимално инвазивно с медиастиноскопия и дренаж. Общата честота на усложненията е 45% (5), като при болните не е регистрирана периоперативна смъртност, както и за периода на проследяване от 6 месеца. Средното оперативно време е 470 минути. Средният постоперативен болничен престой на оперираните е 9 дни.
Заключение: Проведените операции демонстрират възможността за извършване на робот-асистирани интервенции с високо ниво на безопасност, ефикасност и ускорено възстановяване на пациентите. При мнозинството от случаите на езофагеален карцином, които подлежат на оперативна намеса, дву- или триполевата езофагектомия е основният ни метод на избор за хирургично лечение.

Ключови думи: робот-асистирана хирургия, езофагектомия, езофагеален карцином

Copyright: © 2026 (CC BY 4.0) by the authors.

Въведение: Основният метод на лечение при карцином на хранопровода и гастро-езофагеалната връзка е езофагектомията. Тази операция традиционно се свързва със значителна следоперативна заболеваемост и смъртност [1]. През последните десетилетия се отчита напредък като например централизиране на грижите, разработване на подобрени протоколи за възстановяване и прилагане на минимално инвазивни техники, които подобряват периоперативните резултати при хирургично лекувани пациенти с рак на хранопровода [2]. Въпреки това, скорошно международно сравнително проучване съобщава, че честотата на усложненията е около 60% и получените данни са докладвани от центрове с голям обем операции [3]. С цел подобряване на резултатите при пациенти, подложени на езофагектомия при карцином, е необходимо да се оптимизира всеки периоперативен аспект. Една от най-новите разработки е въвеждането на робот-асистирана минимално инвазивна езофагектомия (РАМИЕ).

Материал и методи: В отделението по Гръдна Хирургия на МБАЛ „Сърце и Мозък" – Бургас за периода от май 2025 до ноември 2025 е проведен ретроспективен анализ на 8 пациента, при които е извършена робот-асистирана резекция на хранопровода по повод на карцином. От изследваните пациенти 7 са мъже, а 1 е жена. Средната възраст на пациентите в проучваната група е 68 години като варира между 58 и 76г. Трима от заболелите са с аденокарцином на гастро-езофагеалната връзка – класифициран по Siewert I, един е с плоскоклетъчен карцином на дистален хранопровод, а останалите четирима са с плоскоклетъчен карцином на средна трета на хранопровода. При четиримата пациенти с рак на гастро-езофагеалната връзка и дистален хранопровод е извършена двуполева робот-асистирана резекция с интраторакална анастомоза по Ivor-Lewis, а при четиримата пациенти с карцином на средна трета е извършена триполева робот-асистирана резекция по McKeown (Табл.1).

Таблица 1. Пациенти с извършена робот-асистирана езофагектомия

Пациентски демографски и тумор данни	
Средна възраст на пациентите	68 (58-76)
Мъжки пол	7 (8)
Достъп Триполева резекция (McKeown) Двуполева резекция (Ivor-Lewis)	 4 4
Хистология Аденокарцином Плоскоклетъчен карцином	 3 4
Клиничен стадий IIB IIIA IIIB IIIC	 2 3 1 2

Резултати: Периоперативните резултати и усложнения са обобщени в Таблица 2. Средното оперативно време (от разреза на кожата до затварянето и) е 496 минути с диапазон от 441 до 602 минути. Средната кръвозагуба е 250 мл. Среден брой отстранени лимфни възли е 24 възела с диапазон от 14 до 32. Извършени са общо 2

Copyright: © 2026 (CC BY 4.0) by the authors.

конверсии, като и двете са на коремният етап към лапаротомия, поради локално авансирал процес при карциномите на гастро-езофагеалната връзка. Няма конверсии на гръдният етап от операцията и всички са завършени с робот-асистирана торакална дисекция и анастомоза (при случаите на Ivor-Lewis) (Фиг.1). Три от цервикалните анастомози при McKeown са извършени с циркулярен механичен ушивател, а една е извършена на ръка поради напрежение и невъзможност за пласиране на стаплер. Нашият екип въведе протокол за оценка на перфузията на стомашният трансплантант с интравенозно прилагано багрило – Indocyanine Green (ICG) преди конструирането на анастомозата. След прилагането на багрилото се използва програма на DaVinci роботизираната система – Firefly, с която се осъществява оценка на кръвотока в анастомозираният участък на стомаха (Фиг 2.)

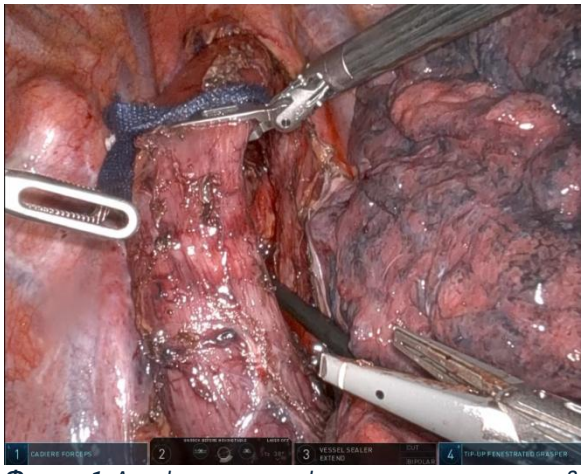

Фигура 1. *Дисекция на торакална част на хранопровода при робот-асистирана езофагектомия по McKeown.*

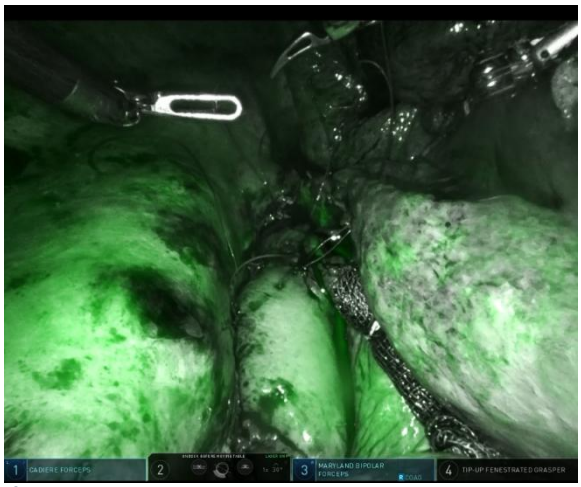

Фигура 2. *Оценка на перфузията на стомашният трансплантант с интравенозно прилагане на ICG.*

Copyright: © 2026 (CC BY 4.0) by the authors.

Таблица 2. Постоперативни резултати

Периоперативни резултати и усложнения при пациентите с РАМИЕ	
Средно оперативно време (минути)	496 (441-602)
Средна кръвозагуба (ml)	250 (150-400)
Конверсии Лапаротомия Торакотомия	 2 0
Среден престой в ОАИЛ (дни)	2 (1-4)
Усложнения (Clavien Dindo) Клас I Синдром на забавено изпразване на стомаха Билиарен ликаж от коремните дренове Клас II Контролиран ликаж на шийната анастомоза Клас IIIa Перипанкреасна колекция (КТ дренирана)	 1 1 1 1

Средната продължителност на престоя на оперираните е 8 дни, със среден престой в интензивното отделение 2 дни. Четирима (50%) пациенти са имали неусложнени болнични престои. Един пациент (12%) е претърпял анастомозен ликаж, контролиран от цервикален дрен и е самоограничил се на 20ти постоперативен ден, като пациента е изписан с дренажа и е свален в амбулаторни условия. Наблюдавано е едно усложнение в което няма докладвани данни в литературата – билиарен ликаж, верифициран с биохимичен анализ на отделимото от дрена. Описаното изтичане на билиум от коремният дренаж се преустановява спонтанно в рамките на 8 дни след операцията и не налага интервенционално или оперативно лечение и не води до септични прояви. Друго, също нехарактерно и рядко усложнение, регистрирано при един от пациентите е панкреатит с перипанкреасна колекция. В случаят е подходено с интервенционално лечение с перкутанен дренаж на колекцията под КТ контрол (Фиг.2). При всичките оперирани не се регистрират извършени реоперации на пациентите, поради леката тежест на усложненията, позволяваща консервативно поведение. Няма смъртни случаи в рамките на 30- или 90-дневния следоперативен период. Няма пациенти, изваден от проследяване. Средното време на проследяване е 3 месеца с диапазон от 1 до 6 месеца. При всичките пациенти е постигната пълна резекция с микроскопски негативни резекционни линии (R0).

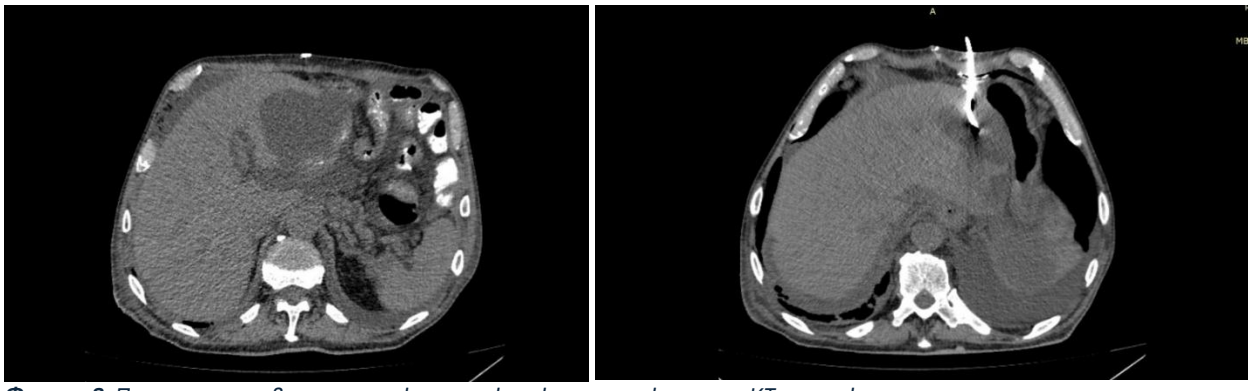

Фигура 2. *Постоперативна перипанкреасна колекция и перкутанен КТ дренаж*

Copyright: © 2026 (CC BY 4.0) by the authors.

Обсъждане:
Това проучване представлява нашият първи опит с РАМИЕ и от получените данни може да съобщим, че процедурата може да бъде осъществена с отлични резултати и голям индекс на безопасност в условията на практика с голям обем езофагеални операции и разработена робот-асистирана хирургична програма.
Времето за операция при РАМИЕ е по-дълго спрямо отворените операции и това се дължи до голяма степен на подготовката на робота и докинга на системата в две анатомични кухини последователно [4].
Процента на ликаж на анастомозите (12%) при робот-асистираните интервенции извършени в отделението е напълно съпоставим с този при отворените операции, докладвани от множество водещи центрове и вариращ между 8% и 20%, като на някои места се докладва и честота достигаща до 50% [5, 6]. Трябва да се отбележи, че в изследваната серия не се наблюдават аеро-дигестивни фистули, което е нерядко докладвано усложнение при този тип интервенции (около 4%) [7].
Съществуват още няколко потенциални предимства при робот-асистираните процедури процедури, които предстои да бъдат по-мащабно изследвани. Това са дисекцията в области като езофагеален хиатус, медиастинум, особено при пациенти с отговор от неоадювантна терапия, която може да бъде улеснена поради отличната оптика и визуализация при робот-асистираните операции, както и инструментариума с множество степени на свобода на движенията [8, 9].
От финансова гледна точка робот-асистираните операции на хранопровода са по-скъпи поради използваната техника и консуматив, но факта, че редуцират усложненията и тежестта на тяхната проява дава възможност за редуциране цената на метода, дори спрямо отворената, от спестяване на ресурс по лечението на периоперативните компликации и удължеият болничен престой [10].

Заключение:
Робот-асистираната дву- и триполева езофагектомия е процедура, свързана със значително намален риск от следоперативни усложнения, като инсуфициенция на анстомозата и дихателна недостатъчност, спрямо отворената операция. При техниката се наблюдава ниска честота на реоперации и съответно има по-кратък болничен престой и по-малък финансов разход в лечението на пациентите. Методът доказва напълно съпоставими ранни онкологични резултати, изразяващи се в голям среден брой дисецирани лимфни възли и чисти резекционни линии. За да бъдат оценени дългосрочните онкологични резултати и предимства на метода са необходими още по-дълъг период на изследване и проследяване на пациентите и по-голям брой извършени операции.

Copyright: © 2026 (CC BY 4.0) by the authors.

Библиография:

1. van Hillegersberg R, Boone J, Draaisma WA, et al. First experience with robot-assisted thoracoscopic esophagolymphadenectomy for esophageal cancer. Surg Endosc 2006;20:1435-9.
2. Ruurda JP, Draaisma WA, van Hillegersberg R, et al. Robot-assisted endoscopic surgery: a four-year single-center experience. Dig Surg 2005;22:313-20.
3. Cuschieri A, Shimi S, Banting S. Endoscopic oesophagectomy through a right thoracoscopic approach. J R Coll Surg Edinb 1992;37:7-11.
4. Biere SS, van Berge Henegouwen MI, Maas KW, et al. Minimally invasive versus open oesophagectomy for patients with oesophageal cancer: a multicentre, open-label, randomised controlled trial. Lancet 2012;379:1887-92.
5. Straatman J, van der Wielen N, Cuesta MA, et al. Minimally Invasive Versus Open Esophageal Resection: Three-year Follow-up of the Previously Reported Randomized Controlled Trial: the TIME Trial. Ann Surg 2017;266:232-6.
6. Yibulayin W, Abulizi S, Lv H, et al. Minimally invasive oesophagectomy versus open esophagectomy for resectable esophageal cancer: a meta-analysis. World J Surg Oncol 2016;14:304.
7. Sihag S, Kosinski AS, Gaissert HA, et al. Minimally Invasive Versus Open Esophagectomy for Esophageal Cancer: A Comparison of Early Surgical Outcomes From The Society of Thoracic Surgeons National Database. Ann Thorac Surg 2016;101:1281-8; discussion 1288-9.
8. Seesing MF, Gisbertz SS, Goense L, et al. A Propensity Score Matched Analysis of Open Versus Minimally Invasive Transthoracic Esophagectomy in the Netherlands. Ann Surg 2017.
9. van der Sluis PC, Ruurda JP, Verhage RJ, et al. Oncologic Long-Term Results of Robot-Assisted Minimally Invasive Thoraco-Laparoscopic Esophagectomy with Two-Field Lymphadenectomy for Esophageal Cancer. Ann Surg Oncol 2015;22 Suppl 3:S1350-6.
10. van der Sluis PC, van der Horst S, May AM, et al. Robot-assisted Minimally Invasive Thoracolaparoscopic Esophagectomy Versus Open Transthoracic Esophagectomy for Resectable Esophageal Cancer: A Randomized Controlled Trial. Ann Surg 2019;269:621-30.

Copyright: © 2026 (CC BY 4.0) by the authors.

ROBOTIC-ASSISTED ESOPHAGECTOMY FOR ESOPHAGEAL CARCINOMA – TECHNICAL CONSIDERATIONS AND RESULTS

Ivoslav Ivanov[1], Nedyalko Dragnev[1], Dimo Mitev[1],
Dimitar Lambovski[1], Rositsa Dimova[1], Daniel Kostov[2]
1 Department of Thoracic Surgery - Heart and Brain Hospital - Burgas
2 Clinic of Surgery - Heart and Brain Hospital – Burgas

Abstract
Introduction: The introduction of minimally invasive esophagectomy marks a key advance of improving postoperative recovery and shortening the length of hospital stay but at the same time it faces new challenges related to significant technical limitations – including limited range of motion and a long learning curve. With the development of robotic technologies and the deepening of surgical experience in the field of robotic-assisted esophagectomy this approach is on the way of becoming preferred method for surgical treatment of esophageal cancer as it provides superior surgical precision and potentially lower complication rates which improves patient outcomes.
Material and methods: 11 patients were studied over a period of 18 months that were operated with a robotic-assisted approach and the results of the intervention were followed up in terms of postoperative complications, recovery rate and advantages of the method in terms of oncological radicality. Before performing the anastomosis the graft perfusion was assessed with ICG in all patients.
Results: Of the 11 robotic-assisted esophagectomies performed, 6 were with intrathoracic anastomosis – Ivor Lewis and 5 were with cervical anastomosis according to McKeown. 2 conversions (18%) were performed due to inability to perform single-lung ventilation and massive adhesions. Two anastomotic leaks were observed, treated conservatively or minimally invasively with mediastinoscopy and drainage. The overall complication rate was 45% (5), and no perioperative mortality was recorded in the patients, as well as during the 6-month follow-up period. The average operative time was 470 minutes. The average postoperative hospital stay of the operated patients was 9 days.
Conclusion: The performed operations demonstrate the possibility of performing robotic-assisted interventions with a high level of safety, efficacy and accelerated recovery of the patients. In the majority of cases of esophageal carcinoma that are subject to surgical intervention, two- or three-field esophagectomy is our preferred method of choice for surgical treatment.

Keywords: robotic-assisted surgery, esophagectomy, esophageal carcinoma

Copyright: © 2026 (CC BY 4.0) by the authors.

Introduction: The mainstay of treatment for esophageal and gastroesophageal junction carcinoma is esophagectomy. This surgery has traditionally been associated with significant postoperative morbidity and mortality [1]. In recent decades, advances such as centralization of care, development of improved recovery protocols, and implementation of minimally invasive techniques have improved perioperative outcomes in surgically treated patients with esophageal cancer [2]. However, a recent international comparative study reported a complication rate of approximately 60%, and the data were reported from centers with a high volume of operations [3]. In order to improve outcomes in patients undergoing esophagectomy for carcinoma, it is necessary to optimize every perioperative aspect. One of the most recent developments is the introduction of robot-assisted minimally invasive esophagectomy (RAMIE).

Material and methods: In the Department of Thoracic Surgery of the Heart and Brain Hospital - Burgas, a retrospective analysis of 8 patients who underwent robot-assisted resection of the esophagus due to carcinoma was conducted for the period from May 2025 to November 2025. Of the patients studied, 7 were men and 1 was a woman. The average age of the patients in the study group was 68 years, varying between 58 and 76 years. Three of the patients had adenocarcinoma of the gastroesophageal junction - classified according to Siewert I, one had squamous cell carcinoma of the distal esophagus, and the remaining four had squamous cell carcinoma of the middle third of the esophagus. In the four patients with cancer of the gastroesophageal junction and distal esophagus, a two-field robot-assisted resection with intrathoracic anastomosis according to Ivor-Lewis was performed, and in the four patients with carcinoma of the middle third, a three-field robot-assisted resection according to McKeown was performed (Table 1).

Table 1. Patients with robotic-assisted esophagectomy

Patient demographics and tumor data	
Average Age	68 (58-76)
Male patients	7 (8)
Approach Three field resection (McKeown) Two Field Resection (Ivor-Lewis)	 4 4
Histology Adenocarcinoma Squamous cell carcinoma	 3 4
Clinical Stage IIB IIIA IIIB IIIC	 2 3 1 2

Results:
Perioperative outcomes and complications are summarized in Table 2. The mean operative time (from skin incision to closure) was 496 minutes with a range of 441 to 602 minutes. The mean blood loss was 250 ml. The mean number of lymph nodes removed was 24 nodes with a range of 14 to 32. A total of 2 conversions were performed, both at the abdominal stage to

Copyright: © 2026 (CC BY 4.0) by the authors.

laparotomy, due to locally advanced gastroesophageal junction carcinomas. There were no conversions at the thoracic stage of the operation, and all were completed with robot-assisted thoracic dissection and anastomosis (in the Ivor-Lewis cases) (Fig. 1). Three of the McKeown cervical anastomoses were performed with a circular mechanical stapler, and one was performed by hand due to tension and inability to place a stapler. Our team implemented a protocol for assessing gastric graft perfusion with intravenously administered Indocyanine Green (ICG) dye prior to anastomosis construction. After dye administration, a DaVinci robotic system Firefly program was used to assess blood flow in the anastomotic region of the stomach (Fig. 2).

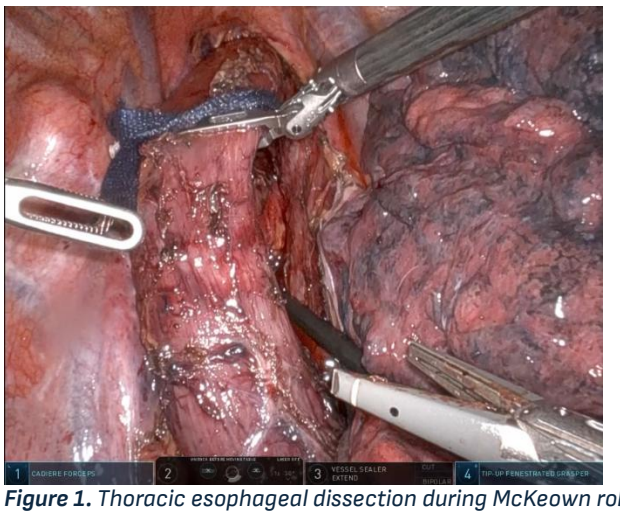

Figure 1. *Thoracic esophageal dissection during McKeown robot-assisted esophagectomy.*

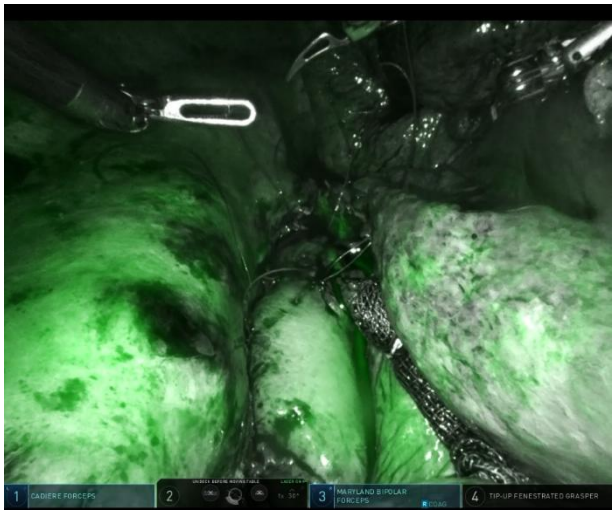

Figure *Perfusion assesment of gastric conduit with intravenous application of ICG.*

Copyright: © 2026 (CC BY 4.0) by the authors.

Table 2. Postoperative results

Perioperative results and complications in RAMIE	
Average operative time (minutes)	496 (441-602)
Average blood-loss (ml)	250 (150-400)
Conversions Laparotomy Thoracotomy	 2 0
Average stay in ICU (days)	2 (1-4)
Complications (Clavien Dindo) Class I Gastric Outlet Obstruction Billiary leakage from drain Class II Drain controled anastomotic leakage Class IIIa Peripancreatic collection (CT drained)	 1 1 1 1

The average length of stay for the operated patients was 8 days, with an average stay in the intensive care unit for 2 days. Four (50%) patients had uneventful hospital stays. One patient (12%) suffered anastomotic leakage controlled by a cervical drain and was self-limited on the 20th postoperative day. The patient was discharged with the drain and it was removed on an outpatient basis. One complication was observed for which there are no reported data in the literature – billiary leakage verified by biochemical analysis of the discharge from the drain. The described leakage of biliary fluid from the abdominal drain stopped spontaneously within 8 days after the operation and did not require interventional or surgical treatment and did not lead to septic manifestations. Another, also unusual and rare complication registered in one of the patients was pancreatitis with peripancreatic collection. In this case interventional treatment with percutaneous drainage of the collection under CT control was applied (Fig. 2). In all the patients who underwent surgery, no reoperations were recorded due to the mild severity of the complications allowing for conservative management. There was no mortality registered within the 30- or 90-day postoperative period. No patients were removed from follow-up. The median follow-up time was 3 months with a range of 1 to 6 months. In all patients complete resection with microscopically negative resection lines (R0) was achieved.

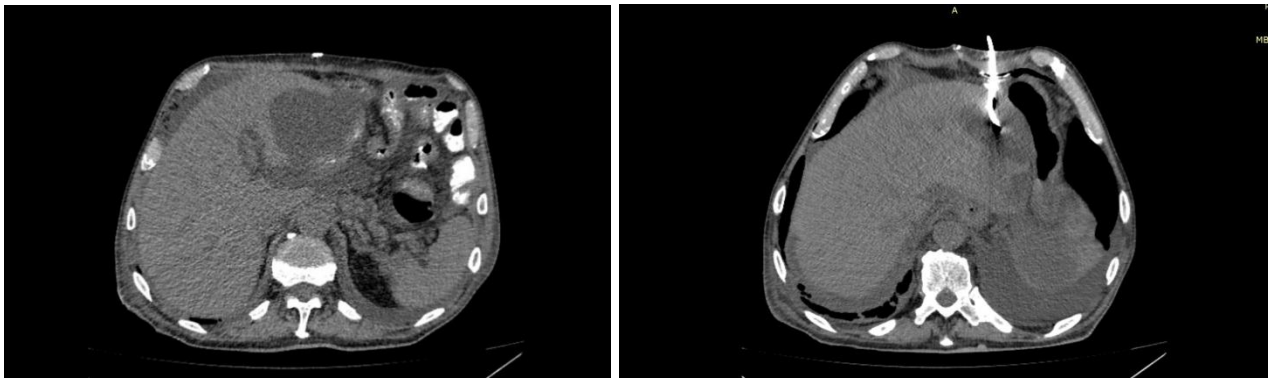

Figure 2. *Postoperative peripancreatic collection and percutaneous CT drainage*

Copyright: © 2026 (CC BY 4.0) by the authors.

Discussion:
This study reports our first experience with RAMIE and from the data obtained we can report that the procedure can be performed with excellent results and a high safety index in a practice with a large volume of esophageal surgeries and a developed robot-assisted surgical program. The operation time for RAMIE is longer compared to open surgeries and this is largely due to the preparation of the robot and the docking of the system in two anatomical cavities sequentially [4].
The rate of anastomotic leakage (12%) in robot-assisted interventions performed in the department is fully comparable to that in open surgeries reported by many leading centers and varies between 8% and 20%, with some places reporting a frequency reaching 50% [5, 6]. It should be noted that aero-digestive fistulas were not observed in the studied series, which is a frequently reported complication in this type of interventions (about 4%) [7].
There are several other potential advantages of robot-assisted procedures that remain to be explored in greater detail. These include dissection in areas such as the esophageal hiatus and mediastinum, especially in patients who have responded to neoadjuvant therapy, which may be facilitated by the superior optics and visualization of robot-assisted surgery, as well as the instrumentation with multiple degrees of freedom [8, 9].
From a financial perspective, robot-assisted esophageal surgery is more expensive due to the equipment and consumables used, but the fact that it reduces complications and the severity of their manifestation allows for a reduction in the cost of the method, even compared to the open method, by saving resources on the treatment of perioperative complications and prolonged hospital stay [10].

Conclusion:
Robot-assisted bi- and tri-pole esophagectomy is a procedure associated with a significantly reduced risk of postoperative complications, such as anastomotic leak and respiratory failure, compared to open surgery. The technique has a low frequency of reoperations and, accordingly, a shorter hospital stay and lower financial costs in the treatment of patients. The method demonstrates completely comparable early oncological results, expressed in a large average number of dissected lymph nodes and clean resection lines. In order to assess the long-term oncological results and advantages of the method, an even longer period of study and follow-up of patients and a larger number of operations are needed.

Copyright: © 2026 (CC BY 4.0) by the authors.

References

1. van Hillegersberg R, Boone J, Draaisma WA, et al. First experience with robot-assisted thoracoscopic esophagolymphadenectomy for esophageal cancer. Surg Endosc 2006;20:1435-9.
2. Ruurda JP, Draaisma WA, van Hillegersberg R, et al. Robot-assisted endoscopic surgery: a four-year single-center experience. Dig Surg 2005;22:313-20.
3. Cuschieri A, Shimi S, Banting S. Endoscopic oesophagectomy through a right thoracoscopic approach. J R Coll Surg Edinb 1992;37:7-11.
4. Biere SS, van Berge Henegouwen MI, Maas KW, et al. Minimally invasive versus open oesophagectomy for patients with oesophageal cancer: a multicentre, open-label, randomised controlled trial. Lancet 2012;379:1887-92.
5. Straatman J, van der Wielen N, Cuesta MA, et al. Minimally Invasive Versus Open Esophageal Resection: Three-year Follow-up of the Previously Reported Randomized Controlled Trial: the TIME Trial. Ann Surg 2017;266:232-6.
6. Yibulayin W, Abulizi S, Lv H, et al. Minimally invasive oesophagectomy versus open esophagectomy for resectable esophageal cancer: a meta-analysis. World J Surg Oncol 2016;14:304.
7. Sihag S, Kosinski AS, Gaissert HA, et al. Minimally Invasive Versus Open Esophagectomy for Esophageal Cancer: A Comparison of Early Surgical Outcomes From The Society of Thoracic Surgeons National Database. Ann Thorac Surg 2016;101:1281-8; discussion 1288-9.
8. Seesing MF, Gisbertz SS, Goense L, et al. A Propensity Score Matched Analysis of Open Versus Minimally Invasive Transthoracic Esophagectomy in the Netherlands. Ann Surg 2017.
9. van der Sluis PC, Ruurda JP, Verhage RJ, et al. Oncologic Long-Term Results of Robot-Assisted Minimally Invasive Thoraco-Laparoscopic Esophagectomy with Two-Field Lymphadenectomy for Esophageal Cancer. Ann Surg Oncol 2015;22 Suppl 3:S1350-6.
10. van der Sluis PC, van der Horst S, May AM, et al. Robot-assisted Minimally Invasive Thoracolaparoscopic Esophagectomy Versus Open Transthoracic Esophagectomy for Resectable Esophageal Cancer: A Randomized Controlled Trial. Ann Surg 2019;269:621-30.

Copyright: © 2026 (CC BY 4.0) by the authors.

ЕНДОСКОПСКА ВАКУУМ ТЕРАПИЯ ПРИ ИНТРАТОРАКАЛНА ИНСУФИЦИЕНЦИЯ НА АНАСТОМОЗАТА СЛЕД ЕЗОФАГЕКТОМИЯ И ГАСТРЕКТОМИЯ.

В. КОСТОВ, А. ЧЕРВЕНЯКОВ, Д. ВРАЧАНСКИ, И. ГЕОРГИЕВ, К. ВИДИНОВ, Б. БОРИСОВ, И. ТИШКОВ, И. БОЕВА

В. Костов[1], А. Червеняков[1], Д. Врачански[1], И. Георгиев[1], К. Видинов[1], Б. Борисов[2], И. Тишков[1], И. Боева[1]
[1] УМБАЛ „Софиямед", София
[2] УМБАЛ „Сърце и мозък", Плевен

Въведение: Интраторакалната инсуфициенция на анастомозата след езофагектомия или гастректомия е тежко усложнение, свързано със значителна заболеваемост и смъртност. Ендоскопската вакуум терапия (EVT) се утвърждава като минимално инвазивна терапевтична опция при подбрани пациенти.
Материал и методи: Представяме серия от четирима пациенти, развили интраторакална инсуфициенция на анастомозата след езофагектомия или гастректомия, без некроза на трансплантата. Всички пациенти са лекувани с EVT в съчетание с адекватен хирургичен дренаж и нутритивна поддръжка. EVT е осъществена чрез ендоскопско поставяне на полиуретанова гъба в кухината на дефекта, свързана с продължително отрицателно налягане през назогастрална сонда. Смяната на гъбата е извършвана на всеки 72—96 часа.
Резултати: EVT доведе до успешно затваряне на анастомотичните дефекти и при четиримата пациенти. Лечението позволи прогресивен контрол на локалната инфекция и възстановяване на гастроинтестиналния континуитет. Всички пациенти възобновиха пероралния прием преди изписване и при нито един не се наложи хирургична ревизия.
Заключение: EVT изглежда ефективна минимално инвазивна опция при подбрани пациенти с интраторакална инсуфициенция на анастомозата след езофагеална или стомашна резекция. В съчетание с адекватен дренаж и нутритивна поддръжка EVT може да постигне успешно затваряне на дефекта, избягвайки хирургична ревизия. Необходими са допълнителни проучвания, които да сравнят EVT със стентирането и да оценят продължителността на лечението, усложненията и дългосрочните резултати.

Ключови думи: ендоскопска вакуум терапия (EVT), карцином на хранопровода, интраторакална анастомотична инсуфициенция

Copyright: © 2026 (CC BY 4.0) by the authors.

ENDOSCOPIC VACUUM THERAPY FOR INTRATHORACIC ANASTOMOTIC LEAKAGE AFTER ESOPHAGECTOMY AND GASTRECTOMY

V. Kostov[1], A. Tcherveniakov[1], D. Vrachanski[1], I. Georgiev[1], K. Vidinov[1], B. Borisov[2], I. Tishkov[1], I. Boeva[1]
[1] UMHAT Sofiamed, Sofia
[2] Heart and Brain University Hospital, Pleven

Introduction: Intrathoracic anastomotic leakage after esophagectomy or gastrectomy is a severe complication associated with substantial morbidity and mortality. Endoscopic vacuum therapy (EVT) has emerged as a minimally invasive treatment option in selected patients.
Material and Methods: We present a case series of four patients who developed intrathoracic anastomotic leakage following esophagectomy or gastrectomy, without conduit necrosis. All patients were treated with EVT combined with adequate surgical drainage and nutritional support. EVT was performed by endoscopic placement of a polyurethane sponge into the leak cavity, connected to continuous negative pressure via a nasogastric tube. Sponge replacement was performed every 72—96 hours.
Results: EVT resulted in successful closure of the anastomotic defects in all four patients. Treatment allowed progressive control of the local infection and restoration of gastrointestinal continuity. All patients resumed oral intake before discharge, and none required surgical revision.
Conclusion: EVT appears to be an effective minimally invasive option for selected patients with intrathoracic anastomotic leakage after esophageal or gastric resection. When combined with adequate drainage and nutritional support, EVT may achieve successful leak closure while avoiding surgical revision. Further studies are required to compare EVT with stenting and to evaluate treatment duration, complications, and long-term outcomes.

Keywords: endoscopic vacuum therapy (EVT), esophageal cancer, intrathoracic anastomotic leakage

Copyright: © 2026 (CC BY 4.0) by the authors.

ХИРУРГИЯ НА ХРАНОПРОВОДА СЛЕД ПРЕДИШНИ РЕЗЕКЦИИ И РЕКОНСТРУКЦИИ, КОРЕМНИ ИНТЕРВЕНЦИИ И ЕНДОСКОПСКИ ПРОЦЕДУРИ ЗА БЕНИГНЕНИ ЕЗОФАГЕАЛНИ СТРИКТУРИ.

М. АЛЕКСИЕВА, З. МАКШУТОВА, Г. ГЕРГОВ, М. АТАНАСОВА, Р. ЕНЕВ, Г. ЯНКОВ

М. Алексиева[1], З. Макшутова[1], Г. Гергов[1], М. Атанасова[2], Р. Енев[2], Г. Янков[1]
[1] Клиника по гръдна хирургия, УМБАЛ „Св. Иван Рилски", Медицински университет – София
[2] Клиника по анестезиология и интензивно лечение, УМБАЛ „Св. Иван Рилски", Медицински университет – София

Въведение: Една от най-предизвикателните и понякога обезсърчителни области в общата и торакалната хирургия е резекционната и реконструктивната хирургия на хранопровода. Изборът на най-подходящия орган за реконструкция е от изключително значение за възстановяване на нормалната функция. Използването на колон за реконструкция или като bypass е по-сложна интервенция в сравнение с използването на стомах или тънко черво. Дебелочревната реконструкция обикновено е интервенция на втора линия, когато стомахът не може да бъде използван по различни причини. Честотата на усложненията след повторна хирургия за езофагеално заместване е неясна, а съобщенията в литературата са изключително ограничени. Въвеждането на стентове при бенигнени стриктури на хранопровода е дискутабилно и с временен ефект.

Материал и методи: За период от 6 години (2019–2025 г.) в Клиниката по гръдна хирургия при УМБАЛ „Св. Иван Рилски" са оперирани 11 пациенти с бенигнени стриктури на хранопровода (3 корозивни, 5 пептични, свързани с рефлукс, 2 след стентиране и 1 следоперативна). Извършени са следните оперативни намеси: ретростернална колоезофагопластика след предишна гастроезофагопластика при 1 пациент; субтотална резекция на „забравения" нативен хранопровод с резекция на шести сегмент на десния бял дроб след предишна ретростернална колоезофагопластика при 1 пациент; резекция на шийна езофагоколична анастомоза и реанастомоза след ретростернална колоезофагопластика при 1 пациент; неоезофагойеюнопластика след ретростернална колоезофагопластика при 1 пациент; двуетапна резекция и реконструкция чрез ретростернална колоезофагопластика след „стент в стент" техника при 1 пациент; гастроезофагопластика по McKeown след „стент в стент" техника при 1 пациент; десностранна интраторакална илеоцекоколоезофагопластика след трансендоскопска кистогастростомия при 1 пациент; резекция и тънкочревна анастомоза след ретростернална колоезофагопластика при 1 пациент; гастроезофагопластика по Ivor-Lewis след една или две отворени коремни интервенции при 3 пациенти.

Резултати: Не е наблюдавана 30-дневна оперативна смъртност. Следоперативни усложнения са установени при 5 болни. При 1 от пациентите се развиа суправентрикуларна аритмия и десностранна сърдечна слабост, която беше третирана успешно. При 1 от пациентите беше наблюдавана супурация на раната на лапаротомията, която беше разрешена успешно. При 1 пациент беше евакуиран

Copyright: © 2026 (CC BY 4.0) by the authors.

контралатерален плеврален излив посредством плеврална пункция. Двама от пациентите развиха дискретни фиброзни стриктури в областта на езофагоколичната и езофагогастралната анастомоза, които бяха разрешени успешно след съответно една и две ендоскопски дилатации с бужове.

Заключение: Хирургичните намеси след предишни резекции и реконструкции на хранопровода са изключително рискови, много трудни за изпълнение и представляват предизвикателство за извършващите ги хирурзи. Операциите след поставянето на един или два стента също така са свързани със значителни затруднения по време на хирургичната експлорация заради променената периезофагеална анатомия на медиастинума. Предишни коремни интервенции допълнително създават трудности при реконструкцията на хранопровода.

Ключови думи: предишна резекция и реконструкция на хранопровода, стент в стент техника, гастроезофагопластика, колоезофагопластика

ESOPHAGEAL SURGERY AFTER PREVIOUS RESECTIONS AND RECONSTRUCTIONS, ABDOMINAL INTERVENTIONS AND ENDOSCOPIC PROCEDURES FOR BENIGN ESOPHAGEAL STRICTURES

M. Aleksieva[1], Z. Makshutova[1], G. Gergov[1], M. Atanasova[2], R. Enev[2], G. Yankov[1]
[1] Department of Thoracic Surgery, St. Ivan Rilski University Hospital, Medical University of Sofia
[2] Department of Anesthesiology and Intensive Care, St. Ivan Rilski University Hospital, Medical University of Sofia

Introduction: One of the most challenging and sometimes daunting areas in general and thoracic surgery is esophageal resection and reconstruction. The most appropriate organ for reconstruction is of utmost importance for restoring normal function. The use of the colon for reconstruction or as a bypass is a more complex intervention compared to the use of the stomach or small intestine. Colon reconstruction is usually a second-line intervention when the stomach cannot be used for various reasons. The incidence of complications after repeat esophageal replacement surgery is unclear, and reports in the literature are extremely limited. The introduction of stents in benign esophageal strictures is debatable and has a temporary effect.

Material and Methods: Over a period of 6 years (2019—2025), 11 patients with benign esophageal strictures (3 corrosive, 5 peptic, reflux-related, 2 post-stenting and 1 postoperative) were operated on at the Department of Thoracic Surgery at St. Ivan Rilski University Hospital. The following surgical interventions were performed: retrosternal coloesophagoplasty after previous gastroesophagoplasty in 1 patient; subtotal resection of the "forgotten" native esophagus with resection of the sixth segment of the right lung after previous retrosternal coloesophagoplasty in 1 patient; resection of cervical esophagocolic anastomosis and reanastomosis after retrosternal coloesophagoplasty in 1 patient; neoesophagojejunoplasty after retrosternal coloesophagoplasty in 1 patient; two-stage resection and reconstruction by retrosternal coloesophagoplasty after stent-in-stent technique in 1 patient; McKeown gastroesophagoplasty after stent-in-stent technique in 1

Copyright: © 2026 (CC BY 4.0) by the authors.

patient; right-sided intrathoracic ileocecocoloesophagoplasty after transendoscopic cystogastrostomy in 1 patient; resection and small bowel anastomosis after retrosternal coloesophagoplasty in 1 patient; Ivor-Lewis gastroesophagoplasty after one or two open abdominal interventions in 3 patients.

Results: No 30-day operative mortality was observed. Postoperative complications were observed in 5 patients. Supraventricular arrhythmia and right-sided heart failure developed in 1 patient, which was treated successfully. Suppuration of the laparotomy wound was observed in 1 patient, which was resolved successfully. In 1 patient, a contralateral pleural effusion was evacuated by pleural puncture. Two of the patients developed discrete fibrous strictures in the area of the esophagocolic and esophagogastric anastomoses, which were successfully resolved after one and two endoscopic bougie dilatations, respectively.

Conclusion: Surgical interventions after previous esophageal resections and reconstructions are extremely risky, very difficult to perform, and represent a challenge for the surgeons performing them. Operations after the placement of one or two stents are also associated with significant difficulties during surgical exploration due to the altered periesophageal anatomy of the mediastinum. Previous abdominal interventions additionally create difficulties in esophageal reconstruction.

Keywords: previous esophageal resection and reconstruction, stent-in-stent technique, gastroesophagoplasty, coloesophagoplasty

Copyright: © 2026 (CC BY 4.0) by the authors.

МЕДИАСТИНОСКОПСКИ ПОДХОД ПРИ ИНСУФИЦИЕНЦИЯ НА ЕЗОФАГОГАСТРИЧНА АНАСТОМОЗА СЛЕД РЕЗЕКЦИЯ НА ХРАНОПРОВОДА ПО IVOR-LEWIS.

Д. МИТЕВ, И. ИВАНОВ, Н. ДРАГНЕВ, Д. ЛАМБОВСКИ, Р. ДИМОВА

Д. Митев[1], И. Иванов[1], Н. Драгнев[1], Д. Ламбовски[1], Р. Димова[1]
[1] МБАЛ „Сърце и мозък", Бургас

Въведение: Инсуфициенцията на анастомозата е едно от най-тежките усложнения след езофагектомия. В повишен риск са полиморбидните пациенти, преминали през неоадювантна терапия. При ограничена в медиастинума инсуфициенция, без разпространение на инфекцията към плевралното или перитонеалното пространство, директното дрениране на медиастиналната колекция може да замени реоперацията.
Представяне на клиничен случай: Представяме случай на 75-годишен полиморбиден пациент с установен аденокарцином на гастроезофагеалната връзка – Siewert I, cT2N0M0. След неоадювантна терапия по FLOT протокол се проведе отворена езофагектомия по Ivor-Lewis. На 7-ия ден след операцията е проведена серия с глътка водноразтворим контраст, като не се установяват рентгенови данни за екстралуминация. При гладък ранен постоперативен период пациентът е дехоспитализиран на осмия ден. На следващия ден пациентът е с остра болка в гърба и е рехоспитализиран. Компютърната томография с перорален контраст доказа интраторакална инсуфициенция на анастомозата с наличие на абсцес в зоната, без плеврална контаминация. Предвид коморбидитета на пациента, мащабната хирургична интервенция и ограничения характер на усложнението се избра чрез видеомедиастиноскоп да се осъществи директен достъп до абсцесната кухина с евакуация, лаваж и дренаж. Процедурата е извършена за 15 минути под обща анестезия. Ентералното хранене се възстанови на петия постоперативен ден, а дренът е премахнат на деветия ден.
Дискусия: Неоадювантната терапия е утвърдена част от мултимодалното лечение на карцинома на хранопровода и езофагогастралната връзка и е причина все повече пациенти да достигат до операция, но инсуфициенцията на интраторакалната анастомоза остава предизвикателство, особено при коморбидни пациенти, при които реоперацията е свързана със значителен риск. Минимално инвазивният подход е основна цел при лечението на това усложнение с цел редуциране на смъртността и други усложнения.
Заключение: При представения случай медиастиноскопският дренаж осигури бърз и ефективен контрол на медиастиналната инфекция, свързана с инсуфициенцията на анастомозата, без необходимост от реоперация. Подходът може да представлява безопасна и минимално инвазивна алтернатива при внимателно подбрани пациенти с локализирана интраторакална анастомотична инсуфициенция.

Ключови думи: интраторакална инсуфициенция на анастомоза, карцином на езофагогастралната връзка, медиастиноскопия, езофагектомия

Copyright: © 2026 (CC BY 4.0) by the authors.

MEDIASTINOSCOPIC APPROACH TO ESOPHAGOGASTRIC ANASTOMOTIC LEAKAGE AFTER IVOR-LEWIS ESOPHAGECTOMY

D. Mitev[1], I. Ivanov[1], N. Dragnev[1], D. Lambovski[1], R. Dimova[1]
[1] Heart and Brain Hospital, Burgas

Introduction: Anastomotic leakage is one of the most severe complications after esophagectomy. Polymorbid patients who have undergone neoadjuvant therapy are at increased risk. In leakage confined to the mediastinum, without spread of the infection to the pleural or peritoneal space, direct drainage of the mediastinal collection may replace reoperation.
Case presentation: We present the case of a 75-year-old polymorbid patient with adenocarcinoma of the gastroesophageal junction – Siewert I, cT2N0M0. After neoadjuvant therapy according to the FLOT protocol, open Ivor-Lewis esophagectomy was performed. On the 7th postoperative day a water-soluble contrast swallow series was performed, with no radiological evidence of extraluminal leakage. The early postoperative course was uneventful and the patient was discharged on day eight. The following day he presented with acute back pain and was readmitted. Computed tomography with oral contrast demonstrated intrathoracic anastomotic leakage with an abscess in the area, without pleural contamination. Given the patient's comorbidity, the magnitude of the surgical intervention and the localized nature of the complication, direct access to the abscess cavity via videomediastinoscope was chosen, with evacuation, lavage and drainage. The procedure was performed in 15 minutes under general anesthesia. Enteral feeding was resumed on the fifth postoperative day and the drain was removed on the ninth day.
Discussion: Neoadjuvant therapy is an established part of the multimodal treatment of carcinoma of the esophagus and the gastroesophageal junction and is the reason why an increasing number of patients reach surgery, but intrathoracic anastomotic leakage remains a challenge, particularly in comorbid patients in whom reoperation carries considerable risk. A minimally invasive approach is a principal goal in the management of this complication, with the aim of reducing mortality and further complications.
Conclusion: In the case presented, mediastinoscopic drainage provided rapid and effective control of the mediastinal infection associated with the anastomotic leak, without the need for reoperation. The approach may represent a safe and minimally invasive alternative in carefully selected patients with localized intrathoracic anastomotic leakage.

Keywords: intrathoracic anastomotic leakage, carcinoma of the gastroesophageal junction, mediastinoscopy, esophagectomy

Copyright: © 2026 (CC BY 4.0) by the authors.

РОБОТ-АСИСТИРАНА ТРАНСТОРАКАЛНА ЕЗОФАГЕКТОМИЯ ПРИ РАК НА ХРАНОПРОВОДА И ГЕВ СЛЕД НЕОАДЮВАНТНА ХИМИОЛЪЧЕТЕРАПИЯ.

Ц. МИНЧЕВ, В. МАРИНОВ, К. ДРАГАНОВ, А. АНГЕЛОВ, С. БИЗЬОКОВ, С. БОГДАНОВ, Е. МАНОЛОВ

Ц. Минчев[1], В. Маринов[2], К. Драганов[2], А. Ангелов[1], С. Бизьоков[1], С. Богданов[1], Е. Манолов[1]
[1] Клиника по гръдна хирургия, Аджибадем Сити Клиник МБАЛ „Токуда“, София
[2] Клиника по чернодробно-жлъчна, панкреатична и обща хирургия, Аджибадем Сити Клиник МБАЛ „Токуда“, София

Въведение: Въпреки че робот-асистираните минимално инвазивни езофагектомии (RAMIE) се разширяват клинично, малко проучвания съобщават за пациенти с локално напреднал рак на хранопровода, подложени на неоадювантна химиолъчева терапия (nCRT).
Материал и методи: От 2019 до 2026 г. 116 пациенти с плоскоклетъчен карцином на хранопровода и ГЕВ са подложени на RAMIE, а 86 от тях са получили nCRT в нашата институция. През периода 2006—2019 г. са извършени 45 миниинвазивни езофагектомии (MIE). Сравнихме постоперативната смъртност и заболеваемост на пациенти с RAMIE и nCRT и с MIE без nCRT. Всички операции са извършени от един екип.
Резултати: При пациентите, получили nCRT, групите RAMIE и MIE са имали сходно оперативно време, очаквана кръвозагуба и смъртност в ранния период. Честотата на рецидив (≤1 година) при MIE групата е 3%. RAMIE показа висок процент на пълна резекция. Сигнификантна е разликата в броя на екстирпираните лимфни възли (RAMIE средно 28, MIE средно 14; p<0.001). По отношение на постоперативната заболеваемост — анастомотичен теч, хилоторакс, постоперативно кървене и инфекция на раната — параметрите са почти сравними. RAMIE групата е имала по-ниска, но не статистически значима честота на постоперативна пневмония в сравнение с MIE групата (5,7% срещу 13,5%; p=0.341). RAMIE групата има по-висок процент на следоперативен контралатерален плеврален дренаж.
Заключение: При пациенти, получили nCRT за локално напреднал рак на хранопровода, RAMIE е безопасна и осъществима, със сравнима постоперативна смъртност и заболеваемост с MIE без неоадювантна терапия. Пациенти с напреднал стадий на рак на хранопровода, които са получили nCRT, могат да бъдат хирургични кандидати за RAMIE.

Ключови думи: роботизирана хирургия, неоадювантна химиолъчетерапия при карцином на хранопровода

Copyright: © 2026 (CC BY 4.0) by the authors.

ROBOT-ASSISTED TRANSTHORACIC ESOPHAGECTOMY FOR CANCER OF THE ESOPHAGUS AND THE GASTROESOPHAGEAL JUNCTION AFTER NEOADJUVANT CHEMORADIOTHERAPY

Ts. Minchev[1], V. Marinov[2], K. Draganov[2], A. Angelov[1], S. Bizyokov[1], S. Bogdanov[1], E. Manolov[1]
[1] Department of Thoracic Surgery, Acibadem City Clinic Tokuda Hospital, Sofia
[2] Clinic of Hepato-Biliary, Pancreatic and General Surgery, Acibadem City Clinic Tokuda Hospital, Sofia

Introduction: Although robot-assisted minimally invasive esophagectomy (RAMIE) is expanding clinically, few studies report on patients with locally advanced esophageal cancer who have undergone neoadjuvant chemoradiotherapy (nCRT).
Material and Methods: Between 2019 and 2026, 116 patients with squamous cell carcinoma of the esophagus and the gastroesophageal junction underwent RAMIE, and 86 of them received nCRT at our institution. During the period 2006—2019, 45 minimally invasive esophagectomies (MIE) were performed. We compared postoperative mortality and morbidity in patients with RAMIE and nCRT against MIE without nCRT. All operations were performed by a single team.
Results: In the patients who received nCRT, the RAMIE and MIE groups had comparable operative time, estimated blood loss and early mortality. The recurrence rate (≤1 year) in the MIE group was 3%. RAMIE showed a high rate of complete resection. The difference in the number of lymph nodes retrieved was significant (RAMIE mean 28, MIE mean 14; p<0.001). With regard to postoperative morbidity — anastomotic leak, chylothorax, postoperative bleeding and wound infection — the parameters were almost comparable. The RAMIE group had a lower, but not statistically significant, rate of postoperative pneumonia compared with the MIE group (5.7% vs. 13.5%; p=0.341). The RAMIE group had a higher rate of postoperative contralateral pleural drainage.
Conclusion: In patients who received nCRT for locally advanced esophageal cancer, RAMIE is safe and feasible, with postoperative mortality and morbidity comparable to MIE without neoadjuvant therapy. Patients with advanced-stage esophageal cancer who have received nCRT may be surgical candidates for RAMIE.
Keywords: robotic surgery, neoadjuvant chemoradiotherapy for esophageal carcinoma

Въведение: Ракът на хранопровода (РХ) е злокачествен тумор, произлизащ от епителa на хранопровода, като повечето случаи се класифицират като плоскоклетъчен карцином на хранопровода (ESCC) или аденокарцином на хранопровода (EAC). Ракът на хранопровода е седмият по честота рак и шестата водеща причина за смърт от онкологични заболявания в световен мащаб (1, 2). Според доклада „Глобална ракова статистика 2020", в света се регистрират около 604 000 нови случая и около 544 000 смъртни случая от РХ годишно, а петгодишната преживяемост е под 20% (3). Клинично, около 50% от пациентите с рак на хранопровода са в авансирал стадий при поставяне на диагнозата, което води до пропусната възможност за оптимална ранна хирургична интервенция (6). В тези случаи, дори и да се приложи хирургично лечение, постигането на добра прогноза е трудно, като 5-годишната следоперативна преживяемост варира между 20—35% (7). Китайските насоки от 2022 г. за диагностика и лечение на РХ препоръчват неоадювантна терапия за пациенти с cTis-2N1-3M0 или cT3-4aN0-3M0. В последните години клиничните проучвания показват, че предоперативната неоадювантна терапия може значително да подобри общата

Copyright: © 2026 (CC BY 4.0) by the authors.

преживяемост (OS) при пациенти с локално авансирал резекабилен РХ, основно чрез намаляване на риска от локорегионален рецидив и далечни метастази (8-10).

Методи: Това е проспективно проучване на един център и един екип. От 2019 до 2026 г. 116 пациенти с плоскоклетъчен карцином на хранопровода и ГЕВ са подложени на RAMIE, а 86 от тях са получили nCRT в нашата институция. През периода 2006- 2019 са оперирани и 45 болни с миниинвазивна езофагектомия (MIE) . Сравнихме постоперативната смъртност и заболеваемост на пациенти с RAMIE и nCRT и МИЕ без nCRT. Анализирахме броя на дисецираните лимфни възли, оперативно време и усложнения, рецидиви за една година след операцията. Всички операции са от един екип е в една институция.

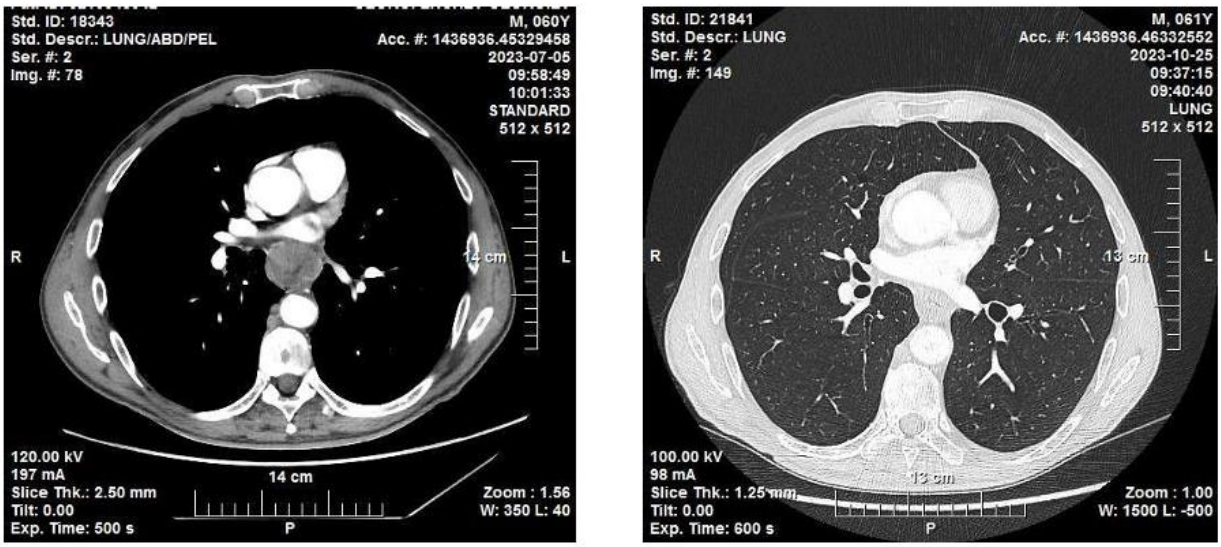

Фиг. 1 КТ преди и след nCRT

Предимството на предоперативната системна химиотерапия пред самостоятелната хирургия беше демонстрирано и в мащабно клинично изпитване (17), поради което изследванията в областта на nCRT продължават. Режимите на nCT варират. В предишно проучване, включващо 162 пациенти с плоскоклетъчен карцином на хранопровода (ESCC) и до 5 години проследяване, Sugimura и съавт. (18) съобщават, че в сравнение с пациентите, лекувани с цисплатин + флуороурацил + доксорубицин, преживяемостта без рецидив (RFS) и 5-годишната обща преживяемост (OS) в групата на цисплатин + флуороурацил + доцетаксел са значително по-дълги. Освен това нивата на локорегионален и далечен рецидив са значително по-ниски в подгрупата пациенти с авансирал клиничен туморен (T) и лимфен (N) стадий. В трираменно проучване при фаза II и III локално авансирал плоскоклетъчен карцином на хранопровода (проучването JCOG1109 NExT) се установи, че предоперативният режим DCF (доцетаксел + цисплатин + 5-FU) удължава значително общата преживяемост в сравнение с предоперативния режим CF. В резултат на това режимът цисплатин + флуороурацил + доцетаксел е кандидат за неоадювантно лечение на ресекабилен ESCC.През 2022 г. Chidambaram и съавт. (20) проведоха мета-анализ на 22 клинични проучвания за приложението на nCT при пациенти с локално авансирал РХ, обхващащ общо 2666 пациенти. Резултатите показват, че в сравнение с терапевтичния режим доцетаксел + цисплатин + 5-FU, схемата флуороурацил + левковорин + оксалиплатин + доцетаксел може да подобри pCR на пациентите до известна степен, но няма

Copyright: © 2026 (CC BY 4.0) by the authors.

статистически значима разлика между двата режима [P=0.148, 95% доверителен интервал (CI): 0.080–0.259]. Поради това сравнението между различните терапевтични режими на nCT изисква по-нататъшно изследване. По отношение на продължителността на nCT, Shiraishi и съавт. (21) проведоха многоцентрово клинично изпитване от фаза II през 2021 г., включващо 180 пациенти с РХ. Резултатите показват, че 3 курса на nCRT водят до по-добър отговор от 2 курса, без значително увеличение на нежеланите събития.
Протоколът, който ползваме и в момента, е предоперативна (съчетана) лъче химиотерапия. Следваме CROSS trial – 41,4 грей в 23 фракции по 1,8 грей 5 дни седмично плюс химиотерапия – Паклитаксел и Карбоплатина веднъж седмично – максимум 5 курса за 1 месец и операция в рамките на следващият месец. Фиг. 1

Резултати: При пациентите, получили nCRT, групите RAMIE и MIE са имали сходно оперативно време, очаквана кръвозагуба, смъртност в ранния период . Честота на рецидив (≤1 година) при МИЕ групи е 3%. RAMIE с nCRT са показали висок процент на пълна резекция и пълен терапевтичен отговор на резециранят материал при 60% от оперираните. Сигнификантна е разликата в броя на екстирпираните лимфни възли. (RAMIE средно 28, МИЕ 14) P<0,001. По отношение на постоперативните заболеваемост, като анастомотичен теч, хилоторакс, постоперативно кървене и инфекция на раната параметрите са почти сравними. RAMIE групата е имала по-ниска, но не статистически значима, честота на постоперативна пневмония в сравнение с МИЕ групата (5,7% срещу 13,5%, P=0,341). RAMIE групата има по -висок процент на следоперативен контралатерален плеврален дренаж.



Фиг2 a **b** **c**



Фиг 2 d **e** **f**

Copyright: © 2026 (CC BY 4.0) by the authors.

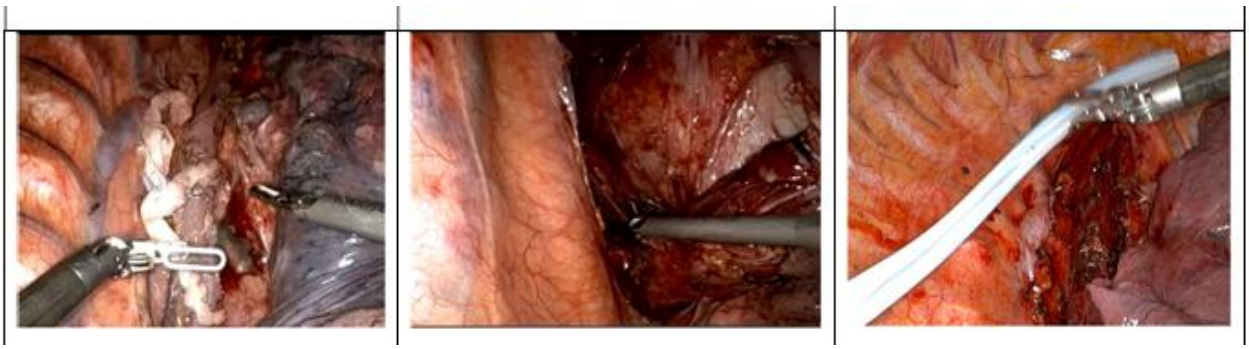

Фиг 2. G **h** **i**

Оперативна методика: Тя е почти еднаква за MIE и RAMIE. Описвам RAMIE дисекцията. Дисекцията започва от долния белодробен лигамент и продължава отзад по протежение на хранопровода [Фигура 2B]. Хранопроводът се дисецира периферно заедно с параезофагеалната лимфна тъкан. Дрен на Penrose или марлена лента се поставя около хранопровода, за да подпомогне горната и долната мобилизация [Фигура 2C]. Дихателните пътища са скелетирани в процеса [Фигура 2D]. Трябва да се внимава да не се нарани ductus thoracicus; ако има съмнение, трябва да бъде клипсиран или лигиран. V. azigos се разделя близо до SVC, като се използва съдов ушивател с извит връх, поставен през предния порт [Фигура 2E]. За дисекция ползваме ултразвуков роботизиран инструмент или Vessel Sealer. Може да се ползва и куката на робота но с внимание към кървенето. Дисецират се кариналните, левите параезофагеални лимфни възли и претрахеалната група. Внимателна работа около левия главен бронх – опасност от перфорация. Трябва да се вижда оголена задната стена на лявата пулмонална артерия (фиг. 2G) По късно в изложението ще коментираме усложненията от лезия на трахеобронхиално дърво и как се менажират. Задължителна експлорация и дисекция по латералният кант на трахеята. (Фиг. 3)

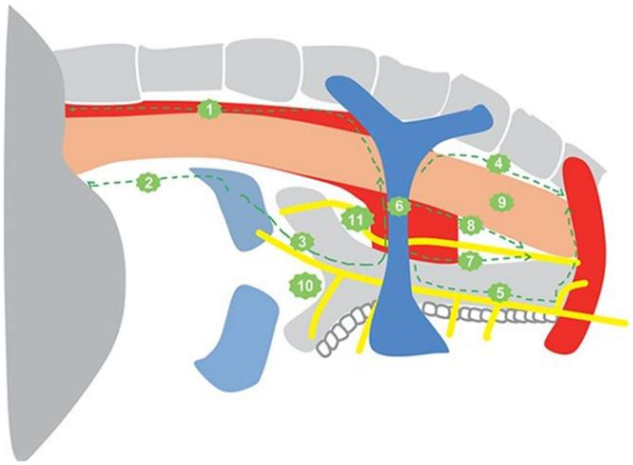

Фиг. 3 Карта на последователност на дисекцията лимфните възли и медиастинума RAMIE

Следоперативни усложнения и мениджмънт на рака на хранопровода след неоадювантна терапия. Следоперативните усложнения при рак на хранопровода (РХ) директно определят качеството на живот и продължителността на преживяемост на пациентите, поради което превенцията и подходящото им лечение са от ключово значение. Въпреки че е постигнат голям напредък в мултимодалното лечение на РХ,

Copyright: © 2026 (CC BY 4.0) by the authors.

появата на следоперативни усложнения продължава да оказва влияние върху прогнозата и дългосрочната преживяемост на пациентите. През 2015 г. Консенсусната група за усложнения след езофагектомия (ECCG) докладва, че най-честите усложнения след езофагектомия включват:Пневмония (14.6%)Аритмия (14.5%)Анастомотична лезия / Сутурална инсуфициенция (11.4%)Хилоторакс (4.7%) Пареза на възвратния ларингеален нерв (4.2%) Некроза на стомашния трансплантант (1.3%). Пневмонията след хирургия на хранопровода има висока честота и значително увеличава смъртността и болничния престой. Ето защо, с цел намаляване на честотата на пневмониите, често се предпочита извършването на минимално инвазивна вместо отворена хирургия, каквато провеждаме и в нашата институция. В едноцентрово рандомизирано контролирано проучване, сравняващо отворена трансторакална езофагектомия (група OTE) с роботизирана минимално инвазивна торакоскопска езофагектомия (група RAMIE), van der Sluis и съавт. (13) показват, че общите свързани с процедурата следоперативни усложнения са значително по-малко в групата RAMIE (59% срещу 80%, P=0.02), а интраоперативната кръвозагуба е значително редуцирана (400 срещу 568 mL, P<0.001). В допълнение, честотата на белодробните усложнения е значително по-ниска в групата RAMIE (P=0.005), като тази група показва и по-добро функционално възстановяване на 14-ия ден след операцията (P=0.038).Тъй като хранопроводът е разположен в непосредствена близост до лявото предсърдие, възникването на следоперативно предсърдно мъждене (ПМ) понякога е неизбежно. Честотата на следоперативни нежелани събития при пациенти с РХ, усложнен с ПМ, е значително по-висока в сравнение с тези без ПМ (OR = 5.50), включително по отношение на 30-дневната смъртност (OR = 2.49), анастомотичната лезия (OR = 2.65) и пневмонията (OR = 3.42) (14). Рандомизирано клинично проучване на Ojima и съавт. (15), включващо 100 пациенти, разпределени в съотношение 1:1 за прием на ландилолол (landiolol) или плацебо, потвърди значително по-ниска честота на ПМ след хирургия за РХ (10% срещу 30%, P=0.012) и значително по-ниска обща честота на следоперативни усложнения (P=0.046) при пациентите, получаващи ландилолол. Като едно изключително сериозно следоперативно усложнение, анастомотичната инсуфициенция (leakage) привлича голямо внимание сред клиницистите, но оптималното лечение все още не е дефинирано. Предишно 10-годишно ретроспективно проучване на Plum и съавт. (15), включващо 70 пациенти, получили саморазширяващи се метални стентове (SEMS) за лечение на анастомотична лезия след езофагектомия, установи, че при 71.4%от пациентите е постигнато успешно езофагиално стентиране, а смъртността е под 20%. Следоперативният хилоторакс при пациенти с РХ се причинява от увреждане на гръдния лимфен проток (ductus thoracicus) или неговите разклонения. Към момента хирургичната намеса остава предпочитан метод за лечение на хилоторакс, като няма изследователски резултати, които да подкрепят предоперативната профилактична лигатура на гръдния проток с цел намаляване на честотата на следоперативния хилоторакс (15). В проучване на Lin и съавт. (17) общо 296 пациенти с РХ са разделени на конвенционална група (група A) и селективна група (група B). Резултатите потвърждават, че честотата на следоперативен хилоторакс и свързаните с него реоперации в група A е значително по-висока, отколкото в група B (9.1% срещу 0%, P<0.01) и (3.6% срещу 0%, P<0.01). Честотата на откриване на хилозна фистула (хилоторакс и хилозен асцит) в група B е значително по-висока, отколкото в група A (9.5% срещу 0%, P<0.01). В допълнение, проучванията показват, че хирургичната интервенция след nCRT води

Copyright: © 2026 (CC BY 4.0) by the authors.

до повече нежелани събития (16). Намаляването на усложненията е ключът към успеха на операцията. С навлизането на новите технологии се очаква честотата на следоперативните усложнения да бъде по-ниска, но все още не е известно дали от тях няма да произлязат други специфични усложнения. Накратко, следоперативните усложнения при РХ са многобройни, като с най-висока честота е белодробната инфекция (пневмония), последвана от ПМ, хилоторакс, анастомотична инсуфициенция и др. Предоперативната превенция и активната следоперативна интервенция са важни мерки за намаляване на честотата на усложненията и лошата прогноза. Въпреки това навлизането на нови технологии може да генерира нови усложнения. Освен подобряването на хирургичните техники, правилното менажиране на целия периоперативен период не трябва да бъде пренебрегвано.
Недостатъци и перспективи пред хирургичната интервенция след неоадювантна терапия при рак на хранопровода. В нашата група RAMIE наблюдавахме несигнификатна разлика при пациенти с nCRT I частична инсуфициенция на цервикалните анастомози.

Дискусия: Хирургичната интервенция след неоадювантна терапия е сред най-разпространените терапевтични методи в клиничната практика. Настоящите изследвания по темата у нас и в чужбина обаче показват следните недостатъци: Първо, въпреки наличността на множество опции, индивидуалният отговор на пациентите към различните хирургични методи варира. Ето защо активното търсене на индивидуализиран хирургичен план, подходящ за различните групи пациенти, е от изключително значение. Второ, оптималният времеви интервал за извършване на операция след неоадювантна терапия все още не е изяснен и изисква допълнителни проучвания. Накрая, ефективната превенция на хирургичните усложнения след неоадювантна терапия е основен фокус в клиничния периоперативен период, като са необходими последващи изследвания на базата на голям брой клинични изпитвания. Настоящият доклад обобщи накратко изследователския напредък при РХ след неоадювантна терапия, но влиянието на различните хирургични методи върху прогнозата на пациентите и ефективните мерки за намаляване на следоперативните усложнения се нуждаят от по-задълбочен анализ и систематизиране. Нашата цел беше да проверим стабилността на хирургичната интервенция след неоадювантна терапия. Установихме обаче, че това не е непосредствено постижимо и изисква по-голям размер на извадките и многоцентрово сътрудничество за получаване на прецизни данни.

Изводи: Аденокарциномът на хранопровода е по-често срещан в западните развити страни, докато повече от половината случаи в световен мащаб са плоскоклетъчни карциноми. Ракът на хранопровода е злокачествен тумор с висока заболеваемост и смъртност в Китай и Европа. Хирургичната интервенция след неоадювантна терапия е първи избор за намаляване на смъртността и подобряване на прогнозата на пациентите. Въпреки това хирургичният метод, оптималното време за лечение и следоперативните усложнения остават области от сериозен клиничен интерес. Следователно, за подобряване на прогнозата и редуциране на усложненията, от ключово значение е прилагането на индивидуализирано хирургично лечение в оптималния времеви прозорец след неоадювантна терапия, съобразено със специфичното състояние на конкретния пациент. Към момента ефикасността на неоадювантната терапия все още трябва да бъде доказана чрез голям брой

Copyright: © 2026 (CC BY 4.0) by the authors.

изпитвания, като неоадювантната мултимодална комбинация може да се превърне в ново бъдещо направление. На основата на минимално инвазивната хирургия, изборът на най-благоприятния хирургичен подход и достъп съобразно индивидуалните различия може фундаментално да намали честотата на усложненията и допълнително да повиши процента на преживяемост на пациентите.

Библиография:
1. Fernández-Montes A, Alcaide J, Alsina M, et al. SEOM GEMCAD-TTD Clinical Guideline for the diagnosis and treatment of esophageal cancer (2021). Clin Transl Oncol 2022;24:658-69.
2. Li J, Xu J, Zheng Y, et al. Esophageal cancer: Epidemiology, risk factors and screening. Chin J Cancer Res 2021;33:535-47.
3. Sung H, Ferlay J, Siegel RL, et al. Global Cancer Statistics 2020: GLOBOCAN Estimates of Incidence and Mortality Worldwide for 36 Cancers in 185 Countries. CA Cancer J Clin 2021;71:209-49.
4. Health Commission Of The People's Republic Of China N. National guidelines for diagnosis and treatment of esophageal carcinoma 2022 in China (English version). Chin J Cancer Res 2022;34:309-34.
5. Cao W, Chen HD, Yu YW, et al. Changing profiles of cancer burden worldwide and in China: a secondary analysis of the global cancer statistics 2020. Chin Med J (Engl) 2021;134:783-91.
6. Miller KD, Nogueira L, Devasia T, et al. Cancer treatment and survivorship statistics, 2022. CA Cancer J Clin 2022;72:409-36.
7. Kelly RJ. Emerging Multimodality Approaches to Treat Localized Esophageal Cancer. J Natl Compr Canc Netw 2019;17:1009-14.
8. Bu Q, Huang JX. Application of neoadjuvant therapy in the treatment of esophageal cancer. Int J Oncol 2020;47:244-8.
9. Kelly RJ, Ajani JA, Kuzdzal J, et al. Adjuvant Nivolumab in Resected Esophageal or Gastroesophageal Junction Cancer. N Engl J Med 2021;384:1191-203.
10. Takahashi T, Kaneoka Y, Maeda A, et al. Neoadjuvant chemotherapy with S-1 plus cisplatin for esophageal squamous cell carcinoma. Updates Surg 2022;74:675-83.
11. Zhang T, Guo Z, Chen X,et al. A retrospective study comparing definitive chemoradiotherapy vs. chemoradiotherapy followed by surgery in T4 esophageal squamous cell carcinoma patients who were downstaged after neochemoradiotherapy. Radiat Oncol 2022;17:148.
12. Wang Q, Sun Z, Xu X, et al. The Evaluation of a SEER-Based Nomogram in Predicting the Survival of Patients Treated with Neoadjuvant Therapy Followed by Esophagectomy. Front Surg 2022;9:853093.
13. van der Sluis PC, van der Horst S, May AM, et al. Robot-assisted Minimally Invasive Thoracolaparoscopic Esophagectomy Versus Open Transthoracic Esophagectomy for Resectable Esophageal Cancer: A Randomized Controlled Trial. Ann Surg 2019;269:621-30.
14. Ojima T, Nakamori M, Nakamura M, et al. Randomized clinical trial of landiolol hydrochloride for the prevention of atrial fibrillation and postoperative © Journal of Thoracic Disease. All rights reserved.
15. Ke et al. Neoadjuvant surgery for esophageal cancer oesophagectomy for cancer. Br J Surg 2017;104:1003-9.
16. Plum PS, Herbold T, Berlth F, et al. Outcome of Self Expanding Metal Stents in the Treatment of Anastomotic Leaks After Ivor Lewis Esophagectomy. World J Surg 2019;43:862-9.
17. Jínek T, Adamčík L, Duda M, et al. Prophylactic ligation of the thoracic duct in the prevention of chylothorax after esophagectomy. Rozhl Chir 2018;97:328-34.

Copyright: © 2026 (CC BY 4.0) by the authors.

VI. БАРИАТРИЧНА ХИРУРГИЯ

Copyright: © 2026 (CC BY 4.0) by the authors.

РОБОТИЗИРАНА МЕТАБОЛИТНА И БАРИАТРИЧНА ХИРУРГИЯ: СЪВРЕМЕННО МЯСТО, ПРЕДИМСТВА И ОГРАНИЧЕНИЯ.

Т. АТАНАСОВ, К. ТОДОРОВА

Т. Атанасов[1], К. Тодорова[1]
[1] УМБАЛ „Софиямед", София

Въведение: Роботизираната хирургия постепенно разширява приложението си в метаболитната и бариатричната хирургия. Триизмерната визуализация, артикулиращите инструменти, стабилният контрол на оперативното поле и подобрената ергономия създават предпоставки за по-прецизно изпълнение на сложни минимално инвазивни процедури. Въпреки нарастващото приложение на роботизираните системи, тяхното реално клинично предимство спрямо утвърдения лапароскопски подход остава предмет на дискусия.
Цел: Да се представи съвременното място на роботизираната хирургия в лечението на затлъстяването, като се анализират нейните технически предимства, ограничения и потенциални клинични приложения.
Материал и методи: Извършен е обзор на съвременните публикации, разглеждащи роботизираните подходи при ръкавна гастректомия, стомашен байпас и комплексни или ревизионни бариатрични интервенции. Анализирани са техническата приложимост, периоперативните резултати, оперативното време, усложненията, болничният престой и икономическите аспекти. Като илюстрация на практическото приложение на метода е представен нашият начален опит с робот-асистирана ръкавна гастректомия.
Резултати: Наличните данни показват, че роботизираната хирургия е безопасна и технически приложима алтернатива на лапароскопския подход. При стандартните първични бариатрични процедури краткосрочните клинични резултати са в голяма степен сравними. Потенциалните преимущества на роботизираната платформа се проявяват най-вече при процедури, изискващи прецизна дисекция, интракорпорален шев и реконструкция. Това предполага по-голяма практическа стойност при стомашен байпас, комплексни и ревизионни операции. Основни ограничения остават по-високата себестойност, необходимостта от специализирано обучение и липсата на убедителни доказателства за универсално клинично превъзходство.
Заключение: Роботизираната метаболитна и бариатрична хирургия представлява естествено развитие на минимално инвазивните техники, но не следва да се разглежда като автоматичен заместител на лапароскопията. Нейната най-голяма стойност вероятно е при технически сложни и ревизионни интервенции, при които възможностите на роботизираната платформа могат да предоставят реално хирургично предимство.
Ключови думи: роботизирана хирургия, метаболитна хирургия, бариатрична хирургия, ръкавна гастректомия, затлъстяване

Copyright: © 2026 (CC BY 4.0) by the authors.

ROBOTIC METABOLIC AND BARIATRIC SURGERY: CURRENT ROLE, ADVANTAGES AND LIMITATIONS

T. Atanasov[1], K. Todorova[1]
[1] UMHAT Sofiamed, Sofia

Introduction: Robotic surgery is progressively expanding its application in metabolic and bariatric surgery. Three-dimensional visualization, articulating instruments, stable control of the operative field and improved ergonomics create the conditions for more precise performance of complex minimally invasive procedures. Despite the growing use of robotic systems, their real clinical advantage over the established laparoscopic approach remains a matter of debate.
Aim: To present the current role of robotic surgery in the treatment of obesity by analyzing its technical advantages, limitations and potential clinical applications.
Material and Methods: A review of the contemporary literature on robotic approaches to sleeve gastrectomy, gastric bypass and complex or revisional bariatric procedures was performed. Technical feasibility, perioperative outcomes, operative time, complications, hospital stay and economic aspects were analyzed. Our initial experience with robot-assisted sleeve gastrectomy is presented to illustrate the practical application of the method.
Results: The available data show that robotic surgery is a safe and technically feasible alternative to the laparoscopic approach. For standard primary bariatric procedures, short-term clinical outcomes are largely comparable. The potential advantages of the robotic platform are most apparent in procedures requiring precise dissection, intracorporeal suturing and reconstruction, which suggests greater practical value in gastric bypass and in complex and revisional operations. The principal limitations remain the higher cost, the need for dedicated training and the absence of convincing evidence of universal clinical superiority.
Conclusion: Robotic metabolic and bariatric surgery represents a natural evolution of minimally invasive techniques but should not be regarded as an automatic replacement for laparoscopy. Its greatest value probably lies in technically demanding and revisional procedures, where the capabilities of the robotic platform may confer a genuine surgical advantage.
Keywords: robotic surgery, metabolic surgery, bariatric surgery, sleeve gastrectomy, obesity

Въведение

Затлъстяването е хронично, прогресиращо и рецидивиращо заболяване, свързано с развитието на захарен диабет тип 2, артериална хипертония, дислипидемия, обструктивна сънна апнея, сърдечносъдови заболявания и редица други усложнения. Метаболитната и бариатричната хирургия (metabolic and bariatric surgery – MBS) е утвърден терапевтичен метод при пациентите с тежко затлъстяване. Съвременните препоръки на American Society for Metabolic and Bariatric Surgery (ASMBS) и International Federation for the Surgery of Obesity and Metabolic Disorders (IFSO) разшириха традиционните индикации, като оперативно лечение се препоръчва при индекс на телесната маса (BMI) >35 kg/m² независимо от наличието на придружаващи заболявания и може да се обсъжда при BMI 30–34,9 kg/m² при наличие на метаболитно заболяване. [1]
Навлизането на лапароскопската хирургия промени бариатричната хирургия и превърна минимално инвазивния подход в стандарт за повечето процедури. През

Copyright: © 2026 (CC BY 4.0) by the authors.

последните две десетилетия роботизираните хирургични системи постепенно разшириха приложението си и в тази област. Триизмерната увеличена визуализация, артикулиращите инструменти, филтрацията на физиологичния тремор, стабилният контрол на камерата и възможността за по-прецизни движения представляват основните технически преимущества на роботизираната платформа. [2]
Въпреки това самата възможност една бариатрична операция да бъде извършена роботизирано вече не е основният въпрос. По-съществено е дали технологичните преимущества водят до измеримо подобрение на резултатите за пациента и при кои операции допълнителната сложност и цена на роботизираната платформа са оправдани.

Цел
Целта на настоящия обзор е да се анализира съвременното място на роботизираната хирургия в метаболитната и бариатричната хирургия, като се разгледат техническите ѝ преимущества, резултатите при основните първични и ревизионни процедури, кривата на обучение, ергономичните и икономическите аспекти и областите, в които технологията би могла да предостави реална клинична добавена стойност.

Материал и методи
Извършен е целеви наративен обзор на съвременната литература с акцент върху публикации от последните години, включващи систематични обзори, мета-анализи, големи регистрови проучвания и анализи на базата данни Metabolic and Bariatric Surgery Accreditation and Quality Improvement Program (MBSAQIP). Разгледани са данните за робот-асистирана ръкавна гастректомия, Roux-en-Y стомашен байпас, ревизионна бариатрична хирургия, оперативно време, периоперативна заболеваемост, болничен престой, разходи, обучение и ергономия.
Като допълнение към литературния обзор е представен началният ни клиничен опит с робот-асистирана ръкавна гастректомия. Поради единичния характер на случая той се разглежда единствено като илюстрация на техническата приложимост на метода и не се използва за сравнителен анализ или извеждане на клинични заключения.

Технически особености на роботизираната бариатрична хирургия
Бариатричната хирургия поставя специфични технически предизвикателства пред минимално инвазивния хирург. Удебелената коремна стена, увеличеният обем на висцералната мастна тъкан, хепатомегалията и ограниченото работно пространство могат да затруднят експозицията и манипулацията на инструментите. Тези особености придобиват още по-голямо значение при пациентите с много висок BMI и при ревизионните операции.
Роботизираната система позволява директен контрол на камерата от оператора, триизмерно изображение с висока разделителна способност и артикулиращи инструменти с движения, близки до тези на човешката китка. Това улеснява фината дисекция и интракорпоралния шев и намалява някои от ограниченията на правите лапароскопски инструменти. [2]
Тези характеристики обаче нямат еднаква стойност при всички бариатрични процедури. При ръкавната гастректомия основните етапи – мобилизация на голямата кривина и надлъжна резекция на стомаха със stapler – са добре

Copyright: © 2026 (CC BY 4.0) by the authors.

стандартизирани лапароскопски. При Roux-en-Y gastric bypass, SADI-S, duodenal switch и ревизионните процедури значението на прецизната дисекция, реконструкцията и интракорпоралния шев е значително по-голямо. Именно тук теоретичните преимущества на роботизираната платформа имат по-голям потенциал да се превърнат в практически значими.

Роботизирана ръкавна гастректомия

Ръкавната гастректомия е подходящ модел за оценка на въпроса дали роботизираната технология сама по себе си подобрява резултатите от една вече стандартизирана минимално инвазивна операция.

Мета-анализът на Zhao и сътр. от 2024 г. включва 21 публикации и установява сравними резултати между роботизирана и лапароскопска sleeve gastrectomy по отношение на реадмисии, конверсии, смъртност, обща честота на усложненията и постигнатата редукция на телесното тегло. За сметка на това роботизираната операция е свързана с приблизително 27,5 минути по-дълго оперативно време, малко по-дълъг болничен престой и по-високи разходи. [3]

Подобни резултати са представени в мета-анализа на Kossenas и сътр. от 2025 г., насочен специално към пациенти с BMI >40 kg/m². Анализът включва 63 286 пациенти, от които 5314 са оперирани роботизирано. Не е установена значима разлика в болничния престой, реадмисиите, конверсиите, инфекциите на оперативното място или кървенето, докато продължителността на роботизираната операция е средно с 27,47 минути по-голяма. Авторите заключават, че наличните доказателства не демонстрират съществено преимущество на роботизираната sleeve гастректомия спрямо стандартната лапароскопска техника. [4]

Тези резултати са важни, тъй като показват, че техническото усъвършенстване на оперативната платформа не означава автоматично по-добър клиничен резултат. При първична неусложнена ръкавна гастректомия, особено когато процедурата се извършва от опитен лапароскопски екип, клиничната добавена стойност на роботиката остава трудно доказуема.

Още по-голямо внимание заслужава публикуваният през 2026 г. национален MBSAQIP анализ на Dallal и сътр., обхващащ 949 507 минимално инвазивни бариатрични операции между 2020 и 2024 г. След статистическа корекция роботизираният подход не е свързан с подобрена 30-дневна безопасност. При първичната sleeve гастректомия е установен малък абсолютен излишък на сериозни нежелани събития от приблизително 2,4 на 1000 операции. Авторите подчертават, че са необходими проспективни проучвания, отчитащи опита на отделния хирург и на центъра. [5]

Тези данни не означават, че роботизираната sleeve гастректомия е небезопасна. По-скоро показват, че при нискорискова, високо стандартизирана операция е трудно да се докаже допълнително предимство на една по-сложна технологична платформа.

Roux-en-Y стомашен байпас

При стомашния байпас ситуацията е по-различна. Операцията включва дисекция, разделяне и реконструкция на гастроинтестиналния тракт и създаване на анастомози, което теоретично увеличава ползата от артикулиращите инструменти и възможността за прецизен роботизиран интракорпорален шев.

Систематичният обзор и мета-анализ на Leang и сътр., включващ 28 проучвания и 82 155 пациенти, не установява значими различия между роботизиран и лапароскопски

Copyright: © 2026 (CC BY 4.0) by the authors.

Roux-en-Y gastric bypass по отношение на общата честота на усложненията, инсуфициенцията на анастомозите, стриктурите, инфекциите, болничния престой, конверсиите и смъртността. В роботизираната група е отчетена малко по-висока 30-дневна честота на реоперации – 4,4% спрямо 3,4%. [6]
Мета-анализ от 2025 г., обхващащ 38 647 пациенти от 27 държави, също демонстрира сравнима смъртност, честота на големи усложнения и дългосрочна ефективност между двата подхода. Роботизираният RYGB е свързан с по-дълго оперативно време, но с по-малка кръвозагуба и по-ниска честота на конверсии. [7]
Следователно при първичния RYGB съществува по-силен технически аргумент за роботизирания подход, отколкото при sleeve гастректомията, но наличните клинични данни все още не демонстрират категорично универсално превъзходство.

Опитът на хирурга срещу ефекта на технологията
Един от основните методологични проблеми при сравнението между лапароскопска и роботизирана хирургия е невъзможността лесно да се раздели ефектът на технологията от ефекта на хирургичния опит.
Този въпрос е директно разгледан от Bonte и сътр. през 2026 г. в многоцентров анализ на 22 914 бариатрични операции, извършени в 13 центъра между 2011 и 2024 г. За този период използването на роботизираната платформа нараства от 5,6% до 66,2%. При некоригиран анализ роботизираният стомашен bypass показва по-ниска честота на хирургични усложнения. След моделиране на индивидуалната лапароскопска крива на обучение на хирурзите обаче преминаването към роботизиран подход не е свързано със значимо независимо намаление на хирургичните или системните усложнения, повторните хоспитализации или болничния престой. Авторите заключават, че голяма част от наблюдаваното подобрение вероятно се дължи на натрупването на хирургичен опит, а не само на промяната на платформата. [8]
Това наблюдение има съществено практическо значение. При сравнение на две технологии не трябва да се приема, че всички разлики в резултатите се дължат единствено на използваната техника. Опитът на хирурга, обемът на центъра, стандартизацията на следоперативните грижи и правилната индикация могат да имат не по-малко значение.

Ревизионна бариатрична хирургия – вероятната ниша на роботиката
Ревизионната бариатрична хирургия е областта, в която потенциалните преимущества на роботизираната платформа изглеждат най-логични. Тези операции се извършват при променена анатомия, наличие на адхезии, предходни stapler линии и анастомози и често изискват сложна дисекция и реконструкция.
Анализът на Spurzem и сътр. върху 41 404 ревизионни операции от MBSAQIP за периода 2015–2022 г. показва ясно увеличение на използването на роботизираната хирургия. При ревизионната sleeve gastrectomy резултатите на двата подхода са сходни. При ревизионния Roux-en-Y gastric bypass обаче роботизираната хирургия е свързана с по-ниска обща следоперативна заболеваемост – 4,8% спрямо 6,2%, по-ниска необходимост от кръвопреливане – 1,0% спрямо 1,5%, по-ниска честота на повърхностна хирургична инфекция и малко по-кратък болничен престой. Тези преимущества са постигнати за сметка на значително по-дълго оперативно време – средно 165,5 спрямо 130,7 минути. [9]

Copyright: © 2026 (CC BY 4.0) by the authors.

Тези резултати не доказват окончателно превъзходство на роботиката, тъй като се основават на ретроспективни регистрови данни. Те обаче подкрепят тезата, че добавената стойност на роботизираната платформа нараства с увеличаване на техническата сложност на операцията.
Вместо въпросът да бъде „роботика или лапароскопия за всички бариатрични операции", по-рационално е да се търсят процедурите и клиничните ситуации, при които техническите характеристики на роботизираната система действително могат да повлияят резултата.

Крива на обучение
Навлизането на роботизираната хирургия изисква структурирано обучение както на оператора, така и на целия хирургичен екип. Docking, позиционирането на портовете, управлението на инструментите, комуникацията между console surgeon и bedside assistant и справянето с интраоперативни усложнения са специфични за роботизираната среда.
Систематичният обзор на Hirri и сътр. от 2024 г. включва 11 проучвания и 1237 пациенти. В десет от проучванията оперативното време намалява значимо с натрупването на опит, като описаната дължина на кривата на обучение е силно вариабилна. Авторите подчертават ограничените данни относно връзката между кривата на обучение и клиничните резултати и необходимостта от структурирано обучение и менторство. [10]
Важно е да се подчертае, че роботизираната система може да направи определени движения по-интуитивни, но не може да компенсира недостатъчните познания по бариатрична хирургия. Изборът на подходяща операция, разпознаването на анатомичните особености и усложненията и правилното хирургично решение остават отговорност на оператора.

Ергономия
Ергономията представлява често подценявано преимущество на роботизираната хирургия. Бариатричните операции могат да бъдат физически натоварващи поради продължителното статично положение, необходимостта от приложение на значителни сили върху инструментите и неудобната позиция на оператора.
Hilt и сътр. сравняват ергономичното натоварване при лапароскопски и роботизирани бариатрични операции. При обективна оценка чрез Rapid Entire Body Assessment средният резултат е значимо по-висок при лапароскопската хирургия – 6 спрямо 3 при роботизираната, което съответства на по-голям ергономичен риск. Субективно оцененото физическо и психическо натоварване обаче не се различава значимо. [11]
Макар ергономичното преимущество да не води непосредствено до измерими по-добър 30-дневен резултат за пациента, то може да има значение за професионалното здраве на хирурга и устойчивостта на високообемни хирургични програми.

Икономически аспекти
Цената остава един от основните аргументи срещу рутинното използване на роботизираната платформа при стандартни бариатрични операции.
Особено показателен е систематичният обзор и мета-анализ на Affolter и сътр. от 2025 г., включващ 14 ретроспективни проучвания и повече от 1,4 милиона пациенти. Общите болнични разходи са по-високи при роботизираната хирургия, със средна

Copyright: © 2026 (CC BY 4.0) by the authors.

абсолютна разлика около 3819 щатски долара. Разходите, свързани с операционната зала, също са значимо по-високи. Авторите отбелязват, че качеството на доказателствата е ниско поради ретроспективния характер на включените проучвания, но икономическото преимущество остава в полза на лапароскопията в почти всички анализи. [12]
При икономическата оценка обаче не трябва да се разглежда единствено цената на отделната операция. Значение имат оперативният обем, използването на системата от различни специалности, продължителността на хоспитализацията, честотата и цената на усложненията и възможността да бъдат извършвани сложни минимално инвазивни процедури, които иначе биха изисквали конверсия или открит достъп.
Следователно икономическата ефективност на роботизираната бариатрична хирургия вероятно трябва да се оценява на ниво програма и лечебно заведение, а не само чрез директната цена на конкретната операция.

Нашият начален опит
В нашата клинична практика до момента е извършена една робот-асистирана ръкавна гастректомия.
Предвид единичния характер на случая не могат и не следва да бъдат извеждани статистически или сравнителни заключения спрямо лапароскопската техника. Опитът има стойност основно като първоначална оценка на интегрирането на роботизираната платформа в стандартната последователност на бариатричната операция и като основа за последващо развитие на роботизирана метаболитна хирургична програма.
Натрупването на по-голям собствен оперативен обем и проспективното проследяване на оперативното време, периоперативната заболеваемост, болничния престой, функционалните и метаболитните резултати и разходите ще бъдат необходими, преди да могат да бъдат направени заключения за мястото на метода в собствената ни практика.

Дискусия
Роботизираната хирургия безспорно представлява технологично развитие на минимално инвазивната хирургия. Проблемът възниква, когато техническото преимущество автоматично се интерпретира като клинично преимущество. Съвременните данни показват, че това не е задължително.
При стандартната първична sleeve гастректомия резултатите са основно сравними с тези на лапароскопията, докато оперативното време и разходите остават по-високи. [3,4,12] Големите регистрови анализи също не показват подобрение на краткосрочната безопасност при рутинно използване на роботизираната платформа. [5]
При първичния Roux-en-Y gastric bypass техническата логика за използване на роботизираната платформа е по-силна поради реконструктивния характер на операцията, но клиничните резултати продължават да бъдат в голяма степен сравними с тези при лапароскопията. [6,7]
Най-интересни са данните за ревизионната хирургия. Именно при променена анатомия, адхезии и необходимост от сложна дисекция и реконструкция някои големи

Copyright: © 2026 (CC BY 4.0) by the authors.

анализи установяват по-ниска заболеваемост при роботизирания подход. [9] Това подкрепя идеята, че стойността на технологията не е еднаква при всички операции.
Особено важни са резултатите на Bonte и сътр., според които част от привидното подобрение след преминаването към роботизирана хирургия може да бъде обяснено с продължаващото натрупване на опит от хирурга. [8] Следователно технологията не трябва да се разглежда отделно от оператора и организацията на хирургичната програма.
В този контекст роботизираната хирургия вероятно не трябва да се възприема като заместител на лапароскопията. По-подходящо е тя да бъде разглеждана като допълнителна минимално инвазивна платформа, която може да има различна стойност при различни пациенти и операции.
При стандартна ръкавна гастректомия, извършвана от опитен лапароскопски хирург, допълнителното клинично преимущество може да бъде ограничено. При комплексна реконструктивна или ревизионна процедура съотношението между технически преимущества, клинична полза и разходи може да бъде съвсем различно.
Следователно централният въпрос вече не е дали една бариатрична операция може да бъде извършена роботизирано, а при кой пациент и при коя операция роботизираната платформа предоставя реална добавена стойност.

Заключение

Роботизираната метаболитна и бариатрична хирургия е безопасна и технически приложима част от съвременната минимално инвазивна хирургия. Нейните основни преимущества са свързани с триизмерната визуализация, артикулиращата инструментална система, прецизната дисекция и интракорпоралния шев, стабилния контрол на оперативното поле и подобрената ергономия.
Наличните доказателства обаче не демонстрират универсално клинично превъзходство на роботизирания подход спрямо лапароскопията. Това е особено валидно за стандартната първична ръкавна гастректомия, при която сходните клинични резултати се съчетават с по-дълго оперативно време и по-високи разходи.
Потенциалът на роботизираната хирургия изглежда по-голям при операции с по-висока техническа сложност – Roux-en-Y gastric bypass, комплексни реконструкции и особено ревизионна бариатрична хирургия. Точно в тези ситуации техническите характеристики на платформата имат най-голяма вероятност да се трансформират в клинично значимо преимущество.
Бъдещото развитие на роботизираната бариатрична хирургия трябва да бъде насочено не към заместване на лапароскопията, а към определяне на процедурите и пациентите, при които технологията осигурява реална добавена стойност при приемливо съотношение между ефективност, безопасност и разходи.

Copyright: © 2026 (CC BY 4.0) by the authors.

Литература

1. Eisenberg D, Shikora SA, Aarts E, et al. 2022 American Society for Metabolic and Bariatric Surgery (ASMBS) and International Federation for the Surgery of Obesity and Metabolic Disorders (IFSO): Indications for Metabolic and Bariatric Surgery. Surg Obes Relat Dis. 2022;18(12):1345–1356. doi:10.1016/j.soard.2022.08.013.
2. Guerra F, et al. Controversial Role of Robot in Primary and Revisional Bariatric Surgery Procedures: Review of the Literature and Personal Experience. Front Surg. 2022;9:916652.
3. Zhao S, Fu Y, Zhou J, et al. Comparing the Efficacy of Robotic Versus Laparoscopic Sleeve Gastrectomy: A Systematic Review and Meta-Analysis. Obes Surg. 2024;34(9):3493–3505. doi:10.1007/s11695-024-07413-z.
4. Kossenas K, Kouzeiha R, Moutzouri O, Georgopoulos F. Robotic vs Laparoscopic Sleeve Gastrectomy in Patients with BMI >40 kg/m²: A Systematic Review and Meta-Analysis. Obes Surg. 2025;35(6):2333–2341. doi:10.1007/s11695-025-07881-x.
5. Dallal RM, Eid GM, Neff M, Cottam DF, Mattar SG. Robotic-Assisted vs Laparoscopic Bariatric Surgery and 30-Day Serious Adverse Events: A National MBSAQIP Analysis. J Am Coll Surg. 2026. doi:10.1097/XCS.0000000000002049.
6. Leang YJ, Mayavel N, Yang WTW, et al. Robotic versus laparoscopic gastric bypass in bariatric surgery: a systematic review and meta-analysis on perioperative outcomes. Surg Obes Relat Dis. 2024;20(1):62–71. doi:10.1016/j.soard.2023.08.007.
7. Coco D, Leanza S. Global trends and outcomes in robotic vs. laparoscopic Roux-en-Y gastric bypass: a 25-year meta-analysis of 38,647 patients across 27 countries. J Robot Surg. 2025;19:561. doi:10.1007/s11701-025-02544-6.
8. Bonte A, Amirkhanian A, Halpin V, et al. Transitioning From Laparoscopic to Robotic Bariatric Surgery: A Surgeon-Centered Analytic Approach. Obes Surg. 2026;36(7):3511–3520. doi:10.1007/s11695-026-08753-8.
9. Spurzem GJ, Broderick RC, Kunkel EK, et al. Robotic bariatric surgery reduces morbidity for revisional gastric bypass when compared to laparoscopic: outcome of 8-year MBSAQIP analysis of over 40,000 cases. Surg Endosc. 2024;38(11):6294–6304. doi:10.1007/s00464-024-11192-0.
10. Hirri F, Pickering OJ, Carter NC, van Boxel GI, Pucher PH. Learning curves for adoption of robotic bariatric surgery: a systematic review of safety, efficiency and clinical outcomes. J Robot Surg. 2024;18:349. doi:10.1007/s11701-024-02100-8.
11. Hilt L, Sherman B, Tan WH, et al. Bariatric Surgeon Ergonomics: A Comparison of Laparoscopy and Robotics. J Surg Res. 2024;295:864–873. doi:10.1016/j.jss.2023.08.045.
12. Affolter J, Mühlhäusser J, Marengo M, et al. Costs of robotic and laparoscopic bariatric surgery: a systematic review and meta-analysis. Surg Endosc. 2025;39(5):2784–2798. doi:10.1007/s00464-025-11744-y.

Copyright: © 2026 (CC BY 4.0) by the authors.

МЕТАБОЛИТНА БАРИАТРИЧНА ХИРУРГИЯ В БЪЛГАРИЯ – РЕТРОСПЕКТИВЕН АНАЛИЗ.

КОНСТАНТИН ГРОЗДЕВ, МИДИЯ БИКАС, ХРИСТО ПЕТРОВ, АНТОНИНА ГЕРГАНОВА, ЯВОР АСЬОВ, МАРИЯ КАЛИНКОВА, НЕВЕНА ЧАКЪРОВА, АЛЕКСАНДЪР ШИНКОВ, ТЕОДОРА ХАНДЖИЕВА-ДЪРЛЕНСКА, ГЕОРГИ ВЕЛЕВ, ГЕОРГИ ТОДОРОВ

Константин Гроздев 1,6, Мидия Бикас 1, Христо Петров 1, Антонина Герганова 2, Явор Асьов 2, Мария Калинкова 3, Невена Чакърова 4, Александър Шинков 4, Теодора Ханджиева-Дърленска 5, Георги Велев 1, Георги Тодоров 6
1 Клиника по хирургия, МБАЛ Св. София, София, България;
2 Клиника по ендокринология, УМБАЛ Александровска, София, България, Катедра по вътрешни болести, Медицински университет - София, България;
3 Клиника по ендокринология, Аджибадем Сити Клиник УМБАЛ Токуда
E-mail: k.grozdev@yahoo.com
Keywords: бариатрична хирургия, метаболитна хирургия, България

Увод: Бариатричната хирургия, вече позната като метаболитна бариатрична хирургия (МБХ), от много време е недооценявана и с противоречиви резултати в България. Въпреки че е ефективна в дългосрочен план по отношение редукцията на тегло и контрола на много от метаболитните усложнения на затлъстяването като захарен диабет тип 2, атеросклеротична сърдечно-съдова болест, хронично чернодробно и бъбречно увреждане, а така също и по отношение намаляването на риска от различни злокачествени заболявания, МБХ остава с много ограничено приложение. Нашата цел е да анализираме възможните причини за това и да намерим начини за подобряване на достъпността до този основен метод за лечение на затлъстяването.
Методи: При сътрудничеството между няколко национални съсловни дружества беше създаден мултидисциплинарен екип от бариатрични хирурзи, ендокринолози и специалисти по хранене, който да направи ретроспективен анализ на развитието на МБХ в България.
Резултати: Основните изводи от анализа са, че е необходимо припознаване на затлъстяването като хронично заболяване, че съществува негативно отношение на много лекари към хората, живеещи със затлъстяване и към МБХ, че има непознаване на операциите и на техните ефекти, и че те имат висока цена.
Заключение: За внедряването на МБХ в България е необходимо увеличаване на информираността сред пациентите и лекарите, и включването ѝ в националната здравна политика и хирургичните препоръки.

Copyright: © 2026 (CC BY 4.0) by the authors.

METABOLIC BARIATRIC SURGERY IN BULGARIA: A RETROSPECTIVE ANALYSIS

Konstantin Grozdev[1, 6], Midia Bikas[1], Hristo Petrov[1], Antonina Gerganova[2], Yavor Asyov[2], Maria Kalinkova[3], Nevena Chakarova[4], Aleksandar Shinkov[4], Teodora Handjieva-Darlenska[5], Georgi Velev[1], Georgi Todorov[6]
[1] Department of Surgery, MBAL "St. Sofia," Sofia, Bulgaria
[2] Department of Endocrinology, University Hospital "Alexandrovska," Sofia, Bulgaria; Department of Internal Medicine, Medical University of Sofia, Bulgaria
[3] Department of Endocrinology, Acibadem City Clinic University Hospital Tokuda, Sofia, Bulgaria
E-mail: k.grozdev@yahoo.com
Keywords: bariatric surgery; metabolic surgery; Bulgaria

Introduction: Bariatric surgery, now known as metabolic bariatric surgery (MBS), has been longer underestimated and with controversial outcomes in Bulgaria. Despite its long term efficacy on weight loss and the control of many of the metabolic complications of obesity, including type 2 diabetes, atherosclerotic cardiovascular disease, chronic liver and kidney injury, as well as the reduction of the risk of several forms of cancer, the access to MBS remains extremely low. We aim to analyze the potential causes and to find ways to improve access to this essential treatment for obesity.
Methods: A multidisciplinary panel of bariatric surgeons, endocrinologists and nutritional specialists was created under the auspices of their national societies to conduct a retrospective analysis of the development of MBS in Bulgaria.
Results: The panel highlights the need to recognize obesity as a chronic disease, the negative attitude of many physicians toward patients living with obesity and MBS, the lack of knowledge about the operations and their effects, and their higher cost.
Conclusion: More education of patients and physicians, and implementing national health policies and surgical guidelines, are needed for the better adoption of MBS in Bulgaria.

Увод

Бариатричната хирургия е позната от 50-те години на XX век като метод за лечение на затлъстяването (1). Много дълго време се е смятало, че ефективността на операциите се дължи на рестрикция на приетата храна и/или малабсорбция на макронутриенти. През 1995 г. Pories et al. установяват, че при оперираните пациенти има подобряване на инсулиновата резистентност и глюкозния метаболизъм, още преди да е настъпила редукция на тегло (2). Днес, операциите се наричат метаболитна бариатрична хирургия (МБХ) и се извършват само лапароскопски или роботизирано. Те са метод за лечение на затлъстяването и захарния диабет тип 2, като повлияват положително и техните метаболитни усложнения и канцерогенезата, чрез контрол на възпалителния отговор, промяна в секрецията на чревните пептиди и жлъчните киселини, промяна на микробиома и на различни епигенетични фактори (3).
В България МБХ се извършва от 80-те години на XX век. Първоначално публикуваните резултати са противоречиви и много оскъдни (4). Едва през 2016 г., когато е създаден за първи път мултидисциплинарен екип от специалисти за предоперативна подготовка и проследяване на пациентите, МБХ започва да се развива успешно в някои хирургични клиники (5). Въпреки това, по неофициални данни, от приблизително 1,5 млн.

Copyright: © 2026 (CC BY 4.0) by the authors.

българи, живеещи със затлъстяване, в страната се извършват средно едва около 150 операции годишно.
Целта на настоящото проучване е да се анализират възможните причини за това и да се намери начин за подобряване на достъпността до МБХ в България.

Методи
През 2020 г. е създадено Българското дружество по бариатрична/метаболитна хирургия. След подписан меморандум за сътрудничество то работи в колаборация по отношение на затлъстяването с голяма част от другите национални съсловни дружества и пациентски организации, и по-специално с Българското сдружение за проучване на затлъстяването и съпътстващите го заболявания и Българското дружество по ендокринология. В резултат на това е създаден мултидисциплинарен екип от бариатрични хирурзи, ендокринолози и специалисти по хранене, който включва авторския екип на статията. За целта на настоящото проучване е направен ретроспективен анализ на развитието на МБХ в България, като са използвани анкетни методи сред повече от 1000 пациенти, общопрактикуващи лекари, медицински специалисти и хирурзи, както и въпросник на IFSO (International Federation for the Surgery and Other Therapies for Obesity – ново име) за броя на метаболитните бариатрични операции за 2020-2021 г. Извършен е подробен преглед по темата на научната литература на български език и в социалните мрежи. Обобщени са наблюденията от съвместни форуми, конференции и други научни събития. Направен е анализ на разходите за операцията, като са ползвани данни от Експертна среща по бариатрична хирургия, проведена в Загреб, през март 2023 г.

Резултати
1/3 от българите не възприемат затлъстяването за медицински проблем, а 50% от останалите смятат, че то е естетичен проблем. 80% от пациентите, които имат показания за МБХ, не са насочвани за такава от общопрактикуващите лекари и медицинските специалисти, въпреки многократните неуспешни опити от консервативното лечение. В голяма част от останалите случаи, пациентите сами са търсили решение чрез хирургия, но обикновено са стигали до операция в съседни на България държави в рамките на т.нар. медицински туризъм. Въпреки въвеждането на мултидисциплинарния подход в голяма част от хирургичните клиники, занимаващи се с МБХ, все още съществуват такива, в които се оперират пациенти без необходимата предоперативна подготовка и протоколи за проследяване. От друга страна, на повечето места, където е въведен, липсват специалисти с опит и т.нар. бариатрични лекари. Освен това, в по-голямата част от случаите хирурзите използват старите препоръки за МБХ (Таблица 1), като познават и предлагат само един вид операция – най-често sleeve гастректомия (Фиг.1).

Затлъстяването не е включено като индикация за извършване на нито една хирургична процедура в съществуващите клинични пътеки на Националната здравноосигурителна каса (НЗОК). МБХ се заплаща от пациента и не се реимбурсира в българската здравна система (Фиг.2). Цената ѝ се определя от това дали са включени предоперативните изследвания и консултации, следоперативното проследяване, вида на операцията и болничният престой. Хирургичните процедури от МБХ би следвало да принадлежат към Клинична пътека №171 "Оперативни процедури на

Copyright: © 2026 (CC BY 4.0) by the authors.

хранопровод, стомах и дуоденум с голям и много голям обем и сложност при лица над 18 години" на НЗОК, с минимален болничен престой 3 дни за лапароскопска интервенция. Цената ѝ е фиксирана и е 2604,01 евро. Освен тази сума, пациентите трябва да заплатят и скъпоструващите консумативи, които не влизат в цената на клиничната пътека, като ушиватели, троакари и инструменти за хемостаза. Тя зависи от вида им, бройката и качеството им. За sleeve гастректомия например, най-малко е необходим един линеарен ушивател със средно 6 броя пълнители, за да се резецира надлъжно стомахът (Фиг.3). Това прави общата цена за МБХ в България висока (Фиг.4).

Дискусия

Затлъстяването е хронично заболяване, при което има излишно натрупване на подкожна и/или висцерална мастна тъкан, която увреждa органите и води до редица усложнения. Индексът на телесна маса (ИТМ) е ориентировъчен показател и не поставя диагнозата (6). Затлъстяването е и социално заболяване, защото в повечето случаи клинично се изявява с високо тегло, което инвалидизира хората, нарушава качеството им на живот и ги прави обект на дискриминация. От тук и погрешното му определяне като козметичен проблем, а МБХ като естетична хирургия. В България процентът на хората и лекарите, които не възприемат затлъстяването за хронично заболяване и смятат погрешно, че то е проблем на волята, която пациентите нямат, за да се хранят по-малко и да се движат повече, е сравним с този в други държави (7-9). Докато съществува подобна стигматизация, по-трудно ще се увеличи не само броят на пациентите, достигнали до МБХ, но и общият брой на правилно лекуваните хора, живеещи със затлъстяване.

Друга основна причина за много малкия процент насочвани пациенти за МБХ от специалистите е появата на новите медикаменти за лечение на затлъстяването – т.нар. GLP1R-агонисти. Въпреки добрите резултати по отношение редукцията на тегло, особено за леките форми на затлъстяване, все още липсват дългосрочни резултати за тях, каквито има за МБХ (10-12). Освен това, спирането им може да доведе до повторно покачване на тегло (13). Ето защо, ролята на GLP1R-агонисти трябва да се разглежда като допълваща МБХ, а не като конкурентна на нея, и затлъстяването да се лекува мултимодално, подобно на лечението в онкологията (14,15).

Таблица 1 Стари и нови препоръки за метаболитна бариатрична хирургия

NIH Consensus Statement on Bariatric Surgery 1991	ASMBS/IFSO Guidelines on Indications for Metabolic and Bariatric Surgery 2022
ИТМ ≥ 40 кг/м^2	ИТМ ≥ 35 кг/м^2
ИТМ ≥ 35 кг/м^2 с доказано едно от следните придружаващи заболявания, които могат да се повлияят от операцията – захарен диабет тип 2, артериална хипертония, сънна апнея, дислипидемия;	ИТМ ≥ 30 кг/м^2 с незадоволителни резултати по отношение редукцията на теглото и контрола на придружаващите заболявания; ИТМ ≥ 30 кг/м2 и захарен диабет тип 2
Възраст между 18 и 65 години	Няма ограничение във възрастта

Copyright: © 2026 (CC BY 4.0) by the authors.

Дългогодишна анамнеза за затлъстяване с неуспешно консервативно лечение за най-малко 6 месеца;	Не е нужна предоперативна редукция не тегло при пациенти с ИТМ > 50 кг/м^2
Липса на ендокринно заболяване, което да е причина за затлъстяването; Психиатрично стабилен пациент, без алкохолна и наркотична зависимост; Добре мотивиран пациент, разбиращи принципа и рисковете на операцията, способен на дългосрочно следоперативно проследяване;	Необходимост от мултидисциплинарен екип за предоперативна оценка и проследяване
Приемлив оперативен риск	Внимателно подбрани пациенти, които са с висок риск за обща анестезия, могат да имат добър резултат от операция
	Като метод за предоперативна редукция на тегло при пациенти, на които предстои друга хирургична интервенция като смяна на става, трансплантация и пластика на коремната стена за херния.

NIH – National Institutes of Health
ASMBS – American Society for Metabolic and Bariatric Surgery
IFSO – International Federation for the Surgery and Other Therapies for Obesity
ИТМ – Индекс на телесна маса

Наличието на мултидисциплинарен екип е задължително условие за изършването на МБХ, но не е достатъчно. Трябва специалистите, ангажиране в него, да познават в детайли операциите и техните усложнения, да са наясно с особеностите на предоперативната подготовка и спецификите на следоперативното проследяване. Всички участници е необходимо да преминат допълнително обучени и да притежават акредитация за работа с пациенти за МБХ, включително и хирурзите, а лечебното заведение да е сертифицирано за МБХ (16). В България това е рядкост и често се случва да не се спазват световните препоръки. На някои места се извършват и операции, които не са общоприети, а са в процес на проучване. Всичко това е свързано с повече рискове за усложнения и по-лоши резултати, което кара пациентите да се страхуват (17). Създава се недоверие и несигурност сред хората, които в крайна сметка избират да не се оперират. Необходимо е приемането на стандарт за МБХ в България, който да включва и правила за поведение в спешни ситуации след претърпяна операция.

Copyright: © 2026 (CC BY 4.0) by the authors.

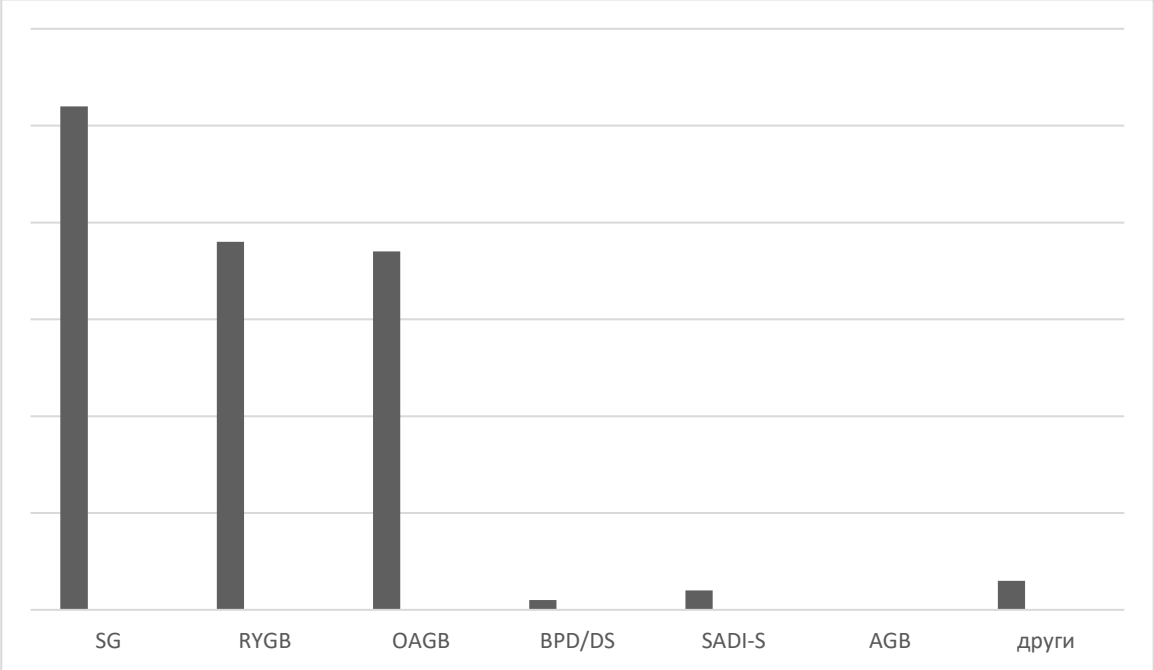

Фиг.1 Видове извършвани операции в България, разпределени по честота
SG – sleeve gastrectomy; RYGB – Roux en Y gastric bypass; OAGB – one anastomosis gastric bypass; BPD/DS – biliopancreatic diversion/duodenal switch; SADI-S – single anastomosis duodenal-ileal bypass with sleeve; AGB – adjustable gastric banding

България е една от малкото държави в Европа, в които МБХ не се финансира от държавата. Като във всяка хирургия извършването на една операция е скъпо, защото е необходим материален, технически и кадрови ресурс. Но при правилна предоперативна подготовка на пациентите, стандартизиране на техниката и благодарение на лапароскопската хирургия, разходите могат да се оптимизират (18). Усложненията са минимални, а в някои световни клиники болничният престой е средно един ден (19). При МБХ има и допълнителни директни и индиректни финансови ползи в дългосрочен план. От една страна, тя директно лекува затлъстяването, но и всички свързани с него заболявания. Според мета-анализ, включващ 621 оригинални статии и 135 246 пациенти, МБХ води до 86% подобряване и ремисия на захарния диабет тип 2, 78,5% на артериалната хипертония, 83,6% на сънната апнея, 70% на дислипидемията (20). От друга страна, МБХ подобрява трудоспособността на пациентите, качеството им на живот и най-важното, намалява с 45% общата им смъртност (21). По този начин, удължавайки живота на хората, предизвиква индиректни финансови ползи, тъй като увеличава времето, през което те могат да са работоспособни. Следователно, при положение, че се намираме в епидемия от затлъстяване, една първоначална инвестиция на държавата за финансиране на МБХ би довела до големи ползи в дългосрочен план (22).

Copyright: © 2026 (CC BY 4.0) by the authors.

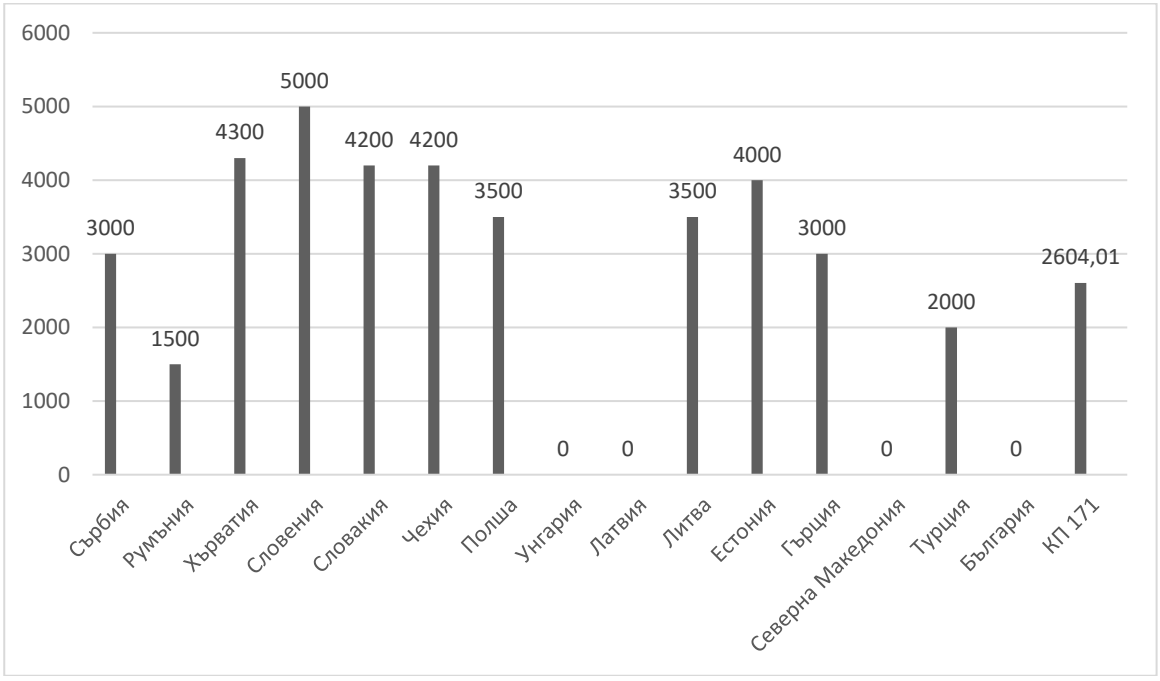

Фиг.2 Средна стойност на операцията, заплащана от държавата в евро
КП – Клинична пътека

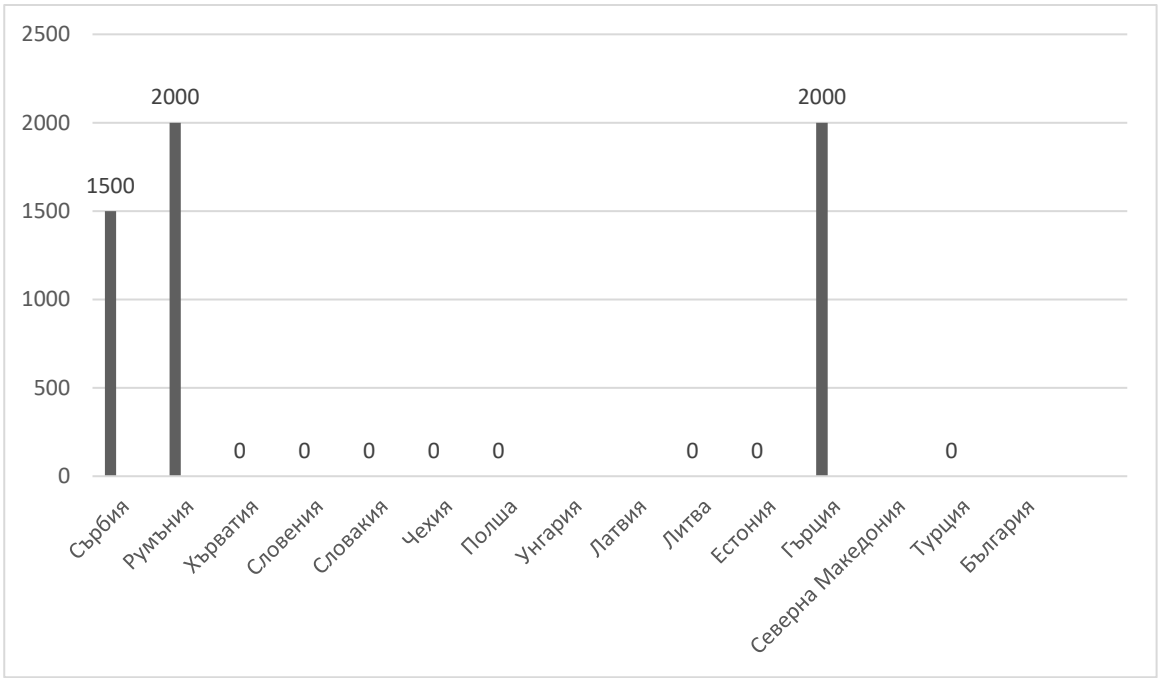

Фиг.3 Средна стойност на доплащането от пациента за една операция в евро

Към настоящия момент пациентите сами заплащат операциите си в България. Това е една от причините те да търсят по-евтино решение в съседни държави, най-често в Турция, където цената е най-ниска. Медицинският туризъм е добре известен проблем през последните години. В световен мащаб той отнема около 2% от всички операции (23). За България обаче броят на оперираните в чужбина е много по-голям, но поради липсата на официална статистика, трудно може да се определи с точност. За сравнение, в Англия например, освен поради по-ниската цена, пациентите

Copyright: © 2026 (CC BY 4.0) by the authors.

предпочитат да прибегнат до медицински туризъм и поради дългата листа на чакащите за МБХ и стриктното спазване на критериите за операция в собствената им държава (24). Според едно проучване на бариатричните клиники, предлагащи медицински туризъм, само 32,4% от тях имат международна акредитация, 44% не обясняват рисковете и ползите от операциите, само 23,5% препоръчват стриктно следоперативно проследяване и по-малко от 1/3 предлагат пълна предоперативна подготовка (25). Това показва, че по-ниската цена на предлаганите пакети в рамките на медицинския туризъм е за сметка на повече рискове и по-малка безопасност.

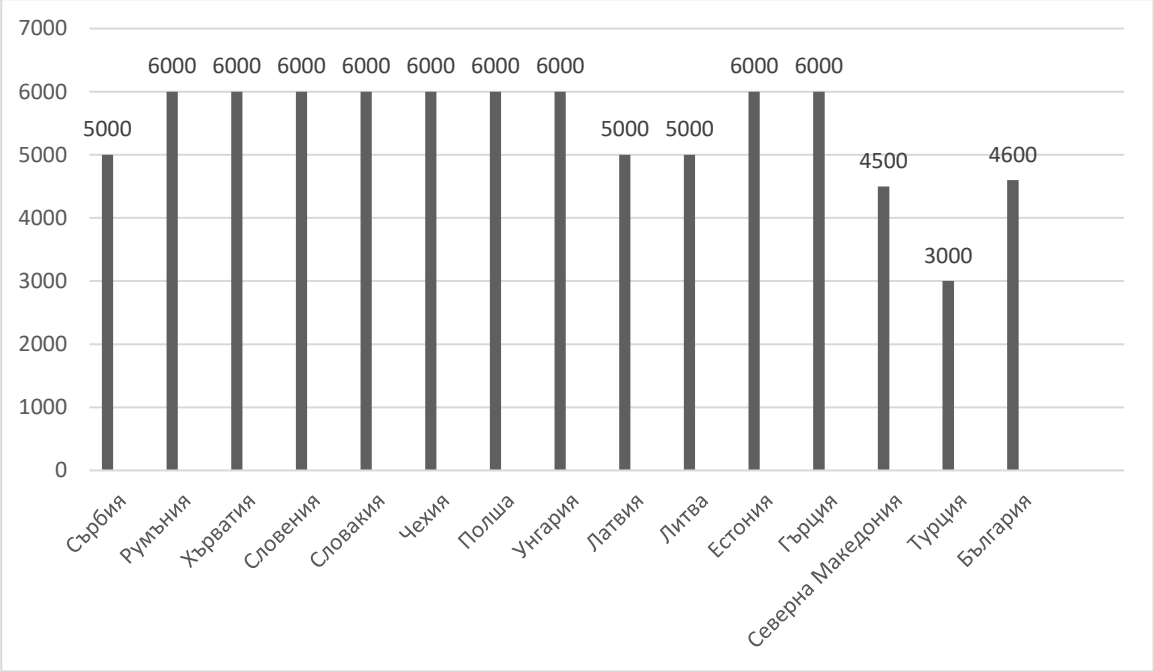

Фиг.4 Средна цена за sleeve гастректомия на частно в евро

Изводи

Внедряването на МБХ в България е наложително с оглед големия брой хора, живеещи със затлъстяване и дългосрочните ползи, които тя има. За целта е необходимо увеличаване на информираността сред пациентите и лекарите, и включването ѝ в националната здравна политика и хирургичните препоръки.

Библиография

1. Kremen AJ, Linner JH, Nelson CH. An experimental evaluation of the nutritional importance of proximal and distal small intestine. Ann Surg. 1954;140:439-448.
2. Pories WJ, Swanson MS, MacDonald KG, Long SB, Morris PG, Brown BM et al. Who would have thought it? An operation proves to be the most effective therapy for adult-onset diabetes mellitus Ann Surg. 1995;222:339-350.
3. Buchwald H. The evolution of metabolic bariatric surgery. Obes Surg. 2014;24:1126-1235.
4. Василев К, Григоров Г, Коташев Г, Иванов П, Симеонова М, Кьосев В и съавт. Метаболитна хирургия – два клинична случая, налагащи преминаването от една към друга лапароскопска метаболитна операция. Сборник с доклади на XVII Национална конференция по хирургия, 11-14 октомври 2012 г., Варна, 274-277.
5. Grozdev K, Khayat N, Arabadzhiev A, Kamenov Zdr, Handjieva-Darlenska T, Ivanova E et al. Multidisciplinary approach in bariatric surgery: initial experience for the Bulgarian Public Health System. Khirurgiia 2018;1:4-13.

Copyright: © 2026 (CC BY 4.0) by the authors.

6. Bray GA, Kim KK, Wilding JPH. Obesity: a chronic relapsing progressive disease process. A position statement of the World Obesity Federation. Obes Rev. 2017;18: 715-772.
7. Primomo JA, Kajese T, Davis G, Davis R, Shah S, Orsak M et al. Decreased access to bariatric care: an analysis of referral practices to bariatric specialists. Surg Obes Relat Dis. 2016;12:1725-1730.
8. Mebarek H, Toumi H, Nimeri A. The Impact of Bias and Stigma on Patient Referral for Metabolic/Bariatric Surgery: An Algerian Experience. Obes Surg. 2025;35:2342-2351.
9. Conz CA, Jesus MCP, Kortchmar E, Braga VAS, Oliveira DM, Merighi MAB. The health care experience of individuals with morbid obesity assisted in public healthcare services. Rev Esc Enferm USP. 2020 Jun 26;54:e03559. English, Portuguese. doi: 10.1590/S1980-220X2018049903559.
10. Katsi V, Koutsopoulos G, Fragoulis C, Dimitriadis K, Tsioufis K. Retatrutide-A Game Changer in Obesity Pharmacotherapy. Biomolecules. 2025;15:796.
11. Sjöström L. Review of the key results from the Swedish Obese Subjects (SOS) trial — a prospective controlled intervention study of bariatric surgery. J Intern Med. 2013;273:219—34.
12. Syn N, Cummings DE, Wang LZ, Lin DJ, Zhao JJ, Loh M, et al. Association of metabolic—bariatric surgery with long-term sur-vival in adults with and without diabetes: a one-stage meta-analysis of matched cohort and prospective controlled studies with 174772 participants. Lancet. 2021;397:1830—1841.
13. Jastreboff AM, le Roux CW, Stefanski A, Aronne LJ, Halpern B, Wharton S, et al.; SURMOUNT-1 Investigators. Tirzepatide for Obesity Treatment and Diabetes Prevention. N Engl J Med. 2025;392:958-971.
14. Rubino F, Brown WA, Schauer PR, Pattou F, Cohen RV. From BMI to Disease Diagnosis: What Clinical and Pre-clinical Obesity Mean for Surgeons. Obes Surg. 2025;35:4559-4564.
15. Martines G, Tomasicchio G, Rotelli MT, De Fazio M. Liraglutide as a treatment option for weight regain after laparoscopic sleeve gastrectomy in patients with obesity and higher anaesthesiologist risk. Front Surg. 2025;12:1624455.
16. Curet MJ. Bariatric surgery. Am J Surg. 2011;201:266-268.
17. Rebibo L, Maréchal V, De Lameth I, Dhahri A, Escoffier I, Lalau JD, et al. Compliance with a multidisciplinary team meeting's decision prior to bariatric surgery protects against major postoperative complications. Surg Obes Relat Dis. 2017;13:1537-1543.
18. Huh YJ, Kim DJ. Enhanced Recovery after Surgery in Bariatric Surgery. J Metab Bariatr Surg. 2021;10:47-54.
19. Al-Masrouri S, Alnumay A, Vourtzoumis P, Court O, Demyttenaere S, Feldman LS, et al. Ambulatory sleeve gastrectomy: a prospective feasibility and comparative study of early postoperative morbidity. Surg Endosc. 2023;37:5553-5560.
20. Buchwald H, Avidor Y, Braunwald E, Jensen MD, Pories W, Fahrbach K, et al. Bariatric surgery: a systematic review and meta-analysis. JAMA. 2004;292:1724-1737.
21. Pontiroli AE, Morabito A. Long-term prevention of mortality in morbid obesity through bariatric surgery. a systematic review and meta-analysis of trials performed with gastric banding and gastric bypass. Ann Surg. 2011;253:484-487.
22. Terranova L, Busetto L, Vestri A, Zappa MA. Bariatric surgery: cost-effectiveness and budget impact. Obes Surg. 2012;22:646-653.
23. Rodríguez NR, Cote L, Fuentes C, Jaramillo E, Arana S, Castro A, et al. First National Consensus on the Safe Practice of Medical Tourism for Bariatric Surgery in Mexico. Obes Surg. 2023;33:1060-1072.
24. Zuberi S, Egiz A, Iqbal H, Jambulingam P, Whitelaw D, Adil T, et al. Characterizing barriers and facilitators of metabolic bariatric surgery tourism: a systematic review. Br J Surg. 2024 Mar 2;111(3):znae060. doi: 10.1093/bjs/znae060.
25. Dobbie LJ, Birney S, Breen C, Bryant S, Clare K, Ciudin A, et al; BMT Consensus Group. European recommendations from healthcare professionals and people living with obesity on safe practice for bariatric and metabolic surgery medical tourism: a modified Delphi consensus statement from EASO, IFSO-EC, and ECPO. Int J Surg. 2025;111:1711-1723.

Copyright: © 2026 (CC BY 4.0) by the authors.

БАРИАТРИЧНА ХИРУРГИЯ И ХИАТАЛНА ХЕРНИЯ.

СПАС ИВАНОВ

Спас Иванов1
1 МБАЛ Вита
E-mail: *spas.ivanov@gmail.com*

Keywords: *бариатрична хирургия, Хиатална херния, ГЕРБ, Sleeve-Dor*

Увод: По данни на СЗО в световен мащаб от 1990 г до момента броят на хората със затлъстяване се е удвоил – към момента около 16% от популацията. Установена е пряка връзка между високия BMI и увеличаване честотата на случаите с ГЕРБ и ХХ. По литературни данни между 37-40% от кандидатите за бариатрична хирургия имат съпътстваща ХХ.
Целта на доклада е да представи причинно-следствената връзка на ХХ, ГЕРБ със затлъстяването. Да маркира основните схващания в бариатричната хирургия по отношение наличието на рефлукс и ХХ през призмата на двете най-чести оперативни техники SG и RYGB, както при първична операция, така и при ревизионна хирургия. И не на последно място да покаже някои по-малко популярни и някои иновативни методи за справяне с тези проблеми.
Методи: Материалите и методите се основават основно на консенсусни решения и гайдлаини на IFSO и ASMBS. Използвани са данни от някои обширни сравнителни проучвания между RYGB и SG, данни от проучвания, свързани с антирефлуксна модификация на ръкавната резекция, както и данни от собствени резултати, свързани с иновативна антирефлуксна модификация – Sleeve-Dor.
Резултати: При наличие на ХХ (вкл. и като случайна находка) по време на бариатрична операция в повечето случаи е необходима нейната корекция, крурорафия с фиксиране на стомаха, а в отделни случаи при наличен опит от страна на хирургични екип – подходяща антирефлуксна процедура. При тежък рефлукс SG отстъпва пред RYGB, като байпасните операции са основен избор и при ревизионната хирургия – тежък (de novo) рефлукс след класическа SG, както и след неуспешна антирефлуксна операция при пациент със затлъстяване. Иновативните методи за антирефлуксна модификация могат да имат добри резултати при правилна селекция и познаване на оперативната техника. Собственият опит от Sleeve-Dor модификацията до момента показва добри резултати.
Заключение: Нарастващата честота на хората със затлъстяване, води съответно до увеличение на кандидатите за операция. Затова в съвременната бариатрична хирургия е важно да има адекватна предоперативна подготовка и оптимална оперативна техника за разрешаване както на съпътстващи рефлукс и ХХ, така и поведение за тяхната профилактика в дългосрочен план.

Copyright: © 2026 (CC BY 4.0) by the authors.

BARIATRIC SURGERY AND HIATAL HERNIA

Spas Ivanov1
1 Vita Hospital, Sofia
E-mail: *spas.ivanov@gmail.com*

Keywords: *bariatric surgery, hiatal hernia, GERD*

Introduction: According to WHO since 1990 till now the number of people with obesity worldwide have doubled – nowadays 16% of the population. There is direct connection between hiatal hernia, GERD and morbid obesity. Different studies indicate that 37-40 % of bariatric surgery candidates have concurrent hiatal hernia.
The purpose of the report is to show the high BMI as a main factor for developing hiatal hernia and GERD, to determine the basic indications and selection of bariatric procedure concerning reflux and hiatal hernia including the cases with revisional surgery. And last but not least to introduce some less popular and novel procedures for managing these problems.
Methods: The methods used rely mostly on recent consensus agreements and guidelines of IFSO and ASMBS. Data from some large comparative trials between SG and RYGB, data from some trials and reports on antireflux procedures in bariatric surgery and also data from personal experience with novel antireflux modification (Sleeve-Dor) is used.
Results: Concurrent HH during bariatric surgery (incl. accidental finding) in most cases require surgical correction – cruroplasty and fixation of the stomach to the diaphragm and in some cases also (with enough experienced team) some type of antireflux procedure. In cases of severe reflux RYGB is superior to classic SG, and also bypass procedures are main method of choice in terms of revisional surgery - severe de novo reflux following SG as well as in cases with obese patients after failed antireflux precedure. Novel antireflux procedures and modifications show some good results in primary bariatric surgery. Also personal experience with Sleeve-Dor have promising results.
Conclusion: The increasing frequency of morbid obesity results in higher number of candidates for bariatric surgery. Therefore modern bariatric surgery needs not only adequate preoperative workup and optimal surgical technique for managing concurrent GERD and hiatal hernia but also proper behavior for their long-term prevention.

По данни на СЗО в световен мащаб от 1990 г насам броят на хората със затлъстяване се е удвоил[1]. Данните за 2022 г показват, че 43% от хората над 18 г (2.5 милиарда души) са с наднормено тегло, а 16 % са със затлъстяване (BMI > 30). Изключително тревожна е тенденцията сред децата и подрастващите – 4-кратно увеличение спрямо 1990 г, като броят им надминава 160 милиона души.
Установена е пряка връзка между високия BMI и увеличаване честотата на случаите с гастро-езофагеална рефлуксна болест (ГЕРБ) и хиатална херния (ХХ)[2]. По литературни данни между 37-40% от кандидатите за бариатрична хирургия имат съпътстваща ХХ. Честотата на ГЕРБ и симптоми на рефлукс варира между 22-70 %, като основна причина в повечето случи е наличието на ХХ. Основна част от ХХ (около (95%) представляват плъзгаща I тип ХХ, останлите 5 % обхващат II-IV тип. За индицирани за антирефлуксна операция пациенти от общата популация лапароскопската корекция с фундопликация е доказала своята безопасност и ефективност, докато при пациентите със затлъстяване подобно лечение е с много ниска успеваемост и крие

Copyright: © 2026 (CC BY 4.0) by the authors.

повече рискове. От друга страна бариатричната хирургия и в частност Roux-en-Y стомашния байпас е доказал своята ефективност при съпъстващ ГЕРБ.
Целта на доклада е да представи причинно-следствената връзка на ХХ и ГЕРБ със затлъстяването и да маркира основните схващания в бариатричната хирургия по отношение наличието на рефлукс и ХХ през призмата на двете най-чести оперативни техники Sleeve gastrectomy (SG) и Roux-en-Y Gastric Bypass (RYGB), както при първична операция, така и при ревизионна хирургия. И не на последно място да покаже някои по-малко популярни и някои иновативни методи за справяне с тези проблеми.
Гастро-езофагеален рефлукс се развива, когато има нарушение в анатомичните бариери на гастро-езофагеалната връзка (ГЕВ). Основните структури в тази бариера са:
- компетентен долен езофагеален сфинктер (ДЕС)
- кос ъгъл на His
- стомашните sling влакна (Helvetius).
Допълнително ключова роля играят мускулните крачета на диафрагмалния хиатус.
Нарастването на BMI се асоциира с нарастване честотата на некомпетентен ДЕС, както и с нарастването на случаите с ХХ[3]. Установено е, че пациенти с BMI > 30 kg/m2 имат 4 пъти по-голям шанс да развият ХХ[4]. Проспективно проучване показва, че болни със затлъстяване имат по-често повишено интрагастрално налягане и нарушена функция на ГЕВ, които са рискови фактори за развитието на хиатална херния[5].

Антирефлуксните операции повлияват ГЕРБ и ХХ, като възстановяват посочените анатомични бариери – апроксимизиране на диафрагмалните крачета, постигане на адекватна интраабдоминална част на хранопровода и фундопликация. Лапароскопската Nissen фундопликация е златен стандарт и е доказала своята ефективност и безопасност при незатлъстели пациенти. По данни от някои проучвания при пациенти с ГЕРБ, хирургичното лечение е по-ефективно от медикаментозното лечение с инхибитори на протонната помпа (ИПП)[6]. Друга антирефлуксна процедура с обещаващи резултати е LINX.
За съжаление същите процедури нямат същата успеваемост при пациенти със затлъстяване. По данни на Morgenthal et al. предоперативен BMI > 35 kg/m2 се явява предиктор за неуспех на Nissen-фундопликация[7]. Друго проучване показва честота на симптоматичен рецидив след антирефлуксна операция от 31.3% при хора със затлъстяване, сравнена с 4% при хора с нормален BMI[8].
Изключително показателни са данните от 5 годишно проспективно проучване на Oelschlager et al. сравняващо честотата на рецидив след антирефлуксна процедура без платно и със платно – съответно 59% и 54%, като важно е да се отбележи, че средният BMI на пациентите от проучването е 31 kg/m2[9].
Поради всички тези съображения, свързани с антирефлуксната хирургия при затлъстели пациенти, бариатричните хирурзи често прилагат като метод за разрешаване на съпътстваща ХХ при пациенти с болестно затлъстяване бариатрична процедура. Бариатричната хирургия има два теоретични механизма за оказване на положителен ефект в подобни случаи. На първо място бариатрична хирургия само по себе си (предимно за сметка на байпасните операции) подобрява симптомите на ГЕРБ и води до намален прием на антиацидни средства[10,11]. На второ място загубата на килограми води до намаляване на интраабдоминалното налягане, което е основен риск за неуспех на антирефлуксната процедура. В близкото минало

Copyright: © 2026 (CC BY 4.0) by the authors.

баритричните хирурзи избягваха корекцията на ХХ по време на RYGB, поради съображения от повишен морбидитет и поради убеждението, че байпасната операция ще излекува симптомите на ГЕРБ без да се налага коригиране на ХХ[12]. В последствие Kothari et al. доказват, че симултанта операция на ХХ по време на RYGB не води до повишен морбидитет и морталитет в 30-дневен срок, сравнено с болни, при които е извършен само байпас[13]. Chaudhry et al. установяват, че едновременна операция на ХХ с RYGB е не само безопасна, но и ефективна. При 3-годишно проследяване тези пациенти имат сигнификантна редукция на симптомите на ГЕРБ, подобрено качество на живот (GERD-HRQL) и намален прием на антисекреторни медикаменти[14]. Въпреки че няма сериозни проспективни контролирани проучвания, които директно да сравняват извършването на кругопластика с неизвършването ѝ при ХХ по време на RYGB, Borbely et al. в серия от 47 пациенти с продължаващи оплаквания от ГЕРБ след RYBG, изнасят обективни данни в полза на извършването на кругопластика. Те показват, че 53% от тези пациенти са имали ХХ, а 58% са имали некомпетентен (хипотензивен) ДЕС[15]. Трябва да се има предвид също, че неизвършването на корекция на ХХ по време на RYGB, крие допълнителни рискове. Макар и рядко, има докладвани случаи на пациенти с обструкция на Roux-бримката, поради херниране. Освен това, операция за ХХ с инкарцерация на стомашния пауч е теоретично много по рискова от операция с първична корекция на ХХ по време на RYGB[16]. **От всичко изнесено до тук следва, че при наличие на ХХ по време на RYGB, трябва да се търси начин за нейната хирургична корекция.**

В допълнение и потвърждение на изнесените данни от Kothari et al., анализ на базата данни на National Surgical Quality Improvement Program (NSQIP) и на Metabolic and Bariatric Surgery Accreditation and Quality Improvement Program (MBSAQIP) показва висока безопасност на едновременната корекция на ХХ по време на бариатрична операция. И от двете места данните показват близки честоти на 30-дневен морбидитет и морталитет между комбинирана операция с корекция на ХХ спрямо извършаването само на бариатрична такава[17,18].

Друга субгрупа на NSQIP-проучването показва, че Sleeve Gastrectomy (SG) в комбинация с едновременна корекция на ХХ има по-нисък морбидитет в сравнение с RYGB, комбиниран с корекция на ХХ. В тази връзка авторите излизат със заключение, **че SG трябва да се предпочита при бариатрична операция със съпътстваща ХХ**. Но трябва да се има предвид (както е посочено в MBSAQIP при ретроспективно проучване на 80000 пациенти), че по-високия морбидитет при RYGB-групата, по-вероятно се дължи по-скоро на по-сложния характер и по-високия риск при самата байпасна операция, в сравнение с по-нискорисковата SG.

Важно е да се отбележи, че от друга страна има данни, че SG има потенциал да влошава симптомите на ГЕРБ и дори до появата на de novo рефлукс, най-вече за сметка на повишеното интрагастрално налягане от рестрикцията при самата процедура[19,20]. По данни на IFSO от 2026 г ръкавната резекция е най-често извършваната в световен план бариатрична операция (46%-50%), а на второ място е RYGB s 35%-39%. Като най-често усложнение след SG се изтъква следоперативния рефлукс[21]. Данните от различни проучвания варират в широки граници – между 15.5% и 66.7% от пациентите след ръкавна резекция имат или развиват някакви симтоми на ГЕРБ[22-27]. Трудността за извеждане на еднозначно заключение от тези проучвания произлиза от тяхната вариабилност при дефиницията на ГЕРБ, различното време на проследяване, както и от наличието на обективни и субективни диагностични измерения при отчитането

Copyright: © 2026 (CC BY 4.0) by the authors.

на симптомите на ГЕРБ. Независимо от нехомогенността, резултатите по отношение на ГЕРБ след SG са обезпокоителни. Още по-обезпокоителни са данните за алармиращо покачване на случаите с Barrett's в тази популация [28-30]. Alfredo et al. показват данни от 5-годишно проследяване след SG, при което 17% от оперираните развиват Barrett-ов хранопровод[31].

Въпреки всички тези данни по време на 5-тата международна консенсусна конференция за ръкавна гастректомия (5th International Consensus Conference on Sleeve gastrectomy) само 23.3% от бариатричните хирурзите смятат ГЕРБ за контраиндикация за SG[32]. Няколко са факторите, които могат да обуславят появата на ГЕРБ след SG – промяна в ъгъла на His и прерязване на мусклулните sling влакна (мусклулни влакна на Helvetius), което води до по-ниски базални нива на тонус на ДЕС, а намаляването на обема на стомаха (рестрикцията) води до повишено интрагастрално налягане. Освен това в сравнение на SG с RYGB има значение и прикрепването на стомапния пауч в коремната кухина, което се обуславя от гастро-ентеро анастомозата. Допълнително след SG, диаметърът на ръкава е малък и рецидив на ХХ с последващото херниране на стомаха може да става по-лесно.

Frezza et al. показват сигнификантно намаляване на симптомите на рефлукс след RYGB от 87% на 22%, както и намаляване на приема на антиацидни[11]. В много проучвания на пациенти след RYBG се установява сигнификантно понижение на случаите на ГЕРБ в сравнение на пациенти след друга бариатрична процедура. В рандомизираното клинично проучване SM-BOSS, което сравнява ефектите от SG и RYGB, Peterli et al. показват ремисия на ГЕРБ в 60% след RYBG, при само 25% след SG. От друга страна de novo ГЕРБ развиват 31,6% след SG, докато след RYGB са 10,7% [33]. Освен това RYGB има положителен ефект и върху пациенти с Barrett-ов хранопровод. Andrew et al. Установяват 42,9% регресия на Barrett's след RYGB в хетерогенна група без значение дали е коригирана наличната ХХ[34]. Въз основа на това SAGES и ASMBS определят **RYGB като предпочитаната хирургична процедура за лечение на ГЕРБ при болни със затлъстяване**[35].

Положителните ефекти и добрите резултати след RYGB по отношение на симптомите на ГЕРБ прокарват път на процедурата като метод на избор при ревизионна хирургия след неуспех на първична антирефлуксна операция с фундопликация при пациенти с BMI>30. Между 3-10% от пациентите след антирефлуксна операция имат рецидив и се нуждаят от повторна операция[36]. Ревизионната операция с повторна фундопликация като цяло е свързана с доста по-големи интраоперативни и постоперативни рискове в сравнение с първичната операция. В проучване между 45 пациента със среден BMI 33 kg/m^2 и данни за неуспешна фундопликация, 93,3% са без оплаквания 11 месеца след реоперация и конверсия към RYGB[37].

Положителните ефекти на RYGB върху ГЕРБ се обуславят от следните промени в реконструкцията на ГИТ - отклоняване на стомашния сок, липса на билиарен рефлукс и намалено интрагастрално налягане и не на последно място от загубата на телесно тегло.

Въпреки това може да има и причини, които да провокират рефлукс – от страна на хранопровода това са - мотилитетни смущения, хипотензивен ДЕС, хиатална херния; от страна на стомашния пауч - голям размер на пауча, candy cane синдром, гастро-гастрален фистула; от страна на алиментарната бримка - много къса бримка.

Copyright: © 2026 (CC BY 4.0) by the authors.

Въпреки всички тези положителни страни на RYGB по отношение на ГЕРБ през последните 10 години не спира търсенето на различни анти-рефлуксни подобрения към стандартната SG като опит за справяне със следоперативния de novo рефлукс ([38,39]) – фундопликации по Collis-Nissen, Nissen, Anterior 120°, Nissen-Rossetti и D-Sleeve, Sleeve-Dor и др.

Таблица 1 [38]
Литературен обзор за SG с фундопликация.

Автори	Година	Брой пациенти	Вид на фундопликацията	Честота на усложнения	Вид на усложненията	Честота на рехоспитализация/реоперация	Забележки
Da Silva et al.	2015	122	Collis Nissen	5.7% –7 cases	Stenosis 4 (3.3%) Atelectasisa 2 (1.6%) GI bleeding 1 (0.8%)	3.3%	Completely different technique with no resection of the gastric fundus
Lepage et al.	2015	4	Nissen	0%	none	N/A	Greatly improvement in gastric emptying
Nocca et al.	2016	25	Nissen	20% (2 major + 3 minor)	One bleeding One valve perforation Three minor complications	8%	.
Moon et al.	2016	31	Anterior (120°)	3.2%	One leak—conservatory	3.2%	Hiatal hernia was repaired according to intraoperative findings—67% of cases
Lasnibat et al.	2017	15	Nissen	13.3% 2 cases	One pneumoperitoneum One seroma	6.6%	six underwent revision surgery, four for weight regain, one for reflux and one mixed.
Olmi et al.	2020	220	modified Rossetti	12.3% 27 cases	Gastric perforation 14 cases Bleeding 6 cases	6.4%	Improvement in esophagitis was observed in 63 of 65 (96.92%) patients.
Ben Amor et al.	2020	70	Nissen	5.7% 4 cases	Two stenosis One fistula One bleeding	3%	

При модификациаата Collis-Nissen-Sleeve процентът на усложненията не е висок (5.7%), но по същество тази процедура съществено се различава от стандартната SG - липсва резекция на стомашния фундус.
При Nissen-Sleeve процентът на усложненията е сравнително висок (13,3-20%), като типично за модификацията се явява перфорацията на маншона (клапата).

Copyright: © 2026 (CC BY 4.0) by the authors.

По данни на Olmi et al [40] модификацията на Rossetti при 360°-фундопликация дава по-добри резултати, вкл. и по отношение на т.н. перфорация на клапата – 12,3%. В последващ доклад по същата тема от 2022 Olmi et al [41] дават следните усложнения в SG+RF групата – 0.7% следоперативно кървене, 4.3% перфорация на клапата (това е усложнение, което липсва при стандратната SG).
Най-добри резултати при най-нисък риск от усложнения има при комбинирането на SG с предна 120° фундоплолация. Moon et al[42] са първите, които допълват стандартна SG с предна 120° фундопликация, като остатъчният фундус се фиксира за ляво и дясно диафрагмално краче. Докладваните резултати след тази процедура са: само 6,5% от оперираните имат данни за следоперативен рефлукс; при 1 пациент (3,2%) данни за leak, третиран консервативно; 46,6% +-12,4% редукция на излишните килограми EWL% на 6-тия месец.
Del Genio et al[39] предлагат предна 180° фундопликация, която наричат D-Sleeve. Тази модификация на SG представлява класическа фундопликация по Dor (на не трансециран стомах). Оформянето на ръкава започва след това по типичен начин и достига проксимално до самата фундопликация. Следопертивните резултати по отношение на de novo рефлукса са изключително добри и са базирани на щателно проследяване (манометрия – High-resolution Impedance Manometry и 24-h ph-метрия). Потенциален недостатък на техниката е липсата на резекция на стомашния фундус и остатъчната Ghrelin-ова секреция.
През 2023 от Li et al предлагат модификация, наречена Sleeve-Dor [43] , която е с потенциала да предоставя същия или по-добър ефект по отношение на следоперативния рефлукс при резециран (в по-голямата си част) стомашен фундус. Към момента липсват задълбочени и рандомизирани проучвания в тази насока.

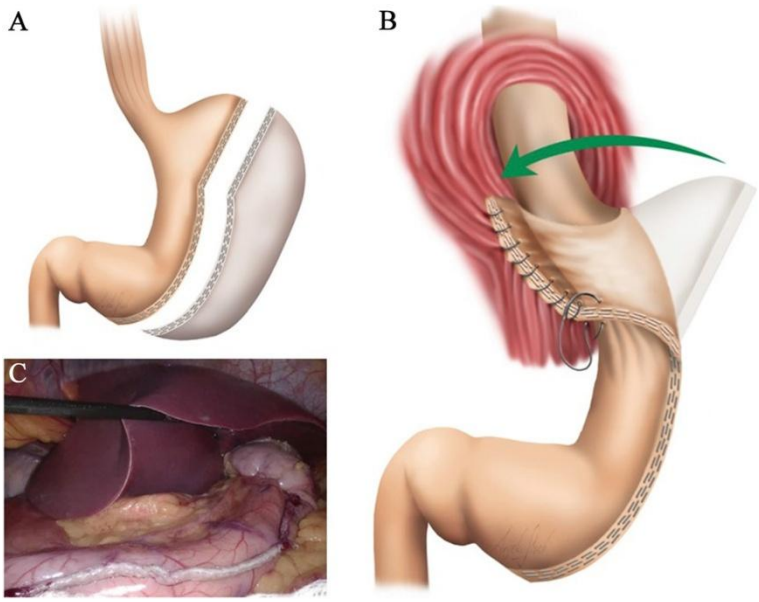

Фиг. 1 SG с фундопликация по Dor. (A) Трансекция и оформяне на ръкава (B) Остатъкът от стомашния фундус се ротира на 180° пред ГЕ-зона и се фиксира за дясното краче на диафрагмата C) Интраоперативен образ

От същата година екипът на Клиника по Хирургия към МБАЛ Вита започна прилагането на модификацията почти изключително при всички болни, подлежащи на ръкавна резекция. Възможността за своевременно разрешаване на налична хиатална херния

Copyright: © 2026 (CC BY 4.0) by the authors.

дори разшири обхвата на селектираните болни. До момента Sleeve-Dor модификацията е извършена при 47 болни, като при 12 от тях има съпътстваща ХХ (2-6 см), 9 от болните са с ендоскопски данни за езофагит (от ст. А до ст. С) без наличие на ХХ и 1 от пациентите е с тежък езофагит с Barrett-ов хранопровод. Всички оперираните са проследени на 6-ти и 12-ти месец с ФГС. При пациента с Barrett не се наблюдава прогресия и липсват оплаквания от ГЕРБ при 6-месечно проследяване. От останалите пациенти при 4 (8%) има ендоскопски данни за лек езофагит (гр. А) и само при 2 от тях (4%) има и субективни оплаквания от киселини и рефлукс, които успешно се повлияват от прием на ИПП. Не се установя значима връзка между предоперативното наличие на ХХ и следоперативния рефлукс – само 1 от пациентите с ендоскопски данни за ГЕРБ е бил с малка хиатална херния. До момента сме имали само едно усложнение – стеноза на ръкава вероятно на база субакутен следоперативен панкреатит. Пациентът беше реоперииран на 30-ти СОД, като беше извършена конверсия към SASI-bypass.
Нашият материал има недостатъци, свързани с малкия брой пациенти, липсата на рандомизация и липсата на следоперативна манометрия и pH-метрия. Но все пак резултатите са обнадеждаващи и са добра основа за бъдещи проучвания по темата.

Като обобщение могат да се изведат следните точки:
1.При наличие на ХХ (вкл. и като случайна находка) по време на бариатрична операция в повечето случаи е необходима нейната корекция, крурорафия с фиксиране на стомаха, а в отделни случаи при наличен опит от страна на хирургични екип – подходяща антирефлуксна процедура.
2. При тежък рефлукс SG отстъпва пред RYGB, като байпасните операции са основен избор и при ревизионната хирургия – тежък de novo рефлукс след класическа SG, както и след неуспешна антирефлуксна операция при пациент със затлъстяване.
3. Иновативните методи за антирефлуксна модификация могат да имат добри резултати при правилна селекция и познаване на оперативната техника. Собственият опит от Sleeve-Dor модификацията до момента показва добри резултати.
Нарастващата честота на хората със затлъстяване, води съответно до увеличение на кандидатите за операция (SG или RYGB). Затова в съвременната бариатрична хирургия е важно да има адекватна предоперативна подготовка и оптимална оперативна техника за разрешаване както на съпътстващи рефлукс и ХХ, така и поведение за тяхната профилактика в дългосрочен план.

Библиография:
1. https://www.who.int/news-room/fact-sheets/detail/obesity-and-overweight
2. Laparoscopic Roux-en-Y gastric bypass for the management of hiatal hernia and failed fundoplication in patients with obesity Rory Carroll, Fermin Fontan, Ryan Lehmann, et al
3. Ayazi S, Hagen JA, Chan LS, et al. Obesity and gastroesophageal reflux: quantifying the association between body mass index, esophageal acid exposure, and lower esophageal sphincter status in a large series of patients with reflux symptoms. J Gastrointest Surg 2009;13:1440-7. [Crossref] [PubMed]
4. Wilson LJ, Ma W, Hirschowitz BI. Association of obesity with hiatal hernia and esophagitis. Am J Gastroenterol 1999;94:2840-4. [Crossref] [PubMed]
5. Pandolfino JE, El-Serag HB, Zhang Q, et al. Obesity: a challenge to esophagogastric junction integrity. Gastroenterology 2006;130:639-49. [Crossref] [PubMed]

Copyright: © 2026 (CC BY 4.0) by the authors.

6. Spechler SJ, Hunter JG, Jones KM, et al. Randomized Trial of Medical versus Surgical Treatment for Refractory Heartburn. N Engl J Med 2019;381:1513-23. [Crossref] [PubMed]
7. Morgenthal CB, Lin E, Shane MD, et al. Who will fail laparoscopic Nissen fundoplication? Preoperative prediction of long-term outcomes. Surg Endosc 2007;21:1978-84. [Crossref] [PubMed]
8. Perez AR, Moncure AC, Rattner DW. Obesity adversely affects the outcome of antireflux operations. Surg Endosc 2001;15:986-9. [Crossref] [PubMed]
9. Oelschlager BK, Pellegrini CA, Hunter JG, et al. Biologic prosthesis to prevent recurrence after laparoscopic paraesophageal hernia repair: long-term follow-up from a multicenter, prospective, randomized trial. J Am Coll Surg 2011;213:461-8. [Crossref] [PubMed]
10. Stefanidis D, Hope WW, Kohn GP, et al. Guidelines for surgical treatment of gastroesophageal reflux disease. Surg Endosc 2010;24:2647-69. [Crossref] [PubMed]
11. Frezza EE, Ikramuddin S, Gourash W, et al. Symptomatic improvement in gastroesophageal reflux disease (GERD) following laparoscopic Roux-en-Y gastric bypass. Surg Endosc 2002;16:1027-31. [Crossref] [PubMed]
12. Flanagin BA, Mitchell MT, Thistlethwaite WA, et al. Diagnosis and treatment of atypical presentations of hiatal hernia following bariatric surgery. Obes Surg 2010;20:386-92. [Crossref] [PubMed]
13. Kothari V, Shaligram A, Reynoso J, et al. Impact on perioperative outcomes of concomitant hiatal hernia repair with laparoscopic gastric bypass. Obes Surg 2012;22:1607-10. [Crossref] [PubMed]
14. Chaudhry UI, Marr BM, Osayi SN, et al. Laparoscopic Roux-en-Y gastric bypass for treatment of symptomatic paraesophageal hernia in the morbidly obese: medium-term results. Surg Obes Relat Dis 2014;10:1063-7. [Crossref] [PubMed]
15. Borbély Y, Kröll D, Nett PC, et al. Radiologic, endoscopic, and functional patterns in patients with symptomatic gastroesophageal reflux disease after Roux-en-Y gastric bypass. Surg Obes Relat Dis 2018;14:764-8. [Crossref] [PubMed]
16. Caceres M, Eid GM, McCloskey CA. Recurrent paraesophageal hernia presenting as obstruction of Roux limb after Roux-en-Y gastric bypass. Surg Obes Relat Dis 2010;6:197-9. [Crossref] [PubMed]
17. Shada AL, Stem M, Funk LM, et al. Concurrent bariatric surgery and paraesophageal hernia repair: comparison of sleeve gastrectomy and Roux-en-Y gastric bypass. Surg Obes Relat Dis 2018;14:8-13. [Crossref] [PubMed]
18. Hefler J, Dang J, Mocanu V, et al. Concurrent bariatric surgery and paraesophageal hernia repair: an analysis of the Metabolic and Bariatric Surgery Association Quality Improvement Program (MBSAQIP) database. Surg Obes Relat Dis 2019;15:1746-54. [Crossref] [PubMed]
19. Gu L, Chen B, Du N, et al. Relationship Between Bariatric Surgery and Gastroesophageal Reflux Disease: a Systematic Review and Meta-analysis. Obes Surg 2019;29:4105-13. [Crossref] [PubMed]
20. Himpens J, Dobbeleir J, Peeters G. Long-term results of laparoscopic sleeve gastrectomy for obesity. Ann Surg 2010;252:319-24. [Crossref] [PubMed]
21. Angrisani L, Santonicola A, Iovino P, et al. IFSO Worldwide Survey 2016: Primary, Endoluminal, and Revisional Procedures. Obes Surg 2018;28:3783-94. [Crossref] [PubMed]
22. Sharma A, Aggarwal S, Ahuja V, Bal C. Evaluation of gastroesophageal reflux before and after sleeve gastrectomy using
symptom scoring, scintigraphy, and endoscopy. Surg Obes Relat Dis. 2014 Jul-Aug;10(4):600—5. https:// doi. org/ 10. 1016/j. soard. 2014. 01. 017. Epub 2014 Jan 28. PMID: 24837563.
23. Tai CM, Huang CK, Lee YC, Chang CY, Lee CT, Lin JT. Increase in gastroesophageal reflux disease symptoms and erosive esophagitis 1 year after laparoscopic sleeve gastrectomy among obese adults. Surg Endosc. 2013;27(4):1260—6. https://doi. org/ 10. 1007/ s00464- 012- 2593-9 (Epub 2012 Dec 12 PMID:23232995).
24. Mion F, Tolone S, Garros A, Savarino E, Pelascini E, Robert M, Poncet G, Valette PJ, Marjoux S, Docimo L, Roman S. High-resolution impedance manometry after sleeve gastrectomy: increased intragastric pressure and reflux are frequent events. Obes Surg. 2016;26(10):2449—56. https:// doi. org/ 10. 1007/ s11695- 016- 2127-y (PMID: 26956879).
25. Genco A, Soricelli E, Casella G, Maselli R, Castagneto-Gissey L, Di Lorenzo N, Basso N. Gastroesophageal reflux disease and Barrett's esophagus after laparoscopic sleeve gastrectomy: a

Copyright: © 2026 (CC BY 4.0) by the authors.

possible, underestimated long-term complication. Surg Obes Relat Dis. 2017;13(4):568—74. https:// doi. org/ 10. 1016/j. soard. 2016. 11. 029 (Epub 2016 Dec 9 PMID: 28089434).
26. Soricelli E, Casella G, Baglio G, Maselli R, Ernesti I, Genco A. Lack of correlation between gastroesophageal reflux disease symptoms and esophageal lesions after sleeve gastrectomy. Surg Obes Relat Dis. 2018;14(6):751—6. https:// doi. org/ 10. 1016/j. soard. 2018. 02. 008 (Epub 2018 Feb 13 PMID: 29571635).
27. 3. Assalia A, Gagner M, Nedelcu M, Ramos AC, Nocca D. Gastroesophageal reflux and laparoscopic sleeve gastrectomy: Results of the first international consensus conference. Obes Surg. 2020;30:3695-3705.
28. Genco A, Soricelli E, Casella G, et al. Gastroesophageal reflux disease and Barrett's esophagus after laparoscopic sleeve gastrectomy: a possible, underestimated long-term complication. Surg Obes Relat Dis 2017;13:568-74. [Crossref] [PubMed]
29. Sebastianelli L, Benois M, Vanbiervliet G, et al. Systematic Endoscopy 5 Years After Sleeve Gastrectomy Results in a High Rate of Barrett's Esophagus: Results of a Multicenter Study. Obes Surg 2019;29:1462-9. [Crossref]
30. Felsenreich DM, Kefurt R, Schermann M, et al. Reflux, Sleeve Dilation, and Barrett's Esophagus after Laparoscopic Sleeve Gastrectomy: Long-Term Follow-Up. Obes Surg 2017;27:3092-101. [Crossref] [PubMed]
31. Gastroesophageal reflux disease and Barrett's esophagus after laparoscopic sleeve gastrectomy: a possible, underestimated long-term complication Alfredo Genco, Emanuele Soricelli, et. al
32. Gagner M, Hutchinson C, Rosenthal R. Fifth International Consensus Conference: current status of sleeve gastrectomy. Surg Obes Relat Dis 2016;12:750-6. [Crossref] [PubMed]
33. Effect of Laparoscopic Sleeve Gastrectomy vs Laparoscopic Roux-en-Y Gastric Bypass on Weight Loss in Patients With Morbid Obesity: The SM-BOSS Randomized Clinical Trial
Ralph Peterli, Bettina Karin Wölnerhanssen, Thomas Peters et al
34. Barrett's esophagus before and after Roux-en-Y gastric bypass for severe obesity Brandon Andrew, Joshua B Alley, Cristina E Aguilar, Robert D Fanelli
35. Nau P, Jackson HT, Aryaie A, et al. Surgical management of gastroesophageal reflux disease in the obese patient. Surg Endosc 2020;34:450-7. [Crossref] [PubMed]
36. Grover BT, Kothari SN. Reoperative antireflux surgery. Surg Clin North Am 2015;95:629-40. [Crossref] [PubMed]
37.Kim M, Navarro F, Eruchalu CN, et al. Minimally invasive Roux-en-Y gastric bypass for fundoplication failure offers excellent gastroesophageal reflux control. Am Surg 2014;80:696-703. [Crossref] [PubMed]
38. Carandina S, Zulian V, Nedelcu A, et al. Is it safe to combine a fundoplication to sleeve gastrectomy? review of literature. Medicina (Kaunas). 2021;57:394
39. Del Genio G, Tolone S, Gambardella C, et al. Sleeve gastrectomy and anterior fundoplication (D-SLEEVE) prevents gastroesophageal reflux in symptomatic GERD. Obes Surg. 2020;30:1642-1652.
40. Olmi S, Uccelli M, Cesana GC, et al. Modified laparoscopic sleeve gastrectomy with Rossetti antireflux fundoplication:Results after 220 procedures with 24-month follow-up. Surg Obes Relat Dis. 2020;16:1202-1211.
41. Olmi S, Boladi M, Gambioli A, Ferrari D. Effect of laparoscopic sleeve gastrectomy vs laparoscopic sleeve + Rossetti fundoplication on weight loss and de novo GERD in patients affected by morbid obesity: a randomized clinical trial
Obesity Surgery 2022.
42. Moon RC, Teixeira AF, Jawad MA. Safety and effectiveness of anterior fundoplication sleeve gastrectomy in patients with severe reflux. Surg Obes Relat Dis. 2017;13: 547-552.
43. Li,MD1,2,Wael Eskander,MD1, AndreF. Teixeira,MD3, and Ricardo Zorron, MD, PhD1
Sleeve-Dor Fundoplication — An Innovative Surgical Technique to Avoid the Epidemic Long Term de Novo Gastroesophageal Reflux and Barrett´s Esophagus After Sleeve Gastrectomy for Obesity. Surgical Innovation 2023, Vol. 30(4) 526—528

Copyright: © 2026 (CC BY 4.0) by the authors.

ПЕРФЕКТНИЯТ 'РЪКАВ'.

РАДОСТИНА ДУКОВСКА, АЛЕКСАНДЪР ДЕЛИБАШЕВ, VASILIKI CHRISTOGIANNI, ASHWINI MOHAN RAO, РАДОСВЕТ ГОРНЕВ

Радостина Дуковска1, Александър Делибашев1, Vasiliki Christogianni2, Ashwini Mohan Rao2, Радосвет Горнев 1
1 МБАЛ Вита София;
2 Klinkum Vest Recklinghausen Germany
E-mail: *ineto@abv.bg*
Keywords: *Бариатрична хирургия*

Въведение: Ръкавната гостректомия се превърна в златен стандарт за лечение на морбидното затлъстяване в световен мащаб. Тя е най-честата лапароскопска интервенция в бариатричната хирургия .При БМИ >35кг/м2 интервенцията е показана ,като рестриктивен подход ,който води до редукция на тегло ,намалява придружаващите заболявания и подобрява качеството на живот.Съществуват различни подходи ,които оказват влияние върху цялостната оперативна интервенция,финансовата й страна ,но нямат релевантно отношение към крайния изход за пациента. Познаването на различните способи,които могат да бъдат прилагани ендоскопски ,тяхната нужда и практическа стойност стоят в основата на успешната бариатрична хирургия .
Цел: Целта на текущото изследване е да анализира факторите и обстоятелствата, при пациенти ,претърпели стомашна ръкавна резекция ,които влияят на крайния резултат.Отношението на обшиването на резекционната линия ,пробата с метиленово синьо и поставянето на интраабдоминален дренаж .
Материали и методи: Нашият материал се базира на ретроспективна извадка от 142 пациенти оперирани в периода януари 2018г. – януари 2023г. Анализирани са условията за провеждането ръкавната гастректомия, рисковите фактори както и настъпилите интраоперативни и ранни постоперативни усложнения. Данните са обработени по методите на описателната статистика.
Резултати: От проведените 142 ръкавни гастректомии:
50 (39.04%) бяха с БМИ 40-50 кг/м2. 50 пациента бяха с БМИ 50-60кг/м2 . 42 пациенти бяха с BMI >60кг/м2 Установиха се следните интраоперативни кървене 3 случая (0.2 %)), конверзия към конвенционална операция- 2 случая (0.1 %). Проксимална инсуфициенция на резекционната линия2 случая(0.1%).При двама от пациентите със суперобезитет се стигна до 'point of no return) при което оперативната интервенция се прекрати. Острото следоперативно кървене беше в 1 от случаите интралуминално,от дисталната резекционна линия и в 1 случай от горния полюс на слезката. Проксимална инсуфициенция се наблюдава при жена с BMI 43кг/м2 и пли мъж със суперобезитас . И в двата случая е правена проба с метиленово синьо.
Заключение: Ръкавната гастректомия е златен стандарт в световен мащаб при лечението на морбидното затлъстяване. Интраоперативната проба с метиленово синьо няма статистически значимо отношение като предиктор на проксимална инсуфициенция.Използването на усилен линеарен ушивател не променя изхода на операцията.Поставянето на интраабдоминален дрен би могло да се замени с контрола на ХГБ в деня на операцията и на 1 с.о.ден.

Copyright: © 2026 (CC BY 4.0) by the authors.

THE PERFECT "SLEEVE"

Radostina Dukovska[1], Aleksandar Delibashev[1], Vasiliki Christogianni[2], Ashwini Mohan Rao[2], Radostvet Gornev[1]
[1] Vita Hospital, Sofia, Bulgaria;
[2] Klinikum Vest, Recklinghausen, Germany
E-mail: *ineto@abv.bg*
Keywords: *Bariatric surgery*

Introduction: Sleeve gastrectomy has become the gold standard for the treatment of morbid obesity worldwide. It is currently the most commonly performed laparoscopic bariatric procedure. In patients with a BMI >35 kg/m², sleeve gastrectomy is indicated as a restrictive procedure that results in weight loss, reduces obesity-related comorbidities, and improves quality of life.
Various technical approaches may influence the overall operative procedure and its financial aspects, although they do not appear to have a relevant impact on the final patient outcome. Knowledge of the different techniques that can be applied intraoperatively, as well as their indications and practical value, is essential for successful bariatric surgery.
Aim: The aim of the present study was to analyze the factors and circumstances influencing outcomes in patients undergoing sleeve gastrectomy, with particular emphasis on reinforcement of the staple line, intraoperative methylene blue testing, and placement of an intra-abdominal drain.
Materials and Methods: Our study was based on a retrospective analysis of 142 patients who underwent sleeve gastrectomy between January 2018 and January 2023.
Patient characteristics, operative conditions, risk factors, and intraoperative and early postoperative complications were analyzed. The data were processed using descriptive statistical methods.
Results: A total of 142 sleeve gastrectomies were performed:

- 50 patients (39.04%) had a BMI of 40—50 kg/m².
- 50 patients had a BMI of 50—60 kg/m².
- 42 patients had a BMI >60 kg/m².

Three cases (0.2%) of intraoperative bleeding and two cases (0.1%) requiring conversion to open surgery were recorded. Proximal staple-line leakage occurred in two cases (0.1%).
In two patients with super-obesity, a "point of no return" was reached, and the surgical procedure was therefore terminated.
Acute postoperative bleeding occurred in two cases: in one patient, the bleeding was intraluminal and originated from the distal staple line; in the other, it originated from the upper pole of the spleen. Proximal staple-line leakage occurred in one woman with a BMI of 43 kg/m² and in one man with super-obesity. In both cases, an intraoperative methylene blue leak test had been performed.
Conclusion: Sleeve gastrectomy is considered the gold standard worldwide for the surgical treatment of morbid obesity.
Intraoperative methylene blue testing does not appear to have a statistically significant predictive value for proximal staple-line leakage. Reinforcement of the staple line does not appear to alter surgical outcomes.
The use of an intra-abdominal drain could potentially be replaced by monitoring hemoglobin levels on the day of surgery and on postoperative day 1.

Copyright: © 2026 (CC BY 4.0) by the authors.

GERD AND SLEEVE GASTRECTOMY: ARE WE STILL LOOKING FOR THE ANSWER?

BOJAN JOVANOVIC

Dr. Bojan Jovanovic

Background:
The relationship between gastroesophageal reflux disease (GERD) and sleeve gastrectomy (SG) remains one of the most controversial issues in bariatric surgery. In everyday practice, surgeons face two distinct clinical challenges: how to manage patients with pre-existing GERD who are candidates for SG, and how to diagnose and treat patients who develop de novo GERD after SG.
Pre-existing GERD: Is Sleeve Gastrectomy Still an Option?
The presence of GERD before bariatric surgery requires careful evaluation rather than an automatic exclusion of SG. The severity of symptoms, endoscopic findings, presence and size of a hiatal hernia, esophagitis or Barrett's esophagus, and, in selected patients, functional assessment should guide procedure selection. While Roux-en-Y gastric bypass remains the preferred bariatric procedure in patients with severe or complicated GERD, the question is more challenging in patients with mild or controlled reflux who otherwise represent good candidates for SG. Appropriate patient selection, meticulous identification and repair of hiatal defects, and preservation of the anatomy of the gastroesophageal junction may influence postoperative outcomes.
De novo GERD after Sleeve Gastrectomy: What Should We Do?
Post-SG reflux should not be considered a single entity. A structured diagnostic approach should distinguish acid reflux from other causes of postoperative symptoms and identify potentially correctable anatomical abnormalities, including hiatal hernia, sleeve stenosis, twisting, angulation, dilation, or migration. Treatment should therefore be tailored to the underlying mechanism. Medical therapy remains the first-line approach in uncomplicated GERD, whereas persistent or refractory symptoms require objective assessment and consideration of endoscopic or surgical treatment. Correction of anatomical abnormalities may be appropriate in selected patients, while conversion to Roux-en-Y gastric bypass remains the most established revisional procedure for refractory GERD after SG.
Conclusion:
There is probably no universal answer to the relationship between GERD and sleeve gastrectomy. The key question is no longer simply whether SG causes or worsens reflux, but which patients with pre-existing GERD can safely undergo SG and which treatment should be offered when GERD develops after SG. A patient-specific, anatomy-driven and evidence-based algorithm may provide the answer we have been looking for.

Copyright: © 2026 (CC BY 4.0) by the authors.

VII. ГРЪДНА ХИРУРГИЯ
(ХИРУРГИЯ НА БЯЛ ДРОБ И ПЛЕВРА)

Copyright: © 2026 (CC BY 4.0) by the authors.

ПЪЛЕН ПАТОЛОГИЧЕН ОТГОВОР ПРИ ТУМОР НА PANCOAST СЛЕД НЕОАДЮВАНТНА ХИМИО+ИМУНОТЕРАПИЯ.

М. АЛЕКСИЕВА, А. НИКОЛОВ, З. МАКШУТОВА, М. АТАНАСОВА, Г. ИВАНОВА, Г. ЯНКОВ

М. Алексиева[1], А. Николов[1], З. Макшутова[1], М. Атанасова[2], Г. Иванова[2], Г. Янков[1]
[1] Клиника по гръдна хирургия, УМБАЛ „Св. Иван Рилски", Медицински университет – София
[2] Клиника по анестезиология и интензивно лечение, УМБАЛ „Св. Иван Рилски", Медицински университет – София

Въведение: Туморът на Pancoast, или т.нар. тумор на горния сулкус, представлява злокачествен апикален белодробен тумор, който може да предизвиква инфилтрация на структурите в горната торакална апертура. Той все още остава предизвикателство за лечение на хирурзи, онколози и лъчетерапевти. Прилагането на неоадювантна химио+имунотерапия е нов метод с отлични резултати.
Материал и методи: За период от половин година в Клиниката по гръдна хирургия към УМБАЛ „Св. Иван Рилски" постъпват 2 мъже на възраст 55 г. и 54 г. Пациентите са с оплаквания съответно от лесна умора, обща отпадналост, фебрилитет и редукция на теглото, и от болка в дясно рамо, ирадииращa към дясна скапула, и хемоптиза. С помощта на предоперативна фиброброхоскопия и tru-cut биопсия са диагностицирани съответно нискодиференциран плоскоклетъчен карцином и аденокарцином. Молекулярно-генетичните изследвания показват EGFR (exon 18, 19, 20, 21) – див тип, ALK – липсва мутация, съответно PD-L1 (TPS=70%) и PD-L1>50%.
Резултати: Пациентите са стадирани като cT4N2bM0, стадий IIIB, и cT4N0M0, стадий IIIA. Лекувани са съответно с 6 курса Carboplatin + Paclitaxel + Pembrolizumab и 7 курса Carboplatin + Paclitaxel + Nivolumab. И при двамата пациенти оперативният достъп е задна J-образна торакотомия вдясно по Shaw-Paulson през 4-то междуребрие. Извършени са дясна горна лобектомия с резекция на гръдната стена и пластика на гръдната стена с двукомпонентно платно. Хистологичният резултат показва пълен патологичен отговор – ypT0N0M0R0. При единия пациент като усложнение се прояви лекостепенен синдром на Claude Bernard-Horner. Дехоспитализация съответно на 25-ти и на 12-ти ден. Пациентите са изпратени за продължаване на 1-годишен курс на адювантна имунотерапия.
Заключение: При пациентите с локално авансирал тумор на Pancoast трябва да се прилага мултимодален подход на лечение. Неоадювантната химио+имунотерапия, последвана от белодробна лобектомия, резекция и пластика на гръдната стена и адювантна имунотерапия, е средство на избор при случаите в III стадий. Постигането на пълен патологичен отговор е реално постижима цел, която значително подобрява преживяемостта и прогнозата на тези пациенти.
Ключови думи: Pancoast, резекция, пластика, неоадювантна химио+имунотерапия, пълен патологичен отговор

Copyright: © 2026 (CC BY 4.0) by the authors.

COMPLETE PATHOLOGICAL RESPONSE IN PANCOAST TUMOR AFTER NEOADJUVANT CHEMO+IMMUNOTHERAPY

M. Aleksieva[1], A. Nikolov[1], Z. Makshutova[1], M. Atanasova[2], G. Ivanova[2], G. Yankov[1]
[1] Department of Thoracic Surgery, St. Ivan Rilski University Hospital, Medical University of Sofia
[2] Department of Anesthesiology and Intensive Care, St. Ivan Rilski University Hospital, Medical University of Sofia

Introduction: Pancoast tumor, or the so-called superior sulcus tumor, is a malignant apical lung tumor that can cause infiltration of the structures in the upper thoracic aperture. It still remains a treatment challenge for surgeons, oncologists and radiation therapists. The application of neoadjuvant chemo+immunotherapy is a new method with excellent results.
Material and Methods: Over a period of half a year, 2 men aged 55 and 54 were admitted to the Department of Thoracic Surgery at St. Ivan Rilski University Hospital. The patients complained, respectively, of easy fatigue, general weakness, fever and weight loss, and of pain in the right shoulder radiating to the right scapula, with hemoptysis. With the help of preoperative fibrobronchoscopy and tru-cut biopsy, poorly differentiated squamous cell carcinoma and adenocarcinoma were diagnosed, respectively. Molecular genetic studies showed EGFR (exon 18, 19, 20, 21) – wild type, ALK – no mutation, and PD-L1 (TPS=70%) and PD-L1>50%, respectively.
Results: The patients were staged as cT4N2bM0, stage IIIB, and cT4N0M0, stage IIIA. They were treated with 6 courses of Carboplatin + Paclitaxel + Pembrolizumab and 7 courses of Carboplatin + Paclitaxel + Nivolumab, respectively. In both patients the surgical approach was a right posterior J-shaped thoracotomy according to Shaw-Paulson through the 4th intercostal space. Right upper lobectomy with chest wall resection and reconstruction with a two-component mesh was performed. The histological result showed a complete pathological response – ypT0N0M0R0. In one patient, mild Claude Bernard-Horner syndrome occurred as a complication. They were discharged on day 25 and day 12, respectively. The patients were referred for a 1-year course of adjuvant immunotherapy.
Conclusion: A multimodal treatment approach should be applied in patients with locally advanced Pancoast tumor. Neoadjuvant chemo+immunotherapy followed by lobectomy, chest wall resection and reconstruction and adjuvant immunotherapy is the treatment of choice in stage III cases. Achieving a complete pathological response is a realistically achievable goal that significantly improves the survival and prognosis of these patients.
Keywords: Pancoast, superior sulcus tumor, chest wall resection, reconstruction, neoadjuvant chemo+immunotherapy

Copyright: © 2026 (CC BY 4.0) by the authors.

УНИПОРТАЛНИ ВИДЕОАСИСТИРАНИ ТОРАКОСКОПСКИ АНАТОМИЧНИ РЕЗЕКЦИИ НА БЯЛ ДРОБ.

М. АЛЕКСИЕВА, А. НИКОЛОВ, З. МАКШУТОВА, М. АТАНАСОВА, ИВ. ГАНЕВ, Т. КРАПЕШКИ, Г. ЯНКОВ

М. Алексиева[1], А. Николов[1], З. Макшутова[1], М. Атанасова[2], Ив. Ганев[2], Т. Крапешки[2], Г. Янков[1]
[1] Клиника по гръдна хирургия, УМБАЛ „Св. Иван Рилски", Медицински университет – София
[2] Клиника по анестезиология и интензивно лечение, УМБАЛ „Св. Иван Рилски", Медицински университет – София

Въведение: Минимално инвазивната видеоасистирана торакоскопска хирургия все още е златен стандарт в оперативното лечение на първични и метастатични тумори на бял дроб. Унипорталната анатомична белодробна резекция притежава редица предимства пред мултипорталния подход. Целта на изследването е да представим наш опит от серия случаи с унипортални видеоасистирани торакоскопски анатомични резекции на бял дроб.
Материал и методи: За период от 3 години в Клиниката по гръдна хирургия към УМБАЛ „Св. Иван Рилски" са извършени успешно 45 торакоскопски анатомични резекции на бял дроб. Пациентите са 22 жени и 23 мъже. Минималната възраст е 23 г., максималната – 78 г., а средната – 59 г. Двадесет и двама от пациентите са без оплаквания. Най-често срещани симптоми са: кашлица (14/45), диспнея (11/45), фебрилитет (5/45) и хемоптиза (3/45). Неоадювантна системна терапия са провели 3/45, а системна терапия в миналото по повод друго онкологично заболяване – 4/45.
Резултати: Извършените анатомични белодробни резекции могат да бъдат систематизирани според честотата им в следния ред: дясна горна лобектомия (18/45), дясна долна лобектомия (8/45), лява долна лобектомия (7/45), дясна средна лобектомия (6/45), лява горна лобектомия (3/45), резекция на кулмен (3/45). Средното оперативно време е 3 часа. Размерът на тумора в постоперативния препарат е от 9 мм до 55 мм, средно 31 мм. Броят на дисецираните медиастинални и хилусни лимфни възли (л.в.) е от 1 до 30, средно 14 л.в. Хистологичният резултат показва: аденокарцином (21/45), плоскоклетъчен карцином (5/45), карциноид (5/45), метастаза (4/45), организираща се пневмония (3/45), локализирани бронхиектазии (2/45). Пациентите с първичен белодробен карцином са стадирани като: I стадий (17/45), II стадий (12/45), III стадий (4/45). Не са наблюдавани интраоперативни усложнения. Постоперативните усложнения са 12/45, от които: ателектаза, налагаща бронхоскопска аспирация (5/45), продължителен ликаж (5/45), ипсилатерален плеврален излив (2/45). Постоперативна смъртност: 1/45 – инфаркт на миокарда. Средният болничен престой е 6 дни.
Заключение: Унипорталната торакоскопска анатомична резекция е средство на първи избор при доброкачествени и злокачествени заболявания на белия дроб. По отношение на радикалност, брой дисецирани лимфни възли, оперативно време, усложнения и болничен престой тя не се отличава от конвенционалната отворена анатомична белодробна резекция, като дори я превъзхожда в много от случаите. Подходяща е също така и при пациенти с по-големи и авансирали тумори.
Ключови думи: унипортална, торакоскопска, лобектомия

Copyright: © 2026 (CC BY 4.0) by the authors.

UNIPORTAL VIDEO-ASSISTED THORACOSCOPIC ANATOMICAL LUNG RESECTIONS – A CASE SERIES

M. Aleksieva[1], A. Nikolov[1], Z. Makshutova[1], M. Atanasova[2], Iv. Ganev[2], T. Krapeshki[2], G. Yankov[1]
[1] Department of Thoracic Surgery, St. Ivan Rilski University Hospital, Medical University of Sofia
[2] Department of Anesthesiology and Intensive Care, St. Ivan Rilski University Hospital, Medical University of Sofia

Introduction: Minimally invasive video-assisted thoracoscopic surgery is still the gold standard in the surgical treatment of primary and metastatic lung tumors. Uniportal anatomical lung resection has a number of advantages over the multiportal approach. The aim of the study is to present our experience in a series of cases with uniportal video-assisted thoracoscopic anatomical lung resections.
Material and Methods: Over a period of 3 years, 45 thoracoscopic anatomical lung resections were successfully performed in the Department of Thoracic Surgery at St. Ivan Rilski University Hospital. The patients were 22 women and 23 men. The minimum age was 23 years, the maximum 78 years, and the mean 59 years. Twenty-two of the patients had no complaints. The most common symptoms were: cough (14/45), dyspnea (11/45), fever (5/45) and hemoptysis (3/45). Neoadjuvant systemic therapy had been given in 3/45, and systemic therapy in the past for another oncological disease in 4/45.
Results: The anatomical lung resections performed can be systematized according to their frequency in the following order: right upper lobectomy (18/45), right lower lobectomy (8/45), left lower lobectomy (7/45), right middle lobectomy (6/45), left upper lobectomy (3/45), culmen resection (3/45). The mean operative time was 3 hours. The size of the tumor in the postoperative specimen ranged from 9 mm to 55 mm, mean 31 mm. The number of dissected mediastinal and hilar lymph nodes ranged from 1 to 30, mean 14. The histological result showed: adenocarcinoma (21/45), squamous cell carcinoma (5/45), carcinoid (5/45), metastasis (4/45), organizing pneumonia (3/45), localized bronchiectasis (2/45). Patients with primary lung cancer were staged as: stage I (17/45), stage II (12/45), stage III (4/45). No intraoperative complications occurred. Postoperative complications numbered 12/45, of which: atelectasis requiring bronchoscopic aspiration (5/45), prolonged air leak (5/45), ipsilateral pleural effusion (2/45). Postoperative mortality: 1/45 – myocardial infarction. The mean hospital stay was 6 days.
Conclusion: Uniportal thoracoscopic anatomical resection is the first choice for benign and malignant lung diseases. In terms of radicality, number of dissected lymph nodes, operative time, complications and hospital stay, it does not differ from conventional open anatomical lung resection, and even surpasses it in many cases. It is also suitable for patients with larger and more advanced tumors.
Keywords: uniportal, thoracoscopic, lobectomy

Copyright: © 2026 (CC BY 4.0) by the authors.

ХИРУРГИЧНО ПОВЕДЕНИЕ ПРИ ЛЕЧЕНИЕ НА ГОЛЕМИ ХИДРОАЕРИЧНИ НИВА В ПЛЕВРАЛНАТА КУХИНА.

С. СТОЯНОВ, З. ПОПОВ, Р. ДЕЛЧЕВА, Б. ПЕТРОВ, Р. НЕНКОВ

С. Стоянов[1], З. Попов[1], Р. Делчева[1], Б. Петров[1], Р. Ненков[1]
[1] Клиника по гръдна хирургия, УМБАЛ „Св. Марина“, Медицински университет „Проф. д-р Параскев Стоянов“, Варна

Въведение: Големите хидроаерични нива в плевралната кухина представляват високорискова находка с разнообразна етиология, която може да бъде съпроводена от нарушение на дихателната дейност и бързо влошаване на общото състояние. Лечебното поведение се определя от клиничното състояние на пациента, степента на дихателна недостатъчност и генезата на патологичния процес.
Материал и методи: За периода април – юни 2026 г. в Клиниката по гръдна хирургия са хоспитализирани по спешност 11 пациенти от Североизточна България на възраст между 28 и 51 години. При всички проведените образни изследвания установяват наличие на хидроаерично ниво, заемащо повече от половината хемиторакс. След извършване на необходимите образни и лабораторни изследвания е взето решение за спешно хирургично лечение. При 7 пациенти е поставен торакален дрен, а при 4 – пиг-тейл катетър.
Резултати: Хирургичното лечение е извършено до първия час след хоспитализацията. Евакуирани са различни по обем количества гнойно съдържимо и въздух, с последващо подобрение на дихателната функция и общото състояние. При част от пациентите е установено наличие на бронхоплеврална фистула, като в зависимост от въздушната загуба и степента на белодробно разгъване плевралните дренажи са отвеждани на активна или на пасивна аспирация. След адекватно дрениране, контрол на инфекцията, серийно лаважиране и динамично проследяване се постигна пълно евакуиране на съдържимото в плевралната кухина и разгъване на белия дроб. При пациентите с бронхоплеврални фистули се постави клапа на Хаймлих, като впоследствие се установи спонтанно затваряне на съответните фистули и пълно разгъване на белодробния паренхим, без нужда от допълнително хирургично поведение, което позволи отстраняване на плевралните дренажи.
Заключение: Своевременното хирургично поведение, адекватният дренаж и индивидуализираният подход са ключови за благоприятния изход. При селектирани пациенти бронхоплевралната фистула може да се затвори без нужда от хирургична намеса.
Ключови думи: хидроаерично ниво, пиопневмоторакс, плеврален дренаж, клапа на Хаймлих

Copyright: © 2026 (CC BY 4.0) by the authors.

SURGICAL MANAGEMENT OF LARGE AIR-FLUID LEVELS IN THE PLEURAL CAVITY

S. Stoyanov[1], Z. Popov[1], R. Delcheva[1], B. Petrov[1], R. Nenkov[1]
[1] Department of Thoracic Surgery, St. Marina University Hospital, Prof. Dr. Paraskev Stoyanov Medical University, Varna

Introduction: Large amounts of air and fluid in the pleural cavity represent a high-risk finding with diverse etiologies, which may be accompanied by impaired respiratory function and rapid deterioration of the patient's general condition. The treatment approach is determined by the patient's clinical condition, the degree of respiratory failure, and the origin of the pathological process.
Material and Methods: Between April and June 2026, 11 patients from northeastern Bulgaria, aged between 28 and 51 years, were admitted on an emergency basis to the Department of Thoracic Surgery. In all cases, imaging studies revealed the presence of an air-fluid level occupying more than half of the hemithorax. After performing the necessary imaging and laboratory tests, a decision was made to proceed with emergency surgical treatment. A chest tube was placed in 7 patients, and a pigtail catheter was inserted in 4.
Results: Surgical treatment was performed within the first hour after admission. Varying amounts of purulent contents and air were evacuated, resulting in subsequent improvement in respiratory function and overall condition. A bronchopleural fistula was identified in some patients; depending on the air loss and the degree of lung expansion, chest tubes were set up for either active or passive aspiration. Following adequate drainage, infection control, serial lavage, and dynamic monitoring, complete evacuation of the contents of the pleural cavity and lung re-expansion were achieved. In patients with bronchopleural fistulas, a Heimlich valve was placed; subsequently, spontaneous closure of the fistulas and complete re-expansion of the lung parenchyma were observed without the need for additional surgical intervention, allowing removal of the pleural drains.
Conclusion: Timely surgical intervention, adequate drainage, and an individualized approach are key to a favorable outcome. In selected patients, a bronchopleural fistula may close without the need for surgical intervention.
Keywords: air-fluid level, pyopneumothorax, pleural drainage, Heimlich valve

Увод: Наличието на въздух и течност в плевралната кухина се визуализира на образни изследвания като хидроаерично ниво и представлява находка с широк спектър от възможни етиологични причини. Инфекциозни процеси, некротизираща пневмония, белодробен абсцес, туберкулоза, травма, ятрогенни интервенции, неопластични заболявания, езофаго-плеврални комуникации или бронхо-плеврална фистула могат да могат да са като част от причините за този тип образна находка (3). В случите, при които има наличие на въздух и инфектирано плеврално съдържимо - пиопневмоторакс, могат да доведат както до механичното компресиране на белодробния паренхим, така и до увеличаване риска от развитие на патологична комуникация между трахеобронхиалното дърво и плевралната кухина, вследствие на инфекциозния процес. Стадиите, през които преминава плевралната инфекция са ексудативен, фибрино-пурулентен и организиращ, като прогресията на този динамичен процес води до формирането на фибринови септи и локули, а в късните етапи – шварта, която може да възпрепятства пълното разгъване на белодробния паренхим (2). Въпреки развитието на миниинвазивната гръдна хирургия, интервенционалните

Copyright: © 2026 (CC BY 4.0) by the authors.

методи и напредъкът в антибиотичните терапии, големите хидроаерични нива остават предизвикателство с висока заболеваемост, като тримесечната смъртност при високорискови пациенти може да достигне до 10% (1). Клиничната изява на този процес е дихателна недостатъчност, диспнея и астено-адинамичен синдром, които от своя страна могат да доведат до нарушен газообмен и прогресия към сепсис. Настоящото проучване има за цел да представи нашия опит при хирургичното лечение на пациенти с големи хидроаерични нива, заемащи повече от половината хемиторакс, с особен акцент върху първоначалния спешен плеврален дренаж и последващото консервативно поведение при пациентите с бронхо-плеврална фистула.

Методи: Проведено е ретроспективно проучване на 11 пациенти, хоспитализирани в клиниката в периода април-юни. 2026 г. от Североизточна България, на възраст между 28-51 г., при които след проведени образни изследвания е установено наличието на хидроаерични нива в плевралната кухина (фиг. 1, 2, 3, 4). Като основни критерии за включването на пациентите в проучването са били наличието на образни данни за хидроаерични нива и нуждата от спешна декомпресия на белодробния паренхим, чрез поставянето на плеврален дренаж. Поради тежестта на общото състояние, прогресиращата дихателна недостатъчност и изразения астено-адинамичен синдром, при всички пациенти е взето решението за пристъпване към интервенционално лечение до 1 час от хоспитализация.

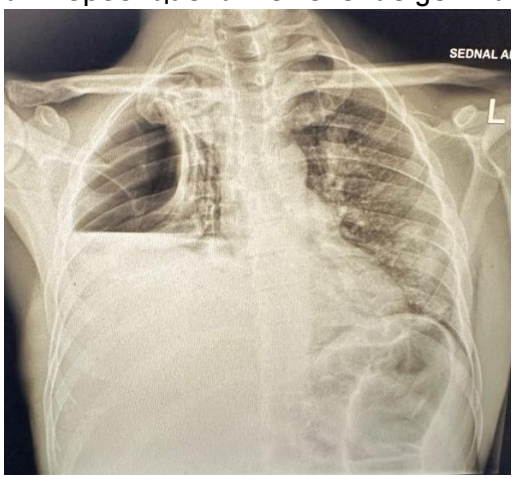

Фиг. 1 - Рентгенография - хидроаерично ниво



Фиг. 2 - Рентгенография - хидроаерично ниво

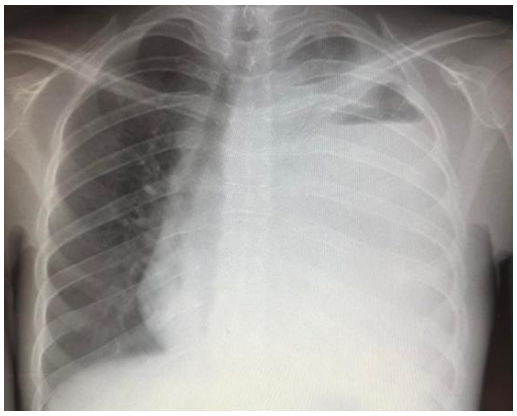

Фиг. 3 – Рентгенография на ХАС

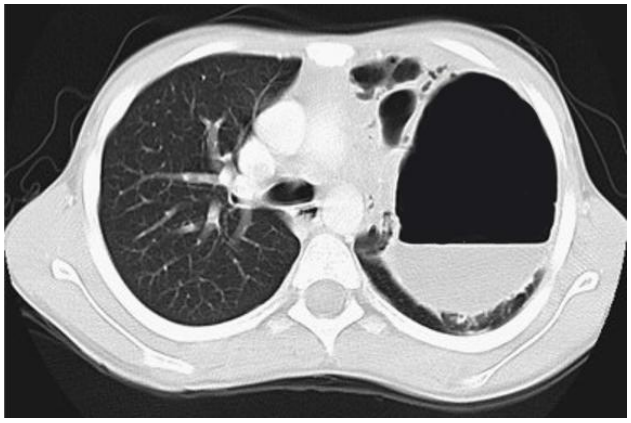

Фиг. 4 - КТ – хидроаерично ниво вляво

Copyright: © 2026 (CC BY 4.0) by the authors.

Резултати: При 7 пациенти (63,6%) е поставен торакален дрен (фиг. 5, 6), а при останалите 4 (36,4%) – пиг-тейл катетър (фиг. 7, 8), като изборът на метод за дрениране е съобразен спрямо общото състояние на пациента, локализацията на патологичния процес и характеристиките на съдържимото в плевралната кухина. След поставянето на плеврален дренаж, пациентите бяха динамично проследявани клинично, лабораторно и чрез образни методи.

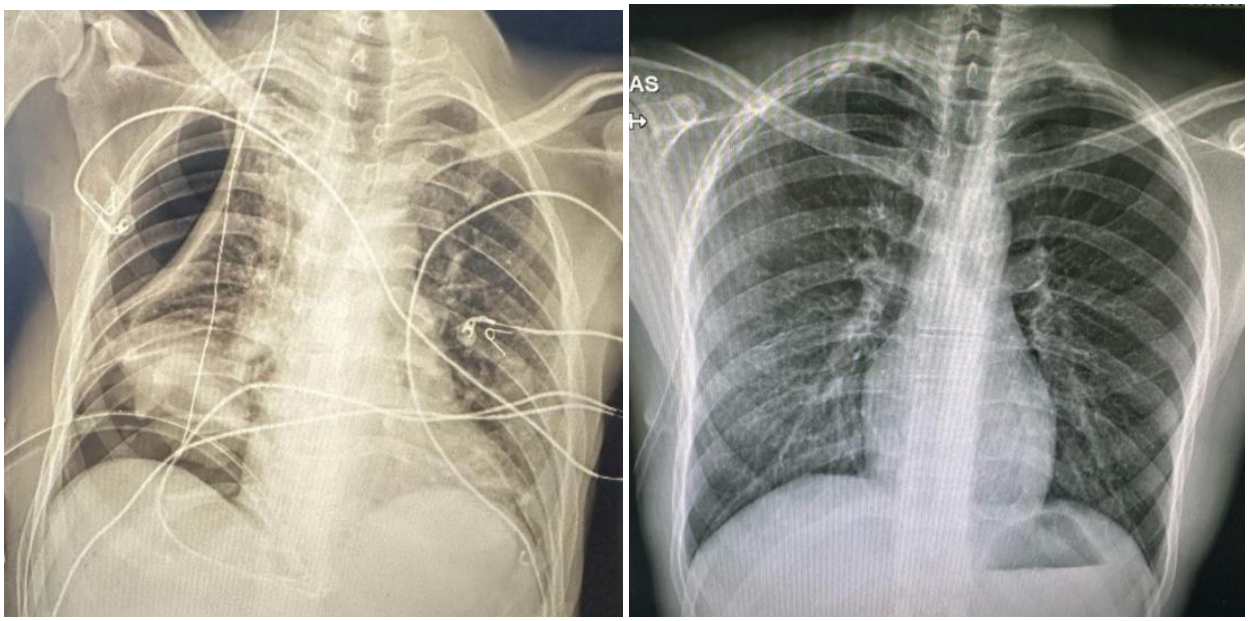

Фиг. 5, 6 – Поставен торакален дрен

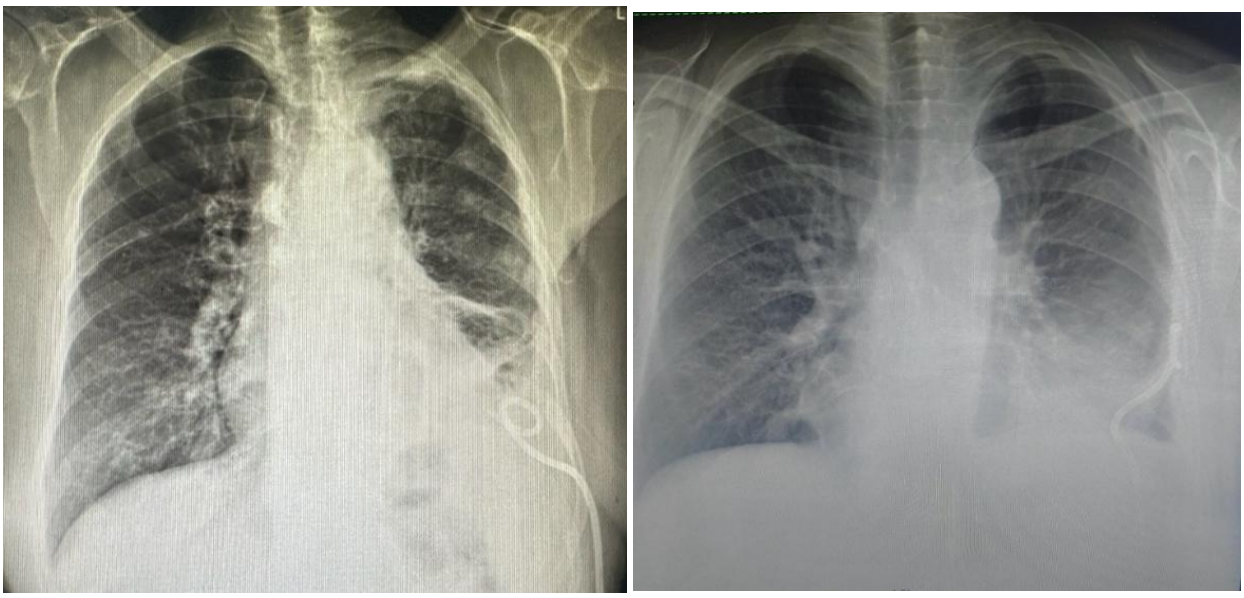

Фиг. 7, 8 – Поставен пиг-тейл катетър

Декомпресията на белодробния паренхим, чрез евакуиране на гнойното съдържимо, като средното количество бе около 2 л, в плевралната кухина доведе до бързо подобряване на общото състояние на пациентите, намаляване на дихателна недостатъчност и подобрение в лабораторните показатели. Като метод за разгъване на белия дроб бе използвана система за пасивна аспирация, чрез подводна дренажна система (фиг. 9), както и активна вакуум аспирация.

Copyright: © 2026 (CC BY 4.0) by the authors.

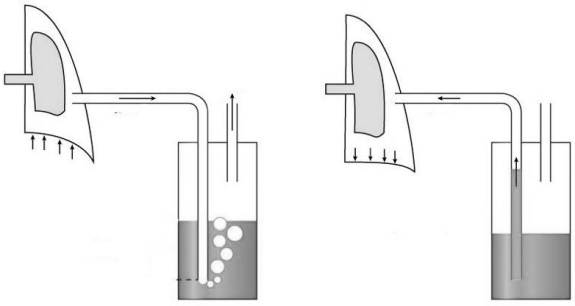

Фиг. 9 - Подводна дренажна система
Източник: Alex Yartsev-13/07/2015

След първоначалното дрениране на плевралната кухина при пациентите, евакуиране на гнойното съдържимо, се премина към извършване на серийни лаважи с физиологичен серум в плевралната кухина посредством поставените дренажи. Целта на лаважирането бе допълнително механично очистване на плевралната кухина, подмомагане отстраняването на гнойното и детритно съдържимо. При 4-ма пациенти, след евакуиране на гнойното съдържимо, се установи продължаваща въздушна загуба, съответстваща на налична бронхо-плеврална фистула. Подходът при тези пациенти се определяше не само от наличието на аероликаж, а и от неговата динамика и способността на белодробния паренхим да се разгъне. След овладяване на инфекцията и стабилизиране на пациентите с установена бронхо-плеврална фистула, е използвана клапа на Хаймлих (фиг. 10).

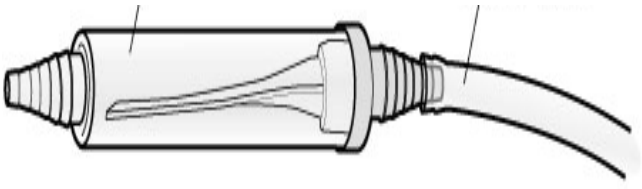

Фиг. 10 - Клапа на Хаймлих
Източник: Memorial Sloan Kettering Cancer Center

В хода на пролежаването, както и на последващото проследяване на пациентите, се наблюдаваше спонтанно преустановяване на аероликажа, което доведе до пълното разгъване на белодробния паренхим. При тези пациенти не последва нуждата от допълнително хирургично поведение или използване на бронхоскопски методи за затваряне на бронхо-плевралните фистули. След рентгенологично потвърждение за пълното белодробно разгъване се пристъпи към отстраняване на плевралните дренажи (фиг. 11). При всички 11 пациенти се постигна пълно овладяване на плевралния процес, посредством първоначално хирургично лечение по спешност, както и последващ индивидуализиран подход. В рамките на настоящата серия от пациенти комбинацията от адекватен плеврален дренаж, евакуиране на съдържимото в плевралната кухина, провеждането на ежедневно лаважиране с физиологичен серум, контрол на инфекцията и последващо контролирано отвеждане на въздуха с аспирационни системи и клапа на Хаймлих, доведе до пълно разгъване на белодробния паренхим, спонтанно преустановяване на аероликажа при наличие на бронхо-плеврална фистула, без нужда от допълнително хирургично лечение.

Copyright: © 2026 (CC BY 4.0) by the authors.

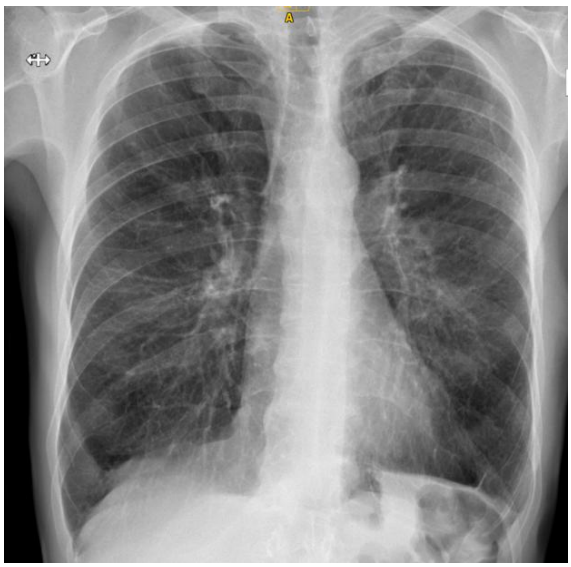

Фиг. 11 – Рентгенография - разгънат белодробен паренхим

Дискусия: Основният терапевтичен подход при наличие на големи хидроаерични нива в плевралната кухина е постигане на адекватен контрол на процеса, чрез дрениране на кухината, овладяване на инфекциозния процес и постигане на пълното разгъване на белодробния паренхим. В представената серия, при всички пациенти се пристъпи към незабавен плеврален дренаж до един час след хоспитализацията, което бе наложено от влошеното им общо състояние и образните изследвания, показващи наличие на хидроаерични нива, заемащи повече от половината от хемиторакса. Според проведени проучвания не се установява разлика в изхода от заболяването при използване на различни видове и размери на плевралните дренажи, като тези данни подкрепят използвания от нас индивидуализиран подход (7), като единствено използването на по-голям диаметър е съпроводено с по-голяма болка и дискомфорт за пациента (6). Наличието на хидроаерично ниво трябва да насочи вниманието към потенциално наличие на бронхо-плеврална фистула. Най-често, периферните такива, могат да бъдат вследствие на некротизираща пневмония, белодробен абсцес, туберкулоза, неопластичен процес, белодробен инфаркт, травма и др., като използването на компютърна томография остава златен стандарт при установяването им, особено и при наличие на хидроаерични нива. При пациентите с емпием, след евакуиране на гнойното съдържимо, лаважирането на плевралната кухина подпомага допълнително-то очистване на инфектираната плеврална кухина чрез разреждане на гнойния ексудат, фибриновите материи, клетъчния детрит и бактериалното съдържимо. При част от състоянията с бронхо-плеврални фистули, след адекватен дренаж, овладяване на инфекциозния процес и постигане на оптимална разгъване на белодробния паренхим, може да доведе до спонтанното им затваряне, без нуждата от последващо хирургично поведение, при липса на клинично влошаване, което е от ключово значение при коморбидни пациенти (9). Изборът между използването на активна и пасивна аспирационна система е дискутабилен, тъй като и двата подхода имат своето приложение при определени състояния. От една страна активната аспирационна система подпомага евакуирането на гнойното съдържимо, но при наличие на бронхо-плеврална фистула забавя нейното затваряне и може да доведе до по-голям дефект с последващо увеличаване на аероликажа, затова предпочитан метод е подводната аспирационна система при оптимално разгънал бял дроб и контролирана

Copyright: © 2026 (CC BY 4.0) by the authors.

въздушна загуба (3). Клапата на Хаймлих представлява система за еднопосочно евакуиране на въздуха от плевралната кухина, предотвратяваща обратното му навлизане, като се използва селектирано при пациенти с персистираща въздушна загуба, като същата се преустановява при 96% от случаите (5). От друга страна, при пациенти с влошаващо се общо състояние, персистираща бронхо-плеврална фистула, организиран плеврален излив, емпием, наличие на шварта и прогресия на дихателната недостатъчност, следва да се дискутира нуждата от допълнително хирургично лечение като следваща терапевтична стъпка (4).

Заключение: Наличието на големи хидроаерични нива в плевралната кухина е потенциално животозастрашаващо състояние, при което решаващо значение за благоприятния изход имат навременната оценка на състоянието, контрола на патологичния процес и индивидуализирания подход. Ранното и адекватно дрениране осигурява ефективна декомпресия, контрол над инфекцията и условия за възстановяване на белодробното разгъване. Последващото терапевтично поведение следва да бъда индивидуализирано според клиничната динамика, характера на плевралното съдържимо, генезата на инфекциозния процес, както и степента на разгъване на белия дроб. Наличието на бронхо-плеврална фистула не налага задължително допълните хирургична намеса, като при селектирани пациенти тя може да бъде затворена спонтанно. Получените резултати, вследствие на проучването, са в подкрепа на поетапния подход с допълнително лечение, в случаи на неуспех от първоначалното поведение.

Библиография:

1. Corcoran JP, Psallidas I, Gerry S, et al. Prospective validation of the RAPID clinical risk prediction score in adult patients with pleural infection: the PILOT study. *Eur Respir J.* 2020;56(5):2000130. doi:10.1183/13993003.00130-2020. PMID: 32675200.
2. Kwon YS. Pleural infection and empyema. *Tuberc Respir Dis (Seoul).* 2014;76(4):160-162. doi:10.4046/trd.2014.76.4.160. PMID: 24851128; PMCID: PMC4021262.
3. Lazarus DR, Casal RF. Persistent air leaks: a review with an emphasis on bronchoscopic management. *J Thorac Dis.*2017;9(11):4660-4670. doi:10.21037/jtd.2017.10.122. PMID: 29268535; PMCID: PMC5720990.
4. Mastromarino MG, Lenzini A, Rabazzi G, et al. Surgical interventions for pleural infection. *Breathe (Sheff).*2025;21(4):250105. doi:10.1183/20734735.0105-2025. PMID: 41098330; PMCID: PMC12519952.
5. Mueller MR, Marzluf BA. The anticipation and management of air leaks and residual spaces post lung resection. *J Thorac Dis.* 2014;6(3):271-284. doi:10.3978/j.issn.2072-1439.2013.11.29. PMID: 24624291; PMCID: PMC3949188.
6. Rahman NM, Maskell NA, Davies CW, Hedley EL, Nunn AJ, Gleeson FV, Davies RJ. The relationship between chest tube size and clinical outcome in pleural infection. *Chest.* 2010;137(3):536-543. doi:10.1378/chest.09-1044. PMID: 19820073.
7. Roberts ME, Rahman NM, et al.; BTS Pleural Guideline Development Group. British Thoracic Society Guideline for pleural disease. *Thorax.* 2023;78(Suppl 3):s1-s42.
8. Subotic D, Lardinois D, Hojski A. Minimally invasive thoracic surgery for empyema. *Breathe (Sheff).* 2018;14(4):302-310. doi:10.1183/20734735.025718. PMID: 30519296; PMCID: PMC6269178.
9. Tsubakimoto M, Murayama S, Iraha R, Kamiya H, Tsuchiya N, Yamashiro T. Can Peripheral Bronchopleural Fistula Demonstrated on Computed Tomography be Treated Conservatively? A Retrospective Analysis. *J Comput Assist Tomogr.*2016;40(1):86-90. doi:10.1097/RCT.0000000000000328. PMID: 26571054; PMCID: PMC4718177.

Copyright: © 2026 (CC BY 4.0) by the authors.

ПРЕДИЗВИКАТЕЛСТВА ПРИ БЕЛОДРОБНА РЕЗЕКЦИЯ СЛЕД НЕОАДЮВАНТНА ИМУНОХИМИОТЕРАПИЯ ПРИ БЕЛОДРОБЕН КАРЦИНОМ – ОБЗОР И СОБСТВЕН ОПИТ С РОБОТИЗИРАНА ХИРУРГИЯ.

Ц. МИНЧЕВ, С. БОГДАНОВ, А. АНГЕЛОВ, С. БИЗЬОКОВ, Е. МАНОЛОВ

Ц. Минчев[1], С. Богданов[1], А. Ангелов[1], С. Бизьоков[1], Е. Манолов[1]
[1] Клиника по гръдна хирургия, Аджибадем Сити Клиник МБАЛ „Токуда“, София

Въведение: Недребноклетъчният белодробен карцином (НДКБК) остава водеща причина за онкологична смъртност в световен мащаб. Хирургичното лечение продължава да бъде основен лечебен метод при пациенти с резектабилно заболяване. Неоадювантната имунохимиотерапия представлява нов етап в развитието на лечението на НДКБК, като цели не само редуциране на туморната маса и подобряване на резектабилността, но и индуциране на системен противотуморен отговор, елиминиране на микрометастатичните огнища и повишаване на вероятността за дългосрочен контрол на заболяването. Резултатите от съвременните клинични проучвания показват значително увеличение на патологичния отговор и подобрение на преживяемостта при пациенти, лекувани с неоадювантни имунохимиотерапевтични режими.
Материал и методи: Нашата цел е да представим началния си опит при пациенти, оперирани в Клиниката по гръдна хирургия на Аджибадем Сити Клиник УМБАЛ „Токуда“ от началото на въвеждането на новия протокол за неоадювантна имунохимиотерапия в периода от октомври 2025 г. до 31.08.2026 г. От общо проведени над 400 роботизирани белодробни резекции са включени 9 пациенти, от които 6 мъже и 3 жени. Те са на възраст между 52 и 82 години, като средната възраст е 66 години и 11 месеца. Роботизирана белодробна резекция е направена при 8 болни.
Резултати: При оперираните 9 пациенти са извършени, както следва: 5 пулмонектомии, 1 лобектомия, 1 сегментектомия, 1 атипична белодробна резекция и 1 експлоративна торакоскопия. Средното оперативно време беше 65 минути, средният болничен престой – 5 дни (основно поради изискване на клиничната пътека). При всички пациенти е проведена R0-резекция.
Дискусия: Всички научни проучвания демонстрират огромната полза на неоадювантната имунохимиотерапия при системното лечение на НДКБК. Въпреки това нашият опит и системният преглед на литературата показват, че този тип терапия определено може да затрудни чисто технически последващата оперативна интервенция. Хилусната фиброза е едно от най-важните интраоперативни явления след имунохимиотерапия. Неоадювантната имунохимиотерапия може да наложи извършване на сложни маншетни резекции, а също така и да увеличи честотата на пулмонектомиите. Ние твърдо предпочитаме минимално инвазивната хирургия като първи избор на оперативна интервенция. Научните проучвания и нашият опит показват по-висока честота на периоперативните усложнения.
Заключение: Неоадювантната имунохимиотерапия представлява една от най-значимите промени в лечението на резектабилния недребноклетъчен белодробен карцином. Роботизираната хирургия допълнително предоставя предимства при лимфната дисекция и прецизността. В заключение, нашите данни и данните от литературния обзор категорично подкрепят ползата от неоадювантната

Copyright: © 2026 (CC BY 4.0) by the authors.

имунохимиотерапия. Технически по-трудната операция не би следвало да бъде причина гръдните хирурзи да избягват неоадювантната терапия, а напротив – трябва да ги мотивира да се развиват и да натрупат необходимия опит.
Ключови думи: роботизирана хирургия, неоадювантна имунохимиотерапия при белодробен карцином

CHALLENGES IN LUNG RESECTION AFTER NEOADJUVANT CHEMOIMMUNOTHERAPY FOR LUNG CANCER – A REVIEW AND OUR OWN EXPERIENCE WITH ROBOTIC SURGERY

Ts. Minchev[1], S. Bogdanov[1], A. Angelov[1], S. Bizyokov[1], E. Manolov[1]
[1] Department of Thoracic Surgery, Acibadem City Clinic Tokuda Hospital, Sofia

Introduction: Non-small cell lung cancer (NSCLC) remains a leading cause of cancer mortality worldwide. Surgery continues to be the principal treatment modality in patients with resectable disease. Neoadjuvant chemoimmunotherapy represents a new stage in the development of NSCLC treatment, aiming not only to reduce tumor burden and improve resectability, but also to induce a systemic antitumor response, eliminate micrometastatic foci and increase the likelihood of long-term disease control. The results of contemporary clinical trials show a significant increase in pathological response and improved survival in patients treated with neoadjuvant chemoimmunotherapy regimens.
Material and Methods: Our aim is to present our initial experience in patients operated on in the Department of Thoracic Surgery at Acibadem City Clinic Tokuda Hospital since the introduction of the new neoadjuvant chemoimmunotherapy protocol, in the period from October 2025 to 31 August 2026. Of more than 400 robotic lung resections performed in total, 9 patients were included – 6 men and 3 women. They were aged between 52 and 82 years, with a mean age of 66 years and 11 months. Robotic lung resection was performed in 8 patients.
Results: In the 9 patients operated on, the following were performed: 5 pneumonectomies, 1 lobectomy, 1 segmentectomy, 1 atypical lung resection and 1 exploratory thoracoscopy. The mean operative time was 65 minutes and the mean hospital stay 5 days (mainly due to the requirements of the clinical pathway). R0 resection was achieved in all patients.
Discussion: All scientific studies demonstrate the considerable benefit of neoadjuvant chemoimmunotherapy in the systemic treatment of NSCLC. Nevertheless, our experience and the systematic review of the literature show that this type of therapy can definitely make the subsequent surgical intervention technically more difficult. Hilar fibrosis is one of the most important intraoperative findings after chemoimmunotherapy. Neoadjuvant chemoimmunotherapy may necessitate complex sleeve resections and may also increase the rate of pneumonectomies. We firmly prefer minimally invasive surgery as the first choice of surgical approach. The scientific studies and our own experience show a higher rate of perioperative complications.
Conclusion: Neoadjuvant chemoimmunotherapy represents one of the most significant changes in the treatment of resectable non-small cell lung cancer. Robotic surgery additionally offers advantages in lymph node dissection and precision. In conclusion, our data and the data from the literature review firmly support the benefit of neoadjuvant chemoimmunotherapy. A technically more demanding operation should not be a reason for thoracic surgeons to avoid neoadjuvant therapy; on the contrary, it should motivate them to develop and to accumulate the necessary experience.
Keywords: robotic surgery, neoadjuvant chemoimmunotherapy for lung cancer

Copyright: © 2026 (CC BY 4.0) by the authors.

Въведение

Недребноклетъчният белодробен карцином(НДКБК) остава водеща причина за онкологична смъртност в световен мащаб. Хирургичното лечение продължава да бъде основен лечебен метод при пациенти с резектабилно заболяване. През последното десетилетие обаче настъпи значителна промяна в терапевтичния подход към локално авансиралия и потенциално резектабилен белодробен карцином, свързана с навлизането на имунотерапията, като част от комплексното мултимодално лечение. {[1,2,3,4]

Неоадювантната имунохимиотерапия представлява нов етап в развитието на НДКБК, като цели не само редуциране на туморната маса и подобряване на резектабилността, но и индуциране на системен противотуморен отговор елиминиране на микрометастатичните огнища и повишаване вероятността за дългосрочен контрол на заболяването. Резултатите от съвременните клинични проучвания показват значително увеличение на патологичен отговор и подобрение на преживяемостта при пациенти, лекувани с неоадювантни имунохимиотерапевтични режими. Сред най-важните проучвания в областта на неоадювантното лечение са CheckMate 816, KEYNOTE-671, AEGEAN и CheckMate 77T. [5,6,7,8]

Въпреки доказаните онкологични предимства, този подход представя нови предизвикателства пред хирурзите при оперативното лечение на НДКБК. Оперативната интервенция след имунохимиотерапия се извършва в условия на променена анатомия и тъканна характеристика, обуславени от възпалителни процеси, фиброза, дезмопластична реакция и промени в хилусните и медиастинални структури. Това може да затрудни идентифицирането и обработката на хилусните елементи, да увеличи техническата сложност на лимфната дисекция и да повлияе на оперативната стратегия.

Особено значение придобиват въпросите за оптималния хирургичен момент след приключване на неоадювантното лечение, оценката на резектабилността, ролята на минимално-инвазивната хирургия, необходимостта от съдове реконструкции и безопасността на по-обширни резекции, като пулмонектомия.

В този контекст съвременните хирурзи се изправят пред необходимостта от адаптиране на оперативните техники и взимане на индивидуализирани решения в рамките на мултидисциплинарен екип. Разбирането на особеностите на хирургията след неоадювантна терапия е ключово за постигане на оптимален баланс между онкологичната радикалност, оперативната безопасност с общото функционално състояние на конкретния пациент.

Материали и методи

Нашата цел е да представим началния ни опит при пациенти, оперирани в клиниката по гръдна хирургия на АСК УМБАЛ "Токуда", от началото на въвеждане на новия протокол за неоадювантна имунохимиотерапия в периода от октомври 2025г. до 31.08.2026 г. Разглеждаме и анализираме как неоадювантната имунохимиотерапия е повлияла на първоначалния болестен процес, какви са били хирургичните достъпи, възникналите пери- и интраоперативни затруднения и решаването им, постоперативните усложнения и патологичният отговор към проведената терапия. В същото време сравняваме нашият опит с данните от световната литература.

Като ограничение на проучването, считаме малкият брой пациенти, подходящи за подобен тип терапевтичен подход към момента, както и това , че в някои случаи

Copyright: © 2026 (CC BY 4.0) by the authors.

пациентите са насочени от други лечебни заведения и/или продължават постоперативното наблюдение и адювантната терапия в други болници. Това без съмнение затруднява анализа на данните и оценката на ефективността от лечението.
Включени са 9 пациенти, от които 6 мъже и 3 жени. Те са на възраст между 52 и 82 години, като средната възраст е била 66г и 11 месеца. При шестима от пациентите достъпът е бил робот-асистиран, докато при трима се е наложила отворена хирургия. Седем от пациентите са били третирани с неоадювантна имунохимиотерапия по новият протокол, както следва за плоскоклетъчен карцином – Carboplatina/ Pahlitaxel/ Nivolumumab, а при белодробен аденокарцином- Cisplatina/ Pemetrexed/ Pembrolizumab. При шест от тези седем пациенти цялото лечение е протекло на територията на АСК УМБАЛ "Токуда". Другите двама пациенти са съответно първия - след рецидив на НДКБК една година след дефинитивна съчетана лъчехимиотерапия, а втория - попаднал в клиниката пациент за лечение на пневмоторакс на фона на белодробен карцином, набеден за метастатичен стадий на фона на лъчетерапия и таргетна терапия 35 курса с Ателизумаб. Тези два случая не са били подложени на класическата неоадювантa имунохимиотерипия терапия, но ги разглеждаме тук защото намираме някои сходства в променената анатомия при дисекция и в необходимостта от системен подход от мултидисциплинарен екип.

Резултати
При оперираните 9 пациенти са извършени, както следва 5 пулмонектомии, 1 лобектомия, 1 сегментектомия, 1 атипична белодробна резекция и 1 експлоративна торакоскопия.
Средното оперативно време беше 65 минути, средният болничен престой 5 дни(основно поради изискване на клиничната пътека). Средният брой естирпирани лимфни възли при дисекцията беше 16. Средният престой на плевралният дренаж беше - 1,2 дни(при 7 пациенти свален на първи следоперативен ден, а при двама на втори следоперативен ден). Средната интраоперативна кръвозагуба беше 60 мл. Хистологията при трима от пациените беше плоскоклетъчен карцином, а при другите шестима - аденокарцином. При 1 от пациентите се наложи реторакотомия по повод хематом и суспектна бронхоплеврална фистула. Последната беше третирана с мануално презашиване на бронхиалния чукан и подкрепена с патч на краче от преперикардиална мастна тъкан.
При всички пациенти е проведена R0-резекция.
От гледна точка на приложената терапия – пълен патологичен отговор се наблюдава при 2 пациенти(при единия е приложена неоадвантна ЛТ и 35 курса Ателизумаб), голям патологичен отговор - 3 души, при други трима пациенти – частичен отговор(при единия – рецидив след дефинитивна съчетана ЛХТ), а при 1 е извършена само експлорация и екстирпация на медиастинални възли, които са с пълен отговор, но отговора на първичния тумор не може да се оцени.
Дискусия
Оценката на подходящите кандидати за неоадювантна имунохимиотерапия и последващо радикално хирургично лечение следва да бъде от мултидисциплинарен екип от опитни специалисти. Особено важни в тази оценка са както следва хистологичната верификация и стадирането на първичния процес, молекулярно-генетичните изследвания и оценката на резектабилността.

Copyright: © 2026 (CC BY 4.0) by the authors.

Хистологичната верификация и патологичното стадиране в България понякога биха могли да бъдат затруднени или да изискват повече време от очакваното поради липсата на рутинно използване на робот-асистирана бронхоскопия, EBUS и сравнително малкото места на които се извършват иглени биопсии под КТ-контрол и видео-асистирани медиастиноскопии. При подозирано N2/N3 заболяване е необходимо адекватно медиастинално стадиране, обикновено чрез EBUS/EUS, медиастиноскопия или подходяща комбинация от образни методи.PET/CT има основно значение за откриване на далечни метастази.
Съвременните периоперативни проучвания са насочени основно към пациенти с резектабилен стадий II и III, като някои включват и избрани пациенти със стадий IB/II. Например KEYNOTE-671 включва пациенти със стадий II, IIIA и избрани IIIB (N2) NSCLC.
Преди имунотерапията трябва да се установи наличието на потенциално таргетируеми драйвърни изменения. Особено значение имат:
PD-L1 , EGFR, ALK, ROS1, BRAF, KRAS, MET, RET, NTRK, HER2 и други според наличните тестове и клиничния контекст.[9-20]
Преди започване на системна терапия трябва да бъде определено дали туморът действително може да бъде радикално резециран от мултидисциплинарен екип.
Това включва оценка на:

- първичния тумор;
- хилусните структури;
- медиастиналните лимфни възли;
- наличие на инвазия в съседни структури;
- възможността за R0 резекция;
- функционалния резерв на пациента.

Два от най-важните показатели в неоадювантните проучвания са:
Pathological complete response — pCR
Липса на жизнеспособни туморни клетки в резецирания първичен тумор и изследваните лимфни възли.
Major pathological response — MPR
Обикновено се дефинира като ≤10% остатъчни жизнеспособни туморни клетки в резецирания материал.pCR и MPR са важни индикатори за ефективността на неоадювантната терапия, но не трябва автоматично да се приемат като пълен заместител на OS. Четирите водещи фаза III проучвания — CheckMate 816, KEYNOTE-671, AEGEAN и CheckMate 77T — демонстрират, че добавянето на имунотерапия към неоадювантната химиотерапия при резектабилен NSCLC значимо подобрява патологичния отговор и събитийно-свободната преживяемост в сравнение с химиотерапията самостоятелно. pCR се повишава приблизително 4—6 пъти, като най-висока стойност е отчетена в CheckMate 77T (25,3% срещу 4,7%), а MPR достига 30—37% в имунотерапевтичните рамена.
По отношение на дългосрочните резултати най-зрели са данните от CheckMate 816 и KEYNOTE-671, при които се демонстрира статистически значимо подобрение както на EFS, така и на OS. CheckMate 816 е особено важно с оглед доказаната OS полза след само три неоадювантни цикъла, докато KEYNOTE-671 потвърждава ефективността на периоперативния подход, при който имунотерапията продължава и след хирургичното лечение.
AEGEAN и CheckMate 77T допълнително потвърждават ползата по отношение на EFS, но към момента данните за общата преживяемост са все още незрели или не показват

Copyright: © 2026 (CC BY 4.0) by the authors.

статистически убедимо предимство. Като цяло резултатите подкрепят неоадювантната имунохимиотерапия като стандартен подход при подходящи пациенти с резектабилен NSCLC, като остава въпросът доколко продължаването на имунотерапията в адювантния период допринася допълнително за OS ползата.
EFS – период свободен от събитие
OS- обща преживяемост
В тези проучвания „събитие" обикновено означава едно от следните:

- прогресия на заболяването, която прави операцията невъзможна;
- рецидив след операция;
- прогресия;
- смърт;
- в зависимост от конкретната дефиниция на съответното проучване.

Показаните проучвания демонстрират огромната полза на неоадювантната ИХТ при системното лечение на НДКБК. Въпреки това нашият опит и системният преглед на литературата показват, че този тип терапия определено може да затруднят чисто технически последващата оперативна интервенция. Хилусната фиброза е едно от най-важните интраоперативни явления след имунохимиотерапия. Представлява новообазувана фиброзна тъкан, която може да заличи естествените тъканни равнини около около белодробна артерия, вените, бронхите, лимфните възли и хилусната мастна тъкан. След неоадювантна имунохимиотерапия периваскуларната тъкан може да е плътно фиброзирана и това да увеличи риска от съдово кървене. Важно е обаче да се подчертае, че наличните данни не доказват универсално увеличение на тежките интраоперативни усложнения. Проблемът е преди всичко непредвидимата техническа сложност. В седем от нашите девет операции се наблюдаваше масивна хилусна фиброза със заличени перивазални планове. Фиг 1,2,3

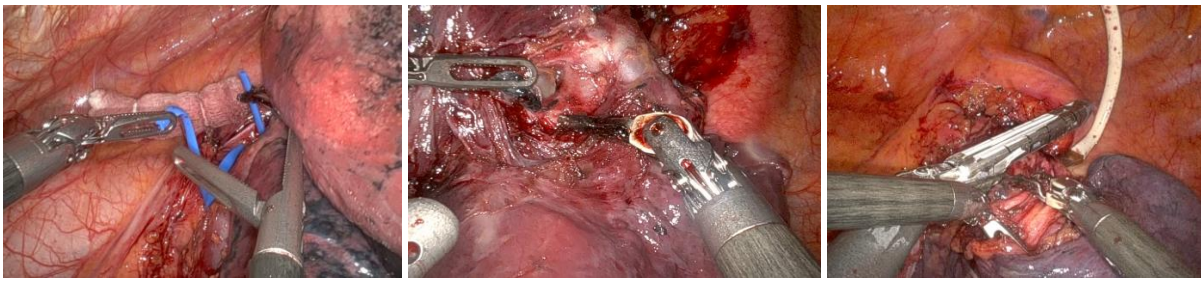

Фиг. 1,2,3 RATS лява пулмонектомия след неоадювантна терапия, неекстирпабилни лимфни възлив в хиуса

Всички тези изменения може да наложат по-често извършване на маншетни резекции с цел избягване на пулмонектомия. Това позволява запазване на значителна част от функциониращия белодробен паренхим.След имунохимиотерапия обаче маншетната резекцията може да бъде технически по-сложна поради фиброзата около бронховаскуларния сноп.
Въпреки това експертният консенсус приема, че сложни процедури, включително бронхиална маншетна резекция, са технически осъществими след неоадювантна имунотерапия. (Фиг. 4)
Пулменектомията е една от най-сложните дилеми след неоадювантна имунохимиотерапия. Ако туморът действително инфилтрира множество хилусни структури и R0 резекция не може да бъде постигната по друг начин, пулменектомията може да остане необходима. В други случаи, първоначално, туморът може да е бил подходящ за лобектомия, но след имунохимиотерапия, лимфните възли са

Copyright: © 2026 (CC BY 4.0) by the authors.

фиброзирали плътно към съдовете и анатомичните равнини са заличени. В резултат операцията може да бъде ескалирана до пулмонектомия не поради жизнеспособен тумор, а поради техническата ситуация. Изключително внимание заслужава риска от развитие на инсуфициенция на бронхиалния чукан и бронхо-плеврана фистула.

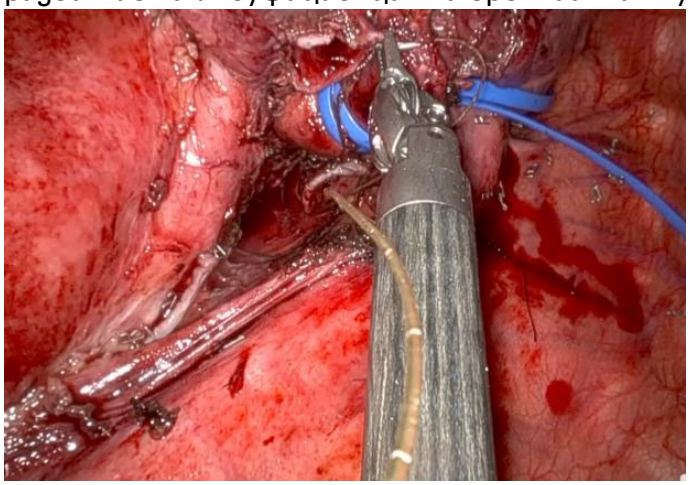

Фиг4. RATS лява долна маншетна лобектомия

. При пет от нашите девет операции се е наложила пулмонектомия, поради централната позиция на тумора и пълната невъзможност да се обработят хилусните елементи. Описаните пациенти са с подходящ функционален статус да понесат тази операция. В един случай пулмонектомията не е завършена, а само са екстирпирани лимфните възли поради лош функционален статус, коморбидитет и напреднала възраст– 82г.

Интересен въпрос представлява и избора на оперативен достъп при този тип операции. И тук мини-инвазивната хирургия запазва своите предимства, а именно при робот-асистираната такава:

- триизмерна визуализация;
- стабилно изображение;
- прецизна дисекция;
- артикулиращи инструменти;
- възможност за работа в тесни пространства.

Ние твърдо предпочитаме роботизирана хирургия, като първи избор на оперативна интервенция, при наличие на готовност за торакотомия. При шест от девет пациенти в нашата серия, достъпа е робот-асистиран

Не трябва да се подценява и възможността за плеврални сраствания след имунохимиотерапия, които да доведат до трудна мобилизация на белия дроб, по-трудно въвеждане на инструментите и увеличен риск от паренхимно кървене. В нашата серия плътни сраствания се наблюдаваха в шест от девет случая. В реална серия от пациенти от 2026 г. умерени до тежки плеврални сраствания са установени при 64% от оперираните пациенти, а хилусна фиброза – при 60%. Въпреки това конверсия към торакотомия е била необходима само при 4%, а R0 резекция е постигната при 96%. Тези резултати много добре илюстрират основния парадокс: операцията може да бъде технически трудна, без това да означава, че онкологичният резултат е лош.

Най-новият систематичен анализ на 27 проспективни проучвания, включващи 2691 [21] пациенти, отчита:

Copyright: © 2026 (CC BY 4.0) by the authors.

- интраоперативни усложнения: около 3%;
- следоперативни усложнения: около 27%;
- следоперативна смъртност: около 1%;
- пулмонектомия: около 10%;
- минимално инвазивна хирургия: около 47%;
- конверсия: около 20%;
- хирургично забавяне: около 9%.

В нашата серия пулмонектомиите са 56%, а следоперативните усложнения са 11%.

Показател	Неоадювантна имунотерапия	Първична операция	Неоадювантна химиотерапия
Брой пациенти	37	37	37
Следоперативни усложнения	37,8%	10,8%	16,2%
30-дневна смъртност	5,4%	0%	0%
Медиана на болничния престой	7 дни	По-кратък	—
Интраоперативна кръвозагуба	105 mL	85 mL	120 mL
Продължителност на операцията	109 min	112 min	140 min
Интраторакални сраствания	35,1%	29,7%	32,4%
Конверсия VATS → отворена операция	0%	2,7%	2,7%

Източник: [21]

В това ретроспективно проучване честотата на следоперативните усложнения е по-висока при пациентите, получили неоадювантна имунотерапия (37,8%), в сравнение както с пациентите, подложени на първична операция (10,8%), така и с тези, получили неоадювантна химиотерапия (16,2%). Разликата е статистически значима съответно при сравнението с първичната хирургия (p=0,013) и с неоадювантната химиотерапия (p=0,036). Не се установяват съществени различия в интраторакалните сраствания, интраоперативната кръвозагуба и конверсията към отворена операция.

Тези резултати трябва да се интерпретират внимателно поради хетерогенността на проучванията, но показват, че хирургията след имунохимиотерапия е реалистична и приемлива при подходящ подбор.

Най-подходящото време за операция обикновено е 4-6 седмици след последния курс имунохимиотерапия. Този период цели баланс между няколко фактора, а именно: да се запази противотуморния имунен ефект, да се даде време за възстановяване от химиотерапията(нормализиране на кръвните показатели, бъбречната функция и общото състояние) и да се избегне прекомерно забавяне, което може да позволи прогресия на заболяването или да усложни хирургичното лечение. Ние стриктно се стремим да спазваме този интервал при проведена неоадювантна имунохимиотерапия.

Copyright: © 2026 (CC BY 4.0) by the authors.

Заключение

Неоадювантната имунохимиотерапия представлява една от най-значимите промени в лечението на резектабилния недребноклетъчен белодробен карцином.

Добавянето на имунотерапия към платинова химиотерапия преди хирургична резекция води до значително увеличение на патологичния отговор. По-важното е, че натрупаните данни вече показват подобрение не само на сурогатни показатели, но и на безсъбитийната и общата преживяемост.

Ключовият принцип е, че лечението трябва да бъде индивидуализирано. Преди започване на имунохимиотерапия е необходимо прецизно стадиране, оценка на резектабилността, молекулярно профилиране и определяне на PD-L1, последвани от обсъждане в мултидисциплинарен екип.

Бъдещото развитие вероятно ще бъде насочено към персонализиране на периоперативната терапия чрез ctDNA, молекулярни и патологични показатели, както и към определяне на пациентите, при които е възможна деескалация или промяна на продължителността на лечението.

Неоадювантната имунохимиотерапия промени не само онкологичното, но и хирургичното лечение на резектабилния НДКБК. Най-съществените хирургични промени са:. намаляване на размера на първичния тумор, регресия или некроза на лимфните метастази, развитие на фиброза, плътни хилусни и медиастинални сраствания, заличаване на нормалните анатомични равнини, потенциално по-трудна съдова дисекция, по-сложна лимфаденектомия, възможност за необходимост от маншетна бронхиална и/или друга реконструктивна резекция, необходимост от готовност за конверсия към торакотомия при мини-инвазивните достъпи, необходимост от индивидуално решение относно възможността и конкретната необходимост пациента да понесе пулмонектомия.

Съвременните данни обаче показват, че тези технически трудности не означават непременно по-лош хирургичен резултат. В правилно подбрани пациенти R0 резекцията и роботиизраната хирургия остават напълно реалистични.

В заключение нашите данни и данните от литературният обзор, категорично подкрепят ползата от неоадювантната имунохимиотерапия. За да може да се прилага при повече пациенти в България е уместно допълнително развитие на методите за предоперативна хистологична верификация на белодробните тумори, както и подобряването на комуникацията в интердисциплинарния екип, обособяване на специализирани звена, в които може да бъде извършен целият процес. Технически по-трудната операция не би следвало да бъде причина гръдните хирурзи да избягват неоадювантната терапия, а напротив – трябва да ги мотивира да се развиват и да натрупат необходимия опит.

Copyright: © 2026 (CC BY 4.0) by the authors.

Литература

1. Operative Challenges After Induction Immunotherapy for Lung Cancer. Thorac Surg Clin. 2025.
2. Surgical Techniques for Non-Small-Cell Lung Cancer After Neoadjuvant Chemo-Immunotherapy: State of Art and Review of the Literature. Cancers. 2025.
3. Surgical outcomes after neoadjuvant chemoimmunotherapy for resectable NSCLC: systematic review and meta-analysis. 2026.
4. Robotic-assisted versus video-assisted thoracoscopic surgery for NSCLC after neoadjuvant immunotherapy: systematic review and meta-analysis. J Robot Surg. 2026.
5. Important Surgical and Clinical End Points in Neoadjuvant Immunotherapy Trials in Resectable NSCLC.
6. Lung Cancer Surgery after Neoadjuvant Immunotherapy.
7. Impact of Neoadjuvant Immune Checkpoint Inhibitors on Surgery and Perioperative Complications in NSCLC: Systematic Review.
8. From Clinical Trials to Real-World Practice: Surgical Feasibility and Postoperative Outcomes After Neoadjuvant Chemoimmunotherapy for Locally Advanced NSCLC. 2026.
9. Forde PM, et al. Overall Survival with Neoadjuvant Nivolumab plus Chemotherapy in Lung Cancer. N Engl J Med. 2025;393:741—752.
10. Forde PM, et al. Neoadjuvant Nivolumab plus Chemotherapy in Resectable Lung Cancer. N Engl J Med. 2022.
11. Wakelee H, et al. Perioperative Pembrolizumab for Early-Stage Non-Small-Cell Lung Cancer. N Engl J Med. 2023;389:491—503.
12. Spicer J, et al. Neoadjuvant pembrolizumab plus chemotherapy followed by adjuvant pembrolizumab in early-stage NSCLC (KEYNOTE-671). Lancet. 2024;404:1240—1252.
13. Heymach JV, et al. Perioperative Durvalumab for Resectable Non-Small-Cell Lung Cancer. N Engl J Med. 2023.
14. FDA. FDA approves neoadjuvant/adjuvant pembrolizumab for resectable NSCLC.
15. FDA. FDA approves neoadjuvant/adjuvant nivolumab for resectable NSCLC.
16. FDA. FDA approves neoadjuvant/adjuvant durvalumab for resectable NSCLC.
17. European Medicines Agency. Keytruda — European Public Assessment Report.
18. European Medicines Agency. Opdivo — European Public Assessment Report.
19. European Medicines Agency. Imfinzi — European Public Assessment Report.
20. ESMO. Living Guideline: Early and Locally Advanced NSCLC.
21. Zhang F, Qiu B, Ji Y, et al. Comparison of surgical difficulty in patients with resectable non-small cell lung cancer under different neoadjuvant treatment modes: a retrospective cohort study. Journal of Thoracic Disease. 2021;13:5604—5616.

Copyright: © 2026 (CC BY 4.0) by the authors.

ГАЗОВИЯТ СИНДРОМ В УСЛОВИЯТА НА СПЕШНОСТ – ДИАГНОЗА И АЛГОРИТЪМ НА ПОВЕДЕНИЕ.

З. ПОПОВ, Р. ДЕЛЧЕВА, Р. НЕНКОВ

З. Попов[1], Р. Делчева[1], Р. Ненков[1]
[1] УМБАЛ „Св. Марина", Варна

Въведение: Газовият синдром е сравнително рядко, но клинично значимо състояние. Той включва пневмомедиастинум и подкожен емфизем със или без пневмоторакс. Може да възникне спонтанно или като усложнение на различни торакални заболявания, травми и инвазивни процедури. Клиничното му значение се определя не само от локалните прояви, но и от възможността те да бъдат белег на сериозно подлежащо увреждане.
Цел: Да се представят основните принципи на клиничния подход, диагностиката и лечението при пациенти с газов синдром.
Материал и методи: За периода 02.2021 г. – 12.2025 г. в УМБАЛ „Св. Марина" са хоспитализирани 319 пациенти с газов синдром, като за региона са поискани още 63 консулта. При всички след първоначалната рентгенография на гръдна клетка е извършена компютърна томография с оглед детайлна оценка на причините, довели до газовия синдром, и степента на разпространение с оглед преценка за адекватно поведение и хирургическо лечение. С подкожен емфизем са установени 51 пациенти, 71 – с подкожен и медиастинален емфизем, 82 – с подкожен емфизем и пневмоторакс, а със съчетание на медиастинален с подкожен емфизем и пневмоторакс – 115. Консервативно лечение е приложено при 53 болни, а оперативно – при 266 болни. Вакуумна превръзка през минимален разрез е приложена при 218 пациенти в пекторалната област и при 19 с предна медиастинотомия. Плеврален дренаж е наложен при 82 болни.
Резултати: Наблюдаваните резултати от приложените хирургични методи не са еднозначни. Най-добри резултати са отчетени при пациентите с приложена вакуумна терапия – отчетливо намаляване на газовия синдром още през първото денонощие. Получените резултати позволиха разработването на алгоритъм за диагностично-терапевтично поведение, съобразен индивидуално с клиничното състояние на пациента и конкретната етиология на процеса.
Заключение: Получените резултати показват, че вакуумната терапия е ефективен метод за редуциране на газовия синдром при пациенти с подкожен емфизем и пневмомедиастинум още в първите 24 часа. Прилагането ѝ позволява по-бърз контрол на локалните прояви и създава възможност за оптимизиране на последващото лечение.
Ключови думи: газов синдром, алгоритъм на поведение, вакуумна терапия

Copyright: © 2026 (CC BY 4.0) by the authors.

AIR-LEAK SYNDROME IN THE EMERGENCY SETTING – DIAGNOSIS AND MANAGEMENT ALGORITHM

Z. Popov[1], R. Delcheva[1], R. Nenkov[1]
[1] St. Marina University Hospital, Varna

Introduction: Air-leak syndrome is a relatively rare but clinically significant condition. It comprises pneumomediastinum and subcutaneous emphysema, with or without pneumothorax. It may occur spontaneously or as a complication of various thoracic diseases, trauma and invasive procedures. Its clinical significance is determined not only by the local manifestations but also by the possibility that these are a sign of serious underlying injury.
Aim: To present the basic principles of the clinical approach, diagnosis and treatment of patients with air-leak syndrome.
Material and Methods: Between February 2021 and December 2025, 319 patients with air-leak syndrome were admitted to St. Marina University Hospital, and a further 63 consultations were requested from the region. In all cases, after the initial chest radiograph, computed tomography was performed for a detailed assessment of the causes of the air-leak syndrome and the extent of its spread, in order to determine appropriate management and surgical treatment. Subcutaneous emphysema alone was found in 51 patients, subcutaneous and mediastinal emphysema in 71, subcutaneous emphysema with pneumothorax in 82, and a combination of mediastinal and subcutaneous emphysema with pneumothorax in 115. Conservative treatment was applied in 53 patients and surgical treatment in 266. A vacuum dressing through a minimal incision was applied in 218 patients in the pectoral region and in 19 with anterior mediastinotomy. Pleural drainage was required in 82 patients.
Results: The observed results of the surgical methods applied were not uniform. The best results were recorded in patients treated with vacuum therapy – a marked reduction of the air-leak syndrome within the first 24 hours. The results obtained allowed the development of a diagnostic and therapeutic algorithm, tailored individually to the clinical condition of the patient and the specific etiology of the process.
Conclusion: The results obtained show that vacuum therapy is an effective method for reducing air-leak syndrome in patients with subcutaneous emphysema and pneumomediastinum, as early as within the first 24 hours. Its application allows faster control of the local manifestations and creates an opportunity to optimize subsequent treatment.
Keywords: air-leak syndrome, management algorithm, vacuum therapy

Въведение: Газовият синдром е сравнително рядък, но клинично значимо състояние. Той включва пневмомедиастинум, подкожен емфизем с или без пневмоторакс. Може да възникне спонтанно или като усложнение на различни торакални заболявания, травми и инвазивни процедури. Клиничното им значение се определя не само от локалните им прояви, но и от възможността да бъдат белег на сериозно подлежащо увреждане.

Цел: Да се представят основните принципи на клиничния подход, диагностиката и лечението при пациенти с газов синдром.

Copyright: © 2026 (CC BY 4.0) by the authors.

Материал и методи: Проучването обхваща периода от февруари 2021г. до декември 2025г. и включва 319 пациенти с газов синдром, хоспитализирани в УМБАЛ „ Света Марина „ – Варна. Допълнително за пациенти от региона са извършени още 63 консултации по повод газов синдром.
Диагностичното уточняване при всички пациенти започва с извършването на рентгенография на гръдната клетка. За прецизиране на образната находка, установяване на етиологията, определяне на локализацията и степента на разпространение на газовите колекции и оценка от необходимостта от хирургично лечение е извършена компютърна томография в зависимост от клиничното състоянието на пациента.
В зависимост от образната находка пациентите са разпределени в четири основни групи: пациенти с изолиран подкожен емфизем, пациенти с подкожен емфизем и пневмомедиастинум, пациенти с подкожен емфизем и пневмоторакс и пациенти с комбиниран газов синдром. Разпределението на пациентите според естеството на газовия синдром е представено в Табл. 1.

Табл. 1. Разпределение на пациентите според естеството на газовия синдром

Образна находка	Брой пациенти	%
Само подкожен емфизем	51	15,9
Подкожен емфизем + пневмомедиастинум	71	22,3
Подкожен емфизем + пневмоторакс	82	25,7
Подкожен емфизем + пневмомедиастинум + пневмоторакс	115	36,1
Общо	319	100,0

Консервативно лечение е проведено при 53 пациенти, а оперативно лечение – при 266. Селекцията на пациентите за съответния терапевтичен подход е извършвана въз основа на комплексна оценка на клиничните, образните и общосоматичните показатели. Основните критерии, определящи избора на лечение, включват характера и тежестта на дихателните нарушения, степента на подкожния емфизем според класификацията на Aghajanzadeh, разпространението на пневмомедиастинума, общото състояние и оперативния риск, оценени по ASA-E, както и наличието на съпътстващ пневмоторакс.
При комбинираните форми на газов синдром лечебната тактика е съобразявана с взаимното съчетание на подкожен емфизем, пневмомедиастинум и пневмоторакс, тяхната степен на изразеност и влиянието им върху дихателната функция и общото състояние на пациента. Въз основа на тези критерии е определяно показанието за консервативно или оперативно лечение, както и конкретният вид хирургична намеса.
При болни на спонтанно дишане с подкожен емфизем, със или без съпътстващ пневмомедиастинум, при липса на пневмоторакс и при клинично стабилно състояние се извърши консервативно поведение с динамично клинично и образно проследяване. При установяване на ограничен по обем пневмоторакс до 15% и липса на клинична симптоматика се прилаожи същият подход, като пациентите се проследяваха в

Copyright: © 2026 (CC BY 4.0) by the authors.

рамките на 6 часа с контролна рентгенография. Увеличаването на пневмоторакса или прогресирането на подкожния емфизем и/или пневмомедиастинума се прие като критерий за преминаване към оперативно лечение.
При пациентите на неинвазивна вентилация терапевтичният подход се определи по аналогични критерии, но с по-нисък праг за интервенция. При пневмоторакс до 10%, при липса на клинична прогресия и при стабилно общо състояние се проведе внимателно динамично наблюдение за период от 6—8 часа, включващо клинична оценка и контролна рентгенография. При нарастване на пневмоторакса, прогресия на газовия синдром или влошаване на дихателната функция се предприе хирургично лечение.
При пациентите на механична вентилация наличието на пневмоторакс се разгледа като показание за активно хирургично поведение независимо от неговия размер, поради риска от прогресия на въздушните колекции при положително налягане. При отсъствие на пневмоторакс и наличие на клинично незначим подкожен емфизем със или без пневмомедиастинум до III степен според приетата класификация се приложи динамично клинично и рентгенологично проследяване. При доказана прогресия на емфизема, пневмомедиастинума или дихателната недостатъчност се премина към оперативна декомпресия
Плеврално дрениране е извършено при 168 пациенти с пневмоторакс, като при 93 (55,4%) от тях е приложена и допълнителна декомпресивна вакуумна терапия на подкожния емфизем.
„ Blow holes “ инцизии с последващо поставяне на вакуумна превръзка е използван при още 125 пациента. При 19 болни с масивен пневмедиастинум с компресивен ефект се наложи допълнително извършване на предна месдиастинотомия чрез югуларен достъп и поставяне на вакуумна терапия фиг. 1.



Фиг. 1. Пациент с газов синдром в комбинация от посттравматичен подкожен емфизем, пневмомедиастинум и пневмоторакс.

Индикациите за декомпресивно лечение са определяни въз основа на клиничната изява и степента на разпространение на подкожния емфизем и пневмомедиастинума. При подкожния емфизем за показателна за интервенция е приемана IV—V степен по

Copyright: © 2026 (CC BY 4.0) by the authors.

класификацията на Aghajanzadeh, характеризираща се с разпространение на емфизема извън гръдната стена към шията и/или други анатомични области.
Пекторалната декомпресия се извърши под локална анестезия с 1% лидокаин, след предварителен избор на подходяща аваскуларна зона. Чрез кожен разрез с дължина приблизително 1,5–2 cm се достигна до fascia pectoralis, която се отвари, след което се извършва тъпо разединяване на подлежащите тъкани. След щателна хемостаза се поставя вакуумна превръзка, осигуряваща евакуация на въздуха от подкожните тъкани Фиг. 2.



Фиг. 2. „Blow holes" инцизии с поставена VAC превръзка двустранно.

Прилагането на метода едностранно или двустранно се определяше индивидуално според локализацията, степента на подкожния емфизем, като и първопричината за възникването на газовия синдром.
При значителна част от пациентите декомпресивните процедури в условията на спешност са извършени до леглото на болните, предвид тежкото им общо състояние, необходимостта от респираторна поддръжка и висок риск, свързан с транспортирането на болния до операционната зала.
Резултати:
При 53 пациенти, при които е приложено консервативно лечение, се наблюдава постепенно обратно развитие на газовия синдром, без данни за прогресия и без необходимост от последваща хирургична интервенция.
При пациентите с подкожен емфизем, лекувани посредством миниинвазивен вакуум-асистиран подход, се установи отчетлива редукция на емфизема и пневмомедиастинума още през първите 24 часа в ранния следоперативен период (Фиг. 3,4,5).

Copyright: © 2026 (CC BY 4.0) by the authors.



Фиг. 3, 4, 5. Пациент с фрактура на ребра, пневмоторакс , пневмомедиастинум и подкожен емфизем след височинна травма.

Продължителността на вакуумната терапия и болничният престой показаха зависимост от етиологията на подкожния емфизем – спонтанно възникнал или вторичен, развил се като усложнение на основно заболяване или патологичен процес.
При пациентите със спонтанен подкожен емфизем пълното обратно развитие на клиничната симптоматика и преустановяването на вакуумната терапия настъпваха в рамките на средно 2,5—3,5 дни, при съответстваща продължителност на болничния престой. При вторичния подкожен емфизем също се наблюдаваше значимо намаляване на емфизема в ранния следоперативен период както и редукция на пневмомедиастинума, но продължителността на вакуум-асистираната терапия и хоспитализацията беше по-голяма, което се свързва с необходимостта от едновременно лечение и контрол на подлежащата етиологична причина.
При пациентите, подложени на миниинвазивна пекторална декомпресия с вакуум-асистирана терапия, се установи добър козметичен резултат, с минимална оперативна травма и задоволителен вид на оперативните достъпи след приключване на лечението.
Извършването на тези миниинвазивни хирургични техники ,,bedside" до леглото на болните при 59% от пациентите , предвид тежкото общо състояние , високия анестезиологичен риск и необходимостта от подпомагане на дишането, ни осигури своевременна декомпресия на газовия синдром, с последващо значимо подобрение на респираторните и хемодинамичните показатели.
Дискусия:
Газовият синдром представлява патологично навлизане и разпространение на въздух извън дихателните пътища, най-често под формата на пневмоторакс, пневмомедиастинум и подкожен емфизем. (1,2)
Комбинацията от подкожен емфизем, пневмомедиастинум и/или пневмоторакс може да бъде причина за развитие на остра респираторна недостатъчност и представлява сериозно потенциално фатално състояние. В тези случаи ранната диагностика и своевременната декомпресивна терапия са от съществено значение за предотвратяване на неблагоприятния изход (3).

Copyright: © 2026 (CC BY 4.0) by the authors.

Въпреки значимото клинично значение на газовия синдром, оптималното диагностично и терапевтично поведение при тези пациенти остава недостатъчно стандартизирано. Публикуваните данни не позволяват формулирането на единен алгоритъм за лечение, поради което терапевтичният подход се определя индивидуално според етиологията и тежестта на състоянието. (4)
Първоначалното поведение при газов синдром изисква оценка на дихателната функция и разпознаване на признаци на нарастващ респираторен дистрес синдром.
КТ на гръдния кош има по-висока чувствителност от конвенционалната рентгенография и позволява прецизна оценка на пневмоторакса, пневмомедиастинума, подкожния емфизем и подлежащата белодробна патология. При стабилни пациенти тя е особено ценна при диагностично съмнение или необходимост от детайлна оценка на причината за газовия синдром (9).
В условията на спешност рентгенографията на гръдния кош остава бърз и достъпен метод за първоначална оценка и динамично проследяване, особено когато КТ не може да бъде извършена поради тежкото състояние на пациента. При хемодинамична нестабилност или наличието на тежка дихателна недостатъчност диагностичното изследване не трябва да забавя спешната декомпресия (10).
Лечението на газовия синдром се определя индивидуално в зависимост от етиологията, тежестта на клиничната изява и наличието на пневмоторакс. При клинично незначим подкожен емфизем се прилага лечение на основната причина и динамично клинично и образно проследяване, докато при прогресиращ или тежък емфизем могат да бъдат приложени декомпресивни техники, включително „blow-hole" инцизии, субкутанни катетри или вакуум-асистирана терапия (5). При пневмоторакс терапевтичният подход варира от консервативно наблюдение при стабилни и минимално симптомни пациенти до иглена аспирация или плеврално дрениране, а при персистиращ въздушен теч или рецидивиращ пневмоторакс може да се наложи хирургично лечение (6). При пневмомедиастинум в повечето случаи се прилага консервативно лечение с наблюдение, аналгезия и контрол на провокиращото заболяване, докато при съпътстващ пневмоторакс или доказана трахеобронхиална/ езофагеална увреда поведението се определя от конкретната причина и може да изисква инвазивна интервенция (7,8).
Един от съществените аспекти на нашето проучване е включването на режима на дишане като критерий при определяне на лечебната тактика. При 319-те изследвани пациенти решението за консервативно или оперативно лечение се базираше на комплексна оценка на клиничната изява, тежестта и разпространението на газовия синдром, както и на необходимостта от респираторна поддръжка.
При екстензивен и клинично значим подкожен емфизем приложението на VAC-терапия създава контролирано отрицателно налягане, което подпомага евакуацията на въздуха от подкожните тъкани, редуцира тъканното напрежение и способства за възстановяване на нормалната анатомична конфигурация на засегнатите тъкани. В нашата серия методът беше свързан с бърза редукция на емфизема и благоприятен клиничен ефект, включително при пациентите с екстензивно разпространение на процеса (11). При 19 пациенти с клинично значим пневмомедиастинум предната медиастинотомия чрез югуларен достъп, последвана от VAC-терапия, осигури декомпресия на средостението и възстановяване на нормалните тъканни взаимоотношения, с последващо клинично подобрение (13).

Copyright: © 2026 (CC BY 4.0) by the authors.

При наличие на пневмоторакс, съпътстващ газовия синдром, първостепенно значение има адекватното дрениране на плевралната кухина с цел евакуация на въздуха и контрол на първичния източник на въздушния теч. При екстензивен подкожен емфизем, персистиращ въпреки адекватното плеврално дрениране, може да се наложи допълнителна декомпресивна терапия. В настоящото проучване при пациентите с изразен подкожен емфизем и/или клинично значим пневмомедиастинум комбинирахме плевралното дрениране с VAC-терапия, приложена чрез минимално инвазивен пекторален достъп, а при екстензивен пневмомедиастинум – след предна медиастинотомия. Подобен комбиниран подход е описан и в литературата, където VAC-терапията се разглежда като допълващ метод към лечението на основната причина за въздушния теч, с възможност за бърза редукция на подкожния емфизем, включително още в рамките на първите 24 часа (11,12).
В нашата серия този подход позволи едновременно овладяване на плевралния въздушен теч и бърза декомпресия на екстензивния подкожен и медиастинален емфизем. Отчетената ранна редукция на газовия синдром беше съпроводена със значимо подобрение на клиничното състояние и жизнените показатели, което подкрепя приложението на комбинирания подход при пациенти с тежка форма на газов синдром.
Заключение:
Получените резултати потвърждават значението на индивидуализирания диагностично-терапевтичен подход при пациентите с газов синдром. При екстензивен подкожен емфизем и пневмомедиастинум приложението на VAC-терапия, самостоятелно или в комбинация с плеврално дрениране при съпътстващ пневмоторакс, осигурява бърза декомпресия и ефективен контрол на газовия синдром. Възможността за извършване на интервенциите bedside при пациенти с тежко общо състояние и висок анестезиологичен риск допълнително разширява приложението на метода в условията на спешност и позволява своевременно терапевтично повлияване.

Copyright: © 2026 (CC BY 4.0) by the authors.

Библиография:
1. Maunder RJ, Pierson DJ, Hudson LD. Subcutaneous and mediastinal emphysema: pathophysiology, diagnosis, and management. Arch Intern Med. 1984;144(7):1447-1453. doi:10.1001/archinte.1984.00350190143024.
2. Sahni S, Verma S, Grullon J, Esquire A, Patel P, Talwar A. Spontaneous pneumomediastinum: a comprehensive review of diagnosis and management. Int J Res Dev Res. 2024;13(3):138-147. doi:10.5582/irdr.2024.01020.
3. MICHAEL R. GOLDING, BRUNO J. URBAN, STEPHEN N. STEEN, SUBCUTANEOUS EMPHYSEMA, PNEUMOMEDIASTINUM AND PNEUMOTHORAX, BJA: British Journal of Anaesthesia, Volume 38, Issue 6, June 1966, Pages 482—486, https://doi.org/10.1093/bja/38.6.482
4. Adeyinka A, Pierre L. Air Leak. [Updated 2025 Nov 9]. In: StatPearls [Internet]. Treasure Island (FL): StatPearls Publishing; 2026 Jan-. PMID: 30020594.
5. Melhorn J, Davies HE. The management of subcutaneous emphysema in pneumothorax: a literature review. Curr Pulm Rep. 2021;10:92-97. doi:10.1007/s13665-021-00272-4.
6. Roberts ME, Rahman NM, Maskell NA, Bibby AC, Blyth KG, Corcoran JP, et al. British Thoracic Society Guideline for pleural disease. Thorax. 2023;78(Suppl 3):s1-s42. doi:10.1136/thorax-2022-219784.
7. Talwar A, Rajeev A, Rachapudi S, Khan S, Singh V, Talwar A. Spontaneous pneumomediastinum: a comprehensive review of diagnosis and management. Intractable Rare Dis Res. 2024;13(3):138-147. doi:10.5582/irdr.2024.01020.
8. Iyer VN, Joshi AY, Ryu JH. Spontaneous pneumomediastinum: analysis of 62 consecutive adult patients. Mayo Clin Proc. 2009;84(5):417-421. doi:10.1016/S0025-6196(11)60560-1.
9. Jouneau S, Ricard JD, Seguin-Givelet A, Bigé N, Contou D, Desmettre T, Hugenschmitt D, Kepka S, Le Gloan K, Maitre B, Mangiapan G, Marchand-Adam S, Mariolo A, Marx T, Messika J, Noël-Savina E, Oberlin M, Palmier L, Perruez M, Pichereau C, Roche N, Garnier M, Martinez M. SPLF/SMFU/SRLF/SFAR/SFCTCV Guidelines for the management of patients with primary spontaneous pneumothorax. Ann Intensive Care. 2023 Sep 19;13(1):88. doi: 10.1186/s13613-023-01181-2. PMID: 37725198; PMCID: PMC10509123.
10. National Institute for Health and Care Excellence. Major trauma: assessment and initial management [Internet]. London: NICE; 2016 [cited 2026 Aug 24]. Available from: NICE Guideline NG39
11. Janssen N, Laven IEWG, Daemen JHT, Hulsewé KWE, Vissers YLJ, de Loos ER. Negative pressure wound therapy for massive subcutaneous emphysema: a systematic review and case series. J Thorac Dis. 2022;14(1):43-53. doi:10.21037/jtd-21-1483.
12. Huan NC, Mohamed Arifin N, Khoo TS, Lai YC. Management of extensive subcutaneous emphysema using negative pressure wound therapy dressings. Respirol Case Rep. 2020 Feb 27;8(3):e00544. doi: 10.1002/rcr2.544. PMID: 32128215; PMCID: PMC7046935.
13. Benyan AS, Medvedchikov-Ardiya MA, Shcherbakov DA. Vac-therapy in the management of tension pneumomediastinum and subcutaneous emphysema. Khirurgiia (Mosk). 2020;(4):77-80. doi:10.17116/hirurgia202004177.

Copyright: © 2026 (CC BY 4.0) by the authors.

ВИДЕО-АСИСТИРАН МЕТОД ЗА ЛЕЧЕНИЕ НА DÉCOLLEMENT TRAUMATIQUE В ГРЪДНАТА ХИРУРГИЯ.

Р. ДЕЛЧЕВА-ДОЙЧЕВА, ЗВ. ПОПОВ, СВ. СТОЯНОВ, Б. ПЕТРОВ, Р. НЕНКОВ

Р. Делчева-Дойчева, Зв. Попов, Св. Стоянов, Б. Петров, Р. Ненков
Клиника по гръдна хирургия – УМБАЛ „Св. Марина“,
Медицински университет „Проф. д-р Параскев Стоянов“ – Варна

Увод: Лезията на Морел-Лавал (decollement traumatique, “травматично отлепване“) е затворено увреждане на меките тъкани, обикновено свързано с високоскоростна травма. В резултат на тангенциално действащи сили, меките тъкани се разслояват с разкъсване на перфорантните съдове и образуване на коагулум. Най-често се наблюдава в областта на бедрото и таза.
Клиничен случай: Л.К., 85 г., пристига в спешен център 5 дни след претърпяна битова травма в дома с оплаквания от наличие на прогресивно нарастваща подутина и болка в дясна гръдна половина. От проведената рентгенография на гръден кош се установяват серийни фрактури на ребра в дясно с гръден капак. От физикалния преглед без парадоксално дишане, с асиметричен гръден кош и наличие на флуктуираща формация с размер около 20 см и гравитационно преразпределен хематом в дясна лумбална област.
Резултати: След предоперативна подготовка бе извършен видеоасистиран ендоскопски дебридман. В латерален декубитус се извърши инцизия каудално. Кожното ламбо се повдигна на държалка за по-добър достъп. Въведе се 30º оптика. Контраинцизия краниално през която се аспирира течната компонента. Под визуален контрол се отстраниха образувалите се коагулуми. Не се откри източник на активно кървене. Извърши се иригация. Постави се нелатонов дренаж 16 фр в кухината. Видео-асистираният подход позволи оглед на цялата кухина при минимална хирургична травма. Пациентката се раздвижи на 4-ти час след операцията. Дренажът се свали на втория постоперативен ден. Пациентката се дехоспитализира на 3-ти следоперативен ден.
Заключение: Лезията на Морел-Лавал макар и рядко срещана в гръдната хирургия, представлява сериозно предизвикателство в диагностичен и терапевтичен аспект. В литературата са описани редица методи за лечение като водещ е отвореният дебридман. В представеният случай ендоскопския дебридман предостави надежден и щадящ метод за лечение.
Ключови думи: decollement traumatique, миниинвазивна хирургия, видео-асистирана хирургия.

Copyright: © 2026 (CC BY 4.0) by the authors.

VIDEO-ASSISTED METHOD FOR THE TREATMENT OF DÉCOLLEMENT TRAUMATIQUE IN THORACIC SURGERY

R. Delcheva-Doycheva, Z. Popov, S. Stoyanov, B. Petrov, R. Nenkov
Clinic of Thoracic Surgery, University Hospital "St. Marina",
Medical University "Prof. Dr. Paraskev Stoyanov" – Varna

Introduction: Morel-Lavallée lesion (décollement traumatique, "traumatic degloving") is a closed soft-tissue injury, usually associated with high-velocity trauma. As a result of tangential shearing forces, the soft tissues are separated, with rupture of perforating vessels and formation of a coagulum. It is most observed in the thigh and pelvic region.
Clinical case: L.K., an 85-year-old patient, presented to the emergency department 5 days after sustaining a domestic injury at home, with complaints of a progressively enlarging swelling and pain in the right hemithorax. Chest radiography revealed serial right-sided rib fractures with a flail chest segment. Physical examination showed no paradoxical breathing, an asymmetric thorax, and a fluctuating formation approximately 20 cm in size, with gravitational redistribution of the haematoma in the right lumbar region.
Results: After preoperative preparation, video-assisted endoscopic debridement was performed. In the lateral decubitus position, a caudal incision was made. The skin flap was elevated with a stay suture to provide better access. A 30° optic was introduced. A cranial counter-incision was made, through which the liquid component was aspirated. Under visual control, the formed coagula were removed. No source of active bleeding was identified. Irrigation was performed. A 16 Fr Nelaton drain was placed in the cavity. The video-assisted approach allowed inspection of the entire cavity with minimal surgical trauma. The patient was mobilized at the fourth postoperative hour. The drain was removed on the second postoperative day. The patient was discharged on the third postoperative day.
Conclusion: Although Morel-Lavallée lesion is rarely encountered in thoracic surgery, it represents a serious diagnostic and therapeutic challenge. Several treatment methods have been described in the literature, with open debridement considered the leading approach. In the presented case, endoscopic debridement provided a reliable and tissue-sparing treatment method.
Keywords: décollement traumatique, minimally invasive surgery, video-assisted surgery.

Copyright: © 2026 (CC BY 4.0) by the authors.

VIII. ХИРУРГИЯ НА ГЪРДА

Copyright: © 2026 (CC BY 4.0) by the authors.

ТЕНДЕНЦИИ В ХИРУРГИЧНОТО ЛЕЧЕНИЕ НА ВИСОКОРИСКОВИТЕ ФОРМИ НА КАРЦИНОМА НА ГЪРДАТА – ПЕРСОНАЛИЗИРАН ОПИТ В ГОЛЯМ НАЦИОНАЛЕН ЦЕНТЪР.

Л. ГОЦЕВА, Х. АДЕМ, С. КАЗАКОВА, СВ. ТОШЕВ, М. СОКОЛОВ, ЦВ. ПОПОВ, И. ИЛИЕВА, А. КОЙЧЕВ, В. ИЛИНОВ, В. ПАВЛОВ, СВ. МАСЛЯНКОВ

Л. Гоцева, Х. Адем, С. Казакова, Св. Тошев, М. Соколов, Цв. Попов, И. Илиева, А. Койчев, В. Илинов, В. Павлов, Св. Маслянков
Клиника по хирургия, УМБАЛ „Александровска“, МУ – София

Увод: В последно време оперативният подход при лечението на карцинома на гърдата (КГ) тотално се променя. Това се дължи както на персонализирания подход спрямо индивидуалната биология на болестта и свързания рисков индекс, така и на желанието да постигнем издържана в естетично отношение операция. Максимална онкологична радикалност имаме при мастектомии, като все по-често те завършват с онкопластичен подход. Хистологично верифицирани граници за сигурност са необходими при органосъхраняваща операция.
Методи: Ретроспективно е анализирана дейността за три години (2023 – 2025) в Клиника по хирургия, УМБАЛ „Александровска“. Оперирани са радикално 407 пациенти с КГ. Като рискови форми на болестта са определени 167 пациенти, категоризирани в 4 групи. В група А са включени 31 пациенти (18,6 %) с HER2(+) КГ. Група Б включва 33 пациенти с Тройно-негативен фенотип (TNBC) (19,8 %), а група В са обособени 67 (40,1 %) с мултифокално (МФ) и мултицентрично (МЦ) заболяване. Група Г са 36 (21,6 %) пациенти с данни за in situ компонент (DCIS), което се е отразило върху решението за хирургична тактика.
Резултати: При 146 (36%) от всички КГ е прилагана неоадювантна терапия. В групата на високорисковите тумори (N = 167) неоадювантно лечение е прилагано при 133 (79,6 %). От HER2(+) и TNBC са оперирани първично само 13 (7,8%), с тумори < 1 см. От органосъхраняващите техники са прилагани следните модификации: лъмпектомия при 39 (23,4 %), квадрантектомия при 65 (38,9 %). Субкутанни мастектомии с реконструкции са приложени при 89 от общо 407 пациенти (21,9 %/407). В групата на високорисковите тумори са извършени 42 субкутанни мастектомии с реконструкция, от които 22 едностранни (13,2 %/167) и 20 двустранни (12%/167).
Заключение: С хирургичното лечение на КГ търсим онкологичната сигурност и естетика. Рисковите форми трябва да бъдат максимално предоперативно оценени, подложени на мултидисциплинарен подход и адекватно хирургично поведение.
Ключови думи: карцином на гърдата, органосъхраняващи операции, онкопластична хирургия, мултидисциплинарен подход.

Въведение. Оперативният подход при лечението на карцинома на гърдата (КГ) днес търпи промяна (1). От една страна това се дължи на персонализирания подход спрямо индивидуалната биология на болестта и свързания с нея рисков индекс, а от друга на желанието да постигнем все по-добра в естетично отношение оперативна намеса (2). Максимална онкологична радикалност постигаме с мастектомии, които все по-често завършват с онкопластичен подход и едномоментна реконструкция. Хистологично верифицираните граници за сигурност са необходими при органосъхраняваща операция (3).

Copyright: © 2026 (CC BY 4.0) by the authors.

Няма една единствена определена дефиниция за високорисков КГ (ВРКГ). Когато говорим за ВРКГ важно е да разграничим биологичен/онкологичен риск и хирургичен риск (4). Хирургично обусловен високорисков тумор не е задължително биологично такъв, а биологично високорисковият тумор не е задължително да е хирургично труден.

Материал и методи: Колектива анализира ретроспективно дейността за период от три години (2023 – 2025 включително) в Клиника по хирургия, УМБАЛ „Александровска". Оперирани са радикално 407 пациенти с КГ. Като хирургично рискови форми на болестта са обособени 167 в 4 групи: В *група А* са включени 31 пациенти (18,6 %), с HER2(+) заболяване. *Група Б* включва 33 пациенти с Тройно-негативен фенотип (TNBC) (19,8 %), а *група В* са обособени 67 (40,1 %) с мултифокално и мултицентрично заболяване. *Група Г* са 36 (21,6 %) пациенти с данни за *in situ* компонент, което се е отразило върху решението за хирургична тактика. **През разглеждания период са оперирани един пациент с метапластичен карцином и един пациент с инфламаторен карцином, с данни за добър терапевтичен отговор след системното лечение.**

От гледна точка на хирургичния риск данните за мултифокално заболяване имат две опции за лечение: множествени локални ексцизии, с всяка отделна хистологична верификация на чиста резекционна линия, или органопластичен подход с едномоментна реконструкция. Трудността в осъществяването на първия подход, с множествените резекции в българските условия е в недостатъчната осигуреност с инвазивни образни диагностици, които да маркират предварително всички картографирани в органа лезии. Потенциалът за пропускане на огнище или положителна линия е налице. Това от своя страна води до все по-често решение – субкутанна мастектомия с едновремена реконструкция. При нея не само естетиката е по-добра, но и дава максималната онкологична сигурност, чрез отстраняване на потенциално невидими елементи от мултифокалната болест.

Резултати: При 146 (36%) от всички с КГ е прилагана неоадювантна терапия. Стандартен подход в Клиника по хирургия на УМБАЛ „Александровска" е след оценка на първичния тумор пациентите да се насочват за неоадювантно лечение по показания с решение на онкологична комисия. Тук са пациенти с високорисковите HER2(+), TNBC, както и луминални тумори, преценени, като първично авансирали (13 пациенти – 8,9%/146).

В групата на ВРКГ тумори неоадювантен подход е прилаган при 133 пациенти (79,6 %/167).

От HER2(+) и TNBC са оперирани първично само 13 (7,8%), с тумори < 1 см. Тази група е подложена на допълнителен анализ. 9 пациентки са били с хистологично верифицирани HER2(+) или TNBC заболяване, под 1 см при биопсията, на които с решение на онкологичен комитет е приложена първична операция. От тях в 6 от случаите е направена субкутанна мастектомия с едномоментна реконструкция, като фактологична находка, при една от пациентките е липса на намерен от патолога туморен процес. При другите 4 от гореспоменатите 13 пациенти, с тумор под 1 см, с предварителна неуспешна дебелоиглена биопсия, са оперирани със стария подход – интраоперативна биопсия с гефрир. При последващата трайна хистологична верификация са доказани 3 TNBC и 1 HER2(+) тумори.

От органосъхраняващите техники са прилагани следните модификации: лъмпектомия при 39 (23,4 %), като в 5 случая имаме данни за двойни резекции – отстраняване на два карциномни фокуса.

Copyright: © 2026 (CC BY 4.0) by the authors.

Квадрантектомия в групата на ВРКГ тумори е съществена при 65 (38,9 %), с отстраняване на приблизително ¼ от гърдата но с различна оперативна техника. Използват се инцизии в скрити зони, както и секторни завъртания на органа, с което в максимална степен се съхранява естетичното му излъчване.
Субкутанни мастектомии с едновремени имплантации, за периода, са осъществени при 89, от всичките 407 карцинома на гърдата. В групата на ВРКГ тумори този брой е 42 (25,2 %). Осъществени са 22 едностранни субкутанни мастектомии, (13,2 %) и 20 двустранни (12 %). Сравнително високата честота за решение за осъществяване на субкутанна реконструктивна мастектомия обясняваме с по-честата асоциация на TNBC с BRCA(+) и възможността за развитие на последващи карциноми.

Дискусия: Онкологично най-агресивен и с най-лоша прогноза е тройнонегативният КГ (5). TNBC е биологично хетерогенен и различните му подтипове изискват различен подход към лечението (6).
Метапластичният КГ е рядък и агресивен подтип КГ, заемащ по-малко от 1% от световната популация на КГ и често е тройно негативен (7).
HER2 положителният КГ също спада в класификацията на агресивни КГ. Най-новите данни от *DESTINY-Breast 09* показват 40.7 месеци продължителност на живота, без прогресия на заболяването при метастатичен HER2(+) КГ, при използване на *T-DXd* + *pertuzumab* като първа линия на лечение, в сравнение с 26.9 месеци при стандартната комбинация *taxane* +*trastuzumab* + *pertuzumab* (8). Пациентите с ранен HER2(+) КГ и резидуален КГ са с повисок риск от рецидив (5). *DESTINY-Breast 05* показва 3-годишна преживяемост, свободна от заболяване с *T-DXd* срещу *T-DM1* (9).
В биологичната група с повисок риск спада и луминален тип Б КГ, който в сравнение с луминал тип А има по-неблагоприятни биологични характеристики. Той е с по-висока пролиферативна активност, по-ниска експресия на прогестероновия рецептор, по-висока хистологична степен, по-висок риск от рецидив и по-голяма вероятност за метастази в лимфните възли. *Basal-like* е молекулярен подтип, характеризиращ се с висока пролиферативна активност и често с липса на експресия на ER, PR и HER2. Има агресивно клинично поведение и неблагоприятна прогноза (10).
Първи от чисто хирургична гледна точка високорискова форма на КГ са мултифокалните и мултицентричните КГ. Те представляват наличие на два или повече синхронни туморни фокуса в една млечна жлеза. При мултифокалния КГ лезиите се намират в един квадрант, докато при мултицентричният КГ са разположени в различни квадранти. В сравнение с унифокалния КГ, МФ и МЦ тумори имат по-агресивни патологични характеристики, лимфни метастази и по-висок риск от рецидив. Неблагоприятните характеристики могат да бъдат свързани и с по-големия общ туморен товар (11,12). Важен аспект е и туморната хетерогеност. Отделните фокуси могат да имат различни хистологични, молекулярни и рецепторни характеристики, което има значение за избора на системно лечение (11). В проучването на *Tong et al*. е изследвано дали за определяне на туморния стадий е по-подходящ размерът на най-голямата лезия или сумарният размер на всички лезии. Сумарният размер на всички огнища може да предскаже по-добре поведението на заболяването, отколкото размерът само на най-голямата лезия (12). В проучването на ***Lynch et al*. от 2012** мултицентричните и мултифокалните тумори са свързани с по-чести аксиларни метастази – 43,1% спрямо 27,3% при унифокалните тумори (13).

Copyright: © 2026 (CC BY 4.0) by the authors.

Съществуват различни мнения относно хирургичното поведение при МФ и МЦ КГ. Органосъхраняваща операция може да бъде онкологично безопасна при внимателно подбрани и технически подходящи случаи, ако се постигнат негативни резекционни линии и се проведе адювантна лъчетерапия (14,15). Важна роля обаче имат предоперативната образна диагностика и онкопластичните техники, които дават оптимален естетичен резултат.
Присъствието на *in situ* компонент или чист in *situ* КГ *(DCIS)* с минимално разстояние от кожата е рисков за постигане на чисти резекционни линии и повторна операция нарушава естетичния резултат. При инвазивния карцином често има и *DCIS* компонент около инвазивния тумор. Този компонент е хирургично важен защото може да бъде по-обширен от инвазивната част, трудно морфологично определим и да повлияе избора на оптимална операция. Според резултатите от метаанализа на *Chen et al*. субкутанната мастектомия осигурява по-добър локален контрол на заболяването, като честотата на локалните рецидиви е по-ниска в сравнение с органосъхраняваща хирургия (16).
Инфламаторният КГ е комбинация от хиругичен и онкологичен риск. Той е клинично агресивен, често с лимфоваскуларно разпространение и лимфни метастази и почти невъзможен за онкопластична хирургия. Хирургичното лечение е част от мултимодален подход и не се извършва, като първоначално лечение. Органосъхраняваща техника не се препоръчва поради дифузното ангажиране на гърдата и кожата (17). При инфламаторния КГ реконструкцията не е абсолютно противопоказана, но поради агресивността на заболяването по-предпочитана е отложената реконструкция (18,19).
Лобуларният инвазивен карцином в сравнение с дуктални е по-рисков относно хирургичното поведение и чисти резекционни линии. Това се дължи основно на загубата на *E-cadherin*, което води до дискохезивен растеж на туморните клетки и дифузното разпространение и по-трудното определяне на истинския му размер (20). Освен това лобуларният инвазивен карцином по-често може да бъде МФ, МЦ или двустранен (21). Повечето лобуларни карциноми са ER(+), HER2(-) и често имат благоприятни характеристики, обаче проучванията показват че рискът от рецидив след 10 г. е по-висок в сравнение с инвазивния дуктален карцином (22). Поради тези фактори също се предпочита субкутанната мастектомия с реконструкция пред онкопластичните органосъхраняващи техники.
Други патологоанатомични фактори определящи висок риск на тумора са G3 тумори, висок Ki-67, наличие на лимфоваскуларна инвазия, положителна аксила, голям обем на инвазивния компонент, екстранодално разпространение както и рядко срещани неблагоприятни хистологични характеристики.

Заключение. С хирургичното лечение на КГ търсим на първо място онкологичната сигурност, което е част от съвременното мултимодално лечение. Постигането на оптимална естетика днес е втората по важност цел, която е постижима, със съвременните оперативни намеси.
Рисковите форми трябва да бъдат максимално предоперативно оценени, подложени на мултидисциплинарен подход и адекватно хирургично поведение.

Copyright: © 2026 (CC BY 4.0) by the authors.

TRENDS IN THE SURGICAL TREATMENT OF HIGH-RISK FORMS OF BREAST CARCINOMA – PERSONALIZED EXPERIENCE IN A LARGE NATIONAL CENTRE

L. Gotseva, H. Adem, S. Kazakova, S. Toshev, M. Sokolov, Ts. Popov, I. Ilieva, A. Koychev, V. Ilinov, V. Pavlov, S. Maslyankov
Department of Surgery, University Hospital "Alexandrovska", Medical University – Sofia

Introduction: Recently, the surgical approach to the treatment of breast carcinoma (BC) has changed completely. This is due both to the personalized approach based on the individual biology of the disease and the associated risk index, and to the aim of achieving an aesthetically appropriate operation. Maximum oncological radicality is achieved with mastectomies, which are increasingly completed with an oncoplastic approach. Histologically verified safety margins are required in breast-conserving surgery.
Methods: The activity of the Department of Surgery, University Hospital "Alexandrovska", over a three-year period (2023–2025) was retrospectively analysed. A total of 407 patients with BC underwent radical surgery. High-risk forms of the disease were identified in 167 patients, categorized into four groups. Group A included 31 patients (18.6%) with HER2-positive BC. Group B included 33 patients with a triple-negative phenotype (TNBC) (19.8%), while Group C comprised 67 patients (40.1%) with multifocal (MF) and multicentric (MC) disease. Group D included 36 patients (21.6%) with evidence of an in-situ component (DCIS), which influenced the decision regarding surgical strategy.
Results: Neoadjuvant therapy was administered in 146 patients (36%) among all BC cases. In the high-risk tumour group (N = 167), neoadjuvant treatment was administered in 133 patients (79.6%). Only 13 patients (7.8%) with HER2-positive and TNBC tumours underwent primary surgery, all with tumours < 1 cm. The following breast-conserving techniques were applied: lumpectomy in 39 patients (23.4%) and quadrantectomy in 65 patients (38.9%). Subcutaneous mastectomies with reconstruction were performed in 89 of the total 407 patients (21.9%/407). In the high-risk tumour group, 42 subcutaneous mastectomies with reconstruction were performed, including 22 unilateral (13.2%/167) and 20 bilateral procedures (12%/167).
Conclusion: In the surgical treatment of BC, we seek both oncological safety and aesthetic outcomes. High-risk forms should be thoroughly assessed preoperatively, managed through a multidisciplinary approach, and treated with appropriate surgical strategy.
Keywords: breast carcinoma, breast-conserving surgery, oncoplastic surgery, multidisciplinary approach.

Introduction. The surgical approach to the treatment of breast cancer (BC) is currently undergoing significant changes (1). On the one hand, this is driven by a personalized approach based on the individual biology of the disease and its associated risk profile, while on the other hand, by the aim of achieving an increasingly satisfactory aesthetic outcome (2). Mastectomy provides the highest degree of oncological radicality and is increasingly combined with an oncoplastic approach and immediate reconstruction. Histologically confirmed clear surgical margins are essential in breast-conserving surgery (3).
There is no single universally accepted definition of high-risk breast cancer (HRBC). When discussing HRBC, it is important to distinguish between biological/oncological risk and surgical risk (4). A tumor considered high-risk from a surgical perspective is not necessarily biologically high-risk, and a biologically high-risk tumor is not necessarily surgically challenging.

Copyright: © 2026 (CC BY 4.0) by the authors.

Material and Methods. The team retrospectively analyzed the surgical activity over a three-year period (2023—2025, inclusive) at the Clinic of Surgery, University Hospital "Alexandrovska." A total of 407 patients with breast cancer (BC) underwent radical surgery. A total of 167 patients with surgically high-risk forms of the disease were identified and categorized into four groups.
Group A included 31 patients (18.6%) with HER2-positive disease. Group B included 33 patients (19.8%) with a triple-negative phenotype (triple-negative breast cancer, TNBC). Group C comprised 67 patients (40.1%) with multifocal and multicentric disease. Group D included 36 patients (21.6%) with an in situ component, which influenced the choice of surgical strategy. During the study period, one patient with metaplastic carcinoma and one patient with inflammatory breast cancer showing a response to neoadjuvant therapy also underwent surgery.
From a surgical-risk perspective, multifocal disease presents two main treatment options: multiple local excisions, with separate histological verification of clear resection margins for each lesion, or an oncoplastic approach with immediate reconstruction. The main challenge in implementing the first approach, involving multiple resections, under Bulgarian healthcare conditions is the limited availability of image-guided invasive procedures for preoperative localization and marking of all lesions identified during breast mapping. Consequently, there is a potential risk of missing a tumor focus or obtaining a positive resection margin.
This, in turn, increasingly favors the second option—the oncoplastic approach. In addition to providing a better aesthetic outcome, this approach may offer greater oncological safety by allowing removal of potentially occult or difficult-to-localize components of multifocal disease.

Results. Neoadjuvant therapy was administered to 146 patients (36%) of the total cohort of patients with breast cancer. The standard approach at the Clinic of Surgery, University Hospital "Alexandrovska," is to refer patients for neoadjuvant treatment, when indicated, following initial assessment of the primary tumor and a decision by the multidisciplinary oncology board. This group included patients with high-risk HER2-positive disease and triple-negative breast cancer (TNBC), as well as patients with luminal tumors considered locally advanced at initial presentation (13 patients; 8,9%/146).
Among patients with high-risk breast cancer, a neoadjuvant approach was applied in 133 patients (79,6%).
Only 13 patients (7,8%) with HER2-positive or TNBC disease underwent primary surgery; all had tumors measuring <1 cm. This subgroup was subjected to additional analysis. Nine patients had histologically verified HER2-positive or TNBC disease with tumors measuring <1 cm on biopsy, and primary surgery was performed following a decision by the multidisciplinary oncology board. An oncoplastic approach was used in six of these cases. In one patient, the final pathological examination revealed no residual tumor. The other 4 of the aforementioned 13 patients, all with tumors measuring less than 1 cm and with a previously non-diagnostic core-needle biopsy, underwent surgery using the conventional surgical approach, including intraoperative frozen-section examination. Final histopathological examination subsequently confirmed three TNBC tumors and one HER2-positive tumor.
Among breast-conserving techniques, different surgical modifications were applied. Lumpectomy was performed in 39 patients (23.4%); in five cases, double resections were performed for the removal of two separate carcinoma foci.

Copyright: © 2026 (CC BY 4.0) by the authors.

Quadrantectomy was performed in 65 patients (38.9%) in the high-risk breast cancer group. Approximately one-quarter of the breast was removed, using different surgical techniques aimed at preserving the breast contour and aesthetic appearance. Incisions in concealed areas and sectoral rotation of the breast tissue were used to optimize the aesthetic outcome.
An oncoplastic approach was performed in 89 patients in the overall breast cancer cohort. Among patients with high-risk breast cancer, oncoplastic procedures were performed in 42 patients (25.2%). Twenty-two unilateral subcutaneous mastectomies (13.2%) and 20 bilateral procedures (12%) were performed.
The relatively high rate of subcutaneous reconstructive mastectomy was attributed to the more frequent association of TNBC with BRCA positivity and the potential risk of subsequent breast carcinomas.
Discussion. Triple-negative breast cancer (TNBC) is considered one of the most biologically aggressive subtypes of breast cancer and is associated with an unfavorable prognosis (5). TNBC is a biologically heterogeneous disease, and its different molecular subtypes may require distinct therapeutic approaches (6).
Metaplastic breast carcinoma is a rare and aggressive histological subtype, accounting for less than 1% of all breast cancers, and is frequently triple-negative (7).
HER2-positive breast cancer is also considered a biologically aggressive subtype. The most recent data from the DESTINY-Breast09 trial demonstrated a median progression-free survival of 40.7 months in patients with metastatic HER2-positive breast cancer treated with T-DXd plus pertuzumab as first-line therapy, compared with 26.9 months with the standard combination of taxane, trastuzumab, and pertuzumab (8). Patients with early HER2-positive breast cancer and residual disease after neoadjuvant treatment have a higher risk of recurrence (5). The DESTINY-Breast05 trial demonstrated improved 3-year invasive disease-free survival with T-DXd compared with T-DM1 (9).
Luminal B breast cancer may also be considered a biologically higher-risk subtype. Compared with luminal A breast cancer, it is characterized by less favorable biological features, including higher proliferative activity, lower progesterone receptor expression, higher histological grade, increased risk of recurrence, and a higher likelihood of lymph node metastases. The basal-like subtype is a molecular subtype characterized by high proliferative activity and frequently by absent expression of ER, PR, and HER2. It is associated with aggressive clinical behavior and an unfavorable prognosis (10).
From a purely surgical perspective, multifocal and multicentric breast cancers represent a high-risk group. They are characterized by the presence of two or more synchronous tumor foci within the same breast. In multifocal breast cancer, the lesions are generally located within the same quadrant, whereas in multicentric disease they are located in different quadrants. Compared with unifocal breast cancer, multifocal and multicentric tumors may be associated with more aggressive pathological characteristics, a higher incidence of lymph node metastases, and an increased risk of recurrence. These unfavorable features may also be related to the greater overall tumor burden (11,12).
Tumor heterogeneity is another important aspect. Individual tumor foci may demonstrate different histological, molecular, and receptor characteristics, which may influence the choice of systemic therapy (11). The study by Tong et al. investigated whether the size of the largest lesion or the cumulative size of all lesions is more appropriate for determining tumor stage. The cumulative size of all tumor foci may provide a better prediction of disease behavior than the size of the largest lesion alone (12). In a study by Lynch et al. published in 2012, multifocal and

Copyright: © 2026 (CC BY 4.0) by the authors.

multicentric tumors were associated with a higher incidence of axillary metastases—43.1% compared with 27.3% in unifocal tumors (13).
There are different opinions regarding the surgical management of multifocal and multicentric breast cancer. Breast-conserving surgery may be oncologically safe in carefully selected and technically suitable cases, provided that negative resection margins are achieved and adjuvant radiotherapy is administered (14,15). Preoperative imaging and oncoplastic techniques play an important role in these cases, allowing optimal aesthetic outcomes to be achieved.
The presence of an in situ component, particularly extensive ductal carcinoma in situ (DCIS) located at a minimal distance from the skin, may present a challenge in achieving clear surgical margins, while re-excision may compromise the aesthetic outcome. An invasive carcinoma may also be associated with an extensive DCIS component surrounding the invasive tumor. This component is surgically relevant because it may be more extensive than the invasive component, difficult to delineate morphologically, and may influence the choice of the optimal surgical procedure. According to the results of the meta-analysis by Chen et al., subcutaneous mastectomy provides improved local disease control, with a lower rate of local recurrence compared with breast-conserving surgery (16).
Inflammatory breast cancer represents a combination of surgical and oncological risk. It is clinically aggressive and is frequently associated with lymphovascular invasion and lymph node metastases, making it generally unsuitable for primary oncoplastic surgery. Surgical treatment is part of a multimodal therapeutic approach and is not performed as the initial treatment modality. Breast-conserving surgery is not recommended because of the diffuse involvement of the breast and skin (17). In inflammatory breast cancer, reconstruction is not an absolute contraindication; however, because of the aggressive nature of the disease, delayed reconstruction is generally preferred (18,19).
Invasive lobular carcinoma, compared with invasive ductal carcinoma, represents a greater challenge in terms of surgical management and achievement of clear resection margins. This is mainly related to loss of E-cadherin expression, resulting in a discohesive growth pattern of tumor cells, diffuse tumor spread, and difficulty in accurately determining the true extent of the disease (20). In addition, invasive lobular carcinoma is more frequently multifocal, multicentric, or bilateral (21). Most lobular carcinomas are ER-positive and HER2-negative and often display favorable biological characteristics. However, studies indicate that the risk of late recurrence, particularly beyond 10 years, may be higher compared with invasive ductal carcinoma (22). Due to these characteristics, mastectomy with reconstruction may be preferred in selected cases over breast-conserving oncoplastic techniques.
Other pathological factors associated with higher tumor risk include grade 3 (G3) tumors, high Ki-67 expression, lymphovascular invasion, positive axillary lymph nodes, a large invasive tumor burden, extranodal extension, and rare unfavorable histological features.

Conclusion. The primary goal of surgical treatment of breast cancer is to achieve oncological safety as an integral component of contemporary multimodal therapy. Achieving an optimal aesthetic outcome represents the second major objective and is increasingly attainable through modern surgical techniques.
High-risk forms of breast cancer should be thoroughly assessed preoperatively and managed within a multidisciplinary framework, with an individualized and appropriate surgical strategy tailored to the specific clinical and biological characteristics of the disease.

Copyright: © 2026 (CC BY 4.0) by the authors.

Библиография/ Bibliography:

1. Franceschini G, Sanchez AM, DI Leone A, et al. Integrated breast cancer surgical treatment: novel aspects of minimally-invasive treatments. Minerva Chir. 2016 Apr;71(2):146-55. Epub 2015 Sep 4. PMID: 26367096.
2. Rutherford CL, Barker S, Romics L. A systematic review of oncoplastic volume replacement breast surgery: oncological safety and cosmetic outcome. Ann R Coll Surg Engl. 2022 Jan;104(1):5-17. doi: 10.1308/rcsann.2021.0012. Epub 2021 Nov 12. PMID: 34767472; PMCID: PMC10335172.
3. Nolan L, Davey MG, Calpin GG, Ryan ÉJ, Boland MR. Risk of locoregional recurrence after breast cancer surgery by molecular subtype-a systematic review and network meta-analysis. Ir J Med Sci. 2024 Dec;193(6):2965-2974. doi: 10.1007/s11845-024-03809-z. Epub 2024 Sep 27. PMID: 39331262.
4. Gheller A, Tuttle R, Oxenberg J. Breast Cancer Risk, Screening, and Risk Reduction in Young Females. Am Surg. 2025 Jul;91(7):1178-1187. doi: 10.1177/00031348251331294. Epub 2025 Apr 14. PMID: 40228550.
5. Gouveia MC, Bonadio RC, Barroso-Sousa R, Miranda DLP, et al. Beyond a single disease: review of rare histological subtypes of triple-negative breast cancer with implications for prognosis and treatment. npj Breast Cancer. 2026. doi:10.1038/s41523-026-01018-8.
6. Abuhadra, N., Pareja, F., White, C. et al. Predictors of response to neoadjuvant chemo-immunotherapy in metaplastic triple-negative breast cancer. npj Breast Cancer 11, 110 (2025). https://doi.org/10.1038/s41523-025-00816-w
7. Tolaney, S. M., Jiang, Z., Zhang, Q., Barroso-Sousa, R., Park, Y. H., Rimawi, M. F., Saura, C., Schneeweiss, A., Toi, M., Chae, Y. S., Kemal, Y., Chaudhari, M., Şendur, M. A. N., Yamashita, T., Casalnuovo, M., Danso, M. A., Liu, J., Shetty, J., Herbolsheimer, P., & Loibl, S. (2026). Trastuzumab deruxtecan plus pertuzumab for HER2-positive metastatic breast cancer. New England Journal of Medicine, 394(6), 551—562. https://doi.org/10.1056/NEJMoa2508668
8. Loibl S, Park YH, Shao Z, Huang CS, Barrios C, Abraham J, Prat A, Niikura N, Im SA, Li W, Li H, Wang Y, Yao H, Kim SB, Geng CZ, Rodriguez Pantigoso W, Ramírez Godinez FJ, Song C, Ching Chang Y, Antoniazzi A, Chen SC, Li Z, Nowecki Z, Lim J, Mathias E, Sato Y, Lu W, Abdel-Monem H, Untch M, Geyer CE Jr; DESTINY-Breast05 Trial Investigators. Trastuzumab Deruxtecan in Residual HER2-Positive Early Breast Cancer. N Engl J Med. 2026 Feb 26;394(9):845-857. doi: 10.1056/NEJMoa2514661. Epub 2025 Dec 10. Erratum in: N Engl J Med. 2026 Apr 2;394(13):1352. doi: 10.1056/NEJMx260006. PMID: 41370739.
9. Prat A, Pineda E, Adamo B, Galván P, Fernández A, Gaba L, Díez M, Viladot M, Arance A, Muñoz M. Clinical implications of the intrinsic molecular subtypes of breast cancer. Breast. 2015 Nov;24 Suppl 2:S26-35. doi: 10.1016/j.breast.2015.07.008. Epub 2015 Aug 5. PMID: 26253814.
10. Avera E, Valentic L, Bui L. Current understanding and distinct features of multifocal and multicentric breast cancers. Cancer Rep (Hoboken). 2023 Sep;6(9):e1851. doi: 10.1002/cnr2.1851. Epub 2023 Jun 22. PMID: 37349265; PMCID: PMC10480409.
11. Tong Y, Sun F, Zhang C, Yang S, Yu Z, Zhao Y. Multifocal/multicentric breast cancer: Does each focus matter? Cancer Med. 2023 Apr;12(7):8815-8824. doi: 10.1002/cam4.5626. Epub 2023 Feb 3. PMID: 36734288; PMCID: PMC10134382.
12. Lynch SP, Lei X, Chavez-MacGregor M, Hsu L, Meric-Bernstam F, Buchholz TA, Zhang A, Hortobagyi GN, Valero V, Gonzalez-Angulo AM. Multifocality and multicentricity in breast

Copyright: © 2026 (CC BY 4.0) by the authors.

cancer and survival outcomes. Ann Oncol. 2012 Dec;23(12):3063-3069. doi: 10.1093/annonc/mds136. Epub 2012 Jul 9. PMID: 22776706; PMCID: PMC3501230.
13. Althawadi R, Albuainain RY, Ali NF, Isa A, Hamza E, Abdulla HA. Is Breast Conserving Surgery Oncologically Safe for Patients With Multiple Ipsilateral Breast Cancers? A Systematic Review and Meta-analysis. Clin Breast Cancer. 2026 Aug;26(8):49-56. doi: 10.1016/j.clbc.2026.06.010. Epub 2026 Jun 24. PMID: 42447524.
14. Masannat YA, Agrawal A, Maraqa L, Fuller M, Down SK, Tang S, Pang D, Kontos M, Romics L, Heys SD. Multifocal and multicentric breast cancer, is it time to think again? Ann R Coll Surg Engl. 2020 Jan;102(1):62-66. doi: 10.1308/rcsann.2019.0109. Epub 2019 Sep 6. PMID: 31891668; PMCID: PMC6937617.
15. Chen, Q., Campbell, I., Elwood, M. et al. Outcomes from low-risk ductal carcinoma in situ: a systematic review and meta-analysis. Breast Cancer Res Treat 208, 237—251 (2024). https://doi.org/10.1007/s10549-024-07473-w
16. Bouzaiene H, Saadallah F, Bouaziz H, Jaidane O, Ben Hassouna J, Dhieb T, Rahal K. Inflammatory breast cancer: As surgical oncologists, what can we do? Int Rev Cell Mol Biol. 2024;384:113-124. doi: 10.1016/bs.ircmb.2024.02.004. Epub 2024 Mar 28. PMID: 38637095.
17. Davé N, Hajj JP, Ahmed S, Hulsman L, Singh NP, Fisher CS, Lester ME, Hassanein AH. Immediate Breast Reconstruction for Inflammatory Breast Carcinoma: A Scoping Review. J Surg Oncol. 2025 Apr;131(5):775-781. doi: 10.1002/jso.27959. Epub 2024 Oct 17. PMID: 39420704; PMCID: PMC12120375.
18. Nair AG, Ko GTY, Semple JL, Lim DW. Breast Reconstruction Use and Impact on Surgical and Oncologic Outcomes Amongst Inflammatory Breast Cancer Patients-A Systematic Review. Curr Oncol. 2023 Jul 13;30(7):6666-6681. doi: 10.3390/curroncol30070489. PMID: 37504349; PMCID: PMC10377939.
19. Riis MLH. The Challenges of Lobular Carcinomas from a Surgeon's Point of View. Clin Breast Cancer. 2024 Dec;24(8):e645-e654. doi: 10.1016/j.clbc.2024.06.007. Epub 2024 Jun 19. PMID: 39033066.
20. Pereslucha AM, Wenger DM, Morris MF, Aydi ZB. Invasive Lobular Carcinoma: A Review of Imaging Modalities with Special Focus on Pathology Concordance. Healthcare (Basel). 2023 Mar 3;11(5):746. doi: 10.3390/healthcare11050746. PMID: 36900751; PMCID: PMC10000992.
21. Mouabbi JA, Hassan A, Lim B, Hortobagyi GN, Tripathy D, Layman RM. Invasive lobular carcinoma: an understudied emergent subtype of breast cancer. Breast Cancer Res Treat. 2022 Jun;193(2):253-264. doi: 10.1007/s10549-022-06572-w. Epub 2022 Mar 26. PMID: 35347549.

Copyright: © 2026 (CC BY 4.0) by the authors.

ПРИЛОЖЕНИЕ НА СИНТЕТИЧНО VM 69 РЕЗОРБИРУЕМО ПЛАТНО В ОНКОПЛАСТИЧНАТА ХИРУРГИЯ НА ГЪРДАТА.

Л. ГОЦЕВА, Х. АДЕМ, С. КАЗАКОВА, СВ. МАСЛЯНКОВ

Л. Гоцева, Х. Адем, С. Казакова, Св. Маслянков
Клиника по хирургия, УМБАЛ „Александровска" ЕАД, МУ – София

Увод: Съвременната хирургия при карцином на гърдата нерядко прибягва до по-обемна оперативна намеса, с отстраняване на целия орган и замяната му с имплант. Основните техники за това позиционират импланта, с две основни опции: под и над m. pectoralis major. И в двете модалности се налага използване на синтетичен материал, за стациониране на мястото на импланта и постигане на оптимална козметика и симетричност.

Методи: Анализирана и представена е употребата на синтетично резорбируемо платно VM 69 за период от четири години (2022 – 2025) в Клиника по хирургия, УМБАЛ „Александровска", МУ - София. Оперирани с едномоментна реконструктивна техника са 82 пациентки. В 57 (69,5 %) е осъществена двустранна субкутанна мастектомия, а в останалите 25 (30,5 %), едностранна. При 77 (93,9 %) от пациентите е използвано Vicryl mesh (Ethicon), взаимствано от херниалната хирургия, по разработена от колектива техника.

Резултати: Най-честото ни усложнение е серомът, отчетено при 8 пациента (9,7 %). Терапевтирани са с продължителен дренаж (за 4-14 дни). При 5 (6,1 %) от пациентките е наблюдавана инфекция, която се асоциира с провеждана лъчетерапия. При 4 (4,8 %) това е довело до дехисценция на раната и екструзия на импланта. При осъществената ревизионна хирургия не е намерена асоциация с използването на платното. Екипът спазва принципите на внимателно планиране и хирургична тактика за намаляване на честотата на ранните усложнения, както и агресивното им разрешаване при поява.

Заключение: Прилагането на синтетично резорбируемо платно VM 69 е надежден и икономически издържан начин за оформянето на ложето на импланта при онкопластична хирургия на гърдата. Ниската честота на усложнения оправдава прилагането на тази иновативна техника.

Ключови думи: карцином на гърдата, онкопластична хирургия, субкутанна мастектомия, усложнения.

Copyright: © 2026 (CC BY 4.0) by the authors.

APPLICATION OF SYNTHETIC VM 69 RESORBABLE MESH IN ONCOPLASTIC BREAST SURGERY

L. Gotseva, H. Adem, S. Kazakova, S. Maslyankov
Department of Surgery, University Hospital "Alexandrovska" EAD, Medical University – Sofia

Introduction: Modern surgery for breast carcinoma often requires a more extensive operative intervention, with removal of the entire organ and its replacement with an implant. The main techniques position the implant in two principal planes: beneath or above the pectoralis major muscle. In both modalities, the use of synthetic material is required to stabilize the implant position and achieve optimal cosmetic outcome and symmetry.

Methods: The use of synthetic resorbable VM 69 mesh over a four-year period (2022–2025) at the Department of Surgery, University Hospital "Alexandrovska", Medical University – Sofia, was analysed and presented. A total of 82 female patients underwent surgery using an immediate reconstructive technique. Bilateral subcutaneous mastectomy was performed in 57 patients (69.5%), and unilateral subcutaneous mastectomy in the remaining 25 patients (30.5%). Vicryl mesh (Ethicon), adapted from hernia surgery and applied according to a technique developed by the team, was used in 77 patients (93.9%).

Results: The most frequent complication was seroma, observed in 8 patients (9.7%). These cases were managed with prolonged drainage for 4–14 days. Infection was observed in 5 patients (6.1%) and was associated with administered radiotherapy. In 4 patients (4.8%), this led to wound dehiscence and implant extrusion. During revision surgery, no association with the use of the mesh was identified. The team follows the principles of careful planning and surgical strategy to reduce the incidence of early complications, as well as aggressive management when they occur.

Conclusion: The application of synthetic resorbable VM 69 mesh is a reliable and economically justified method for shaping the implant pocket in oncoplastic breast surgery. The low complication rate supports the use of this innovative technique.

Keywords: breast carcinoma, oncoplastic surgery, subcutaneous mastectomy, complications.

Copyright: © 2026 (CC BY 4.0) by the authors.

ОНКОПЛАСТИЧНА ХИРУРГИЯ НА ГЪРДАТА В ЕРАТА НА НЕОАДЮВАНТНАТА ТЕРАПИЯ: ТЕХНИКИ И ХИСТОЛОГИЧНИ РЕЗУЛТАТИ ЗА ПЕРИОД ОТ ПЕТ ГОДИНИ В КЛИНИКА ПО ОНКОЛОГИЧНА ХИРУРГИЯ.

СТ. ПЕТРОВА, Д. ДИМИТРОВ, М. КАРАМАНЛИЕВ, М. ШОШКОВА, Й. ИВАНОВ, П. МАРИНОВА

Ст. Петрова[1], Д. Димитров[1,2], М. Караманлиев[1,2], М. Шошкова[1,2], Й. Иванов[1,2], П. Маринова[1]
1. Клиника по онкологична хирургия, УМБАЛ „д-р Г.Странски", Медицински университет – Плевен
2. Център за компетентност по персонализирана медицина, 3D и телемедицина, роботизирана и минимално инвазивна хирургия – „Леонардо да Винчи"

Увод: Неоадювантната системна терапия значително разшири възможностите за органосъхраняващо лечение при карцинома на гърдата, като увеличи броя на пациентките, подходящи за онкопластична хирургия. Този подход съчетава онкологична радикалност с оптимален естетичен резултат и подобрено качество на живот. Целта на настоящото проучване е да се анализира приложението на органосъхраняващи и онкопластични техники спрямо мастектомиите и да се оцени влиянието на неоадювантната химиотерапия и клинико-патологичните фактори върху честотата на позитивните резекционни линии.
Методи: Проведен е ретроспективен анализ на пациентки с карцином на гърдата, лекувани в Клиниката по онкологична хирургия към УМБАЛ „д-р Георги Странски" за период от пет години. Анализирани са оперативният подход, приложението на неоадювантна химиотерапия и хистологичните резултати. Проследено е влиянието на възрастта, размера на тумора, хистологичния субтип, наличието на in situ компонент и проведената неоадювантна химиотерапия върху позитивните резекционни линии. Статистическата обработка е извършена със SPSS чрез описателна статистика, Chi-square test, One-Way ANOVA и бинарна логистична регресия при ниво на статистическа значимост $p < 0,05$.
Резултати: За петгодишния период са извършени общо 389 оперативни интервенции при пациентки с карцином на гърдата. Органосъхраняващи и онкопластични техники са приложени при 145 пациентки (37,3%), а мастектомия – при 244 (62,7%). Сред пациентките с органосъхраняващо лечение неоадювантна химиотерапия е проведена при 42 (29,0%). Позитивни резекционни линии са установени при 6 пациентки (4,1%), а in situ компонент – при 40 (27,6%). Не се установи статистически значима зависимост между позитивните резекционни линии и неоадювантната химиотерапия ($p = 0,340$), наличието на in situ компонент ($p = 0,207$), размера на тумора ($p = 0,400$) или хистологичния субтип ($p = 0,800$). Установена бе статистически значима зависимост между възрастта на пациентките и позитивните резекционни линии ($p = 0,005$). Логистичният регресионен анализ не идентифицира неоадювантната терапия като независим предиктор за повишен риск от позитивни резекционни линии.
Заключение: Онкопластичната хирургия позволява безопасно приложение на органосъхраняващо лечение при значителна част от пациентките с карцином на гърдата. В условията на съвременната неоадювантна терапия този подход не е свързан с повишена честота на позитивни резекционни линии. Получените резултати подкрепят прилагането на индивидуализиран хирургичен подход за постигане на оптимална онкологична безопасност и добър естетичен резултат.
Ключови думи: карцином на гърдата, онкопластична хирургия, неоадювантна терапия.

Copyright: © 2026 (CC BY 4.0) by the authors.

ONCOPLASTIC BREAST SURGERY IN THE ERA OF NEOADJUVANT THERAPY: SURGICAL TECHNIQUES AND HISTOPATHOLOGICAL OUTCOMES OVER A FIVE-YEAR PERIOD AT THE DEPARTMENT OF SURGICAL ONCOLOGY

S. Petrova[1], D. Dimitrov[1,2], M. Karamanliev[1,2], M. Shoshkova[1,2], Y. Ivanov[1,2], P. Marinova[1]
1. Department of Oncological Surgery, University Hospital "Dr. Georgi Stranski", Medical University – Pleven, Bulgaria
2. Center of Competence in Personalized Medicine, 3D and Telemedicine, Robotic and Minimally Invasive Surgery – "Leonardo da Vinci", Medical University – Pleven, Bulgaria

Introduction: Neoadjuvant systemic therapy has significantly expanded the indications for breast - conserving surgery in patients with breast cancer by increasing the number of candidates suitable for oncoplastic procedures. This approach combines oncological safety with optimal aesthetic outcomes and improved quality of life. The aim of this study was to analyze the use of breast - conserving oncoplastic surgery compared with mastectomy and to evaluate the impact of neoadjuvant chemotherapy and clinicopathological factors on the incidence of positive surgical margins.
Methods: A retrospective analysis was conducted on patients with breast cancer treated at the Department of Oncological Surgery, University Hospital "Dr. Georgi Stranski", over a five-year period. Surgical approach, administration of neoadjuvant chemotherapy, and histopathological outcomes were evaluated. The effects of patient age, tumor size, histological subtype, the presence of an in situ component, and neoadjuvant chemotherapy on positive surgical margins were assessed. Statistical analysis was performed using SPSS software. Descriptive statistics, the Chi-square test, One-Way ANOVA, and binary logistic regression were applied. Statistical significance was defined as $p < 0.05$.
Results: During the five-year study period, a total of 389 surgical procedures were performed in patients with breast cancer. Breast-conserving oncoplastic surgery was performed in 145 patients (37.3%), while mastectomy was performed in 244 patients (62.7%). Among patients who underwent breast-conserving surgery, neoadjuvant chemotherapy was administered to 42 (29.0%). Positive surgical margins were identified in 6 patients (4.1%), while an in situ component was present in 40 patients (27.6%). No statistically significant association was found between positive surgical margins and neoadjuvant chemotherapy ($p = 0.340$), the presence of an in situ component ($p = 0.207$), tumor size ($p = 0.400$), or histological subtype ($p = 0.800$). A statistically significant association was observed between patient age and positive surgical margins ($p = 0.005$). Binary logistic regression did not identify neoadjuvant chemotherapy as an independent predictor of an increased risk of positive surgical margins.
Conclusion: Oncoplastic breast surgery enables the safe application of breast-conserving treatment in a substantial proportion of patients with breast cancer. In the era of modern neoadjuvant therapy, this approach is not associated with an increased incidence of positive surgical margins. These findings support the use of an individualized surgical approach to achieve optimal oncological safety while preserving favorable aesthetic outcomes.

Keywords: breast cancer, oncoplastic breast surgery, neoadjuvant therapy, breast-conserving surgery, positive surgical margins.

Copyright: © 2026 (CC BY 4.0) by the authors.

ИНДОЦИАНИНОВО ЗЕЛЕНО КАТО САМОСТОЯТЕЛЕН ТРЕЙСЪР ЗА АКСИЛАРНО СТАДИРАНЕ ПРИ РАК НА ГЪРДАТА: РЕТРОСПЕКТИВНО МОНОЦЕНТРИЧНО КОХОРТНО ПРОУЧВАНЕ.

В. ИВАНОВ, Р. ДИМОВ, СТ. ИВАНОВ, Д. ГРОЗДАНОВ

В. Иванов1, Р. Димов2, Ст. Иванов2, Д. Гроздановз
1. Медицински симулационен и тренировъчен център, Медицински факултет, Медицински университет – Пловдив, Клиника по хирургия, УМБАЛ „Каспела"
2. Катедра по специална хирургия, Медицински факултет, Медицински университет – Пловдив, Клиника по хирургия, УМБАЛ „Каспела"
3. Клиника по хирургия, УМБАЛ „Каспела"

Увод: Биопсията на сентинелните лимфни възли е от основно значение за аксиларното стадиране на рак на гърдата, но конвенционалното картографиране често разчита на радиоизотопи и/или синьо багрило. Флуоресценцията на индоцианиново зелено се очертава като алтернатива, въпреки че доказателствата за употребата ѝ като единствен трейсър в рутинната практика остават ограничени. Това проучване оценява техническата осъществимост, брой лимфни възли, откриването на нодални метастази и краткосрочните клинични резултати от индоцианиновото зелено, използвано като единствен трейсър за аксиларно стадиране в конкретна едноцентрова кохорта.
Методи: Това ретроспективно обсервационно кохортно проучване включва 260 пациенти с хистологично потвърден рак на гърдата, претърпели аксиларна операция в Университетска болница Каспела между 2024 и 2025 г. по институционален протокол, използващ индоцианиново зелено като единствен трейсър. При всички пациенти е извършено лимфно картографиране, насочено с индоцианиново зелено. За статистически анализи, фокусирани върху лимфните възли, е използвана предварително дефинирана пълна кохорта от 230 пациенти. Описателните анализи оценяват разпределението на аксиларните процедури, брой на лимфни възли, нодалните метастази и следоперативните резултати.
Резултати: Картографирането е успешно при 259/260 пациенти (99,6%). В изследваната кохортата, биопсия на сентинелен лимфен възел е извършена при 166/230 пациенти (72,2%), таргетна аксиларна дисекция при 4/230 (1,7%) и дисекция на аксиларни лимфни възли при 60/230 (26,1%). Медианният общ брой на лимфни възли е 4 (IQR 3–7). В подгрупата с клинично негативна аксила, първоначална SLNB, медианният брой на лимфни възли е 4 (IQR 2,75–5), а нодални метастази са идентифицирани при 22/112 пациенти (19,6%). Като цяло, нодални метастази са идентифицирани при 58/230 пациенти (25,2%), с медиана от 2 метастатични възела (IQR 1–3) сред нодално-позитивните случаи. Повторна операция за дисекция на аксиларни лимфни възли е настъпила при едва 14/230 пациенти (6,1%).
Заключение: Индоцианиново зелено, използвано като единствен трейсър, демонстрира висока техническа осъществимост в рамките на хетерогенен работен процес за определяне на аксиларното стадиране в тази едноцентрова кохорта . Тези открития трябва да се интерпретират като данни за осъществимост, фокусирани върху внедряването, а не като формална диагностична валидация, предвид ретроспективния дизайн и хетерогенната група случаи.
Ключови думи: рак на гърдата, биопсия на сентинелен лимфен възел, аксиларно стадиране.

Copyright: © 2026 (CC BY 4.0) by the authors.

INDOCYANINE GREEN AS A SINGLE TRACER FOR AXILLARY STAGING IN BREAST CANCER: A RETROSPECTIVE SINGLE-CENTRE COHORT STUDY

V. Ivanov1, R. Dimov2, S. Ivanov2, D. Grozdanov3
1. Medical Simulation and Training Center, Faculty of Medicine,;Medical University – Plovdiv, Department of Surgery, University Hospital "Kaspela
2. Department of Special Surgery, Faculty of Medicine of Medical University – Plovdiv;;Department of Surgery, University Hospital "Kaspela"
3. Department of Surgery, University Hospital "Kaspela"

Introduction: Sentinel lymph node biopsy is central to axillary staging in breast cancer, but conventional mapping often relies on radioisotopes and/or blue dye. Indocyanine green fluorescence has emerged as an alternative, although evidence for its use as a sole tracer in routine practice remains limited. This study evaluated the technical feasibility, lymph node yield, nodal metastasis detection, and short-term clinical outcomes of indocyanine green used as the only tracer for axillary staging in a consecutive single-centre cohort.
Methods: This retrospective observational cohort study included 260 patients with histologically confirmed breast cancer who underwent axillary surgery at University Hospital Kaspela between 2024 and 2025 under an institutional protocol using indocyanine green as the sole tracer. Indocyanine green-guided mapping was attempted in all patients. For node-focused statistical analyses, a predefined complete-case—cohort of 230 patients was used. Descriptive analyses assessed axillary procedure distribution, lymph node yield, nodal metastasis, and postoperative outcomes.
Results: Mapping was successful in 259/260 patients (99.6%). In the complete-case—cohort, sentinel lymph node biopsy was performed in 166/230 patients (72.2%), targeted axillary dissection in 4/230 (1.7%), and axillary lymph node dissection in 60/230 (26.1%). Median overall lymph node yield was 4 (IQR 3—7), but this pooled value reflected heterogeneous axillary procedures and should not be interpreted as sentinel node yield alone. In the clinically node-negative upfront SLNB subgroup, median lymph node yield was 4 (IQR 2.75—5), and nodal metastasis was identified in 22/112 patients (19.6%). Overall, nodal metastasis was identified in 58/230 patients (25.2%), with a median of 2 metastatic nodes (IQR 1—3) among nodal-positive cases. Reoperation for axillary lymph node dissection occurred in 14/230 patients (6.1%).
Conclusion: Indocyanine green used as a sole tracer demonstrated high technical feasibility within a heterogeneous real-world axillary staging workflow in this single-centre cohort. These findings should be interpreted as implementation-focused feasibility data rather than formal diagnostic validation, given the retrospective design, heterogeneous case mix, and absence of an internal comparator.
Keywords: breast cancer, sentinel node biopsy, axillary staging.

Copyright: © 2026 (CC BY 4.0) by the authors.

АНАЛИЗ НА РЕЗУЛТАТИТЕ ОТ ИЗВЪРШЕНИ 280 ДЕБЕЛОИГЛЕНИ БИОПСИИ ПОД ЕХОГРАФСКИ КОНТРОЛ НА ТУМОРИ НА МЛЕЧНАТА ЖЛЕЗА И 78 НА АКСИЛАРНИ ЛИМФНИ ВЪЗЛИ ЗА ДВЕ ГОДИНИ.

В. ИВАНОВ, СТ. ИВАНОВ, Д. ГРОЗДАНОВ, Р. ДИМОВ

В. Иванов1, Ст. Иванов2, Д. Гроздановз, Р. Димов2
1. Клиника по „Хирургия'' – УМБАЛ „Каспела", Медицински симулационен и тренировъчен център, Медицински факултет – Медицински Унивеситет – Пловдив
2. Клиника по „Хирургия" – УМБАЛ „Каспела'', Катедра „Специална хирургия'', Медицински факултет – Медицински Университет – Пловдив
3. Клиника по „Хирургия'' – УМБАЛ „Каспела"

Увод: Дебелоиглената биопсия под ехографски контрол (ДБ) е златен стандарт за минимално инвазивна диагностика на туморни на млечната жлеза и при съмнение за метастатично ангажиране на лимфни възли. Това проучване оценя диагностичните резултати на пациентите с биопсирани аксиларни лимфни възли и лезии на млечната жлеза, като ги сравнява използвайки BI-RADS категоризацията.
Цел: Да определи корелацията между BI-RADS класификацията и финалното хистопатологично изследване при туморите на гърдата. Да оцени диагностичната ефективност на дебелоиглените биопсии при стадиране на аксилата.
Методи: Извършен бе ретроспективен анализ на резултатите от извършени 280 дебелиглени биопсии под ехографски контрол на туморни формации на млечната жлеза и 78 аксиларни лимфни възела за период от две години в клиниката по хирургия на УМБАЛ "Каспела". При седем пациента бе извършена ексцизионна биопсия поради инфилтрация на кожата и бяха изключени от групата на анализа. Сравнени бяха BI-RADS скоровата система и хистопатологичните резултати на пациентите.
Резултати: Анализът показа, че корелацията между BI-RADS класификацията и хистопатологията, която беше посочена в документацията на пациентите, разкрива процент на злокачествени заболявания от 2,2% (1/45) при BI-RADS 3 лезии, 31,4% (11/35) при BI-RADS 4 и 96,2% (75/78) при BI-RADS 5. По-голямата част от пациентите (79,3%, 222/280) са имали един тумор, докато 15,4% (43/280) са били с два тумора, а 5,3% (15/280) са имали три или повече (диапазон: 3–7 тумора). Седем пациенти се нуждаеха от ексцизионна биопсия поради кожна инфилтрация и бяха изключени от CNB анализ. За оценка и стадиране на аксиларния статус при 76 пациента бе извършена дебелоиглена биопсия, като 48,7% (37/76) показаха метастатични резултати и 44,7% (34/76) бенигнени, а при 5 от пациентите ДБ не бе извършена.
Заключение: Дебелоиглената биопсия под ехографски контрол, извършвана в нашата клиника, демонстрира висока диагностична надеждност, като нивата на злокачествени заболявания силно корелират с нивата на поставените диагностични съмнения. ДБ на лимфните възли е от огромно значение не само с цел стадиране, но и за последващото хирургичното планиране и системна терапия, тъй като почти половината от биопсираните възли (48,7%) са били с метастази.
Ключови думи: карцином на гърдата, аксиларни лимфни възли, ултразвук, рак на гърдата, метастатични лимфни възли.

Copyright: © 2026 (CC BY 4.0) by the authors.

ANALYSIS OF THE RESULTS OF 280 ULTRASOUND-GUIDED CORE NEEDLE BIOPSIES OF BREAST TUMOURS AND 78 AXILLARY LYMPH NODES OVER A TWO-YEAR PERIOD

V. Ivanov1, S. Ivanov2, D. Grozdanov3, R. Dimov2
1. Department of Surgery, University Hospital "Kaspela", Medical Simulation and Training Center, Faculty of Medicine, Medical University – Plovdiv
2. Department of Surgery, University Hospital "Kaspela", Department of Special Surgery, Faculty of Medicine, Medical University – Plovdiv
3. Department of Surgery, University Hospital "Kaspela"

Introduction: Ultrasound-guided core needle biopsy (CNB) is the gold standard for minimally invasive diagnosis of breast tumours and suspected metastatic involvement of lymph nodes. This study evaluates the diagnostic results in patients who underwent biopsy of axillary lymph nodes and breast lesions, comparing them using the BI-RADS categorization.
Aim: To determine the correlation between the BI-RADS classification and the final histopathological examination of breast tumours, and to assess the diagnostic effectiveness of core needle biopsies in axillary staging.
Methods: A retrospective analysis was performed of the results of 280 ultrasound-guided core needle biopsies of tumour formations of the breast and 78 axillary lymph nodes over a two-year period at the Department of Surgery, University Hospital "Kaspela". Seven patients underwent excisional biopsy due to skin infiltration and were excluded from the analysis group. The BI-RADS scoring system and the histopathological results of the patients were compared.
Results: The analysis showed that the correlation between the BI-RADS classification and histopathology, as documented in the patients' records, revealed a malignancy rate of 2.2% (1/45) for BI-RADS 3 lesions, 31.4% (11/35) for BI-RADS 4, and 96.2% (75/78) for BI-RADS 5. Most patients (79.3%, 222/280) had one tumour, while 15.4% (43/280) had two tumours and 5.3% (15/280) had three or more tumours (range: 3—7 tumours). Seven patients required excisional biopsy due to skin infiltration and were excluded from the CNB analysis. For assessment and staging of axillary status, core needle biopsy was performed in 76 patients; 48.7% (37/76) showed metastatic results and 44.7% (34/76) benign results, while CNB was not performed in 5 patients.
Conclusion: Ultrasound-guided core needle biopsy performed in our department demonstrates high diagnostic reliability, with malignancy rates strongly correlating with the level of diagnostic suspicion. Lymph node CNB is of great importance not only for staging, but also for subsequent surgical planning and systemic therapy, as nearly half of the biopsied nodes (48.7%) were metastatic.
Keywords: breast carcinoma, axillary lymph nodes, ultrasound, breast cancer, metastatic lymph nodes.

Copyright: © 2026 (CC BY 4.0) by the authors.

ОНКОПЛАСТИЧНА ОРГАНОСЪХВАНЯВАЩА ХИРУРГИЯ ПРИ КАРЦИНОМ НА МЛЕЧНАТА ЖЛЕЗА. В. ИВАНОВ, Р. ДИМОВ, СТ. ИВАНОВ, Д. ГРОЗДАНОВ

В. Иванов1, Р. Димов2, Ст. Иванов2, Д. Гроздановз
1. Медицински симулационен и тренировъчен център, Медицински факултет – Медицински университет – Пловдив, Клиника по хирургия, УМБАЛ „Каспела“
2. Катедра по специална хирургия, Медицински факултет – Медицински университет – Пловдив, Клиника по хирургия, УМБАЛ „Каспела“
3. Клиника по хирургия, УМБАЛ „Каспела“

Увод: Онкопластичната хирургия (ОПХ) революционизира подхода към лечението на рак на гърдата, комбинирайки ексцизията на туморното образувание с пластични хирургични техники, с цел запазване на естествената форма на гърдата, без компромис с онкологичния контрол. Техниките за обемно разместване представляват дял от ОПХ, които включват различни подходи за запълване на оперативния дефект и запазване или подобряване естествения й вид, чрез използване и манипулиране тъканите на самата женската гърда.
Цел: Да оценим онкологичната радикалност, естетическите резултати и усложненията получени в резултат на използваните от нас техники за обемно разместване, както и въздействието им върху удовлетвореността на пациентите.
Методи: Извършен бе ретроспективен анализ на резултатите от извършените в клиниката органосъхраняващи операции и в частност на тъкан-изместващите онкопластични операции при пациенти с рак на млечната жлеза в рамките на периода 06.2024-10.2025.
Резултати: За посочения период са били оперирани общо 193 жени с рак на млечната жлеза. При 19%(38) от пациентките е извършена мастектомия, а при 81%(155) органосъхраняваща операция. При 80% от болните запазването на гърдата е осъществено чрез различна онкопластична техника. Латерална мамопластика е извършена при 52% от болните, медиална при 16%, при 3% - матрикс ротация, при 12% - round block, batwing при 7%, при 2% - J мамапластика и wise pattern с горен съдов педикул при 8% от пациентите. При 3%(1) от пациентите се установи усложнение степен IIIb по Clavien-Dindo. При нито един болен не бе необходимо извършването на реексцизия, като чисти резекционни линии бяха постигнати при всички жени. По-голямата част от пациентките 85%, оцениха естетичния ефект от операцията като много добър, 11% като добър и 4% като задоволителен.
Заключение: Постигането на чисти резекционни линии, ниските нива на усложнения и по-голямата удовлетвореност на жените, при които се прилага онкопластичната хирургия със собствените тъкани на женската гърда, допринасят за подобряване на качеството на живот на пациентките и следва да бъдат въведени като стандартен протокол при органосъхраняващото оперативно лечение.
Ключови думи: рак на гърдата, онкопластична хирургия, органосъхраняваща хирургия на гърдата.

Copyright: © 2026 (CC BY 4.0) by the authors.

ONCOPLASTIC BREAST – CONSERVING SURGERY IN BREAST CANCER

V. Ivanov1, R. Dimov2, S. Ivanov2, D. Grozdanov3
1. Medical Simulation and Training Center, Faculty of Medicine – Medical University – Plovdiv, Department of Surgery, University Hospital Kaspela
2. Department of Special Surgery, Faculty of Medicine – Medical University – Plovdiv, Department of Surgery, University Hospital Kaspela
3. Department of Surgery, University Hospital Kaspela

Introduction: Oncoplastic surgery (OPS) revolutionizes the approach to the treatment of breast cancer, combining the excision of the tumor with plastic surgical techniques, in order to preserve the natural shape of the breast, without compromising on oncological control. Volumetric displacement techniques are a part of OPS, which include various approaches to filling the surgical defect and preserving or improving its natural appearance, by using and manipulating the tissues of the female breast itself.
Objective: To evaluate the oncological radicality, aesthetic results and complications resulting from the volume displacement techniques used by us, as well as their impact on patient satisfaction.
Methods: A retrospective analysis was performed of the results of organ-preserving surgeries performed in the clinic and in particular tissue-displacing oncoplastic surgeries in patients with breast cancer within the period 06.2024-10.2025.
Results: A total of 193 women with breast cancer were operated on during the specified period. Mastectomy was performed in 19% (38) of the patients, and organ-preserving surgery in 81% (155). In 80% of the patients, breast preservation was performed using a different oncoplastic technique. Lateral mammoplasty was performed in 52% of the patients, medial in 16%, matrix rotation in 3%, round block in 12%, batwing in 7%, J mammaplasty in 2% and wise pattern with upper vascular pedicle in 8% of the patients. A complication grade IIIb according to Clavien-Dindo was found in 3%(1) of the patients. No patient required reexcision, and clean resection lines were achieved in all women. The majority of the patients, 85%, rated the aesthetic effect of the surgery as very good, 11% as good and 4% as satisfactory.
Conclusion: The achievement of clean resection lines, low complication rates, and greater satisfaction of women undergoing oncoplastic surgery with the woman's own breast tissues contribute to improving the quality of life of patients and should be introduced as a standard protocol for organ-preserving surgical treatment.
Keywords: breast cancer, oncoplastic surgery, breast-concerving surgery.

Copyright: © 2026 (CC BY 4.0) by the authors.

НАЧАЛЕН КЛИНИЧЕН ОПИТ С ИНДОЦИАНИН ЗЕЛЕНО ПРИ БИОПСИЯ НА СЕНТИНЕЛНИ ЛИМФНИ ВЪЗЛИ ПРИ ПАЦИЕНТИ С РАНЕН КАРЦИНОМ НА ГЪРДАТА. И. МИТЕВА, ЦВ. ПОПОВ, В. ПАВЛОВ, СВ. МАСЛЯНКОВ

И. Митева, Цв. Попов, В. Павлов, Св. Маслянков
УМБАЛ "Александровска", Медицински университет – София, България

Увод: Биопсията на сентинелни лимфни възли (SLNB) е стандартен метод за аксиларно стадиране при пациенти с ранен карцином на гърдата и клинично негативна аксила. Класическият двоен метод с радионуклид и синьо багрило е ефективен, но е свързан с по-високи разходи, необходимост от нуклеарна медицина и организационни затруднения. Флуоресцентното маркиране с индоцианин зелено (ICG) представлява достъпна и безопасна алтернатива.
Методи: Анализирахме началния клиничен опит в УМБАЛ „Александровска" при 22 пациентки с ранен карцином на гърдата, подложени на SLNB с ICG за периода май 2024 – март 2025 г. Багрилото беше инжектирано перитуморно или периареоларно в две дози: 1 mL 5 mg/mL или 2 mL 2.5 mg/mL. Оценени бяха честотата на успешна идентификация на сентинелни лимфни възли, средният брой изолирани възли и факторите, свързани с неуспешно маркиране.
Резултати: Сентинелни лимфни възли бяха успешно идентифицирани при 72.73% от пациентките, като средно бяха изолирани 2.13 възела. Неуспешна идентификация се наблюдава при 27.27% от случаите. Вероятните причини включват отстраняване на тумора преди SLNB, по-висок индекс на телесна маса и по-продължително съхранение на приготвения разтвор. Въпреки по-ниската успеваемост спрямо публикуваните многоцентрови данни, резултатите отразяват ранния етап на въвеждане на метода.
Заключение: ICG-флуоресценцията е приложим, безопасен и удобен метод за SLNB при ранен карцином на гърдата. Натрупването на опит, стандартизираният протокол и оптимизацията на оперативната последователност могат да подобрят успеваемостта и да подкрепят по-широкото приложение на техниката.
Ключови думи: биопсия на сентинелни лимфни възли, индоцианин зелено, аксиларно стадиране, флуоресцентна визуализация.

Copyright: © 2026 (CC BY 4.0) by the authors.

INITIAL CLINICAL EXPERIENCE WITH INDOCYANINE GREEN IN SENTINEL LYMPH NODE BIOPSY IN PATIENTS WITH EARLY BREAST CARCINOMA

I. Miteva, Ts. Popov, V. Pavlov, S. Maslyankov
University Hospital "Alexandrovska", Medical University – Sofia, Bulgaria

Introduction: Sentinel lymph node biopsy (SLNB) is a standard method for axillary staging in patients with early breast carcinoma and a clinically negative axilla. The classic dual technique using a radionuclide and blue dye is effective, but it is associated with higher costs, the need for nuclear medicine, and organizational challenges. Fluorescent mapping with indocyanine green (ICG) represents an accessible and safe alternative.
Methods: We analysed the initial clinical experience at University Hospital "Alexandrovska" in 22 female patients with early breast carcinoma who underwent SLNB with ICG between May 2024 and March 2025. The dye was injected peritoumorally or periareolarly in two doses: 1 mL of 5 mg/mL or 2 mL of 2.5 mg/mL. The successful identification rate of sentinel lymph nodes, the mean number of isolated nodes, and factors associated with failed mapping were evaluated.
Results: Sentinel lymph nodes were successfully identified in 72.73% of patients, with a mean of 2.13 nodes isolated. Failed identification was observed in 27.27% of cases. Probable causes included tumour removal before SLNB, higher body mass index, and prolonged storage of the prepared solution. Although the success rate was lower than that reported in published multicentre data, the results reflect the early stage of implementation of the method.
Conclusion: ICG fluorescence is an applicable, safe, and convenient method for SLNB in early breast carcinoma. Accumulated experience, a standardized protocol, and optimization of the operative sequence may improve the success rate and support the wider application of this technique.
Keywords: sentinel lymph node biopsy, indocyanine green, axillary staging, fluorescence imaging.

Introduction

Breast cancer remains the most prevalent malignancy among women worldwide. According to the American Cancer Society, based on data from the National Cancer Institute and the Centers for Disease Control and Prevention, the incidence of breast cancer has continued to rise, increasing by approximately 1% annually between 2012 and 2021. Notably, a significant shift toward younger populations has been observed, with annual incidence rates increasing by 1.4% among women under 50 years of age and by 0.7% among those over 50 [1].
Axillary lymph node status plays a pivotal role in staging, therapeutic planning, and prognostic assessment for patients diagnosed with breast cancer [2]. Over the past decades, axillary surgery has undergone considerable de-escalation. Axillary lymph node dissection (ALND), once the standard approach until the 1990s, has largely been replaced due to evolving clinical evidence [3]. Sentinel lymph node biopsy (SLNB) was first described by Krag in 1993 and Giuliano in 1994 as a minimally invasive technique for axillary staging in breast cancer [4, 5].
SLNB has since become the gold standard for patients with early-stage breast cancer and clinically negative axillae [6]. The landmark ACOSOG Z0011 trial demonstrated no statistically significant difference in overall survival or locoregional control between patients with early invasive breast cancer (T1—T2), clinically node-negative axilla, and one to two metastatic sentinel lymph nodes, who underwent SLNB alone versus those who received additional ALND

Copyright: © 2026 (CC BY 4.0) by the authors.

[7]. These findings were corroborated by the AMAROS trial, which showed comparable oncological outcomes between patients treated with axillary radiotherapy versus ALND, with a significantly lower incidence of lymphedema in the radiotherapy group [8].
The SENOMAC trial further expanded on the Z0011 criteria by including patients undergoing mastectomy and found no compromise in survival outcomes when ALND was omitted [9]. Recently, the SOUND and INSEMA trials have explored the safety of entirely omitting axillary surgery in patients with early-stage breast cancer and clinically or sonographically negative axillae. Both studies support that, in carefully selected populations, this approach does not negatively impact oncologic safety [10, 11].
The dual-tracer technique combining radiocolloid and blue dye remains the most validated method for SLN identification, offering high specificity and accuracy [12, 13, 14, 15]. However, these techniques present limitations such as high cost, reliance on nuclear medicine departments, radiation exposure, risk of allergic reactions, and potential permanent skin staining. These disadvantages have driven the pursuit of alternative approaches to SLNB.

Materials and Methods
This study presents a retrospective analysis of 22 female patients who underwent sentinel lymph node biopsy (SLNB) using indocyanine green (ICG) at the Department of Surgery, University Hospital "Alexandrovska," over a nine-month period between May 2024 and March 2025. While the standard practice at the institution involves the use of a radionuclide tracer in collaboration with the Department of Nuclear Medicine, a temporary shortage of Technetium-99m (Tc-99m) necessitated the adoption of an alternative method utilizing ICG fluorescence. A laparoscopic camera system was employed for intraoperative navigation.
Inclusion criteria comprised women over 18 years of age with histologically confirmed ductal carcinoma in situ or invasive breast carcinoma (clinical stage cT1—T2), clinically node-negative axilla, no prior breast or axillary surgery, and signed informed consent.
ICG was administered in two concentration regimens: 1 mL at 5 mg/mL in a subset of patients and 2 mL at 2.5 mg/mL in the remaining cases. The time interval between injection and surgical incision varied: 10 minutes in some patients, 15 minutes in others, and more than 15 minutes in a few cases. The tracer was injected subdermally either periareolarly or peritumorally.
In selected patients, the SLNB was performed through the primary breast incision when tumor location permitted. In other cases, a separate axillary incision was utilized. Most patients underwent breast-conserving surgery (either quadrantectomy or lumpectomy), whereas a minority received subcutaneous mastectomy with immediate prosthetic reconstruction.
Data collected included demographic variables (age, body mass index [BMI]), tumor characteristics (histologic subtype and size), surgical details (type of surgery, incision approach, ICG injection site), and sentinel lymph node yield (total and metastatic). Postoperative outcomes and subsequent adjuvant treatments were also analyzed.

Results
The study encompassed 22 female patients aged between 46 and 81 years, with a mean age of 65 years. The average body mass index (BMI) across the cohort was 24.4 kg/m². Histopathological evaluation revealed that 19 patients (86.36%) were diagnosed with invasive ductal carcinoma, while one patient each was diagnosed with moderately differentiated invasive lobular carcinoma, papillary carcinoma, and ductal carcinoma in situ, respectively. Among those with invasive ductal carcinoma, 63.16% presented with moderately differentiated tumors, 26.32% with poorly differentiated tumors, and 10.53% with well-

Copyright: © 2026 (CC BY 4.0) by the authors.

differentiated forms. The mean tumor size was 16.9 mm, ranging from 0 mm—observed in a patient who achieved complete pathological response following neoadjuvant therapy—to a maximum of 40 mm.

Molecular subtyping identified 11 patients (50%) with luminal A tumors, 8 (36.36%) with luminal B, 1 (4.55%) with HER2-positive disease, and 1 (4.55%) with a triple-negative phenotype. Tumors were more frequently located in the right breast (59.09%) compared to the left (40.91%). The upper outer quadrant was the most common site of tumor localization, identified in 72.73% of cases. Central localization was found in 13.64%, while 9.09% and 4.55% of tumors were located in the lower outer and upper inner quadrants, respectively.

The majority of patients (90.91%) underwent breast-conserving surgery, such as quadrantectomy or lumpectomy. Subcutaneous mastectomy with immediate prosthetic reconstruction was performed in two patients (9.09%). Sentinel lymph node biopsy was conducted through the same incision used for tumor excision in 50% of patients, while a separate axillary incision was required in the remaining half due to tumor location.

Regarding the SLNB protocol, indocyanine green was administered in two concentration regimens: 1 mL of a 5 mg/mL solution was injected in 68.18% of cases, whereas 2 mL of a 2.5 mg/mL solution was used in the remainder. Peritumoral injection was the predominant technique (86.36%), while periareolar injection was employed in a minority of patients (13.64%). The time interval between ICG administration and surgical incision varied depending on intraoperative logistics, with 54.55% of patients undergoing surgery 10 minutes post-injection, 27.27% at 15 minutes, and 18.18% after more than 15 minutes had elapsed.

The mean number of identified and excised sentinel lymph nodes was 2.13, ranging from 1 to 4. A successful SLNB was achieved in 72.73% of patients. Among these, 75% had histologically negative sentinel nodes, while the remaining 25% demonstrated metastatic involvement. Of the latter, two patients underwent completion of axillary lymph node dissection as per tumor board recommendations, whereas the other two were managed with adjuvant radiotherapy alone, consistent with contemporary de-escalation protocols.

In six patients (27.27%), SLNB using ICG was unsuccessful. In four of these cases, failure was attributed to a tactical error involving the removal of the primary tumor prior to SLNB, which led to leakage of the fluorescent dye into the operative field and precluded effective identification of sentinel nodes. In the remaining two cases, failure may have been associated with prolonged storage and dilution of the ICG solution—exceeding four months—or with elevated BMI (25.9 and 27.3 kg/m^2). Given the limited sample size, further investigation is warranted to elucidate the impact of BMI and dye stability on SLN detection rates.

Discussion

The use of indocyanine green (ICG) for sentinel lymph node biopsy (SLNB) was first described more than two decades ago by Motomura et al. and later expanded by Kitai et al. [16, 17]. Despite a substantial body of literature supporting its effectiveness, ICG-guided SLNB has not yet been universally adopted as a standard method for intraoperative sentinel lymph node (SLN) detection in breast cancer. Nevertheless, several recent clinical trials have reported detection rates exceeding 95%, confirming the reliability of this method [18, 19, 20]. Moreover, ICG enables real-time visualization of lymphatic pathways and nodal uptake, thus enhancing intraoperative accuracy [21].

According to current guidelines issued by the European Society for Medical Oncology (ESMO) and the Japanese Breast Cancer Society (JBCS), ICG is considered the only validated alternative to radionuclide-based SLNB [22, 23]. When injected either peritumorally or periareolarly, the

Copyright: © 2026 (CC BY 4.0) by the authors.

dye binds to plasma proteins and drains via the lymphatics, allowing nodal visualization using near-infrared (NIR) fluorescence imaging [24]. In our study, 86.36% of the injections were peritumoral, and only 13.64% were periareolar. It is worth noting that peritumoral injection often leads to partial tracer removal during excision of the primary tumor, potentially affecting the efficacy of SLN identification.

There is no universal consensus on optimal ICG dosing for SLNB. Studies vary in their approaches, with common regimens including 1 mL at 5 mg/mL or 2 mL at 2.5 mg/mL [25]. The International Society for Fluorescence Guided Surgery recommends the latter, which was utilized in approximately one-third of the patients in our cohort. No substantial difference in detection outcomes was observed between the dosing groups in our sample.

ICG is a water-soluble tricarbocyanine dye with a short plasma half-life, no inherent radioactivity, and a well-documented safety profile [26]. Upon excitation with NIR light (~800 nm), it emits fluorescence (~830 nm), which can be captured intraoperatively using dedicated imaging devices [27, 28]. While most centers use handheld NIR systems such as Fluobeam® or SPY Elite®, in our institution, a modular NIR/ICG fluorescence imaging system integrated into a laparoscopic camera (KARL STORZ) was used. Although this setup may affect visualization quality, previous analyses suggest that ICG-based SLNB is up to five times more cost-effective than radioisotope-based techniques [29].

The INFLUENCE trial, a prospective multicenter randomized study involving 97 patients, reported a 97.9% detection rate for ICG used as a standalone tracer for SLNB in patients with early-stage breast cancer and clinically negative axillae [30]. These findings affirm ICG's potential to serve as a safe, effective, and independent alternative to conventional SLNB techniques. In our cohort, however, the detection rate was lower at 72.73%, likely reflecting the early stage of experience and adoption of ICG-based protocols at our center. While most cases were managed by experienced surgeons, a proportion were performed by residents with limited exposure to axillary surgery.

One of the primary reasons for SLNB failure in our series was improper surgical sequencing. In cases where tumor resection was initiated prior to lymphatic mapping, leakage of the fluorescent dye from disrupted vessels led to diffuse contamination of the operative field, impeding precise node identification. Yamamoto et al. in a study involving 258 patients, similarly described this phenomenon as a key limitation of the ICG method [31].

Additional technical challenges relate to the limited penetration depth of NIR light (10—20 mm), which may complicate node detection in patients with higher BMI or when SLNs are located deep within the axillary fat [29]. Two patients in our study with unsuccessful mapping had BMIs above 25 kg/m², suggesting a possible correlation. Another relevant factor is the timing and duration of ICG reconstitution and storage. Although best practice guidelines advise using freshly opened vials for each patient, logistical constraints often render this impractical in routine clinical workflows.

Conclusion

This study demonstrates that sentinel lymph node biopsy (SLNB) using indocyanine green (ICG) as a sole tracer is a feasible and effective technique for axillary staging in patients with early-stage breast cancer and clinically negative axillae. Although the detection rate observed in our cohort (72.73%) was lower than that reported in recent high-volume multicenter trials such as INFLUENCE, this discrepancy can likely be attributed to limited institutional experience and the initial phase of implementation. Importantly, no compromise in oncological safety was noted in appropriately selected patients.

Copyright: © 2026 (CC BY 4.0) by the authors.

The findings underscore the importance of proper operative sequencing, precise injection technique, and surgeon experience in achieving optimal SLN detection rates. Furthermore, technical factors such as BMI and the stability of reconstituted ICG solutions may influence success and warrant further investigation.

ICG-guided SLNB offers several distinct advantages over conventional methods, including the absence of radioactivity, reduced logistical complexity, lower overall cost, and real-time intraoperative visualization. With continued refinement of technique and expanded clinical experience, ICG has the potential to serve not only as an effective alternative but perhaps, in selected settings, as the primary modality for sentinel lymph node identification in breast cancer surgery.

References

1 Giaquinto AN, Sung H, Newman LA, Freedman RA, et al. Breast cancer statistics 2024. CA Cancer J Clin. 2024 Nov-Dec;74(6):477—495. doi: 10.3322/caac.21863. PMID: 39352042.

2 Rinaldi RM, Sapra A, Bellin LS. Breast Lymphatics. In: StatPearls [Internet]. Treasure Island (FL): StatPearls Publishing; 2025 Jan—. 2023 Aug 8 [cited 2025 Jul 8]. PMID: 31971733.

3 Heidinger M, Weber WP. Axillary surgery for breast cancer in 2024. Cancers (Basel). 2024 Apr 23;16(9):1623. doi: 10.3390/cancers16091623. PMID: 38730576; PMCID: PMC11083357.

4 Krag DN, Weaver DL, Alex JC, Fairbank JT. Surgical resection and radiolocalization of the sentinel lymph node in breast cancer using a gamma probe. Surg Oncol. 1993;2:335—339. discussion 340.

5 Giuliano AE, Kirgan DM, Guenther JM, Morton DL. Lymphatic mapping and sentinel lymphadenectomy for breast cancer. Ann Surg. 1994;220:391—398. discussion 398—401.

6 Bosserman LD, Burstein HJ, Cody HS 3rd, Hayman J, Perkins CL, Podoloff DA, Giuliano AE; American Society of Clinical Oncology. Sentinel lymph node biopsy for patients with early-stage breast cancer: American Society of Clinical Oncology clinical practice guideline update. J Clin Oncol. 2014 Apr 20;32(13):1365—1383. doi: 10.1200/JCO.2013.54.1177.

7 Giuliano AE, Ballman KV, McCall L, Beitsch PD, Brennan MB, Kelemen PR, et al. Effect of axillary dissection vs no axillary dissection on 10-year overall survival among women with invasive breast cancer and sentinel node metastasis: the ACOSOG Z0011 (Alliance) randomized clinical trial. JAMA. 2017 Sep 12;318(10):918—926. doi: 10.1001/jama.2017.11470. PMID: 28898379; PMCID: PMC5672806.

8 Bartels SAL, Donker M, Poncet C, Sauvé N, Straver ME, van de Velde CJH, et al. Radiotherapy or surgery of the axilla after a positive sentinel node in breast cancer: 10-year results of the randomized controlled EORTC 10981-22023 AMAROS trial. J Clin Oncol. 2023 Apr 20;41(12):2159—2165. doi: 10.1200/JCO.22.01565. PMID: 36383926.

9 de Boniface J, Frisell J, Andersson Y, Bergkvist L, Ahlgren J, Rydén L, et al. Survival and axillary recurrence following sentinel node-positive breast cancer without completion axillary lymph node dissection: the randomized controlled SENOMAC trial. BMC Cancer. 2017 May 26;17(1):379. doi: 10.1186/s12885-017-3361-y. PMID: 28549453; PMCID: PMC5446737.

10 Gentilini OD, Botteri E, Sangalli C, Galimberti V, Porpiglia M, Agresti R, et al. Sentinel lymph node biopsy vs no axillary surgery in patients with small breast cancer and negative results on ultrasonography of axillary lymph nodes: the SOUND randomized clinical trial. JAMA Oncol. 2023 Nov 1;9(11):1557—1564. doi: 10.1001/jamaoncol.2023.3759. PMID: 37733364; PMCID: PMC10514873.

11 Reimer T, Stachs A, Veselinovic K, Kühn T, Heil J, Polata S, et al. Axillary surgery in breast cancer: primary results of the INSEMA trial. N Engl J Med. 2025 Mar 13;392(11):1051—1064. doi: 10.1056/NEJMoa2412063. PMID: 39665649.

12 Kim T, Giuliano AE, Lyman GH. Lymphatic mapping and sentinel lymph node biopsy in early-stage breast carcinoma: a meta-analysis. Cancer. 2006 Jan 1;106(1):4—16.

13 Krag DN, Anderson SJ, Julian TB, Brown AM, Harlow SP, Ashikaga T, et al. Technical outcomes of sentinel-lymph-node resection and conventional axillary-lymph-node dissection in patients with clinically node-negative breast cancer: results from the NSABP B-32 randomised phase III trial. Lancet Oncol. 2007 Oct;8(10):881—888.

Copyright: © 2026 (CC BY 4.0) by the authors.

14 Cody HS, Fey J, Akhurst T, Fazzari M, Mazumdar M, Yeung H, et al. Complementarity of blue dye and isotope in sentinel node localization for breast cancer: univariate and multivariate analysis of 966 procedures. Ann Surg Oncol. 2001 Jan;8(1):13–19.
15 Tafra L, Lannin DR, Swanson MS, Van Eyk JJ, Verbanac KM, Chua AN, et al. Multicenter trial of sentinel node biopsy for breast cancer using both technetium sulfur colloid and isosulfan blue dye. Ann Surg. 2001 Jan;233(1):51–59.
16 Motomura K, Inaji H, Komoike Y, Kasugai T, Noguchi S, Koyama H. Sentinel node biopsy guided by indocyanine green dye in breast cancer patients. Jpn J Clin Oncol. 1999 Dec;29(12):604–607.
17 Kitai T, Inomoto T, Miwa M, Shikayama T. Fluorescence navigation with indocyanine green for detecting sentinel lymph nodes in breast cancer. Breast Cancer. 2005;12(3):211–215. doi: 10.2325/jbcs.12.211.
18 Thongvitokomarn S, Polchai N. Indocyanine green fluorescence versus blue dye or radioisotope regarding detection rate of sentinel lymph node biopsy and nodes removed in breast cancer: a systematic review and meta-analysis. Asian Pac J Cancer Prev. 2020 May 1;21(5):1187–1195. doi: 10.31557/APJCP.2020.21.5.1187. PMID: 32458621; PMCID: PMC7541884.
19 Pitsinis V, Provenzano E, Kaklamanis L, Wishart GC, Benson JR. Indocyanine green fluorescence mapping for sentinel lymph node biopsy in early breast cancer. Surg Oncol. 2015;24(4):375–379. doi: 10.1016/j.suronc.2015.10.002.
20 Sugie T, Sawada T, Tagaya N, et al. Comparison of the indocyanine green fluorescence and blue dye methods in detection of sentinel lymph nodes in early-stage breast cancer. Ann Surg Oncol. 2013;20(7):2213–2218. doi: 10.1245/s10434-013-2890-0.
21 Dumitru D, Ghanakumar S, Provenzano E, Benson JR. A prospective study evaluating the accuracy of indocyanine green (ICG) fluorescence compared with radioisotope for sentinel lymph node (SLN) detection in early breast cancer. Ann Surg Oncol. 2022;29(5):2891–2898. doi: 10.1245/s10434-021-11255-9.
22 Senkus E, Kyriakides S, Penault-Llorca F, et al. Primary breast cancer: ESMO clinical practice guidelines for diagnosis, treatment and follow-up. Ann Oncol. 2013;24 Suppl 6:vi7–23.
23 Jinno H, Inokuchi M, Ito T, et al. The Japanese Breast Cancer Society clinical practice guideline for surgical treatment of breast cancer, 2015 edition. Breast Cancer. 2016;23(3):367–377.
24 Sugie T, Ikeda T, Kawaguchi A, et al. Sentinel lymph node biopsy using indocyanine green fluorescence in early-stage breast cancer: a meta-analysis. Int J Clin Oncol. 2017;22(1):11–17.
25 Sugie T, Toi M. Comparison of the indocyanine green fluorescence and blue dye methods for the detection of sentinel lymph nodes in early-stage breast cancer. Ann Surg Oncol. 2017;24(Suppl 3):583–584. doi: 10.1245/s10434-017-6187-6.
26 Kusano M, Tajima Y, Yamazaki K, Kato M, Watanabe M, Miwa M. Sentinel node mapping guided by indocyanine green fluorescence imaging: a new method for sentinel node navigation surgery in gastrointestinal cancer. Dig Surg. 2008;25(2):103–108. doi: 10.1159/000121905. PMID: 18379188.
27 Miyashiro I, Miyoshi N, Hiratsuka M, et al. Detection of sentinel node in gastric cancer surgery by indocyanine green fluorescence imaging: comparison with infrared imaging. Ann Surg Oncol. 2008;15(6):1640–1643. doi: 10.1245/s10434-008-9872-7. PMID: 18379850.
28 Nimura H, Narimiya N, Mitsumori N, et al. Infrared ray electronic endoscopy combined with indocyanine green injection for detection of sentinel nodes of patients with gastric cancer. Br J Surg. 2004;91(5):575–579. doi: 10.1002/bjs.4470. PMID: 15122608.
29 Akrida I, Michalopoulos NV, Lagadinou M, et al. An updated review on the emerging role of indocyanine green (ICG) as a sentinel lymph node tracer in breast cancer. Cancers (Basel). 2023 Dec 8;15(24):5755. doi: 10.3390/cancers15245755. PMID: 38136301; PMCID: PMC10742210.
30 Bargon CA, Huibers A, Young-Afat DA, et al. Sentinel lymph node mapping in breast cancer patients through fluorescent imaging using indocyanine green: the INFLUENCE trial. Ann Surg. 2022 Nov 1;276(5):913–920.
31 Yamamoto S, Maeda N, Yoshimura K, et al. Intraoperative detection of sentinel lymph nodes using ultrasonography-guided direct indocyanine green dye-marking. Breast. 2013;22(6):933–937.

Copyright: © 2026 (CC BY 4.0) by the authors.

КЛИНИЧНИ РЕЗУЛТАТИ И КАЧЕСТВО НА ЖИВОТ СЛЕД СЕНТИНЕЛНА ЛИМФНА БИОПСИЯ ПРИ ПАЦИЕНТИ С КАРЦИНОМ НА ГЪРДАТА В БЪЛГАРИЯ: ПРОСПЕКТИВНО ПРОУЧВАНЕ.

Н. КИСЕЛКОВ, И. ГАВРИЛОВА

Н. Киселков1, И. Гаврилова2
1. КОЦ – Бургас
2. Клиника по Онкодерматология, УСБАЛО „Проф. Иван Черноземски“

Увод: Сентинелната лимфна биопсия (SLNB) е стандарт за аксиларно стадиране при ранен карцином на млечната жлеза, осигуряващ съпоставима онкологична сигурност при значително по-ниска следоперативна морбидност спрямо аксиларната лимфна дисекция. Възприятието на процедурата от пациента и качеството на живот (КЖ) след нея остават недостатъчно проучени в българската хирургична практика.
Цел: Да се оценят функционалният статус, качеството на живот и субективното възприятие на SLNB при пациенти с карцином на млечната жлеза, както и самооценената готовност на специалистите, участващи в процедурата, да адресират притесненията на пациентите.
Методи: В рамките на проспективно проучване са анализирани 26 пациенти с карцином на млечната жлеза, преминали SLNB, и 27 специалисти с опит в процедурата (хирурзи, специалисти по нуклеарна медицина, анестезиолози; 89% с над 10 години опит). Качеството на живот е оценено чрез EQ-5D-5L и EQ-VAS (0–100), а възприятието на процедурата и готовността на екипа чрез структуриран въпросник по Ликертова скала (1–5). Приложена е дескриптивна и непараметрична статистика ($p<0,05$).
Резултати: Пациентите демонстрират съхранено физическо функциониране: медиана 1 („без проблеми“) във всички пет домейна на EQ-5D-5L и средна стойност на EQ-VAS 81,5. Домейните „болка/дискомфорт“ (ср. 1,50) и „обичайни дейности“ (ср. 1,35) показват ниска степен на засягане, съответстваща на минимално инвазивния характер на процедурата. Най-засегнат е домейнът „тревожност/депресия“ (ср. 1,77). В структурата на възприятието най-ниският психологически комфорт при пациентите се отнася до радиоизотопното маркиране (Tc-99m; ср. 3,50), докато комуникацията с медицинския екип получава най-високи оценки (ср. 4,52–4,55). Огледално, при специалистите готовността за отговор на въпроси относно радиоизотопа е най-ниско самооценената компетентност (ср. 3,70), при отлична процедурна яснота (ср. 4,59).
Заключение: SLNB при карцином на млечната жлеза се асоциира със съхранен функционален статус и високо субективно здраве, което подкрепя позицията ѝ като щадящ стандарт за аксиларно стадиране. Несъответствието между пациентските притеснения относно радиоизотопното маркиране и готовността на екипа да ги адресира очертава потенциално модифицируема зона за подобрение. Стандартизирано предоперативно информиране относно Tc-99m следва да бъде оценено в бъдещи проучвания като подход за оптимизиране на периоперативната грижа.
Ключови думи: сентинелна лимфна биопсия, карцином на млечната жлеза, аксиларно стадиране, качество на живот, EQ-5D-5L, Tc-99m.

Copyright: © 2026 (CC BY 4.0) by the authors.

CLINICAL OUTCOMES AND QUALITY OF LIFE AFTER SENTINEL LYMPH NODE BIOPSY IN PATIENTS WITH BREAST CARCINOMA IN BULGARIA: A PROSPECTIVE STUDY

N. Kiselkov1, I. Gavrilova2
1. Comprehensive Cancer Centre – Burgas
2. Department of Oncodermatology, University Specialized Hospital for Active Treatment in Oncology "Prof. Ivan Chernozemski"

Introduction: Sentinel lymph node biopsy (SLNB) is a standard procedure for axillary staging in early breast carcinoma, providing comparable oncological safety with significantly lower postoperative morbidity than axillary lymph node dissection. Patient perception of the procedure and quality of life (QoL) after SLNB remain insufficiently studied in Bulgarian surgical practice.
Aim: To evaluate functional status, quality of life, and subjective perception of SLNB among patients with breast carcinoma, as well as the self-assessed preparedness of specialists involved in the procedure to address patients' concerns.
Methods: In a prospective study, 26 patients with breast carcinoma who underwent SLNB, and 27 specialists experienced in the procedure were analysed (surgeons, nuclear medicine specialists, and anaesthesiologists; 89% with more than 10 years of experience). Quality of life was assessed using EQ-5D-5L and EQ-VAS (0–100), while perception of the procedure and team preparedness were evaluated using a structured Likert-scale questionnaire (1–5). Descriptive and non-parametric statistics were applied ($p<0.05$).
Results: Patients demonstrated preserved physical functioning, with a median score of 1 ("no problems") across all five EQ-5D-5L domains and a mean EQ-VAS score of 81.5. The "pain/discomfort" (mean 1.50) and "usual activities" (mean 1.35) domains showed low impairment, consistent with the minimally invasive nature of the procedure. The most affected domain was "anxiety/depression" (mean 1.77). Regarding perception, the lowest psychological comfort among patients was related to radioisotope mapping (Tc-99m; mean 3.50), while communication with the medical team received the highest ratings (mean 4.52–4.55). Correspondingly, among specialists, preparedness to answer questions about the radioisotope was the lowest self-assessed competence (mean 3.70), despite excellent procedural clarity (mean 4.59).
Conclusion: SLNB in breast carcinoma is associated with preserved functional status and high subjective health, supporting its role as a less invasive standard for axillary staging. The discrepancy between patients' concerns regarding radioisotope mapping and the team's preparedness to address them represents a potentially modifiable area for improvement. Standardized preoperative information about Tc-99m should be evaluated in future studies as an approach to optimizing perioperative care.
Keywords: sentinel lymph node biopsy, breast carcinoma, axillary staging, quality of life, EQ-5D-5L, Tc-99m.

Copyright: © 2026 (CC BY 4.0) by the authors.

Увод

Карциномът на млечната жлеза е сред водещите онкологични заболявания при жените в България и в световен мащаб, като е сред най-честите причини за онкологична заболеваемост и смъртност при жени [1—3]. Успоредно с подобряването на преживяемостта при ранните стадии, фокусът на хирургичното лечение постепенно се измества от максимална радикалност към максимално щадящи подходи, съхраняващи функцията и качеството на живот (КЖ) на пациентите.

Сентинелната лимфна биопсия (sentinel lymph node biopsy, SLNB) въплъщава именно тази еволюция. Концепцията за картографиране на лимфния дренаж и селективна биопсия на първия дрениращ („сентинелен") лимфен възел е въведена от Morton и сътр. при кожен меланом [4] и е адаптирана за карцином на млечната жлеза от Giuliano и сътр. [5], а приложимостта на радиоизотопното маркиране е потвърдена от Albertini и сътр. [6]. Рандомизираното проучване NSABP B-32 установява, че при клинично негативна аксила SLNB осигурява съпоставима обща преживяемост спрямо аксиларната лимфна дисекция (АЛД) при значително по-ниска следоперативна морбидност [7]. В допълнение, при отделна и по-тясно дефинирана популация – пациенти с ограничено метастатично ангажиране на сентинелните възли, подложени на органосъхраняваща операция с последваща лъчетерапия – проучването ACOSOG Z0011 показва, че пропускането на завършваща АЛД не компрометира 10-годишната обща преживяемост [8]. Проспективни данни показват, че пациентите след SLNB имат по-добро дългосрочно КЖ и по-ниска честота на лимфедем, сензорни нарушения и ограничения в раменната функция в сравнение с пациентите след АЛД [9,10].

Едновременно с това съвременната онкологична практика все по-широко признава, че обективните клинични показатели не изчерпват оценката на резултата от лечението. Световната здравна организация дефинира КЖ като многомерен измерител, обхващащ физическото, психичното и социалното функциониране [11], а резултатите, докладвани от пациента (patient-reported outcomes, PROs), се утвърдиха като самостоятелна група крайни точки с доказано клинично значение: систематичното им проследяване се свързва с по-добър контрол на симптомите и по-добри резултати от лечението [12,13]. Комуникацията между клинициста и пациента е обект на самостоятелни консенсусни препоръки [14].

За стандартизирано измерване на качеството на живот, свързано със здравето, широко приложение намират инструментите на групата EuroQol [15,16], чиято петстепенна версия EQ-5D-5L [17] обхваща пет домейна (подвижност, самообслужване, обичайни дейности, болка/дискомфорт, тревожност/депресия), допълнени от визуалната аналогова скала EQ-VAS (0—100) за общо самооценено здраве [18,19].

В България липсват систематизирани проспективни данни за КЖ и субективното възприятие на SLNB при пациенти с карцином на млечната жлеза. Целта на настоящото проучване е да опише функционалния статус, качеството на живот и възприятието на процедурата при пациенти с карцином на млечната жлеза, преминали SLNB, и успоредно, самооценената готовност на специалистите, участващи в процедурата, с особен фокус върху съответствието между зоните на пациентски дискомфорт и зоните на професионална неувереност.

Copyright: © 2026 (CC BY 4.0) by the authors.

Методи

Дизайн и участници. Настоящият анализ представя напречен срез на данни, събрани в рамките на продължаващо проспективно проучване върху пациенти, преминали SLNB. Анализираната кохорта включва 26 пациенти с карцином на млечната жлеза, при които е проведена SLNB с радиоизотопно маркиране с технеций-99m (Tc-99m), в период от 7 до 24 месеца преди попълване на въпросниците; при един пациент периодът не е валидно документиран (Таблица 1). Успоредно с анкетното проучване са анализирани клиничните резултати на 29 последователни пациенти с карцином на млечната жлеза, подложени на SLNB (Таблица 2). Двете популации се припокриват частично, но не са идентични и данните от тях не са свързани на индивидуално ниво. Поради това те са представени и интерпретирани поотделно: клиничните резултати се отнасят за хирургичната серия, а данните за качество на живот и възприятие на процедурата – за анкетираната кохорта. Успоредно е анкетирана независима извадка от 27 медицински специалисти с опит в процедурата – хирурзи, специалисти по нуклеарна медицина и анестезиолози, от които 89% са с над 10 години професионален опит. Двете извадки са независими и не са свързани по двойки „пациент–лекуващ специалист". Участието е доброволно и анонимно, след информирано съгласие. Проучването е проведено в съответствие с принципите на Декларацията от Хелзинки.

Инструменти. Качеството на живот е оценено чрез валидирания въпросник EQ-5D-5L [17], включващ пет домейна с петстепенна скала на тежест (1 – „без проблеми"; 5 – „изключително тежки проблеми"), и чрез EQ-VAS (0–100), при която по-високата стойност отразява по-добро самооценено здраве. Субективното възприятие на процедурата е измерено чрез структуриран въпросник, разработен специално за целите на настоящото проучване и непреминал формална психометрична валидация. Пациентската версия съдържа 18 айтема по петстепенна Ликертова скала (1 – „категорично не съм съгласен/на"; 5 – „категорично съм съгласен/на"), групирани при разработването в четири съдържателни области: непосредствена тревожност, свързана с радиоизотопното маркиране; информираност; дългосрочни опасения; комуникация с медицинския екип. Версията за специалисти съдържа 20 айтема, обхващащи процедурна яснота, протоколи за работа с Tc-99m, радиационна безопасност и комуникация с пациента. Въпросникът не включва обратно кодирани айтеми; анализът е проведен на ниво отделни айтеми, без формиране на композитни скорове.

Статистически анализ. Предвид експлораторния характер на проучването, ординалните скали и ограничения размер на извадката, е приложен дескриптивен анализ: средни стойности, медиани и честотни разпределения. Формални инференциални тестове и корелационни анализи не са прилагани; съпоставянето между пациентската и професионалната перспектива е описателно.

Резултати

Таблица 1. Характеристика на анкетираната кохорта пациенти с карцином на млечната жлеза (n=26).

Характеристика	**n (%)**
Общ брой пациенти	26 (100%)
Пол – жени	24 (92%)

Copyright: © 2026 (CC BY 4.0) by the authors.

Пол – мъже	2 (8%)
Възрастова група 41–60 години	16 (62%)
Възрастова група над 60 години	10 (38%)
Период от SLNB: 7–12 месеца	13 (50%)
Период от SLNB: 13–24 месеца	12 (46%)
Период от SLNB: невалидно документиран	1 (4%)

Клинични резултати (хирургична серия, n=29). В хирургичната серия сентинелна лимфна биопсия е осъществена при всички 29 пациенти, с медиана 3 изследвани сентинелни лимфни възела (диапазон 1–4). Органосъхраняваща операция е извършена при 25 пациенти (86%), мастектомия – при 3 (10%); при 1 пациент (3%) видът на операцията не е документиран в наличната база данни. Позитивен сентинелен лимфен възел е установен при 9 пациенти (31%), а преминаване към аксиларна лимфна дисекция се е наложило при 3 (10%). Неоадювантна химиотерапия е проведена при 8 пациенти (28%), неоадювантна ендокринна терапия – при 1 (3%) (Таблица 2).

Таблица 2. Клинични характеристики и резултати на хирургичната серия пациенти с карцином на млечната жлеза, подложени на SLNB (n=29).

Характеристика	**Стойност**
Общ брой пациенти, n	29
Възраст, години – медиана (диапазон)	63 (37–79)
Следоперативен стадий 0, n (%)	4 (14%)
Следоперативен стадий IA, n (%)	12 (41%)
Следоперативен стадий IIA, n (%)	10 (34%)
Следоперативен стадий IIB, n (%)	3 (10%)
Органосъхраняваща операция (квадрантектомия), n (%)	25 (86%)
Мастектомия, n (%)	3 (10%)
Вид операция – недокументиран, n (%)	1 (3%)
Брой изследвани сентинелни лимфни възли – медиана (диапазон)	3 (1–4)
Пациенти с позитивен сентинелен лимфен възел, n (%)	9 (31%)
Преминаване към аксиларна лимфна дисекция, n (%)	3 (10%)
Неоадювантна химиотерапия, n (%)	8 (28%)
Неоадювантна ендокринна терапия, n (%)	1 (3%)

Copyright: © 2026 (CC BY 4.0) by the authors.

Качество на живот (анкетирана кохорта, n=26). Пациентите в анкетираната кохорта демонстрират съхранено физическо функциониране: медианата и на петте домейна на EQ-5D-5L е 1 („без проблеми"), а средната стойност на EQ-VAS е 81,5 (Таблица 3). Домейните „подвижност" (средна стойност 1,35), „самообслужване" (1,31) и „обичайни дейности" (1,35) са минимално засегнати, а „болка/дискомфорт" показва слабо изразено засягане (1,50). Делът на пациентите без каквито и да е проблеми (ниво 1) е най-висок при „самообслужване" (73%) и най-нисък – по 58% – при „болка/дискомфорт" и „тревожност/депресия". Най-висока средна стойност регистрира домейнът „тревожност/депресия" (1,77), чието разпределение е дясно асиметрично; това е и единственият домейн, в който са регистрирани стойности до ниво 4 („сериозни проблеми"), при максимум ниво 3 във всички останали домейни.

Таблица 3. Качество на живот по EQ-5D-5L и EQ-VAS при пациентите в анкетираната кохорта (n=26).

Домейн / показател	**Средна стойност**	**Медиана**	**Без проблеми (ниво 1), n (%)**	**Скала**
Подвижност	1,35	1	18 (69%)	1–5
Самообслужване	1,31	1	19 (73%)	1–5
Обичайни дейности	1,35	1	18 (69%)	1–5
Болка / дискомфорт	1,50	1	15 (58%)	1–5
Тревожност / депресия	1,77	1	15 (58%)	1–5
EQ-VAS	81,5	–	–	0–100

Възприятие на процедурата. В структурата на пациентското възприятие се очертава последователен градиент (Таблица 4). Най-високо са оценени айтемите, свързани с комуникацията с медицинския екип (4,52–4,55), следвани от дългосрочните опасения (без продължаващи притеснения за радиацията – 4,34) и информираността (4,16–4,27). Най-ниската средна оценка засяга спокойствието относно радиоизотопното маркиране с Tc-99m (3,50) – единствената стойност под 4,00 в структурата на възприятието.

Таблица 4. Представителни айтеми от структурата на пациентското възприятие на SLNB.

Айтем (Ликертова скала 1–5)	**Средна оценка**
Доверие в медицинския екип	4,55
Информацията беше поднесена по ясен и спокоен начин	4,55
Комуникацията с екипа ми помогна	4,52
Без продължаващи опасения, свързани с радиацията	4,34
Обясненията бяха ясни и разбираеми	4,27
Ролята на радиофармацевтика (Tc-99m) ми беше обяснена	4,16
Спокойствие относно радиоизотопното маркиране (Tc-99m)	3,50

Copyright: © 2026 (CC BY 4.0) by the authors.

Готовност на специалистите. Специалистите демонстрират отлична самооценка по отношение на процедурната яснота – дефинираност на стъпките на SLNB и разпределение на ролите в екипа (по 4,59), етичната комуникация с пациента (4,52) и насочването на пациента (4,48). По-ниски са стойностите за правилата за радиационна безопасност (4,15). Най-ниската самооценена компетентност е готовността за отговор на въпроси на пациента относно радиоизотопа (3,70) – единственият айтем със средна стойност под 4,00 (Таблица 5).

Таблица 5. Самооценена готовност на специалистите, участващи в SLNB (n=27).

Домейн / айтем (Ликертова скала 1—5)	**Средна самооценка**
Стъпките на SLNB са ясно дефинирани	4,59
Ролите и отговорностите в екипа са ясно разпределени	4,59
Комуникацията с пациента е етична	4,52
Зная към кого да насоча пациента при нужда	4,48
Протоколите за работа с Tc-99m се прилагат последователно	4,44
Правилата за радиационна безопасност са ясни	4,15
Подготвен/а съм за въпроси на пациента относно радиоизотопа	3,70

Паралелен модел в двете независими извадки. Съпоставянето на двете независимо събрани перспективи разкрива описателна конвергенция: зоната на най-нисък психологически комфорт, идентифицирана от пациентите – радиоизотопното маркиране с Tc-99m – съвпада тематично със зоната, в която специалистите се самооценяват като най-слабо подготвени (готовност за въпроси относно радиоизотопа). Успоредно, комуникацията с екипа е най-високо оценената страна на преживяването от пациентите и сред най-високите самооценки на специалистите. Тъй като двете извадки са независими, това съвпадение представлява паралелен модел на независимо идентифицирани дефицити, а не статистически тествана асоциация между двете групи.

Дискусия

Настоящото проучване е сред първите в България, доколкото ни е известно, което съчетава стандартизирано измерване на КЖ (EQ-5D-5L, EQ-VAS) със структурирана оценка на възприятието на SLNB от двете страни на терапевтичното взаимодействие – пациенти и специалисти.

Съхраненото физическо функциониране и високото субективно здраве (EQ-VAS 81,5), наблюдавани при пациентите в анкетираната кохорта, са в съответствие с литературните данни за благоприятния функционален профил на SLNB спрямо АЛД [7—10]. Следва да се подчертае, че напречният дизайн не позволява наблюдаваният статус да бъде приписан на самата процедура: качеството на живот 7—24 месеца след SLNB се формира под влиянието на множество фактори – стадий на заболяването, възраст, обем на операцията на гърдата, адювантна химио-, лъче- и ендокринна

Copyright: © 2026 (CC BY 4.0) by the authors.

терапия, коморбидност - чийто принос настоящият дизайн не може да разграничи. Същевременно относителното откроряване на домейна „тревожност/депресия" спрямо физическите домейни съответства на добре документираното в онкологията разминаване между физическо възстановяване и психо-емоционално благополучие [12,13]. Това наблюдение насочва към психо-емоционалната сфера като потенциална мишена за бъдещи подкрепящи интервенции, чиято ефективност следва да бъде оценена в проспективни интервенционални проучвания.

Централната находка на проучването е паралелният модел около радиоизотопното маркиране. Ниският психологически комфорт на пациентите по отношение на Tc-99m контрастира с високите им оценки за комуникацията с екипа като цяло - дефицитът не е в общата комуникация, а в конкретната тема за радиоизотопа. В независимата извадка от специалисти същата тема - готовността за въпроси относно радиоизотопа - е самооценена като най-слабата компетентност, при отлични оценки за процедурните аспекти. Подчертаваме, че това е описателна конвергенция между две независими извадки, а не доказана асоциация; тя обаче е клинично информативна именно защото очертава конкретна, потенциално модифицируема зона: съдържателно информиране за радиофармацевтика, а не обща комуникационна реформа. Значението на целенасочената клиницист—пациент комуникация е подчертано и в консенсусните препоръки в онкологията [14].

Наблюдаваният паралелен модел естествено формулира хипотезата за следващо проучване: разработване на стандартизиран модул за предоперативно информиране относно Tc-99m и проспективното му тестване с измерване на тревожността, разбирането и удовлетвореността на пациентите преди и след въвеждането на интервенцията. Подобен дизайн би позволил преход от описателна идентификация на дефицита към оценка на ефективността на конкретна, нискоресурсна интервенция.

Интерпретацията на резултатите изисква и по-общи методологични уговорки. Феноменът „response shift" - промяната във вътрешните стандарти за оценка на здравето с течение на времето - може да модулира самооценките на КЖ в онкологичен контекст [20], а величината на наблюдаваните разлики следва да се интерпретира в светлината на минималната клинично значима разлика за EQ-5D инструментите [21].

Ограничения. Проучването има няколко ограничения. Първо, напречният характер на анализа не позволява каузални изводи, а наблюдаваният здравен статус не може да бъде отнесен специфично към SLNB на фона на съпътстващото лечение и характеристиките на заболяването. Второ, размерът на извадката (n=26 пациенти; n=27 специалисти) ограничава статистическата мощност, поради което е приложен само дескриптивен анализ. Трето, въпросникът за възприятие е разработен за целите на проучването и не е преминал формална психометрична валидация. Четвърто, данните са самоотчетни и подлежат на социално желателен отговор, особено при айтемите за комуникация. Пето, извадката от специалисти е силно хомогенна (89% с над 10 години опит), което ограничава обобщаемостта на резултатите към по-млади специалисти. Шесто, хирургичната серия и анкетираната кохорта се припокриват само частично, не са идентични популации и не са свързани на индивидуално ниво, поради което клиничните резултати и данните за качество на живот не могат да бъдат пряко съотнасяни едни към други. Седмо, липсва контролна група без SLNB, което не позволява изолиране на ефекта на самата процедура от ефекта на основното заболяване и съпътстващото лечение.

Copyright: © 2026 (CC BY 4.0) by the authors.

Изводи

Пациентите в изследваната кохорта с карцином на млечната жлеза, преминали SLNB, демонстрират съхранен функционален статус и високо субективно здраве, което е в съответствие с профила на процедурата като щадящ стандарт за аксиларно стадиране. Домейнът „тревожност/депресия" е относително най-засегнатата страна на качеството на живот. Спокойствието относно радиоизотопното маркиране с Tc-99m е зоната на най-нисък пациентски комфорт и - в независимата извадка от специалисти - темата с най-ниска самооценена готовност: описателна конвергенция, която очертава конкретна, потенциално модифицируема слабост в периоперативната грижа. Логичната следваща стъпка е разработването на стандартизиран модул за предоперативно информиране относно Tc-99m и проспективната му оценка с измерване на пациентската тревожност и разбиране преди и след интервенцията, успоредно с планираното лонгитюдно проследяване на кохортата и разширяване на извадката.

Библиография

1. Bray F, Laversanne M, Sung H, Ferlay J, Siegel RL, Soerjomataram I, и др. Global cancer statistics 2022: GLOBOCAN estimates of incidence and mortality worldwide for 36 cancers in 185 countries. CA Cancer J Clin. 2024;74(3):229–263. doi:10.3322/caac.21834.
2. OECD/European Commission. Профили на държавите по отношение на рака: България 2025. Paris: OECD Publishing; 2025. doi:10.1787/2015de3b-bg.
3. Валерианова З. Български национален раков регистър за 2016 и 2017. София; 2020.
4. Morton DL, Wen DR, Wong JH, Economou JS, Cagle LA, Storm FK, и др. Technical details of intraoperative lymphatic mapping for early stage melanoma. Arch Surg. 1992;127(4):392–399. doi:10.1001/archsurg.1992.01420040034005.
5. Giuliano AE, Kirgan DM, Guenther JM, Morton DL. Lymphatic mapping and sentinel lymphadenectomy for breast cancer. Ann Surg. 1994;220(3):391–401. doi:10.1097/00000658-199409000-00015.
6. Albertini JJ, Lyman GH, Cox C, Yeatman T, Balducci L, Ku N, и др. Lymphatic mapping and sentinel node biopsy in the patient with breast cancer. JAMA. 1996;276(22):1818–1822. doi:10.1001/jama.1996.03540220042028.
7. Krag DN, Anderson SJ, Julian TB, Brown AM, Harlow SP, Costantino JP, и др. Sentinel-lymph-node resection compared with conventional axillary-lymph-node dissection in clinically node-negative patients with breast cancer: overall survival findings from the NSABP B-32 randomised phase 3 trial. Lancet Oncol. 2010;11(10):927–933. doi:10.1016/S1470-2045(10)70207-2.
8. Giuliano AE, Ballman KV, McCall L, Beitsch PD, Brennan MB, Kelemen PR, и др. Effect of axillary dissection vs no axillary dissection on 10-year overall survival among women with invasive breast cancer and sentinel node metastasis: the ACOSOG Z0011 (Alliance) randomized clinical trial. JAMA. 2017;318(10):918–926. doi:10.1001/jama.2017.11470.
9. Kootstra J, Hoekstra-Weebers JE, Rietman H, de Vries J, Baas P, Geertzen JH, и др. Quality of life after sentinel lymph node biopsy or axillary lymph node dissection in stage I/II breast cancer patients: a prospective longitudinal study. Ann Surg Oncol. 2008;15(9):2533–2541. doi:10.1245/s10434-008-9996-9.
10. De Gournay E, Guyomard A, Coutant C, Boulet S, Arveux P, Causeret S, и др. Impact of sentinel node biopsy on long-term quality of life in breast cancer patients. Br J Cancer. 2013;109(11):2783–2791. doi:10.1038/bjc.2013.658.

Copyright: © 2026 (CC BY 4.0) by the authors.

11. The World Health Organization Quality of Life assessment (WHOQOL): position paper from the World Health Organization. Soc Sci Med. 1995;41(10):1403—1409. doi:10.1016/0277-9536(95)00112-K.
12. Basch E, Deal AM, Kris MG, Scher HI, Hudis CA, Sabbatini P, u gp. Symptom monitoring with patient-reported outcomes during routine cancer treatment: a randomized controlled trial. J Clin Oncol. 2016;34(6):557—565. doi:10.1200/JCO.2015.63.0830.
13. Bottomley A, Reijneveld JC, Koller M, Flechtner H, Tomaszewski KA, Greimel E, u gp. Current state of quality of life and patient-reported outcomes research. Eur J Cancer. 2019;121:55—63. doi:10.1016/j.ejca.2019.08.016.
14. Gilligan T, Coyle N, Frankel RM, Berry DL, Bohlke K, Epstein RM, u gp. Patient-clinician communication: American Society of Clinical Oncology consensus guideline. J Clin Oncol. 2017;35(31):3618—3632. doi:10.1200/JCO.2017.75.2311.
15. EuroQol Group. EuroQol—a new facility for the measurement of health-related quality of life. Health Policy. 1990;16(3):199—208. doi:10.1016/0168-8510(90)90421-9.
16. Brooks R. EuroQol: the current state of play. Health Policy. 1996;37(1):53—72. doi:10.1016/0168-8510(96)00822-6.
17. Herdman M, Gudex C, Lloyd A, Janssen M, Kind P, Parkin D, u gp. Development and preliminary testing of the new five-level version of EQ-5D (EQ-5D-5L). Qual Life Res. 2011;20(10):1727—1736. doi:10.1007/s11136-011-9903-x.
18. Whynes DK; TOMBOLA Group. Correspondence between EQ-5D health state classifications and EQ VAS scores. Health Qual Life Outcomes. 2008;6:94. doi:10.1186/1477-7525-6-94.
19. Feng Y, Parkin D, Devlin NJ. Assessing the performance of the EQ-VAS in the NHS PROMs programme. Qual Life Res. 2014;23(3):977—989. doi:10.1007/s11136-013-0537-z.
20. Sprangers MA, Schwartz CE. Integrating response shift into health-related quality of life research: a theoretical model. Soc Sci Med. 1999;48(11):1507—1515. doi:10.1016/S0277-9536(99)00045-3.
21. Pickard AS, Neary MP, Cella D. Estimation of minimally important differences in EQ-5D utility and VAS scores in cancer. Health Qual Life Outcomes. 2007;5:70. doi:10.1186/1477-7525-5-70.

Copyright: © 2026 (CC BY 4.0) by the authors.

СМЕСЕНА РЕАЛНОСТ КАТО НОВ ПОДХОД ЗА ИНТРАОПЕРАТИВНА НАВИГАЦИЯ И ПРЕЦИЗНА ХИРУРГИЯ ПРИ РАК НА ГЪРДАТА

В. МИТОВА, М. Д. ПЛАЧКОВА, И. ГАВРИЛОВА

В. Митова, М. Д. Плачкова, И. Гаврилова
Клиника по гръдна хирургия, Отделение по хирургия на гърдата, УСБАЛ по Онкология „Проф. Иван Черноземски“, София

Увод: Развитието на дигиталната хирургична навигация създава нови възможности за повишаване на прецизността при хирургичното лечение на рака на гърдата. Предизвикателство представляват непалпируемите лезии и туморите след неоадювантна системна терапия. Смесената реалност (mixed reality, MR) интегрира пациент-специфични триизмерни данни с реалното оперативно поле и създава нов модел на интраоперативна навигация.
Цел: Да се представи нова device-agnostic платформа за приложение на смесена реалност в хирургията на гърдата (HoloMA) и да се оцени нейната приложимост за прецизна интраоперативна навигация, локализация на лезии и оптимизиране на хирургичната резекция при рак на гърдата.
Методи: HoloMA интегрира пациент-специфични триизмерни анатомични модели, пространствено проследяване и визуализация в реално време. Системата позволява динамична интеракция между виртуални анатомични структури и реални хирургични инструменти чрез проследяване на пространствени взаимоотношения и колизии. Платформата е оценена в ex vivo условия и в клинична среда. Анализирани са локализацията на непалпируеми лезии, планирането на резекцията, хирургичните граници и обемът на отстранената тъкан. Допълнително са оценени тумори след неоадювантна терапия чрез визуализиране на първоначалната туморна локализация спрямо променената анатомия. Резултатите са сравнени с локализация без навигация и с интраоперативна ехография.
Резултати: От получените резултати HoloMA демонстрира субмилиметрова пространствена точност с локализационна грешка 0,6 mm. Обемът на излишно резецираната тъкан е редуциран с до 34,6%. Средното време за локализация на непалпируеми тумори е 4,7 min, в сравнение със 7,4 min без навигация и 8,6 min при интраоперативна ехография. При използване на HoloMA не е регистрирана R1 резекция. При пациенти след неоадювантна терапия визуализирането на първоначалната туморна локализация подпомага прецизното планиране на резекцията и редуцира необходимостта от реоперации с 94,4%. При сентинелна лимфна дисекция (SLNB) времето за локализация е съкратено с 8—16 min.
Заключение: Смесената реалност въвежда нов модел в image-guided хирургията на гърдата, при който пациент-специфичната триизмерна информация се превръща в динамичен интраоперативен навигационен инструмент. Представената HoloMA платформа демонстрира субмилиметрова точност на локализация, по-добър контрол на хирургичните граници и редуциране на ненужната тъканна резекция, особено при непалпируеми тумори и след неоадювантна терапия. Смесената реалност превръща статичната предоперативна информация в динамичен интраоперативен процес, създавайки нов подход към прецизната и персонализирана хирургия на рака на гърдата.
Ключови думи: рак на гърдата, смесена реалност, интраоперативна навигация.

Copyright: © 2026 (CC BY 4.0) by the authors.

MIXED REALITY AS A NEW APPROACH TO INTRAOPERATIVE NAVIGATION AND PRECISION SURGERY IN BREAST CANCER

V. Mitova, M. D. Plachkova, I. Gavrilova
Clinic of Thoracic Surgery, Department of Breast Surgery, University Specialized Hospital for Active Treatment in Oncology "Prof. Ivan Chernozemski", Sofia

Introduction: The development of digital surgical navigation creates new opportunities to increase precision in the surgical treatment of breast cancer. Non-palpable lesions and tumours after neoadjuvant systemic therapy represent a challenge. Mixed reality (MR) integrates patient-specific three-dimensional data with the real operative field and creates a new model of intraoperative navigation.
Aim: To present a new device-agnostic platform for the application of mixed reality in breast surgery (HoloMA) and to evaluate its applicability for precise intraoperative navigation, lesion localization, and optimization of surgical resection in breast cancer.
Methods: HoloMA integrates patient-specific three-dimensional anatomical models, spatial tracking, and real-time visualization. The system enables dynamic interaction between virtual anatomical structures and real surgical instruments by tracking spatial relationships and collisions. The platform was evaluated in ex vivo conditions and in a clinical setting. Localization of non-palpable lesions, resection planning, surgical margins, and the volume of removed tissue were analysed. Tumours after neoadjuvant therapy were additionally assessed by visualizing the initial tumour location in relation to the altered anatomy. The results were compared with localization without navigation and with intraoperative ultrasound.
Results: HoloMA demonstrated submillimetre spatial accuracy, with a localization error of 0.6 mm. The volume of unnecessarily resected tissue was reduced by up to 34.6%. The mean localization time for non-palpable tumours was 4.7 minutes, compared with 7.4 minutes without navigation and 8.6 minutes with intraoperative ultrasound. No R1 resection was registered when HoloMA was used. In patients after neoadjuvant therapy, visualization of the initial tumour location supported precise resection planning and reduced the need for reoperation by 94.4%. In sentinel lymph node biopsy (SLNB), localization time was shortened by 8—16 minutes.
Conclusion: Mixed reality introduces a new model in image-guided breast surgery, in which patient-specific three-dimensional information becomes a dynamic intraoperative navigation tool. The presented HoloMA platform demonstrates submillimetre localization accuracy, better control of surgical margins, and reduction of unnecessary tissue resection, particularly in non-palpable tumours and after neoadjuvant therapy. Mixed reality transforms static preoperative information into a dynamic intraoperative process, creating a new approach to precise and personalized breast cancer surgery.
Keywords: breast cancer, mixed reality, intraoperative navigation.

Copyright: © 2026 (CC BY 4.0) by the authors.

Увод

Развитието на образната диагностика, дигиталните технологии, изкуствения интелект и концепцията за персонализирана медицина постепенно променят съвременния подход към хирургичното лечение на рака на гърдата (РГ). През последните десетилетия тази еволюция се основава на баланса между адекватен онкологичен контрол при максимално съхраняване на здравата тъкан, затвърждавайки тенденцията за деескалация на аксиларната хирургия.

Непалпируемите тумори на гърдата представляват специфично предизвикателство за хирурга. В практиката са познати различни техники, включващи wire-guided localization, радиоактивни и нерадиоактивни маркери, магнитни и радиочестотни системи, както и интраоперативна ехография. Развитието на тези методи е насочено към преодоляване на основните ограничения на традиционната палпация и към намаляване на риска от позитивни хирургични граници, реоперации или увеличаване на обема на резектата с нарушавана на симетрията и естетичните резултати. (1,2,3)

След неоадювантно лечение може да се достигне до частичен или пълен терапевтичен отговор. От хирургична гледна точка обаче изчезването на видимата туморна маса не означава, че първоначалната локализация губи своето значение. Данните много убедително подкрепя маркирането на туморното ложе преди неоадювантната терапия, особено когато се очаква значителен или пълен отговор. (4,5)

Въпреки че значението на маркирането на първоначалното туморно ложе е добре описано, въпросът за оптималния обем на тъканта, който трябва да бъде резециран около поставения маркер при пълен или почти пълен отговор, остава по-слабо стандартизиран и представлява предмет на продължаваща дискусия. (6,7,8)

Добавянето и на допълнителна апаратура с цел деескаация в аксиларната хирургия също поставя въпроси, свързани с икономическата ефективност, интраоперативнато време и ефикасността на използваните трейсъри.

Тези проблеми поставят въпроса дали предоперативната образна информация може да бъде превърната от статичен диагностичен ресурс в динамичен интраоперативен навигационен инструмент и да бъде полезен в тези случаи. Именно в тази концептуална рамка се развиват разширената реалност (Extended reality – XR), обхващаща смесена реалност (mixed reality – MR), добавена реалност (augmented reality – AR) и виртуална реалност (virtual reality – VR). Те все повече се превръща във фокус на клиничната практика, особено когато е интегрирана с изкуствен интелект (AI). Основното ù клинично приложение е в областта на хирургията(9). Технологично VR генерира напълно имерсивни цифрови среди и може да се прилага при предоперативно планиране, при обучение на специалисти и пациенти, както и при терапевтични интервенции като управление на болката и психотерапия (10). AR позволява наслагване в реално време на генерирани от компютър изображения върху физическата среда, чрез интраоперативната интеграция на триизмерни (3D) анатомични модели с хирургичното поле (11). MR ефективно съчетава имерсивните свойства на VR с контекстуалното подобрение на AR, постигайки динамично взаимодействие между физически и виртуални елементи чрез пространствена синхронизация (12). Тази конвергенция утвърждава MR като универсална платформа със значителен потенциал за развитие в различни хирургични направления.

С помощта на MR хирурзите могат да подобрят пространственото си възприятие за хирургичното поле, като по този начин извършват процедурите по-успешно, което

Copyright: © 2026 (CC BY 4.0) by the authors.

се отразява в подобрени показатели като намалено оперативно време, по-малко усложнения или по-ниски нива на рецидиви. Централно място във внедряването на ЯМР заема 3D реконструкцията, стандартизиран изчислителен процес, който сегментира данни от медицински изображения (напр. от КТ или ЯМР) в интерактивни 3D анатомични модели. Тази реконструкция предоставя на хирурзите специфична за случая пространствена визуализация, като по този начин полага основите за ЯМР-асистирана хирургия (13).
Виртуалното здравеопазване дефинирано като телездравеопазване, дигитална терапия и навигация в грижите чрез отдалечени технологии, обещава и предимство по отношение на нови методи за медицинско образование (14). Дистанционното телементорство е клон на телездравеопазването и едно от приложенията на добавената реалност (AR) в здравеопазването в операционната зала, осигурявайки надзор в реално време и техническа помощ по време на хирургична процедура от отдалечен експерт-хирург (15). То може да помогне за осигуряване на достъп до практическото хирургично образование в световен мащаб чрез намаляване на разходите за пътуване, разстоянието и ограниченията във времето. Последни изследвания докладват, че няма разлика в придобиването на умения или или запазването на знания в сравнение с традиционното менторство на място (16)

Цел: Целта на настоящата разработка е да представим нов подход за приложение на смесена реалност в хирургията на гърдата и да оценим нейната приложимост за прецизна интраоперативна навигация, локализация на непалпируеми лезии и оптимизиране на хирургичната резекция при рак на гърдата, включително и след неоадювантна системна терапия.

Методи
В проучването е използвана нова device-agnostic платформа за приложение на смесена реалност в хирургията на гърдата (HoloMA), която интегрира пациент-специфични триизмерни анатомични модели, пространствено проследяване и визуализация в реално време. Основната концепция на системата се основава на създаването на виртуален триизмерен модел на конкретния пациент и пространственото му регистриране спрямо реалното оперативно поле.
За изграждането на пациент-специфичния модел се използват предварително получени образни данни от ЯМР, КТ, SPECT-CT и др. В зависимост от клиничната ситуация в модела могат да бъдат включени туморната лезия, анатомични структури, имащи значение за хирургичното планиране. В случаите след неоадювантна системна терапия първоначалната туморна локализация може да се запазва като виртуална референтна структура, което позволява нейното последващо визуализиране спрямо променената след лечението анатомия.
Пространствената регистрация представлява ключов елемент от функционирането на платформата. Чрез нея виртуалният модел се свързва с реалното положение на пациента, като системата проследява пространствените взаимоотношения между виртуалните анатомични структури и реалните хирургични инструменти. По този начин информацията за туморната локализация не остава ограничена до предварителен образен преглед, а се превръща в част от интраоперативната среда. Платформата позволява динамично взаимодействие между виртуални и реални

Copyright: © 2026 (CC BY 4.0) by the authors.

обекти. Допълнително се визуализират потенциални колизии между виртуални анатомични структури и реални хирургични инструменти.(Фиг.1 и Фиг. 2)



Фиг. 1. Очила за смесена реалност, които се използват в комбинация със системата HoloMa

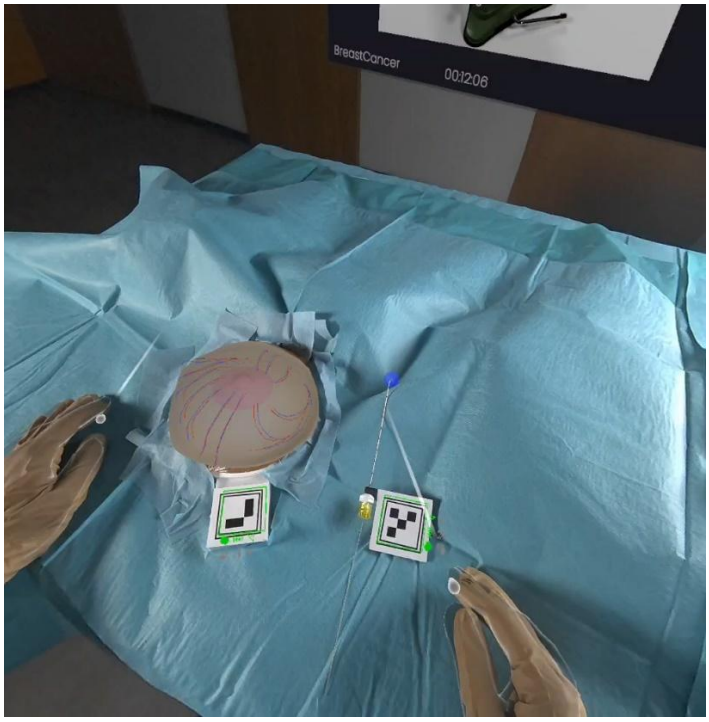

Фиг. 2. Визуализация през очила за MR при използване на системата HoloMa

Оценката на платформата е извършена както в ex vivo условия (18 анатонични модели), така и в клинична среда. Анализирани са точността на локализацията, времето за локализиране на непалпируеми лезии, планирането на хирургичната резекция, хирургичните граници и обемът на отстранената тъкан. Отделно е анализирано приложението при пациентки след неоадювантна терапия, при които виртуалното пресъздаване на първоначалната туморна локализация е използвано като ориентир за хирургичното планиране. Резултатите са сравнени с локализация без навигация и с интраоперативна ехография.

Резултати

При техническата оценка HoloMA демонстрира субмилиметрова пространствена точност, като регистрираната локализационна грешка е 0,6 mm. Този резултат показва висока степен на пространствено съответствие между виртуалния модел и

Copyright: © 2026 (CC BY 4.0) by the authors.

реалната целева структура. В контекста на хирургията на гърдата подобна точност има потенциално клинично значение, особено при малки непалпируеми лезии, при които отклонение дори от няколко милиметра може да доведе до ненужно разширяване на хирургичния обем.

При локализацията на непалпируеми тумори средното време за идентифициране на лезията с помощта на HoloMA е 4,7 min. Това време е по-кратко в сравнение със 7,4 min при локализация без навигация, но предварително маркирана с wire и 8,6 min при използване на интраоперативна ехография. По отношение на HoloMA абсолютната разлика във времето възлиза на 2,7 min спрямо wire локализацията и 3,9 min спрямо интраоперативната ехография. Това съответства съответно на 36,5% и 45,3% по-кратко време за идентифициране на целевата лезия. Получената тенденция показва потенциална полза от използването на MR навигация за оптимизиране на оперативния workflow и намаляване на времето, необходимо за пространствено ориентиране и локализиране на непалпируемата лезия. Данните са обобщени в Табл. 1.

Табл.1. Сравнение на времето за идентифициране на непалпируема туморна лезия

Метод на локализация	Средно време ± SD (min)	Медиана (IQR), min	Min–Max, min	Разлика спрямо HoloMA	Относително намаление
HoloMA – MR навигация	**4,7 ± 1,2**	4,5 (3,8–5,4)	2,6–7,1	–	–
Wire локализация без навигация	**7,4 ± 2,0**	7,1 (6,0–8,5)	4,1–12,2	+2,7 min	**36,5%**
Интраоперативна ехография	**8,6 ± 2,4**	8,2 (7,0–9,8)	4,5–14,1	+3,9 min	**45,3%**

При използване на HoloMA е установена редукция на обема на излишно резецираната тъкан с до 34,6%. (Табл. 2) Това наблюдение е особено важно в контекста на съвременната органосъхраняваща хирургия, при която целта е не само постигане на адекватна онкологична резекция, но и максимално запазване на нормалния паренхим. Публикуваните данни за интраоперативната ехография също показват потенциал за намаляване на резекционния обем при едновременно подобряване на контрола върху хирургичните граници.

Табл.2. Сравнение на обема на резецираната тъкан при различни методи на локализация

Показател	HoloMA – MR навигация	Wire локализация	Интраоперативна ехография
Среден обем на резецираната тъкан (cm^3)	**42,8** cm^3	**61,3** cm^3	**50,6** cm^3
Излишно резецирана тъкан (cm^3)	**8,1**	**12,4**	**10,2**
Редукция на излишно резецираната тъкан спрямо wire	**34,6%**	–	17,7%

Copyright: © 2026 (CC BY 4.0) by the authors.

Редукция на общия резекционен обем спрямо wire	**30,2%**	–	17,5%

При хирургичните интервенции, извършени с помощта на HoloMA, не е регистрирана R1 резекция. Този резултат е насърчителен и подкрепя хипотезата, че по-прецизната пространствена локализация може да подпомогне контрола на хирургичните граници. Въпреки това липсата на R1 резекция в представената малка на брой серия следва да се интерпретира предпазливо и не може сама по себе си да бъде използвана като доказателство за превъзходство на технологията спрямо установените хирургични методи.
При приложението на HoloMA при пациентки след неоадювантна системна терапия визуализирането на първоначалната туморна локализация спрямо актуалната анатомия подпомага планирането на хирургичната резекция. При използването на платформата е отчетена редукция на необходимостта от реоперации с 94,4%. Полученият резултат е особено значим от гледна точка на потенциала на MR да съхранява и представя информацията за първоначалната туморна локализация дори при значителен терапевтичен отговор.
При извършване на сентинелна лимфна дисекция приложението на HoloMA е свързано със съкращаване на времето за локализация с 8–16 min. Резултатите са обобщени в Табл. 3.

Табл. 3. Сравнение на методите за локализация при сентинелна лимфна дисекция

Показател	**HoloMA – MR навигация**	**Гама сонда**	**ICG флуоресценция**
Средно време за локализация	**6–10 min**	**14–18 min**	**16–26 min**
Времева разлика спрямо HoloMA	–	**+8 min**	**+16 min**
Относително съкращаване на времето спрямо метода	–	**≈44%**	**≈62%**
Пространствена ориентация	Висока	Умерена	Висока
Зависимост от анатомичната позиция	Ниска	Умерена	Ниска–умерена
Потенциал за 3D пространствено позициониране	**Да**	Ограничен	Ограничен
Основно предимство	Пространствена навигация и съпоставяне с анатомията	Добре установен метод	Визуализация на лимфния дренаж в реално време

Тези резултати показват, че потенциалното приложение на системата не се ограничава до локализацията на първичния тумор, а може да бъде разширено и към други етапи на хирургичното лечение, при които пространствената ориентация има значение.

Copyright: © 2026 (CC BY 4.0) by the authors.

Необходимо е тези предварителни наблюдения да бъдат потвърдени в проспективни сравнителни проучвания, включващи гама сонда, ICG флуоресценция и MR навигация при съпоставими клинични условия.

Обсъждане

Основният резултат от настоящото проучване е демонстрираната възможност пациент-специфичната образна информация да бъде трансформирана в динамичен интраоперативен навигационен ресурс. Този подход представлява концептуална промяна спрямо традиционния модел, при който предоперативните образни изследвания се разглеждат като отделен източник на информация, който хирургът трябва да интегрира с клиничния преглед и актуалната интраоперативна анатомия. Подобна концепция съответства на развитието на image-guided хирургията, при която целта е да се намали разликата между предоперативното планиране и неговото интраоперативно изпълнение.

В съвременната хирургия на гърдата прецизността на локализацията и постигането на адекватни хирургични граници имат пряко отношение към качеството на органосъхраняващото лечение. Позитивните хирургични граници са свързани с повишена вероятност за повторна хирургична интервенция, докато прекомерната резекция може да доведе до неоправдано отстраняване на здрава тъкан и компрометиране на козметичния резултат. Систематичните обзори показват, че различни интраоперативни стратегии могат да намалят честотата на позитивните граници и необходимостта от реоперация, макар ефектът да зависи от конкретната технология, характеристиките на лезията и опита на хирургичния екип (17,18).

Интраоперативната ехография (IOUS) е един от най-добре проучените методи за подпомагане на локализацията и определяне на резекционния обем. Метаанализът на Pan и сътр. показва по-висока честота на негативни хирургични граници при използване на IOUS в сравнение с методи без ехографска навигация, включително при непалпируеми тумори, при които е установено предимство спрямо wire-guided localization (19). Тези резултати са подкрепени и от последващи систематични анализи. В метаанализ, включващ 20 рандомизирани проучвания и 2519 пациентки, IOUS е асоциирана с по-висока вероятност за постигане на чисти резекционни граници, включително при непалпируеми тумори (20). По-нов систематичен преглед на рандомизирани проучвания също демонстрира предимство на IOUS спрямо wire-guided localization по отношение на позитивните хирургични граници (21). Тези данни показват, че всяка нова навигационна технология следва да бъде оценявана не само по отношение на техническата осъществимост, но и спрямо вече доказани интраоперативни методи.

Потенциалното предимство на HoloMA е, че подходът не се основава единствено на директна визуализация на тумора в момента на операцията. При системите за mixed-reality навигация виртуалната информация може да бъде пространствено съпоставена с реалната анатомия, като по този начин предоперативният хирургичен план се представя в контекста на актуалното оперативно поле. Самата платформа HoloMA е разработена като near-real-time mixed-reality хирургична навигационна система, при която виртуални модели се наслагват върху физическата анатомия.

При непалпируемите лезии традиционната хирургия може да изисква предварителна локализация, а при wire-guided техниките съществува допълнителна зависимост от

Copyright: © 2026 (CC BY 4.0) by the authors.

позиционирането и стабилността на локализационния проводник. Систематичните анализи определят wire-guided localization като широко използван метод, но посочват неговата инвазивност, дискомфорта за пациентката и риска от дислокация като потенциални ограничения (20,21). В този контекст MR навигацията може да бъде разглеждана като потенциална следваща стъпка към по-интегрирана форма на image-guided хирургия, при която пространствената информация се предоставя директно в оперативното поле.

Особено съществено е приложението на този подход при пациентки след неоадювантна системна терапия. В тази клинична ситуация традиционната концепция за хирургично планиране се усложнява от факта, че анатомичният обект, който е бил видим преди започване на лечението, може да бъде значително променен или да не се визуализира непосредствено преди операцията. Поради тази причина съвременните препоръки подчертават необходимостта от маркиране на първоначалната туморна локализация преди или в началото на неоадювантното лечение (22). Международният консенсус BIG-NABCG препоръчва поставяне на клип в първоначалната туморна локализация. (22).

HoloMA предлага различен начин за използване на информацията. Вместо първоначалната туморна локализация да бъде запазена единствено чрез физически маркер, тя може да бъде представена като пространствено дефинирана виртуална структура, която да бъде съпоставена с актуалната анатомия по време на операцията. По този начин системата потенциално създава връзка между две различни времеви точки – анатомията преди започване на неоадювантното лечение и анатомията по време на хирургичната интервенция. Тази концепция е в съответствие със съвременните препоръки за използване на клинична, образна и топографска информация при определяне на зоната на първоначалния тумор след неоадювантна терапия (22).

Този аспект може да се разглежда като една от най-съществените концептуални характеристики на mixed reality в онкологичната хирургия. Технологията не просто визуализира настоящата анатомия, а потенциално позволява на хирурга да използва и информация за предходното състояние на пациента. По този начин MR може да подпомогне персонализираното хирургично планиране при динамично променяща се анатомия. Въпреки това тази концепция следва да бъде разглеждана като допълваща стандартните методи за локализация, а не като техен доказан заместител.

Намаляването на обема на излишно резецираната тъкан с до 34,6% също има важно клинично значение. Въпросът за оптималния хирургичен обем е централен в органосъхраняващата хирургия. Целта не е максимално голяма резекция, а достатъчна онкологично адекватна резекция при минимално отстраняване на здрава тъкан. Данните за IOUS подкрепят именно тази концепция, тъй като методът позволява едновременно локализиране на лезията и визуална оценка на резекционния обем (19,20,21). Следователно наблюдаваното в настоящата работа намаляване на излишно резецираната тъкан може да се интерпретира като потенциално предимство на пространствената навигация, което подлежи на потвърждение в по-големи сравнителни серии.

Важен въпрос при всяка навигационна система е точността на пространствената регистрация. Демонстрираната в настоящата работа локализационна грешка от 0,6 mm представлява висока техническа точност. Тази стойност обаче не трябва автоматично да се интерпретира като еквивалентна на клинична точност от 0,6

Copyright: © 2026 (CC BY 4.0) by the authors.

mm. Гърдата е деформируема анатомична структура и пространствените взаимоотношения могат да се променят вследствие на позиционирането на пациентката, компресията, хирургичната манипулация, ретракцията и промяната на тъканната геометрия по време на самата резекция. Следователно техническата грешка на системата и реалната клинична грешка при локализиране на целевата зона представляват различни параметри, които следва да бъдат оценявани независимо. От тази гледна точка развитието на системата трябва да бъде насочено не само към висока първоначална точност, но и към поддържане на пространствената регистрация по време на целия оперативен процес.
Интраоперативната ехография и mixed-reality навигацията не следва непременно да бъдат разглеждани като конкурентни технологии. Те предоставят различен тип информация. Ехографията позволява директна визуализация на актуалната тъканна структура и на сонографски видимата лезия, докато MR може да предостави триизмерен пространствен контекст, базиран на предварително получени образни данни. Съчетаването на двете технологии би могло да създаде мултимодална навигационна система, при която MR определя пространствения контекст, а ехографията осигурява динамична интраоперативна верификация. Подобна концепция е особено логична предвид доказаната роля на IOUS при локализацията на непалпируеми тумори и контрола на резекционния обем (19,20,21).
Резултатът, свързан с 94,4% редукция на необходимостта от реоперации при пациентки след неоадювантна терапия, е особено впечатляващ. Този процент представлява относителна редукция, а не процент пациентки, при които е избегната реоперация.
Настоящите данни представляват първоначална клинична оценка на нова навигационна концепция, а не окончателна демонстрация на превъзходство спрямо съществуващите методи. Съществената стойност на резултатите се състои в демонстрираната техническа осъществимост и потенциалната клинична приложимост на mixed-reality навигацията в конкретни ситуации, при които традиционната пространствена ориентация е затруднена. Публикуваните данни за IOUS и локализацията след неоадювантна терапия показват, че съвременната хирургия вече се движи към по-прецизно интегриране на образната информация в оперативния процес. В този контекст резултатите от настоящата работа предполагат, че MR може да представлява следващ етап в развитието на image-guided хирургията на гърдата, но необходимостта от по-големи проспективни и сравнителни проучвания остава съществена.

Изводи

Смесената реалност (mixed reality, MR) представлява перспективно направление в развитието на прецизната и image-guided хирургия на гърдата. Чрез интегриране на пациент-специфични триизмерни анатомични модели с реалната оперативна среда тази технология създава възможност предоперативната образна информация да бъде трансформирана в динамичен интраоперативен навигационен ресурс.
В настоящата оценка приложението на HoloMA демонстрира висока пространствена точност, характеризираща се с локализационна грешка от 0,6 mm, както и потенциал за оптимизиране на хирургичния workflow. Установено е съкращаване на времето за локализация на непалпируеми тумори до 4,7 min и редукция на обема на излишно резецираната тъкан с до 34,6%. При използването на системата не са регистрирани

Copyright: © 2026 (CC BY 4.0) by the authors.

R1 резекции. При пациентки след неоадювантна системна терапия визуализирането на първоначалната туморна локализация подпомага пространственото планиране на хирургичната резекция и е асоциирано с 94,4% редукция на необходимостта от реоперации. При извършване на сентинелна лимфна дисекция е отчетено съкращаване на времето за локализация с 8–16 min.

Получените резултати показват, че приложението на смесена реалност може да има особена клинична стойност в ситуации, при които конвенционалната палпаторна и визуална ориентация е недостатъчна, включително при непалпируеми тумори и при пациентки след неоадювантна системна терапия. Потенциалното предимство на технологията не се ограничава до визуализирането на туморната лезия, а се състои в интегрирането на индивидуализирана триизмерна пространствена информация в реалния хирургичен контекст.

По този начин смесената реалност създава възможност за преход от статично използване на предоперативната образна информация към **динамична интраоперативна навигация**, при която данните за конкретната анатомия на пациента могат да бъдат пространствено съпоставени с оперативното поле в реално време. Това има потенциал да подпомогне както прецизното локализиране на целевата лезия, така и оптимизирането на хирургичния обем и планирането на резекцията.

Въпреки обнадеждаващите резултати, настоящата оценка следва да се разглежда като начална клинична оценка на нова навигационна концепция. Установените показатели не са достатъчни сами по себе си за доказване на превъзходство спрямо утвърдените методи за image-guided хирургия. Необходими са по-големи проспективни, контролирани и сравнителни проучвания с ясно дефинирани клинични, хирургични, патоморфологични и онкологични крайни точки, както и с достатъчно продължително проследяване.

Независимо от тези ограничения, настоящите резултати демонстрират техническата осъществимост и потенциалната клинична приложимост на смесената реалност в хирургията на гърдата. Те подкрепят концепцията, че интегрирането на пациент-специфична триизмерна образна информация в интраоперативната среда може да бъде следваща стъпка в развитието на прецизната, image-guided и персонализирана хирургия на рака на гърдата.

Copyright: © 2026 (CC BY 4.0) by the authors.

Използвана литература

1. Banys-Paluchowski M, et al. Localization Techniques for Non-Palpable Breast Lesions: Current Status, Knowledge Gaps, and Rationale for the MELODY Study (EUBREAST-4/iBRA-NET, NCT 05559411). *Cancers (Basel).* 2023;15(4):1173. doi:10.3390/cancers15041173.
2. Cheung J, et al. Evolution of localization methods for non-palpable breast lesions: a literature review from a translational medicine perspective. *Translational Breast Cancer Research*. 2024;5:15. doi:10.21037/tbcr-23-49.
3. McGhan LJ, et al. Intraoperative Margin Management in Breast-Conserving Surgery: A Systematic Review of the Literature. *Annals of Surgical Oncology*. 2017;24:2825—2839. doi:10.1245/s10434-016-5756-4.
4. Holmes DR, Colfry A, Czerniecki B, et al. Performance and Practice Guideline for the Use of Neoadjuvant Systemic Therapy in the Management of Breast Cancer. Annals of Surgical Oncology. 2015;22(10):3184—3190. doi:10.1245/s10434-015-4753-3
5. Expert Panel on Breast Imaging, Hayward JH, Linden OE, Lewin AE, et al. ACR Appropriateness Criteria® Monitoring Response to Neoadjuvant Systemic Therapy for Breast Cancer: 2022 Update. Journal of the American College of Radiology. 2023;20(5S):S125—S145. doi:10.1016/j.jacr.2023.02.016.
6. Bossuyt V, Provenzano E, Symmans WF, et al. Recommendations for standardized pathological characterization of residual disease for neoadjuvant clinical trials of breast cancer by the BIG-NABCG collaboration. *Annals of Oncology*. 2015;26(7):1280—1291
7. Makanjuola DI, Alkushi A, Al Anazi K. Defining radiologic complete response using a correlation of presurgical ultrasound and mammographic localization findings with pathological complete response following neoadjuvant chemotherapy in breast cancer. *European Journal of Radiology*. 2020;130:109146. doi:10.1016/j.ejrad.2020.109146.
8. Guerini-Rocco E, Botti G, Foschini MP, et al. Role and evaluation of pathologic response in early breast cancer specimens after neoadjuvant therapy: consensus statement. Tumori Journal. 2022;108(3):196—203. doi:10.1177/03008916211062642.
9. J. Zhang, V. Lu, and V. Khanduja, "The Impact of Extended Reality on Surgery: A Scoping Review," International Orthopaedics 47, no. 3 (2023): 611—621.
10. P. L. Chiu, H. Li, K. Y. L. Yap, K. C. Lam, P. R. Yip, and C. L. Wong, "Virtual Reality-Based Intervention to Reduce Preoperative Anxiety in Adults Undergoing Elective Surgery: A Randomized Clinical Trial," JAMA Network Open 6, no. 10 (2023): e2340588.
11. P. Brockmeyer, B. Wiechens, and H. Schliephake, "The Role of Augmented Reality in the Advancement of Minimally Invasive Surgery Procedures: A Scoping Review," Bioengineering 10, no. 4 (2023): 501.
12. R. Magalhães, A. Oliveira, D. Terroso, et al., "Mixed Reality in the Operating Room: A Systematic Review," Journal of Medical Systems 48, no. 1 (2024): 76.
13. T. Kantor, P. Mahajan, S. Murthi, et al., "Role of eXtended Reality Use in Medical Imaging Interpretation for Pre-Surgical Planning and Intraoperative Augmentation," Journal of Medical Imaging 11, no. 6 (2024): 062607.
14. Umphrey L, Lenhard N, Lam SK, Hayward NE, Hecht S, Agrawal P, et al. Virtual global health in graduate medical education a systematic review. Int J Med Educ. 2022 Aug 31;13:230—248. doi: 10.5116/ijme.62eb.94fa.
15. Jin ML, Brown MM, Patwa D, Nirmalan A, Edwards PA. Telemedicine and telesurgery for surgical practices. Curr Probl Surg. 2021;58((12)):100986. doi: 10.1016/j.cpsurg.2021.100986.

Copyright: © 2026 (CC BY 4.0) by the authors.

16. Bilgic E, Turkdogan S, Watanabe Y, Madani A, Landry T, Lavigne D, et al. Effectiveness of telementoring in surgery compared with on-site mentoring a systematic review. Surg Innov. 2017 Aug;24((4)):379—385. doi: 10.1177/1553350617708725.
17. Gray RJ, Pockaj BA, Garvey E, Blair S. Intraoperative Margin Management in Breast-Conserving Surgery: A Systematic Review of the Literature. *Ann Surg Oncol.* 2018;25(1):18—27. doi:10.1245/s10434-016-5756-4.
18. Impact of intraoperative margin optimization strategies compared to standard breast-conserving surgery on oncologic outcomes: a systematic review and meta-analysis of randomized and prospective trials. *World J Surg Oncol.* 2025. doi:10.1186/s12957-025-03959-z.
19. Pan H, Wu N, Ding H, et al. Intraoperative ultrasound guidance is associated with clear lumpectomy margins for breast cancer: a systematic review and meta-analysis. *PLoS One.* 2013;8(10). doi:10.1371/journal.pone.0074028.
20. Krekel NMA, Haloua MH, Lopes Cardozo AMF, et al. Intraoperative ultrasound-guided excision of non-palpable and palpable breast cancer: systematic review and meta-analysis. *Breast Cancer Res Treat.* 2022. PMID: 35760079.
21. Intra-operative ultrasound versus wire-guided localization in the surgical management of non-palpable breast cancers: systematic review and meta-analysis. Breast. 2013. PMID: 23877340.
22. Bossuyt V, Provenzano E, Symmans WF, et al.; BIG-NABCG collaboration. Recommendations for standardized pathological characterization of residual disease for neoadjuvant clinical trials of breast cancer by the BIG-NABCG collaboration. Ann *Oncol.* 2015;26(7):1280—1291. doi:10.1093/annonc/mdv161. PMID: 26019189.

Copyright: © 2026 (CC BY 4.0) by the authors.

IX. ХЕРНИИ НА ПРЕДНА КОРЕМНА СТЕНА

Copyright: © 2026 (CC BY 4.0) by the authors.

ПРИЛОЖЕНИЕ НА БОТУЛИНОВ ТОКСИН КАТО ЧАСТ ОТ МУЛТИМОДАЛНОТО ЛЕЧЕНИЕ НА КОМПЛЕКСНИТЕ СЛЕДОПЕРАТИВНИ ХЕРНИИ.

Д. СТЕФАНОВ, Г. ПОПИВАНОВ, СЛ. АСОВ, Д. ВИДЕВА, В. МИХНЕВА, М. КОНАКЧИЕВА, ПЛ. ИВАНОВ, ЦВ. ПАЙЧЕВА, В. МУТАФЧИЙСКИ

Д. Стефанов1, Г. Попиванов1, Сл. Асов1, Д. Видева2, В. Михнева1, М. Конакчиева1, Пл. Иванов1, Цв. Пайчева1, В. Мутафчийски1
1. Военномедицинска академия – София
2. УМБАЛ „Св. Иван Рилски" – София

Увод: Лечението на херниите на предна коремна стена често се възприема от пациентите и от много хирурзи като рутинно и лесно. Това възприятие може да се окаже много подвеждащо при т.нар. комплексни хернии, при които стандартните техники могат да доведат до сериозни технически трудности, висок риск от рецидиви и дори до заплаха за живота на пациента, ако се стигне до компартмент синдром.
Представяне на клиничните случаи: Пациент №1 – представя се за 47-годишен мъж със затлъстяване и комплексна следоперативна херния след перитонит и некротичен фасциит с множество ревизии на оперативната рана и лечение с VAC© и две последващи неуспешни интервенции с поставяне на платно. Херниалният дефект имаше следните параметри: ширина на хернията – 137 мм, ширина на косите мускули – 27.5 и 25 мм, loss of domain – 17.5%, rectus-to-defect ratio – 0.72, обем на хернията – 2 415 см3. Приложен беше многоетапен подход с отслабване с 20%, след което беше приложен ботулинов токсин по схемата Smoot-Zielinski - от всяка страна в три точки по предна аксиларна линия бяха инфилтрирани по 24 мл Dysport 300 UI. Постигна се намаляване на ширината на дефекта с 2 см и удължаване на латералните мускули, намаляване на обема на хернията на 1 906 см3 и loss of domain на 15.9%. Като последен етап се извърши двустранна компонентна сепарация с TAP с безпроблемен следоперативен период. В този случай ботулиновият токсин беше приложен не като класически подход за избягване на задната компонентна сепарация, а с цел първично затваряне на дефекта. Пациент №2 – касае се за 51 г. мъж със следоперативна херния със следните параметри: ширина на хернията – 137 мм, ширина на косите мускули – 23 мм, loss of domain - 15%, rectus-to-defect ratio – 0.8, обем на хернията – 1 686 см3. Приложена беше същият подход.
Заключение: Комплексните хернии на предна коремна стена са сложна патология, която много често изисква мултидисциплинарен подход. Най-важното условие за успешното им лечение е прецизна оценка на хернията и рисковите фактори и правилно планиране на лечението. Ботулиновият токсин е безопасно и полезно помощно средство в лечението на комплексните вентрални хернии.
Ключови думи: комплексна вентрална херния, химическа сепарация, ботулинов токсин.

Copyright: © 2026 (CC BY 4.0) by the authors.

APPLICATION OF BOTULINUM TOXIN AS PART OF THE MULTIMODAL TREATMENT OF COMPLEX POSTOPERATIVE HERNIAS

D. Stefanov1, G. Popivanov1, S. Asov1, D. Videva2, V. Mihneva1, M. Konakchieva1, P. Ivanov1, Ts. Paycheva1, V. Mutafchiyski1
1. Military Medical Academy – Sofia
2. University Hospital "St. Ivan Rilski" – Sofia

Introduction: The treatment of anterior abdominal wall hernias is often perceived by patients and by many surgeons as routine and easy. This perception can be highly misleading in so-called complex hernias, where standard techniques may lead to serious technical difficulties, a high risk of recurrence, and even a threat to the patient's life if compartment syndrome develops.
Case presentation: Patient No.1 – a 47-year-old obese man presented with a complex postoperative hernia following peritonitis and necrotizing fasciitis, with multiple wound revisions and treatment with VAC©, followed by two unsuccessful mesh repair procedures. The hernia defect had the following parameters: hernia width – 137 mm; oblique muscle width – 27.5 and 25 mm; loss of domain – 17.5%; rectus-to-defect ratio – 0.72; hernia volume – 2,415 cm3. A multistage approach was applied, beginning with 20% weight reduction, after which botulinum toxin was administered according to the Smoot-Zielinski protocol: 24 mL of Dysport 300 IU was infiltrated on each side at three points along the anterior axillary line. This resulted in a 2 cm reduction in defect width and lengthening of the lateral muscles, with a reduction in hernia volume to 1,906 cm3 and loss of domain to 15.9%. As the final stage, bilateral component separation with TAR was performed, with an uneventful postoperative course. In this case, botulinum toxin was not used as a classic approach to avoid posterior component separation, but rather to enable primary closure of the defect. Patient No.2 – this was a 51-year-old man with a postoperative hernia with the following parameters: hernia width – 137 mm; oblique muscle width – 23 mm; loss of domain – 15%; rectus-to-defect ratio – 0.8; hernia volume – 1,686 cm3. The same approach was applied.
Conclusion: Complex anterior abdominal wall hernias are a challenging pathology that very often requires a multidisciplinary approach. The most important prerequisite for successful treatment is precise assessment of the hernia and risk factors, together with proper treatment planning. Botulinum toxin is a safe and useful adjunct in the treatment of complex ventral hernias.
Keywords: complex ventral hernia, chemical separation, botulinum toxin.

Copyright: © 2026 (CC BY 4.0) by the authors.

ЗНАЧЕНИЕ НА ПРЕДОПЕРАТИВНАТА КОМПЮТЪРНА ТОМОГРАФИЯ ПРИ ДИАГНОСТИКАТА И ПЛАНИРАНЕТО НА ОПЕРАТИВНИЯ ПОДХОД ПРИ ВЕНТРАЛНИ ХЕРНИИ.

Г. СТОЯНОВ, В. ПАВЛОВ, ХР. БОЯДЖИЕВ, А. КОЙЧЕВ , Х. АДЕМ, СВ. МАСЛЯНКОВ, М. СОКОЛОВ, СВ. ТОШЕВ

Г. Стоянов 1,2; В. Павлов 1,2; Хр. Бояджиев 1,2; А. Койчев 1,2; Х. Адем 1,2; Св. Маслянков 1,2;, М. Соколов 1,2; Св. Тошев 1,2
1-Медицински университет - София;
2-УМБАЛ Александровска" болница, Клиника по хирургия

Keywords: Вентрална херния, Компютърна томография (КТ), Предоперативно планиране, Реконструкция на коремната стена (AWR)

Въведение: Съвременната концепция за реконструкция на коремната стена (AWR) дефинира вентралната херния не като изолиран фасциален дефект на коремната стена, а като системно дегенеративно и биомеханично заболяване. Подобно на всяко друго комплексно заболяване, адекватното и дългосрочно успешно лечение изисква прецизна и обективна образна диагностика. В този контекст, предоперативната компютърна томография (КТ) се налага като фундаментален инструмент за пространствено и тъканно картографиране, преодоляващ субективните ограничения на стандартния физикален преглед
Цел: Да се анализира клиничната стойност и предиктивният потенциал на предоперативния КТ анализ при планирането на оперативния подход при вентрални хернии въз основа на актуалната медицинска литература.
Материал и методи: Извършен е критичен преглед на съвременни клинични проучвания и гайдлайни, изследващи връзката между КТ параметрите (морфометрични показатели, качество на мускулатурата и волуметрични съотношения) и изхода от хирургичното лечение.
Резултати: Проучванията в световната литература показват, че макар някои данни да остават дискусионни, КТ осигурява ценни насоки в няколко основни аспекта:
• Прогнозиране на Loss of Domain (LOD): Чрез изчисляване на КТ-базираните волуметрични показатели (съотношението между обема на херниалния сак и коремната кухина) може обективно да се определи наличието на Loss of Domain и да се оцени рискът от абдоминален компартмент синдром или невъзможност за първично затваряне на фасцията.
• Предварително оразмеряване на платното: КТ данните спомагат за предварителното определяне на необходимия размер на ендопротезата (платното) при естествен мускулен тонус.
• Предикция на оперативната техника: Максималната ширина на дефекта и състоянието на коремната мускулатура се очертават като потенциални ориентири за предвиждане на нуждата от техники за разделяне на компонентите (CST/TAR).
• Диагностика на скрити дефекти: Методът позволява обективизиране на непалпируеми (окултни) дефекти – критично предимство при пациенти със затлъстяване.
• Тъканен статус: Промените в мускулната архитектура и степента на мастна инфилтрация се проучват като възможни предиктори за дългосрочния успех и риска от рецидив.
Заключение: Въпреки че част от КТ критериите все още не са напълно стандартизирани, предоперативният КТ анализ заема все по-важно място в херниологията. Той подпомага

Copyright: © 2026 (CC BY 4.0) by the authors.

прехода към персонализиран стратегически подход при лечението на вентрални херии, като обективизира рисковете от периоперативни усложнения и спомага за избора на реконструктивна техника спрямо индивидуалния анатомичен статус на пациента.

THE ROLE OF PREOPERATIVE COMPUTED TOMOGRAPHY IN THE DIAGNOSIS AND SURGICAL PLANNING OF VENTRAL HERNIAS

G. Stoyanov[1,2]; V. Pavlov[1,2]; H. Boyadzhiev[1,2]; A. Koychev[1,2]; H. Adem[1,2]; S. Maslyankov[1,2]; M. Sokolov[1,2]; S. Toshev[1,2]
[1] Medical University of Sofia, Bulgaria
[2] Department of Surgery, University Hospital "Alexandrovska," Sofia, Bulgaria
Keywords: *ventral hernia; computed tomography (CT); preoperative planning; abdominal wall reconstruction (AWR)*

Introduction: The contemporary concept of abdominal wall reconstruction (AWR) considers ventral hernia not as an isolated fascial defect of the abdominal wall, but as a systemic degenerative and biomechanical disorder. As with any complex disease, achieving an adequate and durable treatment outcome requires precise and objective imaging assessment. In this context, preoperative computed tomography (CT) has emerged as a fundamental tool for three-dimensional anatomical and tissue mapping, overcoming the subjective limitations of conventional physical examination.
Aim: To analyze the clinical value and predictive potential of preoperative CT assessment in planning the surgical approach to ventral hernias, based on the current medical literature.
Materials and Methods: A critical review of contemporary clinical studies and guidelines was performed, focusing on the relationship between CT parameters—including morphometric measurements, muscle quality, and volumetric ratios—and surgical outcomes.
Results: The available international literature indicates that, although some findings remain controversial, CT provides valuable information in several key areas:

- **Prediction of Loss of Domain (LOD):** CT-based volumetric measurements, particularly the ratio between hernia sac volume and abdominal cavity volume, can objectively identify Loss of Domain and help assess the risk of abdominal compartment syndrome or failure of primary fascial closure.
- **Preoperative mesh sizing:** CT measurements can assist in estimating the required size of the prosthetic mesh under physiological muscle tension.
- **Prediction of the surgical technique:** The maximum defect width and the condition of the abdominal wall musculature have emerged as potential parameters for predicting the need for component separation techniques (CST/TAR).
- **Detection of occult defects:** CT enables objective identification of clinically occult or non-palpable defects, representing a particularly important advantage in patients with obesity.
- **Tissue quality assessment:** Changes in muscle architecture and the degree of fatty infiltration are being investigated as potential predictors of long-term surgical success and recurrence risk.

Conclusion: Although some CT-based criteria have not yet been fully standardized, preoperative CT assessment is assuming an increasingly important role in contemporary hernia surgery. It supports the transition toward a personalized, strategy-based approach to ventral hernia repair by objectively characterizing the risk of perioperative complications and facilitating selection of the appropriate reconstructive technique according to the patient's individual anatomical characteristics.

Copyright: © 2026 (CC BY 4.0) by the authors.

LESS-TEP СЛЕД TEP/TAPP: ВЪЗМОЖЕН ЛИ Е ПОВТОРНИЯТ ПРЕПЕРИТОНЕАЛЕН ПОДХОД?

ТЕОДОР АТАНАСОВ, КАТЯ ТОДОРОВА, АЛЕКСАНДЪР ЦВЕТАНОВ

Теодор Атанасов1, Катя Тодорова1, Александър Цветанов1
1 УМБАЛ Софиямед" - София"
E-mail: katya.todorowa@gmail.com

Keywords: LESS-TEP, рецидивна ингвинална херния, TEP, TAPP

Въведение: Рецидивната ингвинална херния след предходна лапароендоскопска пластика представлява значимо техническо предизвикателство поради нарушените анатомични планове, фиброзните промени и наличието на имплантирано платно в преперитонеалното пространство. Повторният тотално екстраперитонеален достъп, особено чрез един кожен разрез (LESS-TEP), допълнително повишава техническата сложност на реоперацията. Целта на настоящото проучване е да представи 10-годишния ни опит с LESS-TEP при рецидивни ингвинални хернии след предходна TEP или TAPP пластика.
Материал и методи: Извършен е ретроспективен анализ на проспективно поддържана оперативна база данни за периода 2016—2026 г. От 3827 пациенти, оперирани по повод ингвинална херния, са идентифицирани около 299 случая на рецидив, от които 24 са след документирана и странично-съответстваща предходна TEP или TAPP пластика. Всички 24 рецидивни хернии са реоперирани чрез LESS-TEP техника. Анализирани са демографски характеристики, първична техника, латералност, интервал до рецидива, оперативно време, конверсии, усложнения и болничен престой.
Резултати: Всички пациенти са мъже, със средна възраст 51,6±13,4 години и BMI 26,8±3,7 kg/m². Първичната операция е TAPP при 14 (58,3%) и TEP при 10 (41,7%) пациенти. Рецидивите са леви при 14 (58,3%), десни при 9 (37,5%) и билатерални при 1 (4,2%). При пациентите с известна дата на първичната операция (18 от 24) медианният интервал до рецидива е 2 години, при диапазон 0—11 години. Средното оперативно време на LESS-TEP реоперацията е 91,4±30,9 min. Не са регистрирани конверсии, интраоперативни или постоперативни усложнения, а средният болничен престой е 1,7±0,8 дни.
Заключение: Повторният екстраперитонеален достъп чрез LESS-TEP е технически осъществим при рецидивни ингвинални хернии след предходна TEP или TAPP пластика. В настоящата серия всички 24 реоперации са завършени чрез планирания LESS-TEP достъп, без необходимост от конверсия и без регистрирани периоперативни усложнения. Получените резултати показват, че при значителен опит в екстраперитонеалната хирургия повторното навлизане в вече оперираното преперитонеално пространство може да бъде приложимо и при тази технически сложна група пациенти.

Copyright: © 2026 (CC BY 4.0) by the authors.

LESS-TEP AFTER TEP/TAPP: IS REPEAT PREPERITONEAL ACCESS FEASIBLE?

Teodor Atanasov[1], Katya Todorova[1], Aleksandar Tsvetanov[1]
[1] University Hospital "Sofiamed," Sofia, Bulgaria
E-mail: *katya.todorowa@gmail.com*

Keywords: LESS-TEP; recurrent inguinal hernia; TEP; TAPP

Introduction: Recurrent inguinal hernia following previous laparo-endoscopic repair represents a significant technical challenge due to disruption of the normal anatomical planes, fibrotic changes, and the presence of previously implanted mesh within the preperitoneal space. Repeat totally extraperitoneal access, particularly through a single skin incision using the LESS-TEP technique, further increases the technical complexity of reoperation.
The aim of the present study is to report our 10-year experience with LESS-TEP for recurrent inguinal hernias following previous TEP or TAPP repair.
Materials and Methods: A retrospective analysis was performed using a prospectively maintained operative database covering the period from 2016 to 2026. Of 3,827 patients who underwent surgery for inguinal hernia, approximately 299 recurrent cases were identified. Of these, 24 had a documented, ipsilateral recurrence following previous TEP or TAPP repair.
All 24 recurrent hernias were reoperated using the LESS-TEP technique. Demographic characteristics, primary repair technique, laterality, interval to recurrence, operative time, conversion rates, complications, and length of hospital stay were analyzed.
Results: All patients were male, with a mean age of 51.6 ± 13.4 years and a mean BMI of 26.8 ± 3.7 kg/m^2. The primary repair was performed using TAPP in 14 patients (58.3%) and TEP in 10 patients (41.7%).
Recurrences were left-sided in 14 patients (58.3%), right-sided in 9 (37.5%), and bilateral in 1 patient (4.2%). Among patients with a known date of the primary repair (18 of 24), the median interval to recurrence was 2 years, with a range of 0—11 years.
The mean operative time for LESS-TEP reoperation was 91.4 ± 30.9 minutes. No conversions or intraoperative or postoperative complications were recorded. The mean hospital stay was 1.7 ± 0.8 days.
Conclusion: Repeat extraperitoneal access using the LESS-TEP technique is technically feasible for recurrent inguinal hernias following previous TEP or TAPP repair. In the present series, all 24 reoperations were completed using the planned LESS-TEP approach, with no need for conversion and no recorded perioperative complications.
These findings suggest that, in the hands of surgeons with substantial experience in extraperitoneal surgery, re-entry into a previously operated preperitoneal space may be a feasible option even in this technically challenging patient population.

Увод
Лапароендоскопските техники за лечение на ингвиналната херния са утвърдена част от съвременната хирургична практика. Тотално екстраперитонеалната пластика (TEP) и трансабдоминалната препаритонеална пластика (TAPP) позволяват широко покриване на миопектинеалния отвор с препаритонеално платно и са свързани с благоприятни ранни резултати при достатъчен хирургичен опит. Независимо от усъвършенстването на техниката, рецидивът остава възможно късно или ранно усложнение и лечението му е значително по-сложно от това на първичната херния.

Copyright: © 2026 (CC BY 4.0) by the authors.

Особено предизвикателство представлява рецидивът след предходна TEP или TAPP пластика. При тези пациенти в преперитонеалното пространство е правена дисекция и е поставено синтетично платно. При реоперацията нормалните анатомични планове могат да бъдат нарушени от фиброза и адхезии, а отношението между перитонеума, старото платно, епигастралните съдове, семенната връв и структурите на миопектинеалния отвор може да бъде съществено променено. Поради това повторната преперитонеална дисекция е свързана с риск от перитонеални лезии, кървене, увреждане на околните структури и невъзможност за безопасно създаване на достатъчно работно пространство.
Международните HerniaSurge препоръки приемат принципа за смяна на оперативния план при рецидив: след предходна отворена предна пластика се препоръчва лапароскопски преперитонеален достъп, а след предходна лапароскопска пластика – отворен преден достъп [1]. Актуализацията на HerniaSurge от 2023 г. не променя основния принцип, като подчертава необходимостта решенията при комплексни случаи да се основават на наличните доказателства, характеристиките на пациента и експертизата на хирурга [2]. В по-ранните насоки на International Endohernia Society (IEHS) също се обсъжда възможността за повторен минимално инвазивен подход, но при високо ниво на техническа експертиза [3].
Въпреки утвърдения алгоритъм през последните две десетилетия са публикувани серии с повторен TEP (ReTEP), повторен TAPP (reTAPP), enhanced-view TEP (eTEP) и роботизиран reTAPP. Резултатите са разнопосочни - от серии без конверсии и значими усложнения до проучвания със съществен процент конверсии поради плътни адхезии и невъзможност за безопасна дисекция. Това поддържа дискусията дали предходната TEP/TAPP представлява абсолютна техническа пречка за повторен преперитонеален достъп или по-скоро относително ограничение, зависещо от селекцията на пациента и опита на екипа.
LESS-TEP представлява модификация на тотално екстраперитонеалната пластика, при която инструментите се въвеждат през един кожен разрез. Данните за TEP през един кожен разрез при първични ингвинални хернии са значително повече от тези за използването му в реоперативна анатомия. Поради това настоящото проучване има за цел да представи 10-годишния опит на един център с LESS-TEP при рецидивни ингвинални хернии след предходна TEP или TAPP пластика и да постави резултатите в контекста на наличната литература за повторния posterior approach.

Методи
Извършен е ретроспективен анализ на проспективно поддържана оперативна база данни за периода 2016-2026 г. За този период са оперирани общо 3827 пациенти по повод ингвинална херния. В базата са идентифицирани приблизително 299 рецидивни хернии след различни видове предходни пластики. За настоящия анализ са включени само пациенти с TEP или TAPP интервенция, съответстваща по страна на последващия рецидив. Така е формирана група от 24 пациенти.
Двадесет и четирите случая представляват 8,0% от идентифицираните рецидивни хернии и приблизително 0,63% от общия оперативен обем за периода. Този относителен дял не следва да се интерпретира като честота на рецидив след TEP/TAPP, тъй като в базата няма пълно структурирано дългосрочно проследяване на всички пациенти, първично оперирани с лапароендоскопска техника, и следователно не е наличен подходящ знаменател за изчисляване на истинска кумулативна recurrence rate.

Copyright: © 2026 (CC BY 4.0) by the authors.

Всички 24 пациенти са реоперирани чрез тотално екстраперитонеален достъп с един кожен разрез (LESS-TEP). Анализирани са пол, възраст, индекс на телесна маса (BMI), клас по American Society of Anesthesiologists (ASA), вид на предходната лапароендоскопска пластика, латералност на рецидива, интервал между първичната операция и реоперацията, оперативно време, използване на дрен, необходимост от конверсия, интраоперативни и постоперативни усложнения и продължителност на болничния престой.

Непрекъснатите променливи са представени със средна стойност и стандартно отклонение, а при налични данни – и с медиана и диапазон. Категориалните променливи са представени като абсолютни и относителни честоти. Поради ограничения размер на извадката и липсата на сравнителна група не са прилагани тестове за статистическа значимост между подгрупите; анализът има описателен и хипотезогенериращ характер.

Резултати

Всички включени пациенти са мъже. Средната възраст е 51,6 ± 13,4 години, при медиана 51 години и диапазон 28–81 години. Средният BMI е 26,8 ± 3,7 kg/m², при медиана 25,5 kg/m² и диапазон 22,2–34,0 kg/m². Петима пациенти са ASA I, 16 – ASA II, а трима – ASA III (Таблица 1).

Показател	**Стойност**
Пол	24 мъже (100%)
Възраст (години)	51,6 ± 13,4; медиана 51; диапазон 28–81
Ръст / тегло	178 ± 7 cm / 85 ± 13 kg
BMI (kg/m²)	26,8 ± 3,7; медиана 25,5; диапазон 22,2–34,0
ASA I / II / III	5 (20,8%) / 16 (66,7%) / 3 (12,5%)

Таблица 1. Демографски и клинични характеристики на пациентите (n=24)

Предходната операция е TAPP при 14 пациенти (58,3%) и TEP при 10 (41,7%). Рецидивът е левостранен при 14 пациенти (58,3%), десностранен при 9 (37,5%) и билатерален при 1 пациент (4,2%). При 18 от 24 пациенти е налична надеждна информация за годината на първичната операция. При тях медианният интервал до реоперацията е 2 години, средният – 3,8 години, а диапазонът е 0–11 години. При трима пациенти реоперацията е извършена в рамките на същата календарна година, докато при други трима интервалът достига 11 години (Таблица 2).

Показател	**Стойност**
Предходна техника – TAPP	14 (58,3%)
Предходна техника – TEP	10 (41,7%)
Лява	14 (58,3%)
Дясна	9 (37,5%)
Билатерална	1 (4,2%)
Известна дата на първичната операция	18/24 (75%)
Интервал до реоперацията (n=18)	медиана 2 г.; средно 3,8 г.; диапазон 0–11 г.

Таблица 2. Характеристики на рецидива и предходната лапароендоскопска пластика

Copyright: © 2026 (CC BY 4.0) by the authors.

Средното оперативно време при LESS-TEP реоперацията е 91,4 ± 30,9 min, при медиана 85 min и диапазон 35-180 min. Дрен е използван при 22 от 24 пациенти (91,7%). Всички 24 интервенции са завършени чрез планирания LESS-TEP достъп. Не са регистрирани конверсии, интраоперативни или постоперативни усложнения в анализирания периоперативен период. Средният болничен престой е 1,7 ± 0,8 дни, с медиана 2 дни и диапазон 1-3 дни (Таблица 3).

Показател	**Стойност**
Оперативно време (min)	91,4 ± 30,9; медиана 85; диапазон 35-180
Използване на дрен	22 (91,7%) да / 2 (8,3%) не
Конверсия	0 (0%)
Интраоперативни усложнения	0 (0%)
Постоперативни усложнения	0 (0%)
Болничен престой (дни)	1,7 ± 0,8; медиана 2; диапазон 1-3

Таблица 3. Периоперативни показатели при LESS-TEP реоперацията (n=24)

Дискусия

Настоящата серия показва, че повторното навлизане в вече оперираното преперитонеално пространство чрез LESS-TEP е технически осъществимо при селектирана група пациенти и в условията на значителен опит с екстраперитонеалната хирургия. При всички 24 пациенти планираният подход е завършен без конверсия, а в анализирания периоперативен период не са регистрирани интраоперативни или постоперативни усложнения. Тези резултати трябва да бъдат интерпретирани като данни за техническа приложимост, а не като доказателство за превъзходство на повторния преперитонеален подход спрямо препоръчвания преден достъп.

Съществуващите насоки отдават приоритет на принципа за смяна на анатомичния план. HerniaSurge препоръчва при рецидив след предходна laparo-endoscopic repair да се използва отворена пластика, тъй като преперитонеалното пространство вече е било дисецирано [1]. Този подход има ясна анатомична логика и цели да избегне повторна дисекция в зоната на старото платно и фиброзата. В същото време доказателствената база за конкретната ситуация на първи рецидив след TEP/TAPP остава ограничена и включва предимно ретроспективни серии от специализирани центрове.

Една от най-ранните публикации за повторна TEP е тази на Ferzli и сътр. от 2004 г. Авторите започват лапароскопски 20 операции след предходна TEP, като 12 са за ипсилатерален рецидив и 8 за нова контралатерална херния. Само една процедура е конвертирана към отворена операция и при проследяване 28-74 месеца не е съобщен повторен рецидив [4]. В последваща серия Ferzli и Khoury описват 21 reTEP след предходна TEP, но при пет пациенти се налага конверсия поради невъзможност за създаване на пространство, перитонеални лезии или кървене [5]. Тези две публикации показват, че техническата осъществимост може да варира значително дори в рамките на сходна експертна практика.

Ertem и сътр. анализират пет след предходна TEP/TAPP. Средното оперативно време е 93 min, което е практически идентично със средната стойност 91,4 min в настоящата серия. При два reTEP случая без предходна фиксация авторите описват,

Copyright: © 2026 (CC BY 4.0) by the authors.

че старото платно остава към перитонеалната страна по време на дисекцията и това улеснява създаването на нов работен план. Не са наблюдавани конверсии или усложнения [6]. Този технически детайл подчертава значението на характеристиките на първичната операция, които често не са напълно известни при реоперацията.

По-голяма серия на van den Heuvel и Dwars включва 53 attempted reTAPP repairs при 51 пациенти след предходен posterior repair. Две операции са конвертирани поради тежки адхезии, а при един пациент адхезиите към старото платно налагат лигиране на vas deferens. При средно проследяване 70 месеца не е установен рецидив при клиничния преглед [7]. Публикацията илюстрира едновременно потенциала на повторната минимално инвазивна пластика и специфичния риск от работа около старото платно.

Fernandez-Alberti и сътр. сравняват reTAPP с Lichtenstein при рецидив след предходна лапароскопска пластика. От 28 планирани reTAPP интервенции 24 (86%) са завършени лапароскопски, а при 4 пациенти (14%) е необходима конверсия към отворена операция поради технически затруднения. Повторен рецидив е наблюдаван при по един пациент в двете групи. Авторите приемат reTAPP като възможна опция във високо специализирани центрове, но подчертават необходимостта от по-големи сравнителни проучвания [8].

В по-нова серия Shenoy и Makat представят 16 пациенти с рецидив след предходна преперитонеална пластика. Петнадесет са лекувани чрез reTAPP и един чрез eTEP. Не е имало конверсии към отворена операция, а при проследяване 2-9 години не е документиран повторен рецидив. Като основни причини за рецидива са идентифицирани миграция на платното, недостатъчен размер на mesh и неадекватна фиксация [9]. Тези данни са важни, защото насочват към необходимостта при реоперацията да се търси не само дефектът, но и конкретният механизъм на failure на първичната пластика.

Особено важни за настоящия анализ са две публикации от 2026 г. Mainik и сътр. съобщават опит с 79 пациенти, оперирани чрез RE-TEP след предходна минимално инвазивна пластика. Подробни периоперативни и постоперативни данни са анализирани при 30 пациенти. В тази подгрупа не са регистрирани конверсии, интраоперативни или постоперативни усложнения, повторни операции или доказан рецидив [10]. Тези резултати са близки до наблюдаваното в нашата серия и подкрепят възможността reTEP да бъде приложима в силно селектирани случаи.

От друга страна, Tabriz, Khmara и Weyhe представят сравнителни данни, които налагат по-предпазлива интерпретация. От 66 процедури, започнати като ReTEP при първи рецидив след TEP/TAPP, 18 (27,3%) са конвертирани към Lichtenstein, като основната причина са адхезии, възпрепятстващи безопасното създаване на работно пространство [11]. Авторите заключават, че техните данни подкрепят принципа на препоръките за смяна на оперативния план [11]. Контрастът между тази серия, Mainik и настоящите резултати подчертава хетерогенността на реоперативната анатомия и вероятното влияние на селекцията на пациентите.

Механизми на рецидива и технически съображения

Рецидивът след лапароендоскопска пластика не е еднородно събитие. В класическото мултицентрово проучване на Felix и сътр., включващо 10 053 TAPP/TEP пластики, сред установените механизми на технически неуспех са недостатъчна латерална дисекция, недостатъчен размер на платното, пропуснат липом по хода на кордона,

Copyright: © 2026 (CC BY 4.0) by the authors.

пропусната херния [12]. Тези фактори са предимно технически и потенциално предотвратими.
Sato и сътр. оценяват операцията по различен начин - чрез заслепено видео ревю на първичните TAPP процедури. Авторите установяват значението на недостатъчното постеролатерално припокриване и показват, че стандартизирането на покриването на миопектинеалния отвор е свързано с намаляване на рецидивите в тяхната практика [13]. При повторна операция позицията и размерът на старото платно следователно трябва да бъдат разглеждани не само като техническа пречка, а и като възможен източник на информация за механизма на рецидива.
В настоящата серия интервалът до реоперацията варира от същата календарна година до 11 години. Ранните случаи могат да бъдат съвместими с технически неуспехи на първичната пластика, докато късните рецидиви вероятно представляват по-хетерогенна група. Поради непълната информация за размера, вида, позицията и фиксацията на първичното платно не е възможно надеждно причинно-следствено категоризиране на рецидивите, поради което подобна интерпретация следва да остане предпазлива.
При повторния преперитонеален подход ключовият фактор не е броят на кожните разрези, а наличието на безопасен тъканен план. Агресивното отделяне или експлантация на добре интегрирано старо платно може да увеличи риска от съдова, перитонеална или увреждане на кордона. Необходимо е добра ориентация и ясно идентифициране на пространството на Retzius, Cooper-овия лигамент, долните епигастрални и илиачните съдове, vas deferens и съдовете на тестиса, както и адекватно покритие на целия миопектинеален отвор. В същото време трябва да се взема решение за промяна на оперативната стратегия навреме, когато безопасният преперитонеален план не може да бъде създаден.

Ролята на LESS TEP
Отделен въпрос е дали достъпът с един кожен разрез добавя съществен риск към вече технически сложната повторна преперитонеална дисекция. Съществуващите сравнителни данни са почти изцяло от първични ингвинални хернии и не трябва директно да се отнасят към реоперативната хирургия. Мета-анализът на Prassas и сътр. включва шест рандомизирани проучвания и 636 пациенти и не установява значими различия между TEP през един кожен разрез и стандартна TEP по отношение на обща заболеваемост, конверсии, перитонеални лезии, значимо кървене, образуване на сером или хематом, хронична болка, рецидив и болничен престой [14].
По-нов систематичен обзор и мета-анализ на Chen и сътр. от 2026 г. включва 23 проучвания и 2894 пациенти. LESS TEP е свързана с малко по-дълго средно оперативно време при едностранни пластики, но общите усложнения, болничният престой и честота на рецидиви са сравними с multi-port TEP. Наблюдавани са по-ниска болка на седмия постоперативен ден и по-висока козметична удовлетвореност, като тези предимства не са устойчиви във всички анализи в отделни подгрупи [15]. Тези данни подкрепят техническата приложимост на TEP с един кожен разрез при първични хернии, но не доказват еквивалентност в реоперативна анатомия.
Роботизираната хирургия също разширява концепцията за повторен преперитонеален достъп. de Freitas Amaral и сътр. описват robotic reTAPP при 19 пациенти с 27 рецидивни хернии след предходна лапароскопска пластика.

Copyright: © 2026 (CC BY 4.0) by the authors.

Регистрирани са две интраоперативни увреди на долните епигастрални съдове и три усложенения на мястото на хирургичен достъп - два серома и един хематом [16]. Това показва, че съвременните технологии могат да улеснят сложната дисекция, но не елиминира рисковете, присъщи на повторното навлизане във вече оперираното преперитонеално пространство.

Ограничения

Настоящото проучване има няколко съществени ограничения. Анализът е ретроспективен и едноцентров, а групата включва само 24 пациенти. Липсва контролна група със случаи оперирани спрямо международните препоръки, поради което не могат да бъдат правени сравнителни заключения за LESS-TEP спрямо Lichtenstein по отношение на оперативно време, заболеваемост, хронична болка, пациент-ориентирани резултати или повторен рецидив.

При шест пациенти липсва надеждна информация за датата на първичната операция. Не е налична пълна документация за вида, размера, позицията и фиксацията на първично имплантираното платно. Това ограничава анализа на конкретните механизми на рецидива.

Липсата на регистрирани периоперативни усложнения при 24 пациенти не трябва да се интерпретира като доказателство за липса на риск, тъй като размерът на извадката не позволява надеждна оценка на редки усложнения. Допълнително, в настоящия анализ не е включена структурирана дългосрочна оценка на всички пациенти за повторен рецидив, хронична болка и качество на живот. Поради това основният извод на проучването се отнася до техническата осъществимост и непосредствените периоперативни резултати.

Изводи

Повторният екстраперитонеален достъп чрез LESS-TEP е технически осъществим при пациенти с рецидивна ингвинална херния след предходна TEP или TAPP пластика. В настоящата серия всички 24 реоперации са завършени чрез планирания LESS-TEP достъп, без необходимост от конверсия и без регистрирани периоперативни усложнения.

Получените резултати са съпоставими с част от публикуваните експертни серии за RE-TEP и reTAPP, но литературата остава неоднородна. Съвременните сравнителни данни демонстрират, че повторната преперитонеална дисекция може да бъде свързана със значителен риск от конверсия и локални симптоми, поради което настоящото проучване не подкрепя промяна на утвърдения в международните препоръки алгоритъм.

Предходната TEP/TAPP не трябва да се разглежда като абсолютна техническа пречка за повторен преперитонеален достъп, но LESS-TEP след предходна такава пластика следва да остане опция при значителен опит на хирурга в екстраперитонеалната и хирургията през един кожен разрез, с ясна готовност за промяна на оперативния план, когато безопасна дисекция не е възможна.

Copyright: © 2026 (CC BY 4.0) by the authors.

Литература

1. HerniaSurge Group. International guidelines for groin hernia management. Hernia. 2018;22(1):1-165. doi:10.1007/s10029-017-1668-x.
2. Stabilini C, van Veenendaal N, Aasvang E, Agresta F, Aufenacker T, Berrevoet F, et al. Update of the international HerniaSurge guidelines for groin hernia management. BJS Open. 2023;7(5):zrad080. doi:10.1093/bjsopen/zrad080.
3. Bittner R, Arregui ME, Bisgaard T, Dudai M, Ferzli GS, Fitzgibbons RJ, et al. Guidelines for laparoscopic (TAPP) and endoscopic (TEP) treatment of inguinal hernia [International Endohernia Society (IEHS)]. Surg Endosc. 2011;25(9):2773-2843.
4. Ferzli GS, Shapiro K, DeTurris SV, Sayad P, Patel S, Graham A, et al. Totally extraperitoneal (TEP) hernia repair after an original TEP: is it safe, and is it even possible? Surg Endosc. 2004;18(3):526-528. doi:10.1007/s00464-003-8211-0.
5. Ferzli GS, Khoury GE. Treating recurrence after a totally extraperitoneal approach. Hernia. 2006;10(4):341-346. doi:10.1007/s10029-006-0106-2.
6. Ertem M, Ozben V, Gok H, Ozveri E. Relaparoscopic treatment of recurrences after previous laparoscopic inguinal hernia repair. Minim Invasive Surg. 2013;2013:260131. doi:10.1155/2013/260131.
7. van den Heuvel B, Dwars BJ. Repeated laparoscopic treatment of recurrent inguinal hernias after previous posterior repair. Surg Endosc. 2013;27(3):795-800. doi:10.1007/s00464-012-2514-y.
8. Fernandez-Alberti J, Iriarte F, Croceri RE, Medina P, Porto EA, Pirchi DE. Laparoscopic treatment (reTAPP) for recurrence after laparoscopic inguinal hernia repair. Hernia. 2021;25(5):1301-1307. doi:10.1007/s10029-020-02357-6.
9. Shenoy KG, Makam R. Feasibility and safety of redo laparoscopic repair of recurrent inguinal hernia following previous endolaparoscopic repair. J Minim Access Surg. 2024;20(1):67-73. doi:10.4103/jmas.jmas_22_23.
10. Mainik F, Tapkiran O, Hoffer N, Kuthe A. Operative treatment of recurrent inguinal hernias after endoscopic pre-operation using the TEP technique (RE-TEP). Chirurgie (Heidelb). 2026;97(3):218-225. doi:10.1007/s00104-025-02349-1.
11. Tabriz N, Khmara D, Weyhe D. Redo TEP in recurrent inguinal hernia after TEP/TAPP: outcomes and feasibility. Hernia. 2026;30(1):128. doi:10.1007/s10029-026-03646-2.
12. Felix E, Scott S, Crafton B, Geis P, Duncan T, Sewell R, et al. Causes of recurrence after laparoscopic hernioplasty: a multicenter study. Surg Endosc. 1998;12(3):226-231. doi:10.1007/s004649900640.
13. Sato M, Nozawa M, Watanabe T, Onoda T, Matsuyama A, Shiiya N, et al. Insufficiency of prosthetic posterolateral overlap related to recurrence after laparoscopic transabdominal preperitoneal inguinal hernioplasty, as assessed by video review. BMC Surg. 2020;20:27. doi:10.1186/s12893-020-0690-6.
14. Prassas D, Rolfs TM, Vaghiri S, et al. Single-port versus multi-port totally extraperitoneal (TEP) inguinal hernia repair: a meta-analysis of randomized controlled trials. Medicine (Baltimore). 2022;101(45):e30820. doi:10.1097/MD.0000000000030820.
15. Chen L, Jin Z, Zhang J, Zong Z. Single-port versus multi-port laparoscopic totally extraperitoneal inguinal hernia repair: a systematic review and meta-analysis of postoperative outcomes. Hernia. 2026;30(1):80. doi:10.1007/s10029-025-03567-6.
16. de Freitas Amaral PH, Pivetta LGA, Dias ERM, de Carvalho JPV, Furtado M, Malheiros CA, et al. Robotic re-TAPP: a minimally invasive alternative for the failed posterior repair. Rev Col Bras Cir. 2022;49:e20223063. doi:10.1590/0100-6991e-20223063.

Copyright: © 2026 (CC BY 4.0) by the authors.

ВЕНТРАЛНИТЕ ХЕРНИИ В ЕРАТА НА РОБОТИЗИРАНАТА ХИРУРГИЯ: ОСНОВНИ ТЕХНИКИ, ИНДИКАЦИИ И ТЕХНИЧЕСКИ РЕШЕНИЯ.

КАТЯ ТОДОРОВА, ТЕОДОР АТАНАСОВ

Катя Тодорова1, Теодор Атанасов1
1 УМБАЛ Софиямед" - София"
E-mail: *katya.todorowa@gmail.com*

Keywords: вентрална херния, роботизирана хирургия, eTEP, TAR, ретромускулна реконструкция

Увод: Развитието на минимално инвазивната и роботизираната хирургия промени съществено съвременния подход към вентралните и постоперативните хернии. Възможността за прецизна дисекция и работа в различни анатомични пространства разшири приложението на ретромускулните и екстраперитонеалните реконструкции и позволи все по-сложни операции на коремната стена да бъдат извършвани минимално инвазивно.
Методи: Представен е клиничният опит на хирургичния екип в приложението на различни минимално инвазивни подходи за лечение на вентрални и постоперативни хернии. Разгледани са лапароскопски, робот-асистирани и хибридни техники с акцент върху extended totally extraperitoneal (eTEP) достъпа, ретромускулната реконструкция и transversus abdominis release (TAR). Анализирани са основните фактори, определящи избора на оперативна стратегия – локализация и размер на дефекта, състояние на коремната стена, предходни оперативни интервенции, възможност за първично фасциално затваряне и наличие на загуба на домейн. Представени са практически технически решения и ключови етапи при изпълнението на различните реконструктивни техники.
Резултати: Натрупаният клиничен опит показва, че роботизираната платформа разширява възможностите за минимално инвазивна реконструкция на коремната стена, особено когато е необходимо извършването на широка ретромускулна дисекция, фасциална реконструкция и компонентна сепарация. Изборът на техника следва да бъде индивидуализиран, като основна цел остава възстановяването на анатомията на коремната стена, първичното затваряне на дефекта, когато е възможно, и позиционирането на платното в ретромускулно или екстраперитонеално пространство. Роботизираната хирургия улеснява изпълнението на тези принципи при подходящо селектирани пациенти.
Заключение: Съвременното лечение на вентралните хернии се развива от стандартизиран избор на оперативна техника към индивидуализирана реконструктивна стратегия. Роботизираната хирургия не представлява самостоятелна техника, а платформа, която разширява възможностите за прилагане на утвърдени принципи на реконструкцията на коремната стена по минимално инвазивен път. Познаването на различните анатомични пространства и правилният избор на техника според конкретния дефект са основни предпоставки за безопасна и ефективна реконструкция.

Copyright: © 2026 (CC BY 4.0) by the authors.

VENTRAL HERNIAS IN THE ERA OF ROBOTIC SURGERY: KEY TECHNIQUES, INDICATIONS, AND TECHNICAL CONSIDERATIONS

Katya Todorova[1], Teodor Atanasov[1]
[1] University Hospital "Sofiamed," Sofia, Bulgaria
E-mail: *katya.todorowa@gmail.com*

Keywords: ventral hernia; robotic surgery; eTEP; TAR; retromuscular reconstruction

Introduction: The development of minimally invasive and robotic surgery has significantly transformed the contemporary management of ventral and incisional hernias. The ability to perform precise dissection and operate within different anatomical planes has expanded the application of retromuscular and extraperitoneal reconstruction, allowing increasingly complex abdominal wall procedures to be performed using minimally invasive approaches.
Methods: We present the clinical experience of our surgical team in applying various minimally invasive approaches to the treatment of ventral and incisional hernias. Laparoscopic, robot-assisted, and hybrid techniques are discussed, with particular emphasis on the extended totally extraperitoneal (eTEP) approach, retromuscular reconstruction, and transversus abdominis release (TAR).
The key factors influencing the choice of operative strategy were analyzed, including defect location and size, the condition of the abdominal wall, previous surgical interventions, the feasibility of primary fascial closure, and the presence of loss of domain. Practical technical considerations and key steps in the performance of the different reconstructive techniques are presented.
Results: Our accumulated clinical experience demonstrates that the robotic platform expands the possibilities for minimally invasive abdominal wall reconstruction, particularly when extensive retromuscular dissection, fascial reconstruction, or component separation is required.
The choice of technique should be individualized, with the primary objectives being restoration of normal abdominal wall anatomy, primary closure of the fascial defect whenever feasible, and placement of the mesh in a retromuscular or extraperitoneal position. In appropriately selected patients, robotic surgery facilitates the implementation of these reconstructive principles through a minimally invasive approach.
Conclusion: The contemporary management of ventral hernias is evolving from a standardized choice of operative technique toward an individualized reconstructive strategy. Robotic surgery should not be regarded as a standalone technique, but rather as a platform that expands the ability to apply established principles of abdominal wall reconstruction through minimally invasive approaches.
A thorough understanding of the different anatomical planes and appropriate technique selection based on the characteristics of the individual defect are fundamental prerequisites for safe and effective reconstruction.

Copyright: © 2026 (CC BY 4.0) by the authors.

ИСТОРИЯ, НАСТОЯЩЕ И БЪДЕЩЕ НА ПРЕПЕРИТОНЕАЛНИТЕ ХЕРНИОПЛАСТИКИ.

НИКОЛАЙ ДЖАЛОВ, РОСЕН ДИМОВ, ГАНЧО КОСТОВ, СТАНИМИР КОРМОВ

Николай Джалов 1, Росен Димов 2, Ганчо Костов 2 , Станимир Кормов 1
1. УМБАЛ "Каспела", Клиника по Хирургия;
2.Медицински Университет – "Пловдив", Медицински факултет, Катедра - Специална хирургия
E-mail: ndjalov@gmail.com

Keywords: препаритонеална херниопластика, тотално екстраперитонеална пластика, слабинна херния, вентрална херния

Въведение: Препаритонеалното пространство еволюира от анатомичен куриоз в основна равнина на съвременната херниална хирургия. През 1920 г. George Cheatle извършва първата препаритонеална херниопластика, а впоследствие René Stoppa и George Wantz утвърждават принципа, че гигантското протезно подсилване на висцералния сак значително намалява честотата на рецидивите. Днес ендоскопските препаритонеални техники са възпроизводими и широко навлезли, както при слабинните, така и при вентралните хернии, но клиничното им предимство в рутинната практика остава недоизяснено.
Цел: Да се направи обзор на произхода, съвременното състояние и бъдещото развитие на препаритонеалните херниопластики при слабинни и вентрални хернии, както и да се представят данните от нашият институционален регистър със сравнение на препаритонеалните пластики спрямо всички останали техники, приложени в същата популация.
Материали и методи: Наративен обзор на литературата, съчетан с ретроспективен и проспективен анализ на n=801 пациента, оперирани за слабинна и вентрална херния в УМБАЛ Каспела. Пациентите бяха проследени за наличие на рецидив, хронична болка и инфекция на оперативната рана (ИОР). Проследяването бе налично при n=587 пациента (73,2%).
Резултати: Кохортата включваше 480 мъже и 107 жени (4,49:1). За цялата кохорта рецидив бе установен при n=13 пациента (2,3%), хронична болка при 37 (6,5%), инфекция на оперативната рана (ИОР) - при 13 (2,3%). В групата на слабинните хернии бяха включени n=238 препаритонеални (ТЕП/ТАПП) срещу n=165 конвенционални пластики, съпоставими по пол и ИТМ (p = 0,701). Препаритонеалните пластики показаха значимо по-ниска честота на рецидив — 0,4% срещу 3,0% (ОШ 7,41, p = 0,044) и по-рядко наличие на хронична болка — 2,5% срещу 12,1% (ОШ 5,33, p = 0,0001). Разликите в раневите инфекции (0,8% срещу 1,8%) бяха статистически незначими. В групата на вентралните хернии бяха включени n=11 препаритонеални пластики (ReTEP) сравнени с n=160 конвенционални, съпоставими по пол и ИТМ (p = 0,857). В лапароскопската група не бе регистриран неблагоприятен изход. В конвенционалната група се наблюдаваше рецидив при 4,4%, хронична болка -6,9% и ранева инфекция при 5,0%.
Заключение: Препаритонеалната херниопластика се асоциира със значимо по-ниска честота на рецидив и хронична болка при слабинните хернии. Препаритонеалната равнина се утвърждава като обединяваща анатомична концепция в реконструкцията на коремната стена,а бъдещето ѝ е свързано с роботизирания достъп, стандартизираното обучение, индивидуализирания избор на техника и новото поколение протезни материали.

Copyright: © 2026 (CC BY 4.0) by the authors.

PAST, PRESENT, AND FUTURE OF PREPERITONEAL HERNIA REPAIR

Nikolay Djalov[1], Rosen Dimov[2], Gancho Kostov[2], Stanimir Kormov[1]
[1] Department of Surgery, University Hospital "Kaspela," Plovdiv, Bulgaria. [2] Department of Specialized Surgery, Faculty of Medicine, Medical University of Plovdiv, Bulgaria
E-mail: *ndjalov@gmail.com*

Keywords: preperitoneal hernia repair; totally extraperitoneal repair; inguinal hernia; ventral hernia

Introduction: The preperitoneal space has evolved from an anatomical curiosity into a fundamental plane in contemporary hernia surgery. In 1920, George Cheatle performed the first preperitoneal hernia repair, and subsequently René Stoppa and George Wantz established the principle that extensive prosthetic reinforcement of the visceral sac can significantly reduce the risk of recurrence.
Today, endoscopic preperitoneal techniques are reproducible and widely adopted for both inguinal and ventral hernias. However, their clinical advantages in routine practice remain incompletely defined.
Aim: To review the origins, current status, and future development of preperitoneal hernia repair for inguinal and ventral hernias, and to present data from our institutional registry comparing preperitoneal repairs with all other techniques performed in the same patient population.
Materials and Methods: A narrative review of the literature was combined with a retrospective and prospective analysis of **n = 801 patients** who underwent surgery for inguinal or ventral hernias at University Hospital "Kaspela." Patients were assessed for recurrence, chronic pain, and surgical-site infection (SSI). Follow-up data were available for **n = 587 patients (73.2%)**.
Results: The cohort included 480 men and 107 women, with a male-to-female ratio of 4.49:1. Across the entire cohort, recurrence was identified in **n = 13 patients (2.3%)**, chronic pain in **37 patients (6.5%)**, and surgical-site infection (SSI) in **13 patients (2.3%)**.
In the inguinal hernia group, **n = 238 preperitoneal repairs (TEP/TAPP)** were compared with **n = 165 conventional repairs**. The groups were comparable with regard to sex and BMI (**p = 0.701**). Preperitoneal repairs were associated with a significantly lower recurrence rate (**0.4% vs. 3.0%; OR 7.41, p = 0.044**) and a lower incidence of chronic pain (**2.5% vs. 12.1%; OR 5.33, p = 0.0001**). The difference in surgical-site infection rates (**0.8% vs. 1.8%**) was not statistically significant.
In the ventral hernia group, **n = 11 preperitoneal repairs (eTEP)** were compared with **n = 160 conventional repairs**. The groups were comparable with regard to sex and BMI (**p = 0.857**). No adverse outcomes were recorded in the laparoscopic group. In the conventional repair group, recurrence occurred in 4.4% of patients, chronic pain in 6.9%, and surgical-site infection in 5.0%.
Conclusion: Preperitoneal hernia repair is associated with significantly lower rates of recurrence and chronic pain in patients with inguinal hernias. The preperitoneal plane is emerging as a unifying anatomical concept in abdominal wall reconstruction, with its future closely linked to robotic access, standardized training, individualized technique selection, and the development of next-generation prosthetic materials.

Copyright: © 2026 (CC BY 4.0) by the authors.

ТРАНСАБДОМИНАЛНА ПРЕПЕРИТОНЕАЛНА (TAPP) СРЕЩУ РАЗШИРЕНА ТОТАЛНО ЕКСТРАПЕРИТОНЕАЛНА (ETEP) ПЛАСТИКА ПРИ УМБИЛИКАЛНА ХЕРНИЯ: ЛИЧЕН ОПИТ.

ИВАН СЕМЕРДЖИЕВ, ДЕЯН ЛАЗАРОВ, БОЖИДАР НАМЕТКОВ, СТЕФАН СИМЕОНОВСКИ, МАРТИН ПЕТРОВ, ЮСКАН ДУРМУШ, МИХАИЛ ТАБАКОВ, ЕРСИН ХОДЖАДЖИКОВ, ДИМИТЪР ДИМИТРОВ, АНТОНИЙ ФИЛИПОВ

Иван Семерджиев1, Деян Лазаров1, Божидар Наметков1, Стефан Симеоновски1, Мартин Петров1, Юскан Дурмуш1, Михаил Табаков1, Ерсин Ходжаджиков1, Димитър Димитров1, Антоний Филипов1
УМБАЛ Св. Иван Рилски, София
E-mail: *dido_lazarov@hotmail.com*

Keywords: TAPP; eTEP; умбиликална херния

Въведение: Екстраперитонеалните техники, като TAPP и eTEP, се утвърдиха като алтернативни подходи при хирургичното лечение на умбиликални хернии, позволяващи избягване на директния контакт между протезното платно и интраабдоминалните органи. Директните сравнителни данни между двете техники при лечението на умбиликални хернии остават ограничени.
Материали и методи: Проведен бе моноцентричен ретроспективен сравнителен анализ за периода от януари 2017 г. до декември 2025 г. На включените пациенти, бе извършена лапароскопска пластика на първична умбиликална херния, със или без диастаза на правите коремни мускули. Анализираха се демографските характеристики, интраоперативни параметри и следоперативни резултати. Постоперативната болката се оцени посредством VAS (Visual analogue scale) скала, а следоперативните усложнения се описаха съгласно класификацията на Clavien-Dindo.
Резултати: Включени в анализа бяха общо 510 пациенти, от които 60 в групата TAPP и 450 в групата eTEP. Изходните демографски характеристики и придружаващите заболявания са сходни между двете групи. Оперативното време е по-кратко в групата eTEP в сравнение с TAPP (85 спрямо 96 минути). Площта на използваното протезно платно е по-голяма в групата eTEP. Диастаза на правите коремни мускули е установена в сходна бройка пациенти в двете групи. Следоперативната болка, продължителността на болничния престой и честотата на усложненията до 30-ия следоперативен ден са съпоставими. При 12-месечно проследяване не са установени рецидиви.
Заключение: TAPP и eTEP са безопасни и ефективни минимално инвазивни подходи за лечение на умбиликална херния. TAPP е свързана с по-продължително оперативно време поради необходимостта от създаване на перитонеално ламбо, докато eTEP позволява поставянето на протезно платно с по-голяма площ и осигурява удобна корекция на диастазата на правите коремни мускули. Получените резултати допълват нарастващия обем доказателства в подкрепа на екстраперитонеалните техники като ценна алтернатива в хирургията на предна коремна стена.

Copyright: © 2026 (CC BY 4.0) by the authors.

TRANSABDOMINAL PREPERITONEAL (TAPP) VERSUS EXTENDED TOTALLY EXTRAPERITONEAL (ETEP) REPAIR FOR UMBILICAL HERNIA: A SINGLE-CENTER EXPERIENCE

Ivan Semerdzhiev[1], Deyan Lazarov[1], Bozhidar Nametkov[1], Stefan Simeonovski[1], Martin Petrov[1], Yuskan Durmush[1], Mihail Tabakov[1], Ersin Hoddzhadzhikov[1], Dimitar Dimitrov[1], Antoniy Filipov[1]
University Hospital "St. Ivan Rilski," Sofia, Bulgaria
E-mail: *dido_lazarov@hotmail.com*

Keywords: TAPP; eTEP; umbilical hernia

Introduction: Extraperitoneal techniques, including TAPP and eTEP repair, have emerged as alternative approaches to the surgical treatment of umbilical hernias, allowing the prosthetic mesh to be placed without direct contact with the intra-abdominal organs. However, direct comparative data on the use of these techniques for umbilical hernia repair remain limited.
Materials and Methods: A single-center retrospective comparative analysis was conducted between January 2017 and December 2025. Patients undergoing laparoscopic repair of primary umbilical hernias, with or without concomitant rectus diastasis, were included in the study. Demographic characteristics, intraoperative parameters, and postoperative outcomes were analyzed.
Postoperative pain was assessed using the Visual Analog Scale (VAS), while postoperative complications were classified according to the Clavien—Dindo classification.
Results: A total of 510 patients were included in the analysis, comprising 60 patients in the TAPP group and 450 in the eTEP group. Baseline demographic characteristics and comorbidities were comparable between the two groups.
Operative time was shorter in the eTEP group than in the TAPP group (85 vs. 96 minutes). The area of prosthetic mesh used was larger in the eTEP group. Rectus diastasis was identified in a similar number of patients in both groups.
Postoperative pain, length of hospital stay, and the incidence of complications within 30 days after surgery were comparable between the groups. No recurrences were observed during the 12-month follow-up period.
Conclusion: TAPP and eTEP are safe and effective minimally invasive approaches to umbilical hernia repair. TAPP is associated with a longer operative time, primarily due to the need to create a peritoneal flap, whereas eTEP allows the use of a larger mesh and facilitates concomitant repair of rectus diastasis.
These findings contribute to the growing body of evidence supporting extraperitoneal techniques as valuable alternatives in abdominal wall surgery.

Copyright: © 2026 (CC BY 4.0) by the authors.

ОПЕРИРАМЕ ЛИ ЖЕНИТЕ КАТО МЪЖЕ? ИНГВИНАЛНИ ХЕРНИИ ПРИ ЖЕНИ – 10-ГОДИШЕН ОПИТ С ЛАПАРОСКОПСКИ ПРЕПЕРИТОНЕАЛНИ ПЛАСТИКИ.

КАТЯ ТОДОРОВА, ТЕОДОР АТАНАСОВ

Катя Тодорова1, Теодор Атанасов1
1 УМБАЛ „Софиямед", София"
E-mail: katya.todorowa@gmail.com

Keywords: ингвинална херния; жени; тотално екстраперитонеална херниопластика (TEP)

Въведение: Ингвиналните хернии при жените се срещат по-рядко, но представляват клинично специфична група поради особеностите на женската тазова анатомия, по-високата честота на феморални хернии и честата анамнеза за предходни коремни или тазови операции. Лапароендоскопският препериторнеален достъп чрез TEP позволява пълна визуализация и покриване на миопектинеалния отвор, което го прави особено подходящ при тази група пациенти.
Цел: Да анализираме 10-годишния си опит с тотално екстраперитонеална херниопластика (TEP) при жени и да оценим клиничните и оперативните особености, които могат да налагат различен подход спрямо този при мъжете.
Материал и методи: Извършен е ретроспективен анализ на проспективно поддържана база данни за периода 2016–2026 г. От общо 3379 TEP интервенции са селектирани 244 пациентки (7,2%). Анализирани са демографски показатели, тип и локализация на хернията, ASA клас, предходни коремни и тазови операции, оперативно време, използване на дрен, конверсии, интра- и следоперативни усложнения и болничен престой. Особено внимание беше отделено на предходната хирургична анамнеза и техническата приложимост на екстраперитонеалния достъп.
Резултати: Средната възраст е 52,5 ± 17,6 години, а средният ИТМ – 23,1 ± 4,0 kg/m². Индиректните хернии са 49,6%, директните – 28,7%, а двустранните – 21,7%. Предходна коремна или тазова операция е налице при 41,0% от пациентките. Средното оперативно време е 49,8 ± 25,0 минути. Конверсия е извършена при 0,8% от случаите, а интраоперативно усложнение е регистрирано при 0,6%. Не са регистрирани следоперативни усложнения при 231 пациентки с налични данни. Средният болничен престой е 1,4 ± 0,7 дни.
Заключение: Жените с ингвинална херния представляват самостоятелна клинична група, а не просто по-малобройна част от популацията с ингвинални хернии. При тях оперативната стратегия трябва да отчита различната анатомия, риска от феморален дефект, предходната тазова хирургия и особеностите на кръглата маточна връзка. Нашият 10-годишен опит показва, че TEP е безопасен и приложим подход при жените, с ниска честота на конверсии и усложнения и кратък болничен престой.

Copyright: © 2026 (CC BY 4.0) by the authors.

ARE WOMEN OPERATED ON LIKE MEN? INGUINAL HERNIAS IN WOMEN – A 10-YEAR EXPERIENCE WITH LAPAROSCOPIC PREPERITONEAL REPAIRS

Katya Todorova[1], Teodor Atanasov[1]
"Sofiamed" University Hospital, Sofia
E-mail: *katya.todorowa@gmail.com*

Keywords: Inguinal hernia; women; totally extraperitoneal hernioplasty (TEP)

Introduction: Inguinal hernias in women are less common but represent a clinically specific group due to the peculiarities of female pelvic anatomy, the higher incidence of femoral hernias, and a frequent history of prior abdominal or pelvic surgeries. The laparoscopic preperitoneal approach via TEP allows for complete visualization and coverage of the myopectineal orifice, making it particularly suitable for this patient group.
Objective: To analyze our 10-year experience with totally extraperitoneal hernioplasty (TEP) in women and assess the clinical and operational characteristics that may necessitate a different approach compared to men.
Materials and Methods: A retrospective analysis was conducted on a prospectively maintained database for the period from 2016 to 2026. Out of a total of 3,379 TEP interventions, 244 female patients (7.2%) were selected. Demographic data, type and location of the hernia, ASA class, previous abdominal and pelvic surgeries, operative time, use of drains, conversions, intra- and postoperative complications, and length of hospital stay were analyzed. Particular attention was paid to previous surgical history and the technical feasibility of the extraperitoneal approach.
Results: The average age was 52.5 ± 17.6 years, and the average BMI was 23.1 ± 4.0 kg/m². Indirect hernias accounted for 49.6%, direct hernias for 28.7%, and bilateral hernias for 21.7%. A history of previous abdominal or pelvic surgery was present in 41.0% of the patients. The average operative time was 49.8 ± 25.0 minutes. Conversion was performed in 0.8% of cases, and intraoperative complications were recorded in 0.6%. No postoperative complications were noted in 231 patients with available data. The average hospital stay was 1.4 ± 0.7 days.
Conclusion: Women with inguinal hernias represent a distinct clinical group, rather than merely a smaller subset of the inguinal hernia population. Surgical strategies should take into account the different anatomy, the risk of femoral defects, prior pelvic surgery, and the characteristics of the round ligament. Our 10-year experience indicates that TEP is a safe and applicable approach for women, with a low rate of conversions and complications, along with a short hospital stay.

Copyright: © 2026 (CC BY 4.0) by the authors.

Увод

Слабинните херниии са едно от най-честите заболявания в общата хирургия, но преобладаващата част от натрупания клиничен опит и повечето от публикуваните серии са формирани главно от пациенти от мъжки пол. При жените заболяването е значително по-рядко. Пожизненият риск за развитие на слабинна херния е от 3-5,8% при жените, спрямо 27-42% при мъжете, а делът на жените сред оперативно лекуваните пациенти е приблизително 8-11,5% [1].

По-ниската честота не означава идентично клинично поведение. Женската слабинна област има различни анатомични и диагностични особености, които са пряко свързани с избора на оперативна стратегия. Сред тях са по-високата относителна честота на феморалните херниии, по-трудното предоперативно разграничаване между ингвинален и феморален дефект, наличието на кръглата маточна връзка и патологичните процеси по нейния ход, както и специфичният проблем на ингвиналната подутина по време на бременност.

Феморалните херниии представляват между 16,7 и 37% от слабинните херниии при жените. В Шведския херниален регистър при плановите операции те са 16,7% при жените срещу 0,7% при мъжете, а в серии с лапароендоскопска визуализация честотата при жените достига 23,5-37% [1].

Лапароендоскопският преперитонеален достъп има особено приложение в тази популация, тъй като позволява директна оценка за наличие на директен, индиректен и феморален херниален дефект и последващо покриване на целия миопектинеален отвор. Настоящата работа представя нашия 10-годишен опит с лапароендоскопска напълно преперитонеална пластика (Laparo-endoscopic single site tottaly extraperitoneal - LESS-TEP) при жени и поставя резултатите в контекста на тези специфични анатомични и клинични особености.

Цел

Целта на настоящото проучване е да представи 10-годишния ни едноцентров опит с тотално екстраперитонеална херниопластика при жени и да анализира демографските характеристики, типа на хернията, оперативните параметри и ранния следоперативен ход. Допълнителна цел е да се обсъдят особеностите, които отличават слабинната херния при жените - рискът от феморален дефект, поведението спрямо кръглата маточна връзка, кистичните лезии по нейния ход и диагностично-терапевтичният подход при бременност.

Материал и методи

Извършен е ретроспективен анализ на проспективно поддържана оперативна база данни за периода 2016-2026 г. От общо 3379 TEP интервенции са идентифицирани всички пациентки от женски пол - общо 244 случая, представляващи 7,2% от целия оперативен обем.

Анализирани са възраст, индекс на телесна маса (ИТМ), тип и локализация на хернията, ASA физически статус, анамнеза за предходни коремни и тазови операции, оперативно време, използване на дрен, честота на конверсия, интраоперативни и следоперативни усложнения и продължителност на болничния престой. Категориалните променливи са представени като абсолютни стойности и проценти, а количествените - като средна стойност ± стандартно отклонение и медиана, когато е приложимо.

Copyright: © 2026 (CC BY 4.0) by the authors.

Резултати

За период от десет години са оперирани 244 пациентки — 7,2 % от общия оперативен обем. Годишният брой варира от 4 (2016 г.) до 35–36 (2018 и 2025 г.), без ясно изразена тенденция в относителния дял на жените (Фиг. 1).

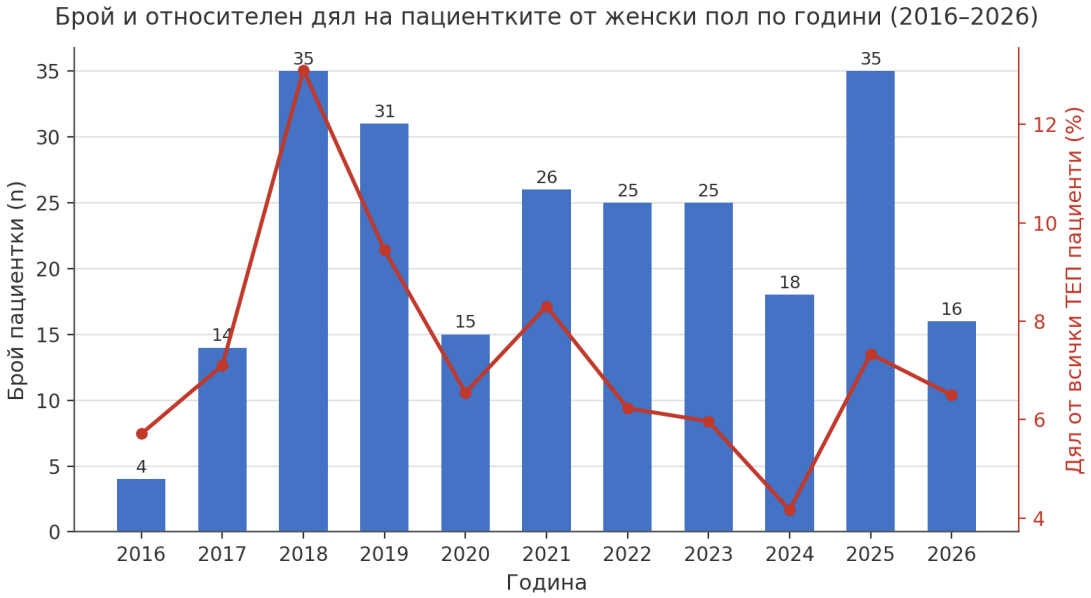

Фигура 1. Брой пациентки от женски пол по години и техният относителен дял (%) спрямо общия брой пациенти подложени на LESS TEP за съответната година.

Основните демографски характеристики на пациентките са демонстрирани в Табл.1. Средната възраст е 52,5 ± 17,6 години (диапазон 18–88 г.). Разпределението по възрастови групи е сравнително равномерно, като 29,5% са под 40 години, 30,7% са на възраст 40–59 години, 27,5% – между 60 и 74 години, а 12,3% са на 75 и повече години. Кривата е бимодална, с два пика — 30–39 г. (n = 51) и 70–79 г. (n = 47). 43,0 % от пациентките (n = 105) са на възраст до 45 години, т.е. във или около фертилна възраст. Средният ИТМ от 23,1 kg/m² при 57,6 % нормално тегло е забележително нисък за херниална популация. Находката е съвместима с наблюдението на Liem и сътр., че при жените затлъстяването и високата спортна активност имат по-скоро протективна роля [2].

ASA II е най-честият клас - 105 пациентки (43,0%), следван от ASA I - 80 (32,8%), ASA III - 55 (22,5%) и ASA IV - 4 (1,6%). Общо 75,8% от пациентките са ASA I-II - предимно нисък до умерен периоперативен риск.

Показател	Стойност
Брой пациентки	244
Възраст (г.), средна ± СО	52,5 ± 17,6
Възраст, медиана (диапазон)	52 (18–88)
< 40 години	72 (29,5 %)
40–59 години	75 (30,7 %)
60–74 години	67 (27,5 %)
≥ 75 години	30 (12,3 %)
ИТМ (kg/m²), средно ± СО (n = 229)	23,1 ± 4,0
Поднормено тегло (< 18,5)	29 (12,7 %)
Нормално тегло (18,5–24,9)	132 (57,6 %)

Copyright: © 2026 (CC BY 4.0) by the authors.

Наднормено тегло (25—29,9)	54 (23,6 %)
Затлъстяване (≥ 30)	14 (6,1 %)
ASA клас	
ASA I	80 (32,8%)
ASA II	105 (43,0%)
ASA III	55 (22,5%)
ASA IV	4 (1,6%)
ASA I-II общо	185 (75,8%)

Таблица 1. Демографска характеристика на кохортата (n = 244)

По отношение на локализацията, **десностранните херниии преобладават** — 119 пациентки (48,8%), следвани от левостранните при 71 (29,1%), докато двустранна херния е установена при 54 пациентки (22,1%) (Табл.2). При анализиране на херниалните дефектите спрямо класификацията на EHS (n = 298) най-често е **латералните (индиректни) херниии** — 158 случая (53,0%), следвани от медиалнте (директни) — 68 (22,8%), изолиран феморален дефект е установен при 39 херниии (13,1%), а комбинираните форми съставляват 11,1% (Табл.3). Общо **феморални дефекти са установен при 57 от 298 оперирани ингвинални херниии (19,1%) и при 52 от 244 пациентки (21,3%)**, като при 5 пациентки е двустранен. От феморалните дефекти 40 (70,2%) са изолирани, а 17 (29,8%) са комбинирани с латерален и/или медиален дефект. За сравнение — в мъжката подгрупа на същата база феморален дефект присъства в 2,8 % от оперираните херниии. Разликата е близо седемкратна: всяка пета женска ингвинална херния има феморален дефект.

Страна	**n**	**%**
Дясностранна	121	49,6 %
Лявостранна	70	28,7 %
Двустранна	53	21,7 %

Таблица 2. Страна на интервенцията (n = 244 пациентки)

Тип дефект	**n**	**%**
Латерален / индиректен (L)	159	53,4 %
Медиален / директен (M)	68	22,8 %
Комбиниран L + M	14	4,7 %
Изолиран феморален (F)	40	13,4 %
Феморален в комбинация с L и/или M	17	5,7 %
Общо с феморален компонент	57	19,1 %
Рецидивни дефекти (R)	8	2,7 %

Таблица 3. Тип на дефекта по EHS класификация (n = 298 оперирани страни)

Анамнеза за поне една предходна коремна или тазова операция е установена при 100 от 244 пациентки (41,0%). Най-често са апендектомията, предходната херниопластика, гинекологични интервенции и цезаровото сечение (Табл. 4). Категориите не са взаимно изключващи се.

Copyright: © 2026 (CC BY 4.0) by the authors.

Вид операция	Брой
Апендектомия	26
Предходна херниопластика	22
Друга гинекологична операция	18
Цезарово сечение	16
Друга коремна операция	12

Таблица 4. Предходни коремни и тазови операции.

Средното оперативно време е 49,8 ± 25,0 минути, при медиана 45 минути и интерквартилен диапазон 30–60 минути. Дрен е поставен при 67 от 244 пациентки с налична информация (27,4%). Регистрирани са две конверсии (0,8%). При 12 (4,9%) пациентки е прекъсната кръглата маточна връзка по време на операцията. Интраоперативно усложнение е документирано при една от 160 пациентки с систематично налични данни (0,6%). И трите събития са при пациентки с предшестваща операция в малкия таз или ингвиналната област: три предходни цезарови сечения; рецидив след четири предходни пластики; рецидив след Lichtenstein. Оперативното време в тези случаи е между 90 и 150 минути — двойно до трикратно над медианата. Средният болничен престой при 160 пациентки е 1,4 ± 0,7 дни, с медиана един ден. Следоперативни усложнения и рецидиви не са регистрирани.

Показател	Резултат
Оперативно време, средно ± СО	49,8 ± 25,0 min
Оперативно време, медиана (IQR)	45 (30–60) min
Използване на дрен	67/244 (27,4%)
Конверсия	2/244 (0,8%)
Интраоперативно усложнение	1/244 (0,4%)
Интраоперативно прекъсване на lig. teres uteri	12/244 (4,9%)
Следоперативни усложнения	0/244 (0%)
Болничен престой, средно ± СО	1,4 ± 0,7 дни
Болничен престой, медиана (диапазон)	1 (1–4) дни

Таблица 5. Оперативни и ранни следоперативни резултати.

В серията са документирани: *leiomyoma canalis inguinalis* при пациентка на 82 г. (предоперативна диагноза ингвинална херния вляво), заклещена феморална херния при пациентка на 38 г., диагностицирана с КТ. Съпътстващи лапароскопски интервенции в същия оперативен акт: резекция на овариална киста (n = 1). При 8 от пациентките е установена киста на Nuke интраоперативно.

Обсъждане

Отговорът на въпроса в заглавието е: **не, и не бива**. Различията са в четири направления, всяко от които има конкретно оперативно изражение.

Феморалният дефект — водещият аргумент за преперитонеалния достъп

Данните от нашата серия документират феморален компонент в 19,1 % от оперираните страни при жени срещу 2,8 % при мъжете. Това е основната находка на анализа и тя има директно техническо следствие.

Copyright: © 2026 (CC BY 4.0) by the authors.

Феморалният дефект при жената е трудно диагностицируем предоперативно. Физикалният преглед е достатъчен за поставяне на диагнозата „ингвинална херния", но не позволява точно определяне на типа. Ехографията също не разграничава надеждно директен от индиректен и от феморален дефект [3]. Schouten и сътр. отчитат сгрешена предоперативна диагноза в 18,3 % от случаите, като 24 от жените, диагностицирани с ингвинална херния, са имали феморална [3].

Препаритонеалният достъп прави точната предоперативна диагноза ненужна. Той визуализира и трите възможни локализации и покрива целия миопектинеален отвор с едно платно. Именно това обяснява ниската честота на рецидиви след TEP при жени — 1,4 % в серията на Schouten [3], 1,3 % при Luk и сътр. [3] — срещу двукратно по-висок риск от рецидив след Lichtenstein и Shouldice в популационното проучване на Koch [5].

Клиничната цена на пропуснатия феморален дефект не е само рецидив. Феморалните хернии се проявяват спешно значително по-често, с по-висок риск от странгулация, чревна резекция и смъртен изход, и този риск е концентриран при жените [1, 5]. В нашата серия една пациентка на 38 г. е оперирана със заклещена феморална херния.

Предходната тазова хирургия — реалното техническо предизвикателство

При 41,0 % от пациентките има предходна коремна или тазова операция, а 15,6 % — операция с достъп до преперитонеалното пространство или малкия таз. Теоретично това е основното възражение срещу TEP при жени: сраствания в пространството на Retzius затрудняват създаването и дисекцията на работната кухина.

Нашите данни показват, че това възражение е валидно, но количествено ограничено. Честотата на конверсии остава 0,8 %, а на интраоперативни усложнения — 0,6 %. Същевременно и трите регистрирани събития са именно в тази подгрупа, с оперативно време 90–150 минути.

Практическият извод е за планирането, не за селекцията: анамнезата за цезарово сечение, хистеректомия или предходна херниопластика не е противопоказание за TEP, но задължава към резервиране на по-дълго оперативно време, готовност за конверсия към TAPP и оперативен екип с достатъчен опит. Трудността се определя от предишната операция, не от пола сам по себе си.

Кръглата маточна връзка — да се запазва ли?

Това е единственият технически въпрос, който няма аналог при мъжа.

Анатомична основа. Lig. teres uteri е с дължина 12–14 см, произхожда от предния рог на матката, преминава през вътрешния ингвинален отвор и ингвиналния канал и завършва в предния край на labia majora. Състои се от съединителна тъкан и гладкомускулни влакна и не съдържа собствени магистрални съдове, но е плътно срастнала с трансверзалната фасция и с перитонеума. Sun класифицира тази връзка в три степени — хлабава, с малка пролука и без пролука — което на практика предопределя дали запазването изобщо е изпълнимо [6].

В табл. 6 са обощени аргументите „за" и „против" прекъсване на кръглата маточна връзка. Аргументи против прекъсването (всички теоретични): нарушаване на антеверзио позицията на матката с потенциален менструален рефлукс и ендометриоза; повдигане на задната част на цервикса с хипотетична роля в инфертилитета; риск от маточен пролапс; оток на labia majora поради прекъсване на лимфни съдове [7,8].

Аргументи за прекъсването (практически): пълна париетализация, необходима за плоско разгъване на платното и покриване на целия миопектинеален отвор — включително феморалния отвор, чието значение при жената показахме по-горе.

Copyright: © 2026 (CC BY 4.0) by the authors.

Опитът да се запази лигамент, срастнал без пролука с перитонеума, води до кървене и удължава операцията.
Какво показват данните. Метаанализът на Zhong и сътр. (2024 г., 9 проучвания) установява една-единствена значима разлика: запазването удължава оперативното време средно с 6,6 мин (95 % CI 2,20–11,04; p = 0,0003), като trial sequential analysis потвърждава стабилността на този резултат. По отношение на краткосрочните и дългосрочните усложнения, рецидивите и маточния пролапс няма предимство на нито една стратегия, а доказателства за инфертилитет вследствие на прекъсване липсват [8]. Luk и сътр. (77 TEP пластики, прекъсване в 67,5 %) не намират разлика в хроничната болка (OR 2,21; p = 0,357), парестезиите (OR 0,241; p = 0,149) и гениталния пролапс (OR 0,327; p = 0,415); пет пациентки са забременели след операцията без усложнения [4]. Не и сътр. (316 пациентки, 15 години) описват две техники за запазване — отваряне и шев на перитонеума, и разрязване на платното около лигамента — с удължаване на операцията средно с 6 мин и изискване за допълнителна сръчност [8]. HerniaSurge (2018 г.) заема междинна позиция: прекъсването не е задължително, а когато се налага — проксимално от вътрешния херниален отвор, където лигаментът е в близост до r. genitalis на n. genitofemoralis [9].

Собственият ни опит отразява рутинен подход към прекъсването на кръглата маточна връзка. При по-голяма част от пациентките кръглата връзка е съхранена, макар това често да налага шев на притонеум и да понякога да удължава оперативното време. В настоящата серия лигаментът е прекъснат при 12 пациентки, като всички са били на възраст над 60 години, а **9 от 12 са били с предходна хистеректомия**. Макар малкият брой случаи да не позволява статистически сравнения, това разпределение показва, че в практиката ни прекъсването е било запазено основно за по-възрастни пациентки без актуални репродуктивни планове и при ситуации, в които анатомичните условия са налагали по-свободна преперитонеална дисекция и оптимално позициониране на платното. Високият дял на пациентките след хистеректомия допълнително намалява клиничното значение на част от теоретичните опасения, свързани с маточната позиция и фертилитета, но не позволява тези резултати да бъдат екстраполирани към по-млади жени със запазена матка.
Следователно наличните данни не подкрепят нито задължително прекъсване, нито запазване на всяка цена (Табл.6). При по-млади пациентки с репродуктивни планове, при които може да се постигне адекватна париетализация без компромис в позицията на платното, запазването е разумна стратегия. Когато лигаментът е плътно свързан с перитонеума и препятства достатъчната дисекция, прекъсването може да бъде оправдано. Решението трябва да бъде индивидуализирано спрямо възрастта, репродуктивните планове и конкретната анатомия.

Показател	Запазване	Прекъсване
Париетализация	Може да бъде по-трудна при плътно сраствне	Обикновено се улеснява
Позициониране на платното	Може да изисква допълнителна техника	По-лесно плоско разполагане
Оперативно време	По-дълго	По-кратко

Copyright: © 2026 (CC BY 4.0) by the authors.

Хронична болка	Няма доказано предимство	Няма доказано увеличение
Генитален пролапс	Теоретично предимство, недоказано	Не е доказано увеличение; данните са ограничени
Фертилитет	Често предпочитано при млади жени	Няма доказана вреда, но доказателствата са ограничени

Таблица 6. Практически аргументи при запазване или прекъсване на кръглата маточна връзка според предоставената литература.

Кистите на канала на Нюк и съдържанието на ингвиналния канал

Каналът на Нюк е перитонеалният дивертикул, който при жената съответства на processus vaginalis при мъжа и нормално облитерира до първата година от живота. Herrington обобщава публикуваните честоти на персистиращ канал при жени — 18 % и 25 % според различни автори, 8–10 % според трети, при 30–40 % персистиращ processus vaginalis при мъже [10]. Анатомичният субстрат за кистична находка в женския ингвинален канал следователно не е рядкост.

В нашата серия **киста на canal of Nuck е установена при 8 пациентки**. Макар броят на случаите в нашата серия да е малък, наличието на 8 пациентки с такава находка подчертава необходимостта **кистата на canal of Nuck да бъде включвана в диференциалната диагноза на ингвинална подутина при жените**, особено при нетипична клинична находка или несъответствие между симптомите и предполагаемия херниален дефект. В по-голямата част от публикуваните случаи диагнозата се поставя интраоперативно. Образната диагностика може да покаже кистична структура без комуникация с перитонеалната кухина, но същите методи са ненадеждни и за разграничаване на самите типове хернии при жени [3].

Тук важи същият принцип, който важи и за феморалната херния: преперитонеалният достъп не изисква точна предоперативна диагноза. Дисекцията визуализира лигамента, каналната структура и кистичната формация, позволява ексцизия и същевременно осигурява покритие на дефекта с платно в един акт. Публикуваните серии на лапароскопско третиране на хидроцеле на канала на Нюк последователно заключават, че този подход превъзхожда отворения диагностично и терапевтично [11, 12].

Към диференциалната диагноза при жена с ингвино-лабиална подутина следва да се добавят и варикозно променени вени на кръглата връзка и солидни тумори на ингвиналния канал. В нашата серия е документиран leiomyoma canalis inguinalis при пациентка на 82 г., оперирана с предоперативна диагноза ингвинална херния. Случаят илюстрира принципа: при жената съдържанието на ингвиналния канал не е предвидимо предоперативно, и достъпът трябва да позволява находката да бъде разпозната и третирана, а не само да бъде поставено платно.

Ограничение: кистите на канала на Нюк не са кодирани като отделна нозологична единица в базата, тъй като оперативната диагноза следва херниалната класификация. Отделно поле за нехернийни находки също е въведено в проспективната фаза.

Copyright: © 2026 (CC BY 4.0) by the authors.

Ингвинална херния и бременност

Тук най-често правилното хирургично действие е бездействието.

Формирането на ингвинална херния по време на бременност е рядко — с честота от порядъка на 1:2 000. В датската кохорта на Ота и сътр., обхващаща 20 714 бременни, ингвинална херния е регистрирана при 25 жени (0,12 %). Нито една не е оперирана — нито планово, нито по спешност — и всички са родили без усложнения. При 10 от тях подутината е изчезнала спонтанно след раждането. При медиана на проследяване 4,4 години само 4 пациентки (0,02 % от кохортата) са били оперирани планово [13].

Още по-показателно е наблюдението на Lechner и сътр.: при 18 бременни с клинично съмнение за ингвинална херния Doppler ехографията установява варикозно разширени вени в областта на кръглата връзка, а не херния. Всички раждания са протекли без усложнения; авторите изрично препоръчват да се избягва хирургична намеса в ингвиналната област по време на бременност [14]. HerniaSurge възприема същата позиция — watchful waiting [15].

Практически алгоритъм:

1. При бременна с ингвинална подутина първата стъпка е Doppler ехография, не насрочване на операция — варикозите на кръглата връзка са реалистична и по-честа алтернативна диагноза.
2. При потвърдена неусложнена херния — изчаквателно поведение до след раждането; значителна част от находките регресират спонтанно.
3. Оперативна намеса — единствено при заклещване или странгулация, като се има предвид, че точно при жената феморалната херния носи най-висок риск от спешна операция и чревна резекция [1, 5].
4. Планова пластика след раждането — по общите правила, с лапароендоскопски достъп при наличие на експертиза.

Ограничения

Настоящото проучване е ретроспективно и едноцентрово, въпреки че използваната оперативна база данни е поддържана проспективно. За част от показателите информацията през първите години от периода е непълна, поради което оперативното време, използването на дрен, интраоперативните усложнения и болничният престой са анализирани върху различен брой пациентки.

Не е извършено директно сравнение с мъжка контролна група. Поради това обсъжданите различия между половете се базират на предоставените литературни данни, а не на статистическо сравнение в собствената кохорта.

В настоящия анализ липсва систематично дългосрочно проследяване за рецидив и хронична следоперативна болка.

Заключение

Жените със слабинна херния представляват самостоятелна клинична група, а не просто по-малобройна част от типичната мъжка популация. По-високата честота на феморалните дефекти и възможността за тяхното предоперативно пропускане правят систематичната оценка на феморалното пространство особено важна.

Препаритонеалният лапароендоскопски достъп чрез TEP позволява визуализация и покриване на целия миопектинеален отвор. Нашата 10-годишна серия от 244 пациентки е свързана с ниска честота на конверсии и интраоперативни усложнения и с кратък болничен престой, включително при значителен дял пациентки с предходна коремна или тазова хирургия.

Copyright: © 2026 (CC BY 4.0) by the authors.

Поведението спрямо кръглата маточна връзка трябва да бъде индивидуализирано. Наличните данни не показват доказано увеличение на рецидива, хроничната болка или инфертилитета след нейното прекъсване, но дългосрочните доказателства относно репродуктивните резултати и генитална пролапс остават ограничени. Запазването е разумно при млади пациентки с репродуктивни планове, когато може да се постигне достатъчна париетализация и правилно позициониране на платното; прекъсването е допустимо, когато анатомичните отношения препятстват тези цели.
Персистиращият canal of Nuck и кистичните лезии по хода на кръглата маточна връзка разширяват диференциалната диагноза на ингвиналната формация при жените. При бременност допълнително трябва да се има предвид възможността за варикозни вени на кръглата връзка, които могат да имитират ингвинална херния; при неусложнени случаи наличните данни подкрепят изчакателното поведение.
Следователно правилното лечение на слабинната херния при жените изисква не само владеене на TEP техниката, а разбиране на специфичната женска анатомия, активното търсене на феморални дефекти и индивидуализиране на хирургичното поведение.

Литература:

1. Köckerling F, Koch A, Lorenz R. Groin Hernias in Women - A Review of the Literature. Front Surg. 2019;6:4. doi:10.3389/fsurg.2019.00004.
2. Liem MSL, van der Graaf Y, Zwart RC, Geurts I, van Vroonhoven TJMV. Risk factors for inguinal hernia in women: a case-control study. The Coala Trial Group. Am J Epidemiol. 1997;146(9):721—726.
3. Schouten N, Burgmans JP, van Dalen T, et al. Female 'groin' hernia: totally extraperitoneal (TEP) endoscopic repair seems the most appropriate treatment modality. Hernia. 2012;16(4):387—392.
4. Luk Y, Chau PL, Law TT, Ng L, Wong KY. Laparoscopic total extraperitoneal groin hernia repair in females: comparison of outcomes between preservation or division of the uterine round ligament. J Laparoendosc Adv Surg Tech A. 2021;31(1):6—10.
5. Koch A, Edwards A, Haapaniemi S, Nordin P, Kald A. Prospective evaluation of 6895 groin hernia repairs in women. Br J Surg. 2005;92:1553—1558.
6. Sun HJ. Classification and management of relationship between round ligament of uterus and hernia sac in female groin hernias. Chin J Hernia Abdominal Wall Surg. 2014;8:3.
7. Kark AE, Kurzer M. Groin hernias in women. Hernia. 2008;12(3):267—270.
8. Zhong W, Zhang L, Zhong JQ, He XP, Liu HQ, Zhu WQ, Fang CF. Comparison of outcomes between preservation or division of the uterine round ligament in laparoscopic groin hernia repair in females: a meta-analysis and trial sequential analysis. Hernia. 2024;28(2):343-354.
9. He Z, Hao X, Feng B, et al. Laparoscopic repair for groin hernias in female patients: a single-center experience in 15 years. J Laparoendosc Adv Surg Tech A. 2019;29(1):55—59
10. Herrington JK. Occult inguinal hernia in the female. Ann Surg. 1975;181(4):481—483.
11. Shahid F, El Ansari W, Ben-Gashir M, Abdelaal A. Laparoscopic hydrocelectomy of the canal of Nuck in adult female: case report and literature review. Int J Surg Case Rep. 2019.
12. Beatty AS, De La Cruz I, Raufian K. Laparoscopic transabdominal preperitoneal repair of a hydrocele of the canal of Nuck in an adult woman. J Surg Case Rep. 2026;2026(1).
13. Oma E, Bay-Nielsen M, Jensen KK, Jorgensen LN, Pinborg A, Bisgaard T. Primary ventral or groin hernia in pregnancy: a cohort study of 20,714 women. Hernia. 2017;21(3):335—339.
14. Lechner M, Fortelny R, Öfner D, Mayer F. Suspected inguinal hernias in pregnancy — handle with care! Hernia. 2014;18:375—379.
15. Simons MP, Smietanski M, Bonjer HJ, et al. International guidelines for groin hernia management (HerniaSurge Group). Hernia. 2018;22:1—165.

Copyright: © 2026 (CC BY 4.0) by the authors.

ТРИ-ТРОАКАРЕН ЕКСТРАПЕРИТОНЕАЛЕН ПОДХОД (ETEP) ЗА РЕТРОМУСКУЛНА РЕКОНСТРУКЦИЯ ПРИ ВЕНТРАЛНИ ХЕРНИИ.

ИВАН ГЕНОВ, МИРОСЛАВ ЗАШЕВ, НЕВРИЕ НИЯЗИ, КОСТАДИН ТОШЕВ, ВЕНЦИСЛАВ КРУШАРСКИ

Иван Генов[1], Мирослав Зашев[1], Неврие Ниязи[1], Костадин Тошев[1], Венцислав Крушарски[1]
[1] Клиника по обща хирургия, УМБАЛ „Дева Мария" – Бургас, България
***E-mail:** dr.ivangenov@gmail.com*

Keywords: Ключови думи: вентрална херния; eTEP; ретромускулна пластика; минимално инвазивна хирургия

Увод: Вентралните херниии представляват често срещан хирургичен проблем, при който минимално инвазивните техники позволяват реконструкция на предната коремна стена с ограничаване на оперативната травма. Целта на настоящото проучване е да се представи три-троакарен подход чрез разширен тотално екстраперитонеален достъп (enhanced-view totally extraperitoneal, eTEP) за ретромускулна реконструкция на предната коремна стена и да се оцени приложимостта му при различни видове вентрални херниии.
Методи: За периода януари–юли 2026 г. чрез модифицирана три-троакарна eTEP техника са оперирани 15 последователни пациенти с първична или постоперативна вентрална херния. При всички пациенти перитонеалният дефект беше затворен, последвано от продължителен шев на linea alba с цел затваряне на херниалния дефект. В ретромускулното пространство беше позиционирано полипропиленово платно с широко припокриване на херниалния дефект. Анализирани са демографските характеристики, видът и размерът на херниалния дефект, оперативното време, необходимостта от конверсия, ранните следоперативни усложнения и рехоспитализации.
Резултати: От включените 15 пациенти 9 (60,0%) са мъже и 6 (40,0%) жени. Средната възраст е 59,1 години (47–76), а средният индекс на телесна маса (body mass index, BMI) е 30,0 kg/m² (24,6–41,9 kg/m. Размерите на херниалните дефекти варират от 2,5 × 2,9 cm до 5,8 × 6,2 cm. Средната продължителност на оперативната интервенция е 99 минути (80–120 минути). При всички пациенти е поставено ретромускулно полипропиленово платно с размер 30 × 30 cm, разкроено според индивидуалната анатомия. Не е извършена конверсия към друг оперативен подход. В ранния следоперативен период не са регистрирани усложнения, повторни оперативни интервенции или рехоспитализации.
Заключение: Модифицираният три-троакарен eTEP подход позволява адекватна преперитонеална дисекция, зашиване на дефекта на предна коремна стена и позиционирането на платно в ретромускулното пространство при различни видове вентрални херниии. В представената серия техниката е осъществена без конверсии, ранни следоперативни усложнения и рецидиви в рамките на краткосрочния период на проследяване. Необходими са проучвания с по-голям брой пациенти и по-продължително проследяване за оценка на дългосрочните резултати, следоперативната болка и честотата на рецидивите.

Copyright: © 2026 (CC BY 4.0) by the authors.

THREE-PORT EXTRAPERITONEAL APPROACH (ETEP) FOR RETROMUSCULAR RECONSTRUCTION IN VENTRAL HERNIAS

Ivan Genov[1], Miroslav Zashev[1], Nevrie Niyazi[1], Kostadin Toshev[1], Ventsislav Krusharski[1]
[1] Department of General Surgery, University Hospital "Deva Maria", Burgas, Bulgaria
E-mail: *dr.ivangenov@gmail.com*

Keywords: ventral hernia; eTEP; retromuscular repair; minimally invasive surgery

Introduction: Ventral hernias are a common surgical problem for which minimally invasive techniques allow abdominal wall reconstruction while limiting surgical trauma. The aim of the present study was to describe a three-port approach using the enhanced-view totally extraperitoneal (eTEP) technique for retromuscular abdominal wall reconstruction and to assess its applicability in different types of ventral hernias.
Methods: Between January and July 2026, 15 patients with primary or incisional ventral hernias underwent surgery using a modified three-port eTEP technique. In all patients, the peritoneal defect was closed, followed by continuous suturing of the linea alba to achieve closure of the hernia defect. A large polypropylene mesh was placed in the retromuscular space with wide overlap. Demographic characteristics, type and size of the hernia defect, operative time, need for conversion, early postoperative complications, readmissions, and recurrences were analyzed.
Results: Of the 15 patients, 9 (60.0%) were male and 6 (40.0%) were female. The mean age was 59.1 years (range, 47–76 years), and the mean body mass index (BMI) was 30.0 kg/m² (range, 24.6–41.9 kg/m²). Hernia defect dimensions ranged from 2.5 × 2.9 cm to 5.8 × 6.2 cm. The mean operative time was 99 minutes (range, 80–120 minutes). In all patients, a 30 × 30 cm polypropylene mesh, tailored according to the individual anatomy, was placed in the retromuscular space. No conversion to another surgical approach was required. No early postoperative complications, reoperations, or readmissions were recorded.
Conclusions: The modified three-port eTEP approach allows adequate preperitoneal dissection, closure of the abdominal wall defect, and placement of the mesh in the retromuscular space in different types of ventral hernias. In the present series, the technique was successfully performed without conversions, early postoperative complications, or recurrences during the short-term follow-up period. Studies including larger patient cohorts and longer follow-up are needed to evaluate long-term outcomes, postoperative pain, and recurrence rates.

Увод

Хирургичното лечение на вентралните и постоперативните херниии е претърпяло значително развитие през последните десетилетия. Основната цел на съвременната реконструктивна хирургия на предната коремна стена е не само механичното покриване на херниалния дефект, но и възстановяването на нормалната анатомия на коремната стена, включително възстановяване на срединната линия и поставяне на протезното платно в подходяща анатомична равнина.
Ретромускулната реконструкция по принципите на Rives–Stoppa заема централно място в хирургията на вентралните херниии [1,2]. Европейските насоки за лечение на срединни инцизионни херниии препоръчват ретромускулното позициониране на

Copyright: © 2026 (CC BY 4.0) by the authors.

протезния материал, като предпочитана равнина, когато това е технически възможно [3].
Систематичен преглед и мета-анализ, включващ 93 проучвания и 12 440 пациенти, показва благоприятни резултати при ретроректусова реконструкция по Rives–Stoppa, като обобщената честота на рецидив е 3,2% при минимум 12-месечно проследяване и 4,1% при минимум 24-месечно проследяване [4].
Основното предизвикателство е прилагането на тези принципи посредством минималноинвазивен достъп. Развитието на eTEP (enhanced-view totally extraperitoneal) подхода, първоначално приложен при вентрални херниии от Belyansky и сътр., позволява създаване на широко ретромускулно пространство и поставяне на протезата извън перитонеалната кухина [5,6,7,8].
Публикуваните до момента данни показват обещаващи краткосрочни резултати. Мета-анализ на 13 проучвания с общо 918 пациенти установява честота на серома около 5%, сериозни усложнения около 1% и много ниска честота на инфекция на оперативното поле при eTEP [6].
Целта на настоящото проучване е да се представи модифициран три-троакарен eTEP подход за ретромускулна реконструкция на предната коремна стена при вентрални херниии и да се оцени неговата техническа приложимост и ранните следоперативни резултати.

Методи
Проучването представлява ретроспективен анализ на едноцентрова серия от 15 последователни пациенти, оперирани в Клиниката по обща хирургия на УМБАЛ „Дева Мария" – Бургас за периода януари–юли 2026 г. Включени са пациенти с: първични вентрални херниии; постоперативни херниии; рецидивни пъпни херниии. При част от пациентите вентралният херниален дефект е съчетан с диастаза на правите коремни мускули (Фиг. 1).



Фигура 1. Схематично представяне на демографските и клиничните характеристики на пациентите

Copyright: © 2026 (CC BY 4.0) by the authors.

Размерите на фасциалните дефекти варират от 2,48 × 2,9 cm до 5,12 × 8,40 cm, като средната площ на дефекта е ≈ 14.20cm² (Таб. 1).

№	Пол	Възраст (години)	Тегло (kg)	BMI (kg/m²)	Оперативно време (min)	Вид херния	Размер на дефекта (cm)
1	М	44	100	32,7	120	Рецидивна пъпна херния	2,5 × 3,6
2	Ж	72	67	24,6	105	Постоперативна вентрална херния	5,7 × 4,4
3	Ж	66	76	28,6	97	Постоперативна вентрална херния	3,2 × 4,1
4	М	53	86	28,1	97	Първична вентрална херния	5,3 × 6,2
5	М	66	105	36,3	110	Първична вентрална херния + двустранни ингвиналли хернии	3,2 × 4,3
6	М	54	101	29,5	90	Първична вентрална херния + диастаза	3,3 × 2,5 (диастаза 3 cm)
7	М	51	80	25,2	97	Първична вентрална херния	3,3 × 4,2
8	М	51	117	42,0	115	Рецидивна параумбиликална херния	2,48
9	М	57	80	26,4	101	Първична вентрална херния	3,4 × 3,3
10	Ж	52	67	26,2	90	Супраумбиликална + умбиликална хернии + диастаза	Супраумб.: 2,5 Умбилик.: 3,5 Диастаза: 4,5 cm
11	Ж	76	78	29,0	92	Постоперативна вентрална херния (евентрация)	8,40 × 5,12
12	М	73	100	32,7	101	Рецидивна пъпна херния	5,4 × 4,8
13	М	65	98	33,9	105	Постоперативна вентрална херния	4,7 × 4,4
14	Ж	47	76	27,9	80	Първична вентрална херния	3,3 × 2,9
15	Ж	60	70	27,3	85	Първична вентрална херния	5,8 × 3,5

Таблица 1. Клинични характеристики на дефектите

Оперативна техника

Пациентът се позиционира по гръб с прибрани ръце към тялото. Операторът и асистентът са разположени от лявата страна на пациента, а видеомониторът – от дясната страна (Фиг. 2). След стандартна предоперативна подготовка и щателно почистване на оперативното поле се извършва кожен разрез в областта на лявото подребрие, по медиоклавикуларната линия, приблизително 2 cm под ребрената дъга (Фиг. 3-a). След достигане до фасцията се инцизира предният лист на влагалището на левия прав коремен мускул и се въвежда 10-mm троакар (Фиг. 3-b). Стартира се инсуфлация с CO_2 до 12 mmHg и се извършва дисекция посредством оптиката до достигане на достатъчно пространство за поставяне на работните троакари. Поставят се под зрителен контрол работни троакари 5 mm и 10 mm на нивото на linea semilunaris (Фиг. 3-c).

Copyright: © 2026 (CC BY 4.0) by the authors.

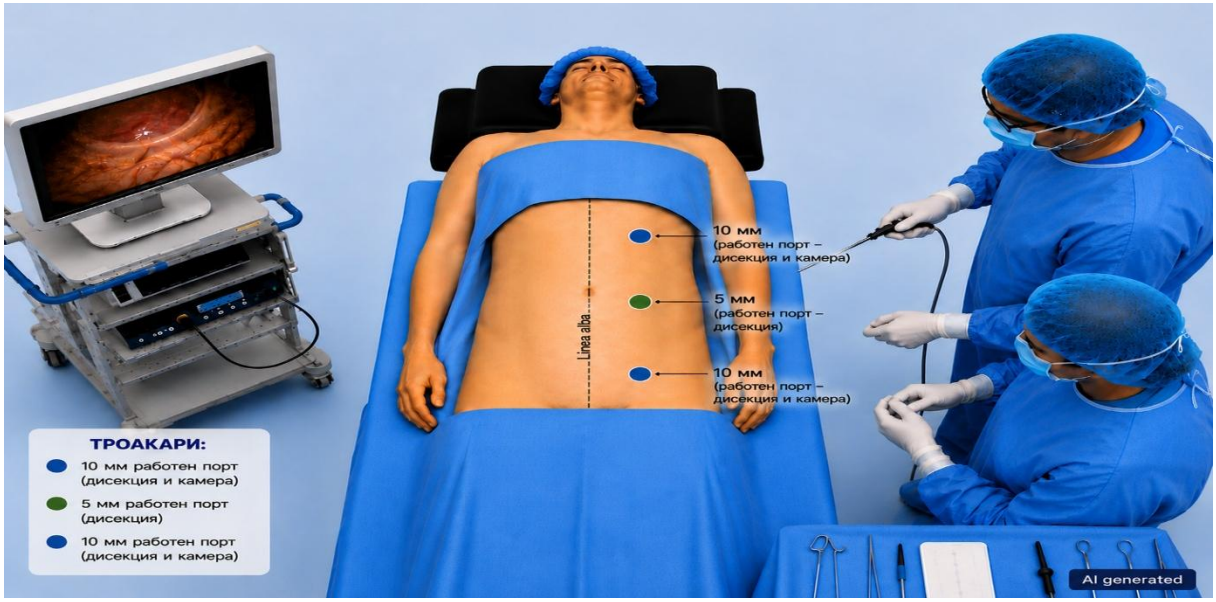

Фигура 2. Разположение на пациента и екипа, позиция на троакарите.

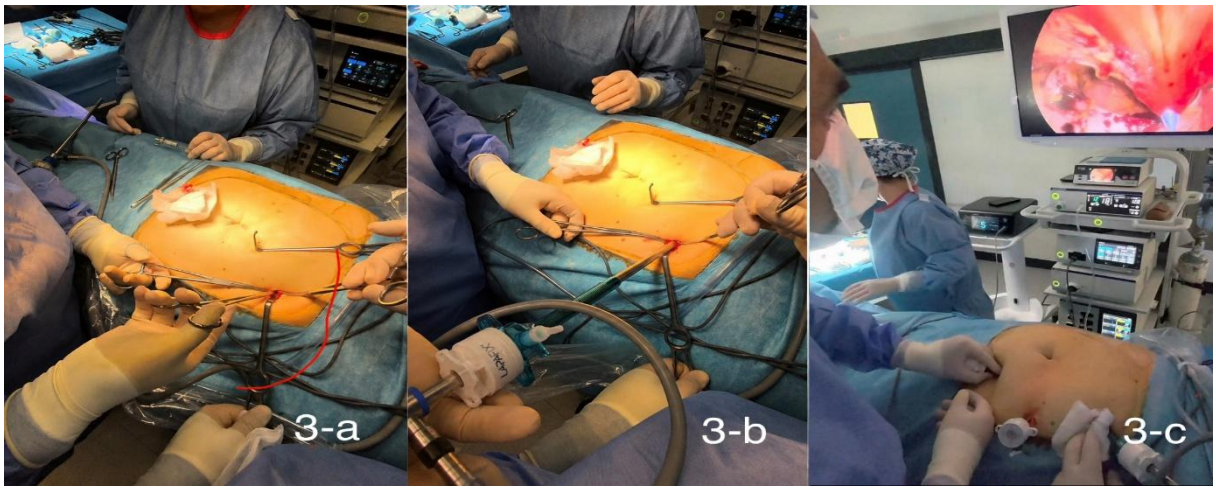

Фигура 3. a- Инцизия в горен ляв квадрант със създаване на достъп. b- въвеждане на оптика с 10 mm троакар. c- Поставяне на работните троакари.

Дисекцията се продължава с медиална инцизия на лявото ретроректусово влагалище (Фиг. 4-a), преперитонеална дисекция и визуализация на десния m. rectus abdominis, последвана от инцизия и обединяване на двете ретромускулни пространства (Фиг. 4-b). По този начин се създава широко общо ретромускулно пространство, позволяващо достигане и дисекция в областта на херниалния дефект. Следва дисекция и освобождаване на херниалния дефект (Фиг. 4-c). При необходимост се навлиза контролирано в коремната кухина за освобождаване на сраствания и оценка на интраабдоминалното съдържимо. Дисекционното поле се разпростира: краниално – до processus xiphoideus; латерално – до linea semilunaris и spina iliaca anterior superior; каудално – до симфизата.

Copyright: © 2026 (CC BY 4.0) by the authors.



Фигура 4. a- Дисекция в пространството на левия m. rectus abdominis. b- Извършване на crossover и обединяване на ретромускулните пространства. c- Дисекция на херниалния дефект.

След завършване на дисекцията перитонеалните дефекти се затварят с продължителен шев с резорбируем конец 3/0 (Фиг. 5-a). След това се извършва реконструкция на linea alba с продължителен самозатягащ се конец 0 (Фиг. 5-b). Възстановяването на средната линия преди поставянето на протезата е в съответствие с концепцията за анатомична реконструкция на коремната стена.



Фигура 5. a- Затваряне на перитонеалните дефекти. b- Реконструкция на linea alba. c- Поставяне на полипропиленово платно.

Трябва обаче да се отбележи, че конкретната роля на отделните компоненти на фасциалното затваряне при eTEP все още се изследва. Съвременните сравнителни проучвания и мета-анализи не позволяват категорично заключение, че една конкретна стратегия за затваряне на задния фасциален слой е универсално по-добра [9].
Във всички случаи е използвано полипропиленово платно 30 × 30 cm, разкроено индивидуално според анатомията на пациента и размера на създаденото ретромускулно пространство. Платното с подходящ размер се навива и се въвежда през 10 mm троакар (Фиг. 6-a) в ретромускулното пространство, след което се разгъва и позиционира в ретромускулната равнина с широко припокриване на херниалния дефект (Фиг. 5-c). Основно предимство на тази позиция е избягването на директен контакт между полипропиленовото платно и интраабдоминалните органи. Следва десуфлация на пневмоперитонеума, шев на троакарните инцизии и стерилни превръзки (Фиг. 6-b).

Copyright: © 2026 (CC BY 4.0) by the authors.

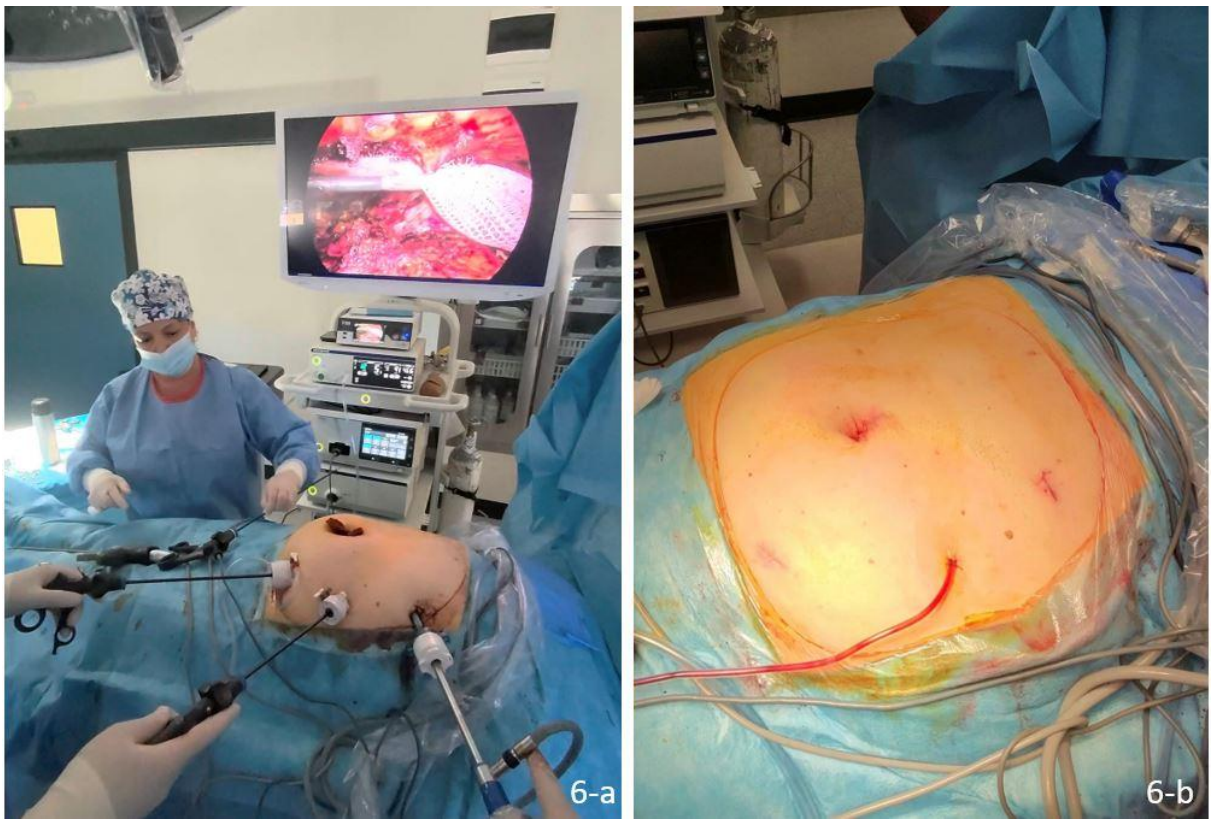

Фигура 6. a-Въвеждане на разкроеното платно. b- Шев на троакарните инцизии

Резултати

От включените 15 пациенти 9 (60,0%) са мъже и 6 (40,0%) жени. Средната възраст е 59,1 години (44–76), а средният BMI – 30,0 kg/m² (24,6–42,0). Първични вентрални хернии са установени при 7 пациенти (46,7%), постоперативни при 5 (33,3%), а рецидивни пъпни хернии при 3 (20,0%). Средната продължителност на оперативната интервенция е 99,0 минути, като най-кратката операция е 80 минути, а най-продължителната – 120 минути. Перитонеалните дефекти са затваряни с резорбируеми конци, докато фасциалният дефект и диастазата на правите коремни мускули са затваряни с непрекъснат шев със самозатягащ се конец Stratafix 0.

Във всички случаи са използвани стандартни полипропиленови платна 30 × 30 cm, разкроени според анатомичните особености на пациента. Не се е наложила конверсия към отворен или друг минималноинвазивен оперативен подход.

В ранния следоперативен период не са регистрирани усложнения, които да наложат повторна оперативна интервенция или рехоспитализация (Таб. 2).

Периодът на проследяване е между 2 и 7 месеца. В този краткосрочен период не е установен клиничен рецидив.

Таблица 2. Периоперативни резултати

Показател	**Резултат**
Пациенти	15
Средно оперативно време	99,0 min
Оперативно време	80–120 min
Полипропиленово платно 30 × 30 cm	15/15 (100%)

Copyright: © 2026 (CC BY 4.0) by the authors.

Показател	Резултат
Конверсия	0/15 (0%)
Ранни следоперативни усложнения	0/15 (0%)
Повторна операция	0/15 (0%)
Рехоспитализация	0/15 (0%)
Клиничен рецидив при краткосрочно проследяване	0/15 (0%)

Дискусия

Основното предимство на ретромускулната реконструкция е възможността протезното платно да бъде позиционирано в анатомично благоприятна равнина, като същевременно се възстановява средната линия.

Rives–Stoppa ретроректусната реконструкция има значителна доказателствена база. В систематичния преглед на den Hartog et al., включващ 93 проучвания и 12 440 пациенти, честотата на рецидив след минимум 12-месечно проследяване е 3,2%, а след минимум 24-месечно проследяване – 4,1% [4].

В същото време традиционната отворена ретромускулна реконструкция е свързана със значителна оперативна травма. Развитието на eTEP предоставя възможност за постигане на същата протезна равнина посредством минималноинвазивен достъп [5,6].

eTEP и IPOM

Натрупаните данни показват потенциални предимства на eTEP по отношение на следоперативната болка. При прегледа на мета-анализи, включващи 5 проучвания с 433 пациенти, 12 проучвания и 868 пациенти, и мета-анализ, включващ 521 пациенти, се установява по-ниска остра следоперативна болка и по-кратък болничен престой при eTEP спрямо IPOM, но за сметка на по-дълго оперативно време. Не са установени статистически значими различия между двете техники по отношение на общите усложнения и рецидивите [10, 11, 12]. Тези резултати подкрепят концепцията за eTEP като минималноинвазивна техника, която позволява запазване на предимствата на ретромускулната протезна позиция.

Особеност на настоящата техника е използването на само три троакара, като се създава достатъчно ретроректусово пространство, без необходимостта от репозициониране на лапароскопската техника и промяна на позицията на хирургичния екип. Техниката е подходяща и при комплицирани вентрални херниии и многокамерни дефекти и дава възможност eTEP достъпът да бъде адаптиран според интраоперативната анатомия [13]. В настоящата серия средното оперативно време е 99 минути. Този резултат е интересен, тъй като ранните серии на eTEP често съобщават по-продължително оперативно време, което отчасти се обяснява с кривата на обучение и сложността на създаването на ретромускулното пространство [6, 10, 13, 14]. Дисекцията и затварянето на дефектите са сред технически най-предизвикателните етапи на eTEP, което подчертава необходимостта от структурирано обучение [15]. При настоящата серия обаче липсата на контролна група не позволява да се направи сравнение в оперативното време между три-троакарната конфигурация, стандартен eTEP подход и IPOM техниките.

Copyright: © 2026 (CC BY 4.0) by the authors.

Ограничения

Настоящото проучване има няколко ограничения. На първо място, броят на пациентите е малък – 15 случая. На второ място, серията е едноцентрова и липсва контролна група. На трето място, проследяването е краткосрочно – 2–7 месеца. Следователно липсата на рецидив в настоящата серия не може да бъде интерпретирана като доказателство за дългосрочна ефективност. Допълнително, в настоящото проучване не са анализирани стандартизирано следоперативната болка, необходимостта от аналгетици, качеството на живот, времето до възстановяване на физическата активност и хроничната болка. Ретроспективният характер на проучването ограничава контрола върху пълнотата и стандартизацията на събраните данни. Тези параметри трябва да бъдат включени в бъдещо проспективно проследяване.

Изводи

Модифицираният три-троакарен eTEP подход позволява минималноинвазивно създаване на достатъчно широко ретромускулно пространство и извършване на фасциална реконструкция с позициониране на протезното платно по принципите на Rives–Stoppa. В настоящата серия от 15 последователни пациенти техниката е приложена при първични, постоперативни и рецидивни вентрални хернии. Средното оперативно време е 99 минути, като не е регистрирана конверсия. Не са установени ранни следоперативни усложнения, повторни оперативни интервенции или рехоспитализации. При краткосрочно проследяване от 2 до 7 месеца не е установен клиничен рецидив.

Получените резултати показват техническа осъществимост на три-троакарния eTEP подход като минималноинвазивен метод за ретромускулна реконструкция на предната коремна стена. Поради малкия размер на серията, липсата на контролна група и краткото проследяване резултатите следва да се разглеждат като предварителни. Необходими са по-големи проспективни проучвания с дългосрочно проследяване, включващо рецидиви, следоперативна болка, качество на живот и функционални резултати.

Copyright: © 2026 (CC BY 4.0) by the authors.

Литература

1. Bittner R, Bain K, Bansal VK, et al. Update of Guidelines for laparoscopic treatment of ventral and incisional abdominal wall hernias (International Endohernia Society): Part A. Surg Endosc. 2019;33(10):3069-3139. doi:10.1007/s00464-019-06907-7.
2. Bittner R, Bain K, Bansal VK, et al. Update of Guidelines for laparoscopic treatment of ventral and incisional abdominal wall hernias (International Endohernia Society): Part B. Surg Endosc. 2019;33(11):3511-3549. doi:10.1007/s00464-019-06908-6.
3. Sanders DL, Pawlak MM, Simons MP, et al. Midline incisional hernia guidelines: the European Hernia Society. Br J Surg. 2023;110(12):1732-1768. doi:10.1093/bjs/znad284.
4. den Hartog FPJ, Sneiders D, Darwish EF, et al. Favorable Outcomes After Retro-Rectus (Rives-Stoppa) Mesh Repair as Treatment for Noncomplex Ventral Abdominal Wall Hernia: A Systematic Review and Meta-analysis. Ann Surg. 2022;276(1):55-65. doi:10.1097/SLA.0000000000005422.
5. Belyansky I, Daes J, Radu VG, et al. A novel approach using the enhanced-view totally extraperitoneal (eTEP) technique for laparoscopic retromuscular hernia repair. Surg Endosc. 2018;32(3):1525-1532. doi:10.1007/s00464-017-5840-2.
6. Aliseda D, Sanchez-Justicia C, Zozaya G, et al. Short-term outcomes of minimally invasive retromuscular ventral hernia repair using an enhanced view totally extraperitoneal (eTEP) approach: systematic review and meta-analysis. Hernia. 2022;26(6):1511-1520. doi:10.1007/s10029-021-02557-8.
7. Radu VG, Lica M. The endoscopic retromuscular repair of ventral hernia: the eTEP technique and early results. Hernia. 2019;23(5):945-955. doi:10.1007/s10029-019-01931-x.
8. Belyansky I, Reza Zahiri H, Sanford Z, Weltz AS, Park A. Early operative outcomes of endoscopic (eTEP access) robotic-assisted retromuscular abdominal wall hernia repair. Hernia. 2018;22(5):837-847. doi:10.1007/s10029-018-1795-z.
9. Bellido-Luque J, Balla A, Rubio Castellanos C, Morales-Conde S. Outcomes after extended totally extraperitoneal (eTEP) repair for ventral hernia with or without posterior rectus sheath closure: systematic review. Hernia. 2026;30(1):154. doi:10.1007/s10029-026-03655-1.
10. Li J, Wang Y, Wu L. The Comparison of eTEP and IPOM in Ventral and Incisional Hernia Repair: A Systematic Review and Meta-analysis. Surg Laparosc Endosc Percutan Tech. 2022;32(2):252-258. doi:10.1097/SLE.0000000000001035.
11. Chuah YHD, Lloyd A, Sahebally SM. IPOM versus eTEP as minimally invasive approaches for ventral/incisional hernias: a systematic review and meta-analysis. Hernia. 2025;29:144. doi:10.1007/s10029-025-03319-6.
12. Rasador ACD, Silveira CAB, Fernandez MG, et al. Minimally invasive intraperitoneal onlay mesh plus (IPOM+) repair versus enhanced-view totally extraperitoneal (e-TEP) repair for ventral hernias: a systematic review and meta-analysis. Surg Endosc. 2025;39(2):1251-1260. doi:10.1007/s00464-024-11377-7.
13. Daes J. Enhanced-view totally extraperitoneal access for repair of ventral hernias: Advantages and liabilities. Cir Esp (Engl Ed). 2023;101 Suppl 1:S33-S39. doi:10.1016/j.cireng.2023.01.013.
14. Montechiari DA, Rossi MM, Soria MB, Rossini A, Signorini FJ. Ventral ETEP, results of our experience after exceeding 150 cases. Operative outcomes and learning curve. Hernia. 2025;29(1):208. doi:10.1007/s10029-025-03345-4.
15. Filser J, Obrecht I, Steinemann DC, et al. Intraoperative adverse events and management strategies in laparoscopic enhanced-view totally extraperitoneal repair (eTEP): a guide to safe introduction. Hernia. 2026;30(1):276. doi:10.1007/s10029-026-03775-8. PMID:42397606.

Copyright: © 2026 (CC BY 4.0) by the authors.

X. ОБУЧЕНИЕ, СИМУЛАЦИЯ, ИЗКУСТВЕН ИНТЕЛЕКТ В ХИРУРГИЯТА

Copyright: © 2026 (CC BY 4.0) by the authors.

ТЕНДЕНЦИИ В РАЗВИТИЕТО НА ОБУЧЕНИЕТО ПО МИНИМАЛНО ИНВАЗИВНА ХИРУРГИЯ. Я. ЗИНОВИЕВА, В. ГЕОРГИЕВ, М. РАДИОНОВ

Я. Зиновиева[1], В. Георгиев[1], М. Радионов[1]
[1] МБАЛ „Света Анна“, София

Въведение: Развитието на минимално инвазивната хирургия в последните десетилетия наложи необходимостта от нови подходи в обучението на хирурзите. За разлика от отворената хирургия, лапароскопските интервенции изискват специфични психомоторни умения, пространствена ориентация, координация око–ръка и адаптация към ограничена тактилна обратна връзка. През последните години в световен мащаб симулационното обучение се утвърди като основен компонент на подготовката на лапароскопските хирурзи.
Цел: Да се анализират съвременните тенденции в развитието на лапароскопското обучение в световен мащаб чрез литературен обзор и да се оценят нагласите, опитът и достъпът до симулационно обучение сред хирурзи и специализанти в България.
Материал и методи: Проведено е комбинирано изследване, включващо обзор на актуалната научна литература и анонимно едномоментно анкетно проучване, осъществено чрез електронна анкета (Google Forms), разпространена чрез електронна поща и професионални групи в социалните мрежи. В анкетата участват 60 лекари – специализанти и специалисти по хирургични специалности. Данните са обработени чрез описателна статистика.
Резултати: Анализът на литературата показва, че симулационното обучение с бокс-тренажори и виртуални симулатори подобрява техническите умения, прецизността и икономията на движенията, съкращава обучителната крива и улеснява прехода към реалната операционна среда. Анкетното проучване установи, че 77,6% от участниците смятат, че симулационното обучение подобрява представянето в операционната зала, 61% подкрепят въвеждането му като задължителен елемент от специализацията, а 93,2% считат, че настоящото обучение в България не отделя достатъчно внимание на симулационната подготовка. Основните идентифицирани проблеми са ограниченият достъп до симулатори и липсата на структурирани обучителни програми.
Заключение: Симулационното обучение е ключов елемент от съвременното лапароскопско образование. Европейските тенденции са насочени към компетентностно базирани програми, съчетаващи различни симулационни технологии и обективна оценка на техническите умения. Получените резултати подкрепят необходимостта от по-широкото внедряване на подобен модел в обучението по хирургия в България.
Ключови думи: лапароскопско обучение, симулационно обучение, Box trainer, виртуална реалност, хирургично обучение

Copyright: © 2026 (CC BY 4.0) by the authors.

TRENDS IN THE DEVELOPMENT OF TRAINING IN MINIMALLY INVASIVE SURGERY

Ya. Zinovieva[1], V. Georgiev[1], M. Radionov[1]
[1] St. Anna Hospital, Sofia

Introduction: The development of minimally invasive surgery in recent decades has created the need for new approaches to the training of surgeons. Unlike open surgery, laparoscopic interventions require specific psychomotor skills, spatial orientation, hand—eye coordination and adaptation to limited tactile feedback. In recent years simulation training has become established worldwide as a core component of the preparation of laparoscopic surgeons.
Aim: To analyze current trends in the development of laparoscopic training worldwide through a literature review, and to assess the attitudes, experience and access to simulation training among surgeons and trainees in Bulgaria.
Material and Methods: A combined study was conducted, comprising a review of the current scientific literature and an anonymous cross-sectional questionnaire survey carried out through an electronic form (Google Forms) distributed by e-mail and through professional groups on social networks. Sixty doctors — trainees and specialists in surgical specialties — took part in the survey. The data were processed using descriptive statistics.
Results: The literature analysis shows that simulation training with box trainers and virtual simulators improves technical skills, precision and economy of movement, shortens the learning curve and facilitates the transition to the real operating environment. The survey established that 77.6% of the participants consider that simulation training improves performance in the operating room, 61% support its introduction as a compulsory element of specialty training, and 93.2% consider that current training in Bulgaria does not devote sufficient attention to simulation preparation. The main problems identified were limited access to simulators and the absence of structured training programs.
Conclusion: Simulation training is a key element of contemporary laparoscopic education. European trends are directed towards competency-based programs combining different simulation technologies with objective assessment of technical skills. The results obtained support the need for wider implementation of such a model in surgical training in Bulgaria.
Keywords: laparoscopic training, simulation training, box trainer, virtual reality, surgical training

УВОД: Минимално-инвазивната хирургия претърпя мащабна еволюция през последните десетилетия, превръщайки се в „златен стандарт" при редица интервенции, благодарение на своите безспорни предимства за пациента- минимална травма, по-бързо възстановяване и съкратен болничен престой. Паралелно с този напредък обаче се зароди едно сериозно предизвикателство, свързано с обучителната крива при млади специалисти. Спецификата на лапароскопските умения — загуба на тактилна чувствителност, ограниченото двуизмерно зрително поле и ефектът на „опорната точка" при работа с дълги инструменти изисква коренно различен образователен подход от класическия модел : „Виж едно, направи едно, научи едно". Традиционното обучение в операционна зала все повече отстъпва място на извънболничната подготовка, продиктувано от императива за безопасност на пациентите, правно-етичните норми и оптимизацията на скъпото операционно време.
В европейски мащаб се наблюдава строга тенденция към стандартизация на хирургическото обучение. Организации като European Association for Endoscopic Surgery

Copyright: © 2026 (CC BY 4.0) by the authors.

(EAES) налагат специализирани учебни програми и изпитни формати. В редица западноевропейски държави преминаването през сертифициран курс на лапароскопски симулатор и покриването на обективни критерии за прецизност и бързина вече е задължително условие преди допускане до самостоятелна работа с пациенти. Симулационното обучение в Европа се явява задължително стъпало в кариерното развитие.
В България се наблюдава положителен и динамичен преход към модерните образователни стандарти, но процесът още е в етап на догонване и неравномерно разпределение. Въпреки наличието на модерни тренажори в някои хирургични клиники, голямо предизвикателство у нас остава липсата на единна, национално регламентирана и задължителна програма за симулационно обучение в учебните планове на специализантите. Достъпът до тези технологии зависи от инициативата на отделни катедри, болници или участие в частични практически курсове, което създава диспропорция в подготовката на кадрите не само в различни региони от страната, но и в отделни болнични заведения в един и същ град.

ЦЕЛ: Да се анализират съвременните тенденции в развитието на лапароскопското обучение чрез обзор на научната литература и да се оценят нагласите, опита и достъпа до симулационно обучение сред хирурзи и специализанти в България.

ЗАДАЧИ:
1. Да се анализира развитието на симулационното обучение в лапароскопската хирургия.
2. Да се сравнят основните видове лапароскопски симулатори и тяхното място в обучителния процес.
3. Да се обобщят доказателствата относно ефективността на симулационното обучение върху придобиването на технически умения и преноса им в клиничната практика.
4. Да се проучат нагласите, опита и достъпа до лапароскопско обучение сред хирурзи и специализанти чрез анкетно изследване.
5. Да се съпоставят резултатите от анкетното проучване със съвременните европейски тенденции и препоръки.

МАТЕРИАЛ И МЕТОД: Приложихме комбиниран подход като проучването включва две части: литературен обзор и собствено анкетно проучване. Литературния обзор е проведен чрез анализ на публикации, индексирани в базите данни на PubMed, Scopus и Google Scholar, с акцент върху систематични обзори, мета-анализи, рандомизирани проучвания и международни препоръки, посветени на лапароскопското симулационно обучение. Търсенето бе насочено към ключови фрази като „laparoscopic simulation training in Europe“, “surgical competency based education”, “laparoscopic learning curve solutions”.
Практическата част представлява доброволно едномоментно анонимно анкетно проучване спрямо нагласите към обучението по лапароскопска хирургия, проведено чрез електронна анкета, създадена в Google Forms. Разпространихме я всред лекари-хирурзи и специализанти по хирургия чрез електронна поща и социални мрежи в периода 26.02.26г.- 05.05.26г. Основни индикатори, които бяха обект на анализ са степента на реален достъп, честотата на упражняване и вида на използваните

Copyright: © 2026 (CC BY 4.0) by the authors.

симулатори, удовлетвореността от настоящата система на обучение, наличните пречки за обучение, кои специфични умения затрудняват в най- голяма степен обучаващите се. Данните анализирахме чрез описателна статистика.

РЕЗУЛТАТИ ОТ ЛИТЕРАТУРЕН ОБЗОР: Симулационното обучение се утвърждава като важен компонент на съвременното обучение по лапароскопска хирургия, тъй като позволява усвояване и повторение на технически умения в контролирана среда преди обучаващият се да извършва хирургични манипулации върху пациенти. В литературата се разглеждат доказателствата при обучението с различни видове симулатори. Основните показатели за оценка на ефективността на обучението са следните:

1. Анализ на оперативното време. Оперативното време е един от най- често използваните показатели за оценка на техническата компетентност на хирурга. По-добрата координация, по- високата прецизност и по- малкото излишни движения водят до по- кратка продължителност на процедурата. В литературен обзор на Nagendran и съавтори от 2014г., включващ 25 рандомизирани контролирани проучвания се съобщава, че при 8 от проучванията е установено, значимо намаляване на времето за изпълнение на лапароскопските задачи при лекари без предходен лапароскопски опит, сравнени с липсата на допълнително обучение. 1 В проучване на Zendejas и съавтори от 2011г. при специализанти с малък опит в лапароскопската хирургия е установено, че след проведено обучение, оперативното време е било средно с 6,5 мин по- кратко. Този резултат показва, че уменията, придобити на тренажори, успешно се пренасят в реалната клинична практика.2,3 И двата обзора достигат до сходни изводи, че симулационното обучение намалява както времето за изпълнение на стандартизирани лапароскопски задачи, така и оперативното време при първите реални операции. Това от своя страна се дължи на подобрената координация между двете ръце, по- бързата ориентация, редукцията на ненужните движения и по-добрата пространствена ориентация. Редукцията на оперативното време има клинично значение чрез по-кратката анестезия, по- малкото натоварване на екипа и по- големия дневен поток пациенти през операционния блок.
Altamirano също докладва по-кратко оперативно време след обучение със симулатор.4 Според Clevin, структурираното обучение с бокс- тренажор при специализанти по гинекология води до статистически значимо подобрение на времето за изпълнение при последваща оценка с виртуален симулатор (VR симулатор) в сравнение с контролната група.5 Според Li и съавтори след четириседмична структурирана програма с бокс тренажор се наблюдава значително подобрение на ефективността на изпълнение на задачите при специализанти от първа и втора година, докато при специализантите трета година на обучение се запазва стабилно ниво на представяне.6 В края на четириседмичната програма не се установяват статистически значими разлики между трите групи специализанти, което показва приближаване на техническите резултати при различно ниво на предходен опит. Докладват се по- бързо изпълнение на задачите, като ефектът се пренася и в операционната зала. 7,8

2. Анализ на техническите грешки. Една от основните цели на симулационното обучение е намаляването на техническите грешки. В 3 рандомизирани проучвания, оценяващи броя на техническите грешки се докладва статистически значимо намаляване на честотата им след обучение с бокс тренажори.9 Най- често се

Copyright: © 2026 (CC BY 4.0) by the authors.

съобщава за намаляване на неправилното позициониране на инструментите, неволното докосване на околните структури, загубата на ориентация и излишните манипулации. Редукцията на грешките вероятно се дължи на подобрената координация око- ръка, по- добрия контрол върху лапароскопските инструменти, автоматизиране на основните движения и по- доброто възприемане на двуизмерния образ. По този начин се изграждат стабилни психомоторни умения още преди участието в реални операции и се намалява риска от случайни интраоперативни травми. Според Altamirano и съавтори лапароскопското обучение е свързано със статистически значимо намаляване на броя на грешките.4 Систематичният обзор на Vanderbilt и съавтори показва, че анализът на грешките е един от основните показатели за оценка на ефекта от симулационното обучение.7 Clevin докладва, че обучението с бокс- тренажор води до статистически значимо подобрение на показателя за тъканно увреждане при последваща оценка с VR симулатор, което предполага подобрение както на скоростта, така и на безопасността на манипулациите.5 Представените резултати показват, че системната практика на симулатор може да намали броя на техническите грешки и потенциално рисковите манипулации.

3. Анализ на прецизността. В лапароскопската хирургия основен компонент на безопасността е прецизността. Проучванията показват, че обучените със симулатори хирурзи демонстрират значително по- висока точност при лапароскопските манипулации в сравнение с контролните групи. 1 Повишената прецизност се изразява в по- точно захващане на тъканите, по- прецизно поставяне на клипсове, по- качествен лапароскопски шев, по- малък риск от травма на околните тъкани.

4. Икономия на движенията. Тя е показател за ефективността на инструменталната манипулация и включва намаляване на излишните движения, както и ненужните коригиращи движения. Докладват се значително подобрение в икономията на движенията, намаляване на времето за изпълнение и намаляване на тъканната увреда.5 В проспективно проучване на Akdemir от 2014г. се докладва значително по-добро време и по- добра икономия на движенията, със запазване на ефекта след 6 месеца след четириседмично обучение с бокс тренажор.10 В систематичния обзор на Vanderbilt икономията на движенията е един от петте основни показателя за оценка на ефекта от симулационното обучение.7 Съобщава се за по- кратък път на инструменти и по- малък брой движения. Икономията на движенията е отличителен белег на опитните хирурзи, която води до по-малко умора, по- висока ефективност и по- малък риск от технически грешки.

5. Обща оперативна изява. Представлява комплексна оценка, обединяваща времето за изпълнение, техническите грешки, точността, икономията на движенията и други компоненти на хирургичната техника. Тя се явява най-информативния показател за общата оценка на хирургичните умения. Множество проучвания показват значително по- добро общо представяне след обучение с бокс тренажор в сравнение с липсата на обучение.1 В 7 от тези проучвания, при хирурзи с ограничен лапароскопски опит, се отчита още по- голям ефект, което показва, че симулационното обучение подобрява не само отделни технически умения, а цялостното представяне в операционната зала. Brinkmann и съавт. установяват значимо подобрение след петдневен структуриран курс спрямо изходното ниво и при бокс- тренажор, и при VR симулатор.11 Прогресията на обучителните криви при

Copyright: © 2026 (CC BY 4.0) by the authors.

двете групи е сходна, което показва, че и двата вида симулатори могат ефективно да развиват базови лапароскопски умения. Мета- анализ на Tan показва, че няма значима разлика по отношение на трансфера на уменията към хирургична среда при двата вида симулатори, но бокс- тренажора показва тенденция към по- ефективна обучителна крива и минимално по- добро придобиване на умения.12 Систематичният обзор на Selva Raj и съавт. не установява значими различия по отношение на обучителните криви и достигането на компетентност при двата вида симулатори.13 Докладваните резултати показват, че общото оперативно представяне се подобрява след симулационно обучение, но превъзходството на един вид симулатор спрямо друг не е категорично и зависи от конкретната задача, начина на обучение и критериите за оценка.

6. Усложнения и безопасност. Най- важната цел на симулационното обучение не е само подобряване на техническите показатели, но и намаляване на риска от грешки и усложнения при реална оперативна интервенция. Систематичен обзор, включващ 18 рандомизирани клинични проучвания установява, че участниците след симулационно обучение демонстрират по- добро хирургично представяне в сравнение с конвенционално обучените както по отношение на оперативното време, точността, честотата на интраоперативните грешки и следоперативните усложнения.8 Въпреки това Nagendran подчертава, че проучванията при начинаещи без предходен лапароскопски опит не предоставят достатъчно данни за смъртност и заболеваемост, поради което влиянието на подобрените технически умения върху реалните усложнения остава несигурно и са необходими допълнителни проучвания.1

7. Обучителна крива. Тя показва динамиката на подобряване на техническите показатели при увеличаване на броя на тренировъчните повторения. Както споменахме според Brinkmann е налице сходна прогресия на обучителните криви при структурирано обучение на различни симулатори.11 Систематичният обзор на Selva Raj също не установява статистически значими различия по отношение на обучителните криви и достигането на компетентност.13 Симулационното обучение съкращава обучителната крива, като води до по – бързо достигане на компетентност преди първите реални операции. Бокс тренажорите са особено ефективни за усвояване на основни лапароскопски умения като координация, шевове, възли.8,12,13

8. Подобрение на показателите при различните видове силуматори. Наличните за момента данни не показват категорично превъзходство на един от методите във всички показатели. Повечето проучвания наблягат на подобрението на уменията и различни показатели за измерването им след симулационно обучение. Бокс тренажорите могат да имат предимство по отношение на реалната тактилна обратна връзка, ниската цена и трансфера на технически умения, докато VR симулаторите предлагат автоматизирано измерване на резултати и стандартизирана обратна връзка. В рандомизираното проучване на Geissler и съавтори нискобюджетният симулатор показва сходна практическа приложимост с високотехнологичния симулатор при оценка на лапароскопското представяне, като участниците оценяват нискобюджетният модел по- добре по отношение на визуализацията, дълбочинното възприятие, цената и използваемостта.14

9. Трансфер на уменията към реална операционна зала. Това е един от най- важните критерии за клиничната стойност на симулационното обучение. В рандомизирано, двойно-сляпо проучване Seymour и съавтори демонстрират, че обучението с VR

Copyright: © 2026 (CC BY 4.0) by the authors.

симулатор може да подобри представянето в реална операционна зала, като предоставят проспективни доказателства за трансфер на технически умения от симулатора към операционната зала.9 Обзорът на Vanderbilt също показва, че специфични лапароскопски умения могат да бъдат пренесени към операционната среда.7 Spiliotis докладва, че симулационно обучените участници превъзхождат конвенционално обучените по отношение на оперативно време, точност, интраоперативни грешки и следоперативни усложнения, което отново доказва трансфера на умения в реална среда.8

РЕЗУЛТАТИ ОТ АНКЕТАТА: В проучването са включени 60 лекари с различен професионален опит. Най- голям дял са хирурзите с над 5 години опит-38,3%, следвани от млади специалисти с до 5г. опит- 31,7%. Специализантите представляват 28,3% от анкетираните. По отношение на оперативния опит 45% са извършили над 50 лапароскопски операции, 31,7%- под 10 операции, а 21,7% - между 11 и 50 интервенции. Въпреки значението на симулационното обучение, 58,3% от анкетираните нямат достъп до лапароскопски тренажор на работното място. Освен това 45% никога не тренират извън операционната зала или го правят по- рядко от веднъж месечно, което показва ограничени възможности за системно усъвършенстване на техническите умения. Най –често използваният метод за симулация е домашният бокс тренажор (31,7%), следван от болничен такъв (26,7%) и VR симулатори (23,3%). По- голямата част от участниците(77,6%) смятат, че обучението на тренажор директно подобрява представянето в реална операционна зала, а 62,7% считат, че симулацията намалява стреса по време на операция. Повечето от половината анкетирани (61%) подкрепят идеята симулационното обучение да бъде задължително условие преди работа с пациенти. Най- често посочваната пречка за симулационно обучение е липсата на достъп до бокс- тренажор или VR симулатор (46,7%), следвана от липсата на време (33,3%). Особено показателен е фактът, че 93,2% от участниците смятат, че настоящата програма за специализация в България не отделя достатъчно внимание на симулационното обучение. Като най- трудни умения за усвояване анкетираните посочват интракорпоралния шев и възлообразуването. Спрямо мотивацията за по- често използване на симулатори, най- често се посочват сертифициране на придобитите умения, задължителни обучителни часове, както и по-лесен достъп до симулационни центрове и менторска подкрепа. Целевата група е силно специфична- лекари, извършващи или обучаващи се в лапароскопска хирургия. Целта на проучването беше да се направи първоначална оценка на нагласите и достъпа до симулационно обучение. Въпреки ограничения размер на извадката, резултатите показват ясно изразени тенденции, които съответстват на публикуваните данни в европейската литература.

ДИСКУСИЯ: Минимално- инвазивната хирургия изисква специфичен набор от умения, които се различават драстично от тези при отворената хирургия. Основните препядствия, с които се сблъсква лекарят при лапроскопската хирургия са загубата на тактилна чувствителност, двуизмерното изображение, ограничената свобода на движение на инструментите, ефекта на опорната точка и координацията око- ръка. Тези особености поставят нови изисквания към обучението на хирурзите и правят традиционния модел на обучение на принципа „Виж едно, направи едно, научи едно“ недостатъчен за безопасното овладяване на лапароскопските техники. В последните

Copyright: © 2026 (CC BY 4.0) by the authors.

десетилетия практическото обучение извън операционната зала е една от най-дискутираните и ключови теми в съвременната медицина.
Наред с това, нарастващите изисквания за безопасност на пациентите, ограниченото работно време на специализантите и необходимостта от обективна оценка на придобитите умения доведоха до развитието на симулационно базирано обучение. В резултат бяха разработени различни видове лапароскопски тренажори-бокс тренажори, виртуална реалност, хибридни стимулатори и стимулатори с добавена реалност, които позволяват усвояване и оценяване на техническите умения в контролирана и безопасна среда. Бокс-тренажорите са физически кутии с камера, в които се използват реални инструменти. Целта им е обработване на базови умения-пренасяне на обекти, рязане, шиене и връзване на възли. Плюсовете са, че носят реално усещане за инструментите и съпротивлението на тъканите. VR стимулаторите са компютърно базирани системи, които имитират цели операции. Целта е когнитивно обучение и справяне със специфични анатомични вариации. Плюсовете са, че дават обективна оценка за време, икономия на движенията и брой грешки. Множество проучвания потвърждават, че обучението на симулатори не е просто „допълнение", а „необходимост" към базовото обучение по хирургия. Ползите за системата и пациента са: повишена безопасност (грешките се правят в безопасна среда, а не върху живи хора), намаляване на разходите, тъй като по- кратките операции и по- малкото усложнения спестяват значителни средства на болничните заведения и повишаване увереността на хирурга. Психологическата готовност е много по- висока, когато стъпките на операцията са вече автоматизирани.
Защо бокс тренажорите подобряват техническите умения?
Подобряването на техническите умения след обучение с бокс- тренажор вероятно се дължи на възможността за многократно целенасочено упражняване на основните лапароскопски манипулации в безопасна среда. Повтаряемостта на задачите води до автоматизиране на психомоторните умения, подобряване на координацията око-ръка, пространствената ориентация и икономията на движенията. Освен това незабавната обратна връзка относно времето на изпълнение, точността и техничеките грешки позволява своевременно коригиране на техниката и ускорява обучителния процес. Тези механизми обясняват защо обучаемите демонстрират по-високи резултати по валидирани оценъчни скали като Fundamentals of laparoscopic surgery (FLS), Global Operative Assessment of Laparoscopic Skills (GOALS), Objective Structured Assessment of Technical Skills (OSATS) и постигат по- добро представяне при първите си лапароскопски процедури.
Едно от най- значимите развития в обучението по лапароскопска хирургия е създаването на програмата FLS. Тя представлява стандартизирана образователна и оценъчна система, която комбинира теоретично обучение с практически упражнения върху бокс тренажор. Практическият изпит включва пет основни задачи-прехвърляне на обекти, прецизно рязане, поставяне на примкова лигатура, екстракорпорално и интракорпорално връзване на възел, които оценяват бимануалната координация, пространствената ориентация, прецизността, икономията на движенията и ефективността. Оценяването се базира едновременно на времето на изпълнението и точността на манипулациите.15 Резултатите от анализираните проучвания, показват, че повечето програми за обучение с бокс тренажори използват именно FLS задачите или сходни валидирани упражнения като

Copyright: © 2026 (CC BY 4.0) by the authors.

критерии за оценка. Това позволява сравняване на резултатите между различни изследвания и осигурява обективна оценка на придобитите технически умения.16
Защо пренасянето на придобитите умения към реалната операционна зала е непълно?
Въпреки че обучението с бокс тренажори подобрява базовите лапароскопски умения, пренасянето им към реалната операционна зала не е пълно.17 Това се дължи на факта, че симулацията развива предимно психомоторните умения, докато в реално време се изисква интегриране на техническа компетентност с клинично мислене, вземане на решения, разпознаване на анатомични вариации, работа с живи тъкани и ефективна комуникация в екип. Следователно тренажорите трябва да се разглеждат като основен компонент на обучението, който трябва да бъде допълнен от обучение в реална клинична среда под наблюдението на специалист с опит.11
Защо бокс тренажорите остават актуални въпреки развитието на виртуалната реалност?
Множество систематични обзори и рандомизирани проучвания показват, че за усвояване на основни умения не се установява убедително предимство на виртулните стимулатори спрямо бокс- тренажорите.1,11,13 Последните проучвания показват, че нискобюджетните бокс- тренажори могат да постигнат сходни резултати с комерсиалните системи при обучението на начинаещи.14 Поради това въпреки бързото развитие на виртуалната реалност, бокс- тренажорите остават широко използвани. Това се обяснява с високата ефективност за усвояване на базовите лапароскопски умения, значително по- ниската цена, използването на реални хирургични инструменти и възможността за многократна практика. Най – новите систематични обзори не показват категорично предимство на виртуалната реалност при обучението на начинаещи хирурзи, докато комбинирането на двата подхода се свързва с най- добри образователни резултати. И двата метода са еднакво ефективни за усвояване на базови умения. Предимство на виртуалната реалност е, че тя е по-добра за когнитивно обучение и симулиране на анатомични вариации. Бокс- тренажорите често се предпочитат за фина работа с реални инструменти и тактилна обратна връзка. Публикация в Scripta Scientifica Medica разглежда въвеждането на VR симулатори в България.18 Медицински университет - Варна е сред първите в страната (от 2016г), които въвеждат формално обучение чрез VR стимулатори. Проучването подчертава, че новото поколение симулатори позволява изграждане на умения още на ниво студент по медицина, което драстично скъсява кривата на обучение впоследствие. Специализантите могат да достигнат ниво, сравнимо с това на опитни хирурзи при стандартизирани задачи на бокс- тренажор или при предварително определени експертни критерии. Въпреки това, при пренасяне на уменията в реалната операционна зала все още се наблюдава разлика в скоростта, плавността на движенията и цялостното техническо представяне 17
Каква е ситуацията в Европа, препоръките на EAES, разликите между държавите и проблемът с липсата на стандартизирани програми?
В Европа въпросът с обучението по време на специализация претърпява фундаментална промяна: преминава се от модела „Учи се докато работиш“ („See one, do one, teach one“) към модела „Докажи умения на симулатор, преди да опериращ“. EAES разработи общо европейска програма за обучение по минимално инвазивна хирургия, която включва суха и мокра лаборатория, виртуална реалност, акредитирани обучителни центрове. Въпреки препоръките съществува голяма разлика между наличност и реално ползване. Едно от най- цитираните европейски проучвания,

Copyright: © 2026 (CC BY 4.0) by the authors.

проведено в Дания, Швеция и Норвегия показва, че 86,2% от хирурзите смятат, че симулационното обучение трябва да бъде задължително; 81,6% имат достъп по бокс-тренажор или друг симулатор, но едва 19,1% участват в структурирана програма на обучение.19 В Европа съществува широк професионален консенсус, че симулационното обучение с бокс- тренажори подобрява хирургичните умения и трябва да предхожда обучението в операционната зала. Въпреки това внедряването му остава неравномерно, тъй като в много държави симулаторите и тренажорите са налични, но липсват задължителни, структурирани програми и единни критерии за оценка на компетентността.19,20 В Източна и Южна Европа системата разчита повече на личната инициатива на специализанта. Много млади лекари сами купуват преносими бокс-тренажори за да упражняват уменията си у дома. Водещите обучителни центрове в Европа като IRCAD и университетски програми като тези в Ghent University и Queen Mary University of London, както и стандартите на European Union of Medical Specialists (UEMS), демонстрират обща тенденция към обучение, базирано на компетентността, комбиниращо различни симулационни техники, обективна оценка и постепенно въвеждане в клиничната практика. 21,22 Именно този модел се очертава като бъдещ стандарт в хирургичното образование.23,24

За разлика от традиционните обучителни програми, съвременните европейски препоръки, включително тези на UEMS, не определят минимален брой часове или тренировъчни сесии, а поставят акцент върху достигането на предварително дефинирани критерии за компетентност. Проучвания на Ritter и Scott показват, че начинаещите хирурзи достигат необходимото средно ниво след около 10 часа целенасочено обучение и приблизително 120 повторения на FLS задачите, като индивидуалните различия остават значителни, което отново подкрепя концепцията за обучение, базирано на компетентност, а не на фиксирана продължителност.25

Какви са ограниченията на наличните проучвания?

Въпреки че повечето проучвания показват положителен ефект от обучението с бокс-тренажори, резултатите трябва да се интерпретират предпазливо. Основните ограничения на наличните доказателства включват малък размер на извадките, значителна хетерогенност на обучителните програми и оценъчните инструменти, кратък период на проследяване и ограничен брой изследвания, оценяващи реални клинични резултати.1,13Освен това повечето проучвания включват начинаещи специализанти, което ограничава възможността за обобщаване на резултатите при по- опитни хирурзи. Необходими са големи многоцентрови рандомизирани проучвания със стандартизирани критерии за оценка и дългосрочно проследяване, за да се определи влиянието на симулационното обучение върху клиничните резултати и безопасността на пациентите.1,13

Какви са перспективите за комбиниране на бокс тренажори, виртуална реалност и обучение в операционна?

Перспективите пред симулационното обучение са насочени към интегриране на различни обучителни технологии в единна програма, базирана на компетентност. Вместо противопоставяне на бокс- тренажорите и виртулната реалност, съвременните препоръки разглеждат двата метода като взаимно допълващи се. Бокс- тренажорите остават предпочитани за усвояване на базовите психомоторни умения, докато стимулаторите за виртуална реалност предоставят възможност за обучение при сложни оперативни сценарии и автоматизирана обратна връзка. Очаква се развитието на хибридни симулатори, използването на изкуствен интелект за

Copyright: © 2026 (CC BY 4.0) by the authors.

обективна оценка на техническите умения и въвеждането на стандартизирани програми, базирани на компетентност, да подобрят още повече подготовката на бъдещите хирурзи.4,14

Резултатите от анкетното ни проучване са в съответствие с наблюдаваните европейски тенденции. Въпреки че повечето анкетирани разпознават значението на симулационното обучение и подкрепят въвеждането му като задължителен елемент от специализацията, значителна част съобщават за ограничен достъп до тренажори и липсата на структурирани програми. Подобни резултати са описани и в скандинавското проучване, което установява, че въпреки широката наличност на симулатори, само малка част от обучаващите се преминават през стандартизирани програми с обективна оценка на компетентността. Това показва, че предизвикателството не е само осигуряване на оборудване, а интегрирано симулационно обучение в официалните програми за специализация. За разлика от страни като Дания и Нидерландия, където симулационното обучение е интегрирано в националните програми по специализация и е базирано на предварително определени критерии за компетентност, в България все още липсват единни национални изисквания относно обема, съдържанието и оценката на симулационното обучение по лапароскопска хирургия. Това води до заключението, че бъдещото развитие трябва да е насочено към компетентностно базирани стандартизирани програми, което е и основната европейска тенденция.

ЗАКЛЮЧЕНИЕ: Литературният обзор и проведеното анкетно проучване показват, че симулационното обучение се е превърнало в основен компонент на съвременното лапароскопско обучение. Научните доказателства потвърждават ефективността на бокс- тренажорите и VR симулаторите за усвояване на фундаментални технически умения. Европейските обучителни програми все по- често прилагат компетентностно базиран подход с обективна оценка на постигнатите резултати. Данните от собствената анкета показват, че българските хирурзи и специализанти оценяват високо значението на симулационното обучение, но съобщават за ограничен достъп до структурирани програми. Това очертава необходимостта от по- широкото му интегриране в обучението по хирургия в България. Изводите, които можем да направим са следните:

1. Симулационното обучение е доказано ефективен метод за усвояване на базовите лапароскопски умения и съкращаване на обучителната крива.
2. Водещата европейска тенденция е въвеждането на стандартизирани, компетентностно базирани програми, съчетаващи бокс- тренажори, VR симулатори и обективна оценка на техническите умения.
3. Резултатите от анкетното проучване показват необходимост от подобряване на достъпа до симулатори и създаване на структурирани програми за обучение в България.
4. Прилагането на европейските стандарти би допринесло за по- качествено хирургично обучение и по- висока безопасност на пациентите.

Copyright: © 2026 (CC BY 4.0) by the authors.

Литература:
1. Nagendran M, Toon CD, Davidson BR, Gurusamy KS. Laparoscopic surgical box model training for surgical trainees with no prior laparoscopic experience. Cochrane Database Syst Rev. 2014;2014(1):CD010479. doi:10.1002/14651858.CD010479.pub2
2. Zendejas B, Cook DA, Bingener J, et al. Simulation-based mastery learning improves patient outcomes in laparoscopic inguinal hernia repair: a randomized controlled trial. Ann Surg. 2011;254(3):502-509; discussion 509-511. doi:10.1097/SLA.0b013e31822c6994
3. Larsen CR, Oestergaard J, Ottesen BS, Soerensen JL. The efficacy of virtual reality simulation training in laparoscopy: a systematic review of randomized trials. Acta Obstetricia et Gynecologica Scandinavica. 2012;91(9):1015-1028. doi:10.1111/j.1600-0412.2012.01482.x
4. Sarmiento-Altamirano D, Ormaza F, Arroyo MR, et al. Optimizing laparoscopic and robotic skills through simulation in participants with limited or no prior experience: a systematic review and meta-analysis. J Gastrointest Surg. 2024;28(4):566-576. doi:10.1016/j.gassur.2024.01.027
5. Clevin L, Grantcharov TP. Does box model training improve surgical dexterity and economy of movement during virtual reality laparoscopy? A randomised trial. Acta Obstetricia et Gynecologica Scandinavica. 2008;87(1):99-103. doi:10.1080/00016340701789929
6. Li C, Song F, Xu Y, Zhang L, Wang W. Efficacy of laparoscopic simulator training in standardized obstetrics and gynecology residents: a prospective study demonstrating skill convergence. Sci Rep. 2026;16(1):15671. doi:10.1038/s41598-026-46957-1
7. Vanderbilt AA, Grover AC, Pastis NJ, et al. Randomized Controlled Trials: A Systematic Review of Laparoscopic Surgery and Simulation-Based Training. Glob J Health Sci. 2015;7(2):310-327. doi:10.5539/gjhs.v7n2p310
8. Spiliotis AE, Spiliotis PM, Palios IM. Transferability of Simulation-Based Training in Laparoscopic Surgeries: A Systematic Review. Minim Invasive Surg. 2020;2020:5879485. doi:10.1155/2020/5879485
9. Seymour NE, Gallagher AG, Roman SA, et al. Virtual Reality Training Improves Operating Room Performance. Ann Surg. 2002;236(4):458-464. doi:10.1097/00000658-200210000-00008
10. Akdemir A, Zeybek B, Ergenoglu AM, Yeniel AO, Sendag F. Effect of spaced training with a box trainer on the acquisition and retention of basic laparoscopic skills. International Journal of Gynecology & Obstetrics. 2014;127(3):309-313. doi:10.1016/j.ijgo.2014.07.015
11. Brinkmann C, Fritz M, Pankratius U, et al. Box- or Virtual-Reality Trainer: Which Tool Results in Better Transfer of Laparoscopic Basic Skills?—A Prospective Randomized Trial. Journal of Surgical Education. 2017;74(4):724-735. doi:10.1016/j.jsurg.2016.12.009
12. Tan J, Karim MR, Tamanna R, Kim S, Patel B. Comparing Learning Outcomes of Virtual Reality (VR) Simulators Using Haptic Feedback Versus Box Trainer (BT) in Laparoscopic Training: A Systematic Review and Meta-Analysis. Cureus. 17(2):e78910. doi:10.7759/cureus.78910
13. Selva Raj DR, Kumar S, Nallathamby K, Raj K, Hristova M. A Systematic Review of the Learning Curves of Novices and Trainees to Achieve Proficiency in Laparoscopic Skills: Virtual Reality Simulator Versus Box Trainer. Cureus. 16(11):e72923. doi:10.7759/cureus.72923
14. Geissler ME, Bereuter JP, Geissler RB, et al. Comparison of laparoscopic performance using low-cost laparoscopy simulators versus state-of-the-art simulators: a multi-center prospective, randomized crossover trial. Surg Endosc. 2025;39(3):2016-2025. doi:10.1007/s00464-025-11531-9
15. FES Program : Products. Accessed July 29, 2026. https://www.surgicalfundamentals.org/products

Copyright: © 2026 (CC BY 4.0) by the authors.

16. Higgins RM, Turbati MS, Goldblatt MI. Preparing for and passing the fundamentals of laparoscopic surgery (FLS) exam improves general surgery resident operative performance and autonomy. Surg Endosc. 2023;37(8):6438-6444. doi:10.1007/s00464-023-10124-8
17. Crochet P, Agostini A, Knight S, Resseguier N, Berdah S, Aggarwal R. The Performance Gap for Residents in Transfer of Intracorporeal Suturing Skills From Box Trainer to Operating Room. Journal of Surgical Education. 2017;74(6):1019-1027. doi:10.1016/j.jsurg.2017.05.013
18. Kalinov T, Zlatarov A, Hadzhiveli M. The application of virtual reality simulators in laparoscopic surgery training (a review). Scripta Scientifica Medica. 2021;53(4):16-22. doi:10.14748/ssm.v0i0.8079
19. Fjørtoft K, Konge L, Gögenur I, Thinggaard E. The Implementation Gap in Laparoscopic Simulation Training. Scand J Surg. 2019;108(2):109-116. doi:10.1177/1457496918798201
20. Botti M, Jongen ACHM, Bîrlog C, et al. Educational needs of the EAES young surgeons. Surg Endosc. 2024;38(12):7375-7381. doi:10.1007/s00464-024-11003-6
21. Zendejas B, Brydges R, Hamstra S, Cook D. State of the Evidence on Simulation-Based Training for Laparoscopic Surgery A Systematic Review. Annals of surgery. 2013;257:586-593. doi:10.1097/SLA.0b013e318288c40b
22. Forgione A, Guraya SY. The cutting-edge training modalities and educational platforms for accredited surgical training: A systematic review. J Res Med Sci. 2017;22:51. doi:10.4103/jrms.JRMS_809_16
23. European Training Requirements — UEMS Section of Surgery. Accessed July 29, 2026. https://uemssurg.org/whatwedo/etr/
24. Laparoscopic Surgery and Surgical Skills MSc - Queen Mary University of London. Accessed July 29, 2026. https://www.qmul.ac.uk/postgraduate/taught/coursefinder/courses/laparoscopic-surgery-and-surgical-skills-msc/
25. Scott DJ, Ritter EM, Tesfay ST, Pimentel EA, Nagji A, Fried GM. Certification pass rate of 100% for fundamentals of laparoscopic surgery skills after proficiency-based training. Surg Endosc. 2008;22(8):1887-1893. doi:10.1007/s00464-008-9745-y

Copyright: © 2026 (CC BY 4.0) by the authors.

РОБОТ-АСИСТИРАНАТА ХИРУРГИЯ В ЕРАТА НА ЛАПАРОСКОПИЯТА-НЕОБХОДИМОСТ ЛИ Е?

Р. ДИМОВ

Р. Димов[1]
[1] *Медицински университет – Пловдив*

Въведение: Значително по-високата цена на придобиване, експлоатация и поддържане на технологията за робот-асистирана хирургия в сравнение с лапароскопската породи дискусия относно реалните ѝ предимства за пациентите и здравните системи. Данните от редица метаанализи относно краткосрочните и дългосрочните резултати от приложението на двата метода при оперативното лечение на стомашния и панкреатичния рак не показват статистически достоверни разлики, което допълнително „наля масло в огъня" на защитниците на „крайната ефективност".
Цел: Да се проучат данните от литературата за пряката и косвената влияние на робот-асистираната хирургия върху усложненията и ефективността на работата на хирурга.
Резултати: Резултатите недвусмислено показват, че физическата умора и стресът влошават вниманието, възможностите за преценка и вземането на решения. Хирурзите, подложени на тези влияния, са податливи на грешки, забавено време на реакция и влошена комуникация.
Заключение: Робот-асистираната хирургия има сигнификантно позитивен ефект върху физическото и психологическото състояние на хирурзите, оказвайки пряко и косвено влияние върху резултатите от лечебния процес.
Ключови думи: робот-асистирана хирургия, умора и стрес на хирурга

ROBOT-ASSISTED SURGERY IN THE ERA OF LAPAROSCOPY – DO WE NEED IT?

R. Dimov[1]
[1] *Medical University of Plovdiv*

Introduction: The significantly higher cost of acquisition, operation and maintenance of robot-assisted surgical technology compared with laparoscopic surgery has given rise to a discussion about its real advantages for patients and healthcare systems. Data from a number of meta-analyses on the short-term and long-term results of the application of both methods in the surgical treatment of gastric and pancreatic cancer do not show statistically significant differences, which further "added fuel to the fire" of the defenders of "ultimate effectiveness".
Aim: To examine the literature data on the direct and indirect impact of robot-assisted surgery on complications and on the efficiency of the surgeon's work.
Results: The results clearly show that physical fatigue and stress impair attention, judgment and decision-making abilities. Surgeons subjected to these influences are prone to errors, delayed reaction time and impaired communication.
Conclusion: Robot-assisted surgery significantly and positively affects the physical and psychological state of surgeons, thus having a direct and indirect impact on the results of surgical procedures.
Keywords: robot-assisted surgery, fatigue and stress of the surgeon

Copyright: © 2026 (CC BY 4.0) by the authors.

3D ВИЗУАЛНО-ТАКТИЛНА СИМУЛАЦИОННА ПОЛИМЕРНА СИСТЕМА НА МАЛКОТАЗОВИЯ ЛИМФЕН РЕГИОНАЛЕН РЕКТАЛЕН БАСЕЙН В РЕАЛНИ РАЗМЕРИ.

Х. ПАВЛОВ, С. МАРЧЕВА, ЙО. ИВАНОВ, Д. ДИМИТРОВ, М. КАРАМАНЛИЕВ, П. МАРИНОВА, С. ТРИФОНОВ, Д. МАРИНОВА, Я. ПЪРВАНОВ, Б. ХРИСТОВА, Т. ДЕЛИЙСКИ

Х. Павлов[3], С. Марчева[3], Йо. Иванов[1], Д. Димитров[1], М. Караманлиев[1], П. Маринова[1], С. Трифонов[2], Д. Маринова[2], Я. Първанов[3], Б. Христова[3], Т. Делийски[1]
[1] Клиника по онкохирургия, УМБАЛ „Д-р Георги Странски", Плевен
[2] Катедра по анатомия и хистология, Медицински университет – Плевен
[3] Отделение по детска хирургия, УМБАЛ „Д-р Георги Странски", Плевен

Въведение: Ректумът и регионалните му лимфни възли са разположени в пространство, което от хирургична гледна точка е тясно, непроменливо по размери и изпълнено с многообразие от анатомични структури. Това предопределя още повече необходимостта от създаване на благоприятни условия за задълбочено изучаване на анатомията и на оперативно-техническите умения при хирургията на ректалния карцином.
Контекст: В етапа на симулационното обучение на операциите на ректалния карцином изграждането на 3D полимерна система може да даде възможност на хирурга да възприема анатомията на региона визуално и тактилно.
Цел: Конструиране на 3D визуално-тактилна полимерна тренировъчна симулационна система на малкотазовия регионален ректален лимфен басейн в реални размери.
Материал и методи: 3D симулационната система се базира на термично разтопяване на полимерни нишки с петролен или органичен произход. Процесът позволява прецизно и последователно наслояване на микроструктурно ниво и се реализира посредством 3D моделираща писалка, вариращa по дизайн и производител.
Резултати: Към регионалния лимфен басейн на ректума съобразно осмото издание на TNM класификацията включихме горни, средни и долни ректални, долни мезентериални, вътрешни илиачни, мезоректални, латерални, сакрални, пресакрални и сакрално-промонториални (на Герота) лимфни възли. Отделно конструирахме в увеличен вариант макроскопската морфологична характеристика на метастатичен и неметастатичен възел. Метастатичните възли са уголемени (повече от 10 мм), заоблени, деформирани, със заличен хилус и с дебелина на кортекса повече от 2 мм.
Заключение: В етапа на симулационното трениране на операциите при ректалния карцином изградената 3D полимерна система дава възможност на хирурга да възприеме прецизно, визуално и още повече тактилно анатомията и топографията на таргетните структури в малкия таз.
Ключови думи: 3D полимерна симулационна система, регионален ректален лимфен басейн

Copyright: © 2026 (CC BY 4.0) by the authors.

A FULL-SCALE 3D VISUAL-TACTILE POLYMER SIMULATION SYSTEM OF THE PELVIC REGIONAL RECTAL LYMPHATIC BASIN

H. Pavlov[3], S. Marcheva[3], Yo. Ivanov[1], D. Dimitrov[1], M. Karamanliev[1], P. Marinova[1], S. Trifonov[2], D. Marinova[2], Ya. Parvanov[3], B. Hristova[3], T. Deliyski[1]
[1] Clinic of Oncological Surgery, Dr. Georgi Stranski University Hospital, Pleven
[2] Department of Anatomy and Histology, Medical University of Pleven
[3] Department of Pediatric Surgery, Dr. Georgi Stranski University Hospital, Pleven

Introduction: The rectum and its regional lymph nodes are located in a space that, from a surgical point of view, is narrow, fixed in size and filled with a diversity of anatomical structures. This makes it all the more necessary to create favorable conditions for the thorough study of the anatomy and of the operative technical skills required in surgery for rectal carcinoma.
Context: At the stage of simulation training for operations for rectal carcinoma, the construction of a 3D polymer system may enable the surgeon to perceive the anatomy of the region both visually and tactilely.
Aim: To construct a full-scale 3D visual-tactile polymer training simulation system of the pelvic regional rectal lymphatic basin.
Material and Methods: The 3D simulation system is based on the thermal melting of polymer filaments of petroleum or organic origin. The process allows precise and sequential layering at a microstructural level and is carried out by means of a 3D modeling pen, varying in design and manufacturer.
Results: In accordance with the eighth edition of the TNM classification, we included in the regional lymphatic basin of the rectum the superior, middle and inferior rectal, inferior mesenteric, internal iliac, mesorectal, lateral, sacral, presacral and sacral promontory (Gerota) lymph nodes. Separately, we constructed in enlarged form the macroscopic morphological characteristics of a metastatic and a non-metastatic node. Metastatic nodes are enlarged (more than 10 mm), rounded and deformed, with an effaced hilum and a cortical thickness of more than 2 mm.
Conclusion: At the stage of simulation training for operations for rectal carcinoma, the constructed 3D polymer system enables the surgeon to perceive precisely, visually and even more so tactilely, the anatomy and topography of the target structures in the lesser pelvis.
Keywords: 3D polymer simulation system, regional rectal lymphatic basin

ВЪВЕДЕНИЕ И КОНТЕКСТ

Ректумът и неговият регионален лимфен басейн са разположени в малкотазовото пространство, което от хирургична и анатомична гледна точка се отличава със строга пространствена ограниченост, костна опора с непроменливи размери и изключително висока плътност на жизненоважни анатомични структури. С изключение на мезоректалната група, разположена в непосредствена близост до ректума, останалите лимфновъзлови вериги са топографски свързани с основни магистрални съдове и автономни нервни сплитове в съответните анатомични региони на малкия таз.

Тази сложна пространствена архитектура изисква безупречно и задълбочено познаване на тазовата анатомия, с цел прецизно атравматично дисециране и пълно съхраняване на невроваскуларните структури интраоперативно при извършване на радикални онкологични интервенции и регионална лимфаденектомия. В този

Copyright: © 2026 (CC BY 4.0) by the authors.

контекст, съвременната медицинска педагогика поставя акцент върху симулационните модули на обучение, които дават възможност на хирурзите предварително да овладеят анатомичната топография и оперативно-техническите умения в безопасна и контролирана среда.

ЦЕЛ

Конструиране и валидиране на триизмерна (3D) визуално-тактилна полимерна тренировъчна симулационна система на малкотазовия регионален ректален лимфен басейн в реални размери (1:1), предназначена за усъвършенстване на хирургическата подготовка и техника при оперативни интервенции за ректален карцином.

МАТЕРИАЛ И МЕТОДИ

За създаването на триизмерния модел е приложена технологията на послойното изграждане, чрез термично отлагане на разтопен полимер (Fused Deposition Modeling / FDM) с петролен и органичен произход (биоразградими термопластични полимери). Технологичният процес осигурява прецизно микроструктурно наслояване на полимерния материал, което позволява висока резолюция и точна анатомична репродукция.

Манипулацията и изграждането на финитe пространствени елементи са реализирани посредством високопрецизна 3D моделираща писалка с вариращ технически дизайн, работна температура и диаметър на дюзата, което осигурява възможност за ръчно оформяне на комплексни триизмерни геометрични форми в реално време.

С цел дидактическа съпоставимост и обучаващ ефект, в системата са интегрирани единствено тези нервни и съдови структури на малкия таз, около които топографски са организирани регионалните лимфни възли. Допълнително са конструирани в увеличена макроскопска скала отделни модели, демонстриращи диференциално-диагностичните критерии между нормален (неметастатичен) и патологично променен (метастатичен) лимфен възел.

РЕЗУЛТАТИ

В съответствие с критериите на 8-то издание на TNM класификацията за ректален карцином [МКБО-3: С20] в 3D полимерната симулационна система са акуратно моделирани и позиционирани следните основни лимфновъзлови групи от регионалния лимфен басейн :

- Горни, средни и долни ректални (хемороидални) лимфни възли;
- Мезоректални лимфни възли;
- Долни мезентериални лимфни възли;
- Вътрешни илиачни (илиачни интерни) лимфни възли;
- Латерални тазови лимфни възли;
- Сакрални и пресакрални лимфни възли;
- Сакрално-промонториални лимфни възли (на Gerota).

Източник: James D. Brierley, Mary K. Gospodarowicz, Christian Wittekind. TNM Класификация на злокачествените тумори, осмо издание

Макроскопска морфологична характеристика на моделираните лимфни възли:

Copyright: © 2026 (CC BY 4.0) by the authors.

1. Неметастатичен (нормален) лимфен възел: Запазена бъбрековидна форма, съхранен хилус, нормална дебелина на кортекса (≤ 2 mm) и физиологични размери (< 10 mm).
2. Метастатичен (патологичен) лимфен възел: Изразено уголемяване на размерите (> 10 mm), сферична/ заоблена и деформирана конфигурация, пълен заличен хилус и патологично задебеляване на кортикалния слой (> 2 mm).

Показател / Морфология	**Неметастатичен възел**	**Метастатичен възел**
Размер (диаметър)	≤ 10 mm	> 10 mm (уголемен)
Форма / Конфигурация	Овална / Бъбрековидна	Заоблена / Сферична / Деформирана
Структура на хилуса	Запазен (визуализиращ се)	Заличен (деструктуриран)
Дебелина на кортекса	≤ 2 mm	> 2 mm (патологично задебелен)

ОБСЪЖДАНЕ И ЗАКЛЮЧЕНИЕ

В съвременния етап на симулационното трениране при хирургията на ректалния карцином, създадената 3D полимерна система осигурява двукомпонентна обучаваща среда, съчетаваща визуален и тактилен аспект на възприятие. Системата предоставя възможност на обучаващия се хирург незаменимо физическо и палпаторно усещане за пространствените ограничения на малкия таз — критичен детайл, който не може да бъде напълно пресъздаден дори от най-съвременните дигитални 3D софтуерни модели и виртуални среди.

Включването на селектирани магистрални невроваскуларни структури и демонстративни метастатични лимфни възли подпомага младите специалисти и обучаващите се хирурзи в проследяването на морфологичната метаморфоза от нормален към патологичен възел, както и в ориентацията относно безопасните равнини на дисекция при радикални оперативни интервенции.

В заключение, 3D визуално-тактилната полимерна система представлява достъпен, високоинформативен и практически приложим дидактически инструмент, който подобрява топографските познания, палпаторните умения и хирургическата сигурност при интервенции в анатомично тесния малкотазов регион.

Copyright: © 2026 (CC BY 4.0) by the authors.

УЧЕБЕН ПЛАН ЗА СПЕЦИАЛИЗАЦИЯ ПО „ХИРУРГИЯ“ В РЕПУБЛИКА БЪЛГАРИЯ – АКТУАЛИЗАЦИЯ ИЛИ ТОТАЛНА ПРОМЯНА?

Р. ДИМОВ

Р. Димов[1,2]
[1] Медицински университет – Пловдив
[2] УМБАЛ „Каспела“, Пловдив

Последното десетилетие донесе в ежедневната практика на хирурга поредица от технологични нововъведения, административни изисквания и новости в медико-биологичната интерпретация на хирургичните заболявания, които изискват теоретични познания и практически компетенции от „нов тип“. В сега съществуващия план за обучение липсват модули за симулации, виртуална реалност, конвенционална лапароскопия и робот-асистирана хирургия. Малко и несистемно е обучението за поведение при травми и военна хирургия. За сметка на това присъстват часове в областта на плановите процедури от областите „урология“, „ортопедия“, „неврохирургия“, „съдова хирургия“, „кардиохирургия“, „пластично-възстановителна хирургия“, „детска хирургия“ и други, които по силата на юридическите и административните изисквания не могат да бъдат изпълнявани от специалистите по „обща хирургия“. Всичко това налага преосмислянето на сега съществуващия курикулум и неговата актуализация или пълна промяна.
Ключови думи: хирургия, виртуална реалност, симулация

CURRICULUM FOR SPECIALTY TRAINING IN SURGERY IN THE REPUBLIC OF BULGARIA – UPDATE OR COMPLETE REVISION?

R. Dimov[1,2]
[1] Medical University of Plovdiv
[2] UMHAT Kaspela, Plovdiv

The last decade has brought into the surgeon's daily practice a series of technological innovations, administrative requirements and developments in the medico-biological interpretation of surgical disease, which call for theoretical knowledge and practical competencies of a new kind. The currently existing training plan contains no modules for simulation, virtual reality, conventional laparoscopy or robot-assisted surgery. Training in the management of trauma and in military surgery is limited and unsystematic. By contrast, it includes hours devoted to elective procedures in the fields of urology, orthopedics, neurosurgery, vascular surgery, cardiac surgery, plastic and reconstructive surgery, pediatric surgery and others, which under the legal and administrative requirements cannot be performed by specialists in general surgery. All of this necessitates a rethinking of the current curriculum and either its update or its complete revision.
Keywords: surgery, virtual reality, simulation

Copyright: © 2026 (CC BY 4.0) by the authors.

ИЗПОЛЗВАНЕ НА ИНТЕЛИГЕНТНИ АГЕНТИ В ХИРУРГИЧНО ОТДЕЛЕНИЕ ЗА ПОДОБРЯВАНЕ НА ЛЕЧЕБНО-ДИАГНОСТИЧНИЯ ПРОЦЕС И ДОКУМЕНТООБОРОТА.

А. НИКОЛОВ, М. АЛЕКСИЕВА, Г. ГЕРГОВ, З. МАКШУТОВА, М. СЕРГЕЕВА, Г. ЯНКОВ

А. Николов[1], М. Алексиева[1], Г. Гергов[1], З. Макшутова[1], М. Сергеева[1], Г. Янков[1]
[1] Клиника по гръдна хирургия, УМБАЛ „Св. Иван Рилски", Медицински университет – София

Въведение: Хирургичните клиники са изправени пред нарастваща административна тежест, сложна логистика и необходимост от максимална прецизност при подготовката и следоперативното възстановяване на болните. Настоящото изследване оценява клиничната и организационната ефективност от внедряването на мултиагентна система от интелигентни агенти, насочена към автоматизирано предоперативно планиране, следоперативно мониториране, анализ на медицинска документация и оптимизация на дежурствата и дневните оперативни програми.
Материал и методи: Проведено е сравнително проучване в хирургично отделение, съпоставящо стандартния работен процес с модел, подпомаган от специализирани интелигентни агенти. Системата прилага алгоритми за обработка на естествен език за анализ на предоперативни изследвания и предоперативна подготовка, планиране на оперативни интервенции и оперативна програма, и постоперативно проследяване на пациентите. Статистическият анализ е извършен чрез сравнителни параметрични и непараметрични тестове за оценка на разликите в оперативното време, организационната ефективност и честотата на усложненията.
Резултати: Внедряването на интелигентните агенти води до съществено съкращаване на времето за структуриране и обработка на медицинската документация, както и до значително ускоряване на процеса по генериране на лекарските графици и дневната оперативна програма. Симулационното предоперативно планиране осигурява по-висока анатомична ориентация и намалява необходимостта от непредвидени интраоперативни промени в хирургичната тактика. В следоперативния период автоматизираното наблюдение спомага за по-ранно откриване на отклонения в състоянието на болните, своевременно овладяване на усложненията и забележим спад в честотата на повторни хоспитализации.
Заключение: Интелигентните агенти цялостно оптимизират периоперативния континуум, хармонизирайки административната документация, екипната логистика, прецизното оперативно планиране и безопасното възстановяване на пациентите. Технологията освобождава хирургичните екипи от рутинни дейности, свежда до минимум субективните грешки и подобрява качеството на медицинската грижа.
Ключови думи: интелигентни агенти, предоперативно планиране, следоперативно проследяване, оперативна програма, медицинска документация

Copyright: © 2026 (CC BY 4.0) by the authors.

UTILIZATION OF INTELLIGENT AGENTS IN A SURGICAL DEPARTMENT TO ENHANCE THE DIAGNOSTIC-THERAPEUTIC WORKFLOW AND CLINICAL DOCUMENTATION

A. Nikolov[1], M. Aleksieva[1], G. Gergov[1], Z. Makshutova[1], M. Sergeeva[1], G. Yankov[1]
[1] Department of Thoracic Surgery, St. Ivan Rilski University Hospital, Medical University of Sofia

Introduction: Surgical departments face increasing administrative burdens, complex logistics, and the necessity for rigorous precision in patient preparation and postoperative recovery. This study evaluates the clinical and organizational efficacy of implementing a multi-agent intelligent system aimed at automated preoperative planning, postoperative monitoring, medical record analysis, and the optimization of on-call rosters and daily surgical schedules.
Material and Methods: A comparative study was conducted in a surgical department, evaluating conventional workflows against a model supported by specialized intelligent agents. The system utilizes natural language processing algorithms for the analysis of preoperative diagnostic investigations and preoperative preparation, operative procedure planning, surgical scheduling, and postoperative patient tracking. Statistical analysis was performed using comparative parametric and non-parametric tests to evaluate differences in operative time, organizational efficiency, and complication rates.
Results: The deployment of intelligent agents resulted in a substantial reduction in the time required for structuring and processing medical documentation, alongside a significant acceleration in the generation of physician duty rosters and the daily surgical schedule. Simulation-based preoperative planning enhanced anatomical orientation and reduced the need for unforeseen intraoperative alterations in surgical strategy. During the postoperative period, automated surveillance facilitated earlier detection of clinical deterioration, timely management of complications, and a noticeable decline in readmission rates.
Conclusion: Intelligent agents comprehensively optimize the perioperative continuum by harmonizing clinical documentation, team logistics, precise operative planning, and safe patient recovery. This technology relieves surgical teams from routine tasks, minimizes subjective errors, and elevates the overall quality of surgical care.
Keywords: intelligent agents, preoperative planning, postoperative monitoring, operative scheduling, medical documentation

Copyright: © 2026 (CC BY 4.0) by the authors.

АВТОМАТИЗИРАНО ИЗГОТВЯНЕ НА ОПЕРАТИВНА ДОКУМЕНТАЦИЯ ЧРЕЗ СВОБОДНА ГЛАСОВА ДИКТОВКА НА БЪЛГАРСКИ ЕЗИК.

М. ЛЕНКОВ, П. ТОНЧЕВ, Д. ДИМИТРОВ

М. Ленков[1], П. Тончев[1], Д. Димитров[1]
[1] Медицински университет – Плевен

Въведение: Изготвянето на оперативни протоколи, епикризи и указания за пациента отнема значителна част от работното време на хирурга. За българския език не е описана система за документиране, базирана на реч, а основният риск при прилагането на големи езикови модели към медицинската документация е фабрикуването на неизказани клинични данни.
Цел: Да се провери осъществимостта на система, която генерира оперативен протокол, чернова на епикриза и указания за пациента от една свободна диктовка на български език, при архитектурно правило, че всяко поле, което не е изрично продиктувано, остава празно и е видимо обозначено като такова.
Материал и методи: Разработен е уеб прототип, съчетаващ разпознаване на реч и голям езиков модел със строго структуриран изход (28 полета, съобразени с анонимизирани реални болнични документи), тестван при пет вида операции със сценарии-капани, проба с минимално съдържание и диктовки на живо през микрофон. Приложени са детерминистична речникова корекция на правописа и изключване на неклиничната реч. Всички случаи са фиктивни.
Резултати: Не е наблюдавана нито една фабрикувана клинична стойност; подсказващите фрази-капани оставиха съответните полета празни при 18 от 18 проверени стойности в два кръга, а пробата с минимално съдържание върна всички полета празни. Продиктуваните отрицания бяха записани като стойности. Специализираната българска и латинска хирургична терминология беше транскрибирана правилно. И трите документа се генерират за под 6 секунди, при измерена себестойност под 0,01 USD на случай.
Заключение: Гласовото генериране на българска хирургична документация е технически осъществимо, а изискването за липса на фабрикуване може да бъде формулирано като проверимо свойство. Системата е инструмент за документиране, който работи под лекарски контрол и подпис. Следващата стъпка е валидиране с практикуващи хирурзи.
Ключови думи: хирургична документация, гласова диктовка, изкуствен интелект, български език, разпознаване на реч

Copyright: © 2026 (CC BY 4.0) by the authors.

AUTOMATED GENERATION OF SURGICAL DOCUMENTATION THROUGH FREE VOICE DICTATION IN BULGARIAN

M. Lenkov[1], P. Tonchev[1], D. Dimitrov[1]
[1] Medical University of Pleven

Introduction: Preparation of surgical protocols, discharge summaries and patient instructions consumes a substantial share of surgeons' working time. No speech-based documentation system has been described for the Bulgarian language, and the main risk of applying large language models to medical documentation is fabrication of unstated clinical data.
Aim: To test the feasibility of a system that generates a surgical protocol, a draft discharge summary and patient instructions from a single free-form dictation in Bulgarian, under an architectural rule that any field not explicitly dictated remains empty and is visibly marked as such.
Material and Methods: A web prototype combining speech recognition and a large language model with strictly structured output (28 fields, aligned with anonymized real hospital documents) was developed and tested on five operation types with scripted trap scenarios, a minimal-content probe and live microphone dictations. Deterministic dictionary-based spelling correction and exclusion of non-clinical speech were applied. All cases were fictitious.
Results: No fabricated clinical value was observed in any run; suggestive trap phrases left the corresponding fields empty in 18 of 18 checked values across two rounds, and the minimal probe returned all fields empty. Dictated negations were recorded as values. Specialized Bulgarian and Latin surgical terminology was transcribed correctly. All three documents are generated in under 6 seconds, at a measured cost below 0.01 USD per case.
Conclusion: Voice-based generation of Bulgarian surgical documentation is technically feasible, and the no-fabrication requirement can be formulated as a verifiable property. The system is a documentation instrument working under physician review and signature. Validation with practicing surgeons is the next step.
Keywords: surgical documentation, voice dictation, artificial intelligence, Bulgarian language, speech recognition

Въведение

Изготвянето на медицинска документация заема съществена част от работното време на лекаря. Проучване с директно наблюдение в четири специалности установява, че лекарите отделят 27% от времето си в кабинета за пряк контакт с пациента и 49% за работа с електронното здравно досие и деловодна дейност [1], а анализ на журнални записи в първичната помощ потвърждава сходно съотношение [2]. През последните години системите за автоматично документиране чрез реч навлязоха бързо в клиничната практика: наблюдателни проучвания съобщават намаляване на времето за документиране [3], рандомизирано контролирано проучване с 238 лекари сравнява два такива продукта спрямо обичайна практика [4], а големи внедрявания описват над 2,5 милиона употреби [5]. Едновременно с това се съобщава значителна разнородност в приемането от отделните лекари [3, 6].
Тези системи са разработени за английски език и за амбулаторна консултация. За български език и за оперативна документация не е описано подобно решение. Оперативният протокол се различава от амбулаторната бележка: той е монологична

Copyright: © 2026 (CC BY 4.0) by the authors.

диктовка на оператора, съдържа плътна специализирана терминология, включително латинска номенклатура, и е правно значим документ, който се подписва от лекаря.
Основният риск при използването на езикови модели в медицинската документация е дописването – генериране на клинично звучащи, но неизречени данни. Рискът съществува на две нива: на ниво разпознаване на реч е описано, че около 1% от транскрипциите на широко използван модел [8] съдържат изцяло измислени фрази [7], а на ниво езиков модел стремежът към пълен и гладък текст може да запълни липсващо поле с типична стойност. Настоящата работа изхожда от обратното изискване: системата записва само изреченото и обозначава изрично всичко останало като липсващо.

Изложение
Цел: да се провери осъществимостта на система, която от една свободна гласова диктовка на български език генерира оперативен протокол, чернова на епикриза и указания за пациента, при проверимо спазвана забрана за дописване на неизречени данни.
Методи: Разработен е уеб прототип, съчетаващ модел за разпознаване на реч (gpt-4o-transcribe, с указан език български и терминологичен насочващ списък) и голям езиков модел (gpt-4o) със строго структуриран изход по схема от 28 полета, всяко от които допуска празна стойност. Схемата е съгласувана със структурата на реален оперативен протокол и епикриза от университетска болница (анонимизирани образци). Тествани са пет вида операции: лапароскопска холецистектомия, лапароскопска апендектомия, ингвинална херниопластика с платно, тотална тиреоидектомия и дясна хемиколектомия.
Системата е изградена върху шест правила: неизреченото поле остава празно и се изобразява като „не е диктувано"; изречените отрицания са стойност, а не липса; правописната корекция е детерминистичен алгоритъм спрямо фиксиран речник от около 200 хирургични термина, без езиков модел, като всяка замяна се показва за проверка; реч, която не принадлежи на случая, се изключва от документите и се показва отделно; оперативната диктовка описва събития само до края на операцията; отделна автоматична проверка сигнализира изречени факти, останали без място в документите.
Проведени са три групи изпитвания: шест текстови диктовки, всяка изпълнена трикратно; сценарии-капани с внушаващи фрази (изявление за сигурна хемостаза при неизречена кръвозагуба, суха оперативна леха, неназован анестезиолог, изречено отрицание за дренаж, симптом без диагноза) и диктовка с минимално съдържание; и микрофонни диктовки на български език от един говорещ, включително с умишлено вмъкната неклинична реч. Всички случаи са измислени; реални пациентски данни не са използвани. Разработено е и системно приложение, което вмъква прегледания текст директно в произволна болнична програма, без интеграция с нея.
Резултати: В нито едно изпълнение не е установена дописана клинична стойност. Полетата от сценариите-капани останаха празни в 18 от 18 проверени стойности в двата кръга на изпитване, без нито едно отклонение и при повторните проверки след всяко разширение на системата. Диктовката с минимално съдържание върна всички полета празни. Изреченото отрицание „дрен не сме поставили" беше записано като стойност „без дрен". Неклиничната реч (междуметия, реплики към екипа, недовършени

Copyright: © 2026 (CC BY 4.0) by the authors.

изречения) беше изключена от документите във всички изпълнения и показана отделно, при запазени клинични факти.
Специализираната терминология беше разпозната коректно при микрофонните диктовки, включително мезоапендикс, ендолупи, нервус рекуренс, паращитовидни жлези и илеотрансверзоанастомоза, както и диктувана латинска номенклатура, предадена в телеграфния стил на реалните протоколи (Hemicolectomia dextra, cum Stapler №26). Фонетичните грешки при термини с латински корен се отстраняват от детерминистичната корекция. Изпитването с човешки говор разкри и отстрани три дефекта, невидими при текстово тестване, включително пренасяне на интраоперативно изявление към следоперативния период – времеви извод, който противоречи на забраната за дописване.

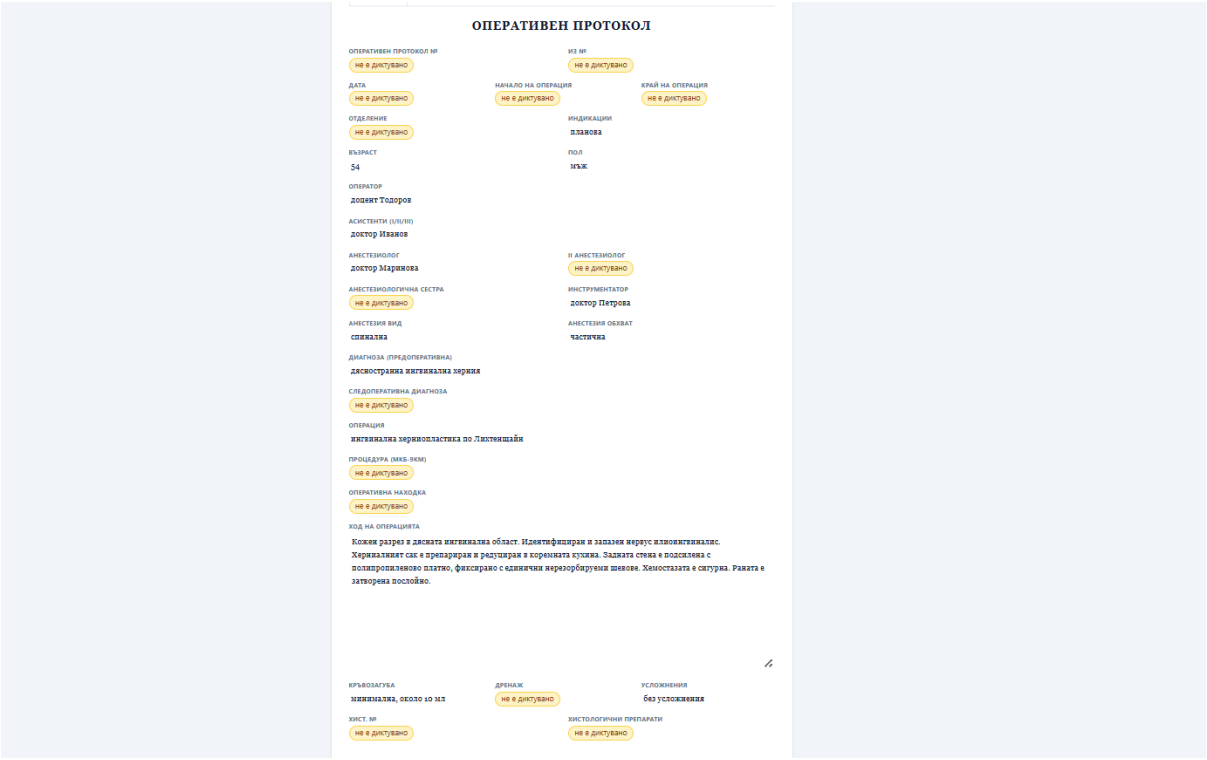

ОПЕРАТИВЕН ПРОТОКОЛ

ОПЕРАТИВЕН ПРОТОКОЛ №: не е диктувано
ИЗ №: не е диктувано
ДАТА: не е диктувано
НАЧАЛО НА ОПЕРАЦИЯ: не е диктувано
КРАЙ НА ОПЕРАЦИЯ: не е диктувано
ОТДЕЛЕНИЕ: не е диктувано
ИНДИКАЦИИ: планова
ВЪЗРАСТ: 54
ПОЛ: мъж
ОПЕРАТОР: доцент Тодоров
АСИСТЕНТИ (I/II/III): доктор Иванов
АНЕСТЕЗИОЛОГ: доктор Маринова
II АНЕСТЕЗИОЛОГ: не е диктувано
АНЕСТЕЗИОЛОГИЧНА СЕСТРА: не е диктувано
ИНСТРУМЕНТАТОР: доктор Петрова
АНЕСТЕЗИЯ ВИД: спинална
АНЕСТЕЗИЯ ОБХВАТ: частична
ДИАГНОЗА (ПРЕДОПЕРАТИВНА): двустранна ингвинална херния
СЛЕДОПЕРАТИВНА ДИАГНОЗА: не е диктувано
ОПЕРАЦИЯ: ингвинална херниопластика по Лихтенщайн
ПРОЦЕДУРА (МКБ-9КМ): не е диктувано
ОПЕРАТИВНА НАХОДКА: не е диктувано
ХОД НА ОПЕРАЦИЯТА: Кожен разрез в дясната ингвинална област. Идентифициран и запазен нервус илиоингвиналис. Херниалният сак е препариран и редуциран в коремната кухина. Задната стена е подсилена с полипропиленово платно, фиксирано с единични нерезорбируеми шевове. Хемостазата е сигурна. Раната е затворена послойно.
КРЪВОЗАГУБА: минимална, около 10 мл
ДРЕНАЖ: не е диктувано
УСЛОЖНЕНИЯ: без усложнения
ХИСТ. №: не е диктувано
ХИСТОЛОГИЧНИ ПРЕПАРАТИ: не е диктувано

Времетраене: транскрипция около 2 секунди за диктовка от 27 секунди; оперативен протокол за 3 до 5 секунди; трите документа заедно – под 6 секунди, с поточно изобразяване от 0,6 секунди след заявката.

Разходи: По актуалната ценова листа на доставчика към август 2026 г. [9] транскрипцията струва около 0,006 щ.д. на минута, а генериращият модел – 2,50 щ.д. за милион входни и 10 щ.д. за милион изходни токена. При типичен случай (диктовка около 90 секунди; три генериращи извиквания с общо около 7 500 входни и 2 400 изходни токена; една проверка за пълнота) изчисленият по пълна ценова листа разход е приблизително 0,06 щ.д. на пълен комплект документи. Реално измереният разход при проведените изпитвания е под 0,01 щ.д. на случай – разлика, дължаща се основно на автоматичното кеширане на неизменната част от заявката (системните указания и схемата). При натоварване от 20 операции дневно това означава месечен разход за едно отделение под 5 щ.д.
Разходът може да бъде намален допълнително: по-леки модели от клас gpt-4o-mini, на под една десета от цената, са достатъчни за по-простите документи като

Copyright: © 2026 (CC BY 4.0) by the authors.

указанията за пациента; пакетната обработка намалява всички токенови разходи наполовина за неспешни документи [9]. Стратегическа посока е преминаването към локално инсталирани отворени модели за генерирането и за разпознаването на реч – подход, чиято приложимост в български академичен контекст вече е демонстрирана [10]. Той свежда пределния разход до нула и запазва данните изцяло в болницата, срещу еднократна инвестиция в хардуер и необходимост от валидиране на качеството.
Ограничения: Броят на диктовките е малък, микрофонните диктовки са от един говорещ, който не е практикуващ хирург, случаите са измислени, а обхватът е ограничен до пет операции. Не е измерено реално спестено време в клинични условия. Грешките при разпознаване на собствени имена не са напълно овладени: неразпознато име се записва както е чуто и подлежи на редакция, но не се заменя с правдоподобно предположение. Предстоят изпитване с практикуващи хирурги, диктовки в реална среда и уреждане на правното основание за обработване на здравни данни преди работа с реални пациент

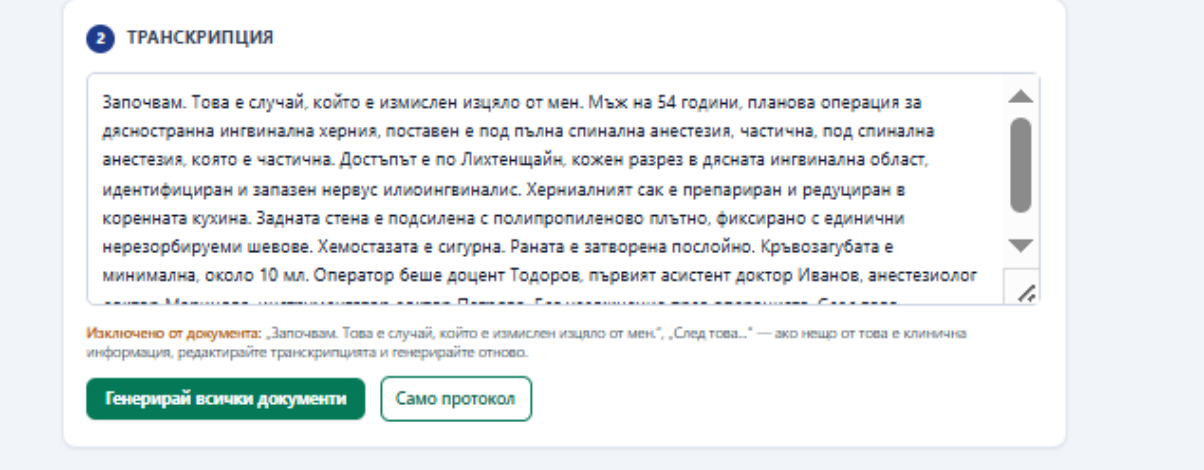

Заключение
Автоматичното изготвяне на оперативен протокол, чернова на епикриза и указания за пациента от свободна гласова диктовка на български език е технически осъществимо, при цена от порядъка на стотинки на случай. Забраната за дописване може да бъде формулирана като проверимо изискване, което системата спазва възпроизводимо: празното поле, изрично обозначено като недиктувано, насочва вниманието на лекаря, докато мълчаливо запълненото поле би прикривало риск. Системата е инструмент за документиране, който работи под преглед и подпис на лекаря и не участва в клиничното решение. Клиничната ѝ стойност подлежи на доказване чрез изпитване с практикуващи хирурги.

Copyright: © 2026 (CC BY 4.0) by the authors.

Литература

[1] Sinsky C, Colligan L, Li L, Prgomet M, Reynolds S, Goeders L, et al. Allocation of physician time in ambulatory practice: a time and motion study in 4 specialties. Ann Intern Med. 2016;165(11):753-760. doi: 10.7326/M16-0961.
[2] Arndt BG, Beasley JW, Watkinson MD, Temte JL, Tuan WJ, Sinsky CA, et al. Tethered to the EHR: primary care physician workload assessment using EHR event log data and time-motion observations. Ann Fam Med. 2017;15(5):419-426. doi: 10.1370/afm.2121.
[3] Ma SP, Liang AS, Shah SJ, Smith M, Jeong Y, Devon-Sand A, et al. Ambient artificial intelligence scribes: utilization and impact on documentation time. J Am Med Inform Assoc. 2025;32(2):381-385. doi: 10.1093/jamia/ocae304.
[4] Lukac PJ, Turner W, Vangala S, Chin AT, Khalili J, Shih YT, et al. Ambient AI scribes in clinical practice: a randomized trial. NEJM AI. 2025;2(12). doi: 10.1056/AIoa2501000.
[5] Tierney AA, Gayre G, Hoberman B, Mattern B, Ballesca M, Wilson Hannay SB, et al. Ambient artificial intelligence scribes: learnings after 1 year and over 2.5 million uses. NEJM Catal Innov Care Deliv. 2025;6(5). doi: 10.1056/CAT.25.0040.
[6] Duggan MJ, Gervase J, Schoenbaum A, Hanson W, Howell JT 3rd, Sheinberg M, et al. Clinician experiences with ambient scribe technology to assist with documentation burden and efficiency. JAMA Netw Open. 2025;8(2):e2460637. doi: 10.1001/jamanetworkopen.2024.60637.
[7] Koenecke A, Choi ASG, Mei KX, Schellmann H, Sloane M. Careless whisper: speech-to-text hallucination harms. In: Proceedings of the 2024 ACM Conference on Fairness, Accountability, and Transparency (FAccT '24). New York: ACM; 2024.
[8] Radford A, Kim JW, Xu T, Brockman G, McLeavey C, Sutskever I. Robust speech recognition via large-scale weak supervision. In: Proceedings of the 40th International Conference on Machine Learning. PMLR 202; 2023. p. 28492-28518.
[9] OpenAI. Pricing. https://platform.openai.com/docs/pricing (accessed August 26, 2026).
[10] Тончев П, Илиев С, Статев К, Димитров Д. Генериране на тестови въпроси с множествен избор върху зададен текст от голям езиков модел - система Lecturio и примери за локално и онлайн приложение с модели BGGPT и Мистрал2. В: Сборник доклади, Втора национална научно-практическа конференция „Дигитална трансформация на образованието - проблеми и решения". Русе: Русенски университет; 2024. с. 529-533. ISSN 3033-0629.

Copyright: © 2026 (CC BY 4.0) by the authors.

НАУЧЕН ОТДЕЛ ОТ ЕДИН: КАК ИЗКУСТВЕНИЯТ ИНТЕЛЕКТ ПОДПОМАГА НАУЧНАТА РАБОТА.

Р. КОСТАДИНОВ, Ц. ТРИЧКОВ[1], В. МИХАЙЛОВ, Н. ВЛАДОВ

Р. Костадинов[1], Ц. Тричков[1], В. Михайлов[1], Н. Владов[1]
[1] Клиника по чернодробно-панкреатична хирургия и трансплантология, Военномедицинска академия, София

Въведение: Дисруптивните иновации многократно са променяли начина на живот и работа, а днес изкуственият интелект (ИИ) има потенциал за сходна трансформация. Големите езикови модели могат значително да улеснят обработката на медицинска информация, но приложението им изисква валидиране. Ръчното попълване на хирургични регистри е трудоемко и податливо на пропуски, а точността на автоматизираното извличане от клинични документи на български език не е проучена. Целта е да оценим този подход спрямо утвърден проспективен регистър с арбитраж по първичния документ.
Материал и методи: В тренировъчна кохорта от 50 пациенти от проспективен регистър за чернодробни резекции е разработен протокол за автоматизирано структурирано извличане от епикризи. Протоколът е адаптиран за панкреатодуоденална резекция в таблица от 450 полета. Валидиращата кохорта включва 50 последователни пациенти след панкреатодуоденална резекция. Независимо са извлечени 29 предварително специфицирани променливи (1351 сдвоени полета) и са съпоставени с проспективния регистър. Оценени са конкордантност, чувствителност, специфичност, κ на Cohen и корелация. Всички несъответствия са арбитрирани заслепено спрямо оригиналната епикриза и класифицирани като грешка на извличането, грешка на регистъра, дефиниционна разлика или неразрешими. Истинската точност е сравнена с тест на McNemar.
Резултати: Общата конкордантност е 90,2% (1218/1351; 95% CI 88,5–91,6). Съгласието е пълно за пол, степен на диференциация, неоадювантна терапия, реоперация и забавено стомашно изпразване (κ=1,00) и отлично за възраст, CA 19-9 и следоперативен престой (ICC≥0,98). От 133 несъответствия 54 (40,6%) са грешки на регистъра, 34 (25,6%) – на извличането, 37 (27,8%) – дефиниционни разлики, а 8 (6,1%) – неразрешими. Истинската точност е 96,9% (95% CI 95,8–97,7) за автоматизираното извличане срещу 95,4% (95% CI 94,2–96,4) за регистъра (p=0,042). Най-ниска е конкордантността при Clavien–Dindo (32%), но за тежка морбидност (CD≥IIIa) достига 96% (κ=0,89), а за болнична смъртност – 100%.
Заключение: Автоматизираното извличане постига точност, статистически превъзхождаща тази на проспективния регистър, при запазено съгласие за клинично значимите крайни точки. Несъответствията произтичат преимуществено от дефиниционни различия. Методът е приложим за попълване и одит на хирургични регистри при предварително дефинирани кодиращи правила и човешка верификация на градирането на усложненията.
Ключови думи: изкуствен интелект, качество на данните, проспективен регистър

Copyright: © 2026 (CC BY 4.0) by the authors.

A RESEARCH DEPARTMENT OF ONE: HOW ARTIFICIAL INTELLIGENCE SUPPORTS SCIENTIFIC WORK

R. Kostadinov[1], Ts. Trichkov[1], V. Mihaylov[1], N. Vladov[1]
[1] Clinic of Hepato-Pancreatic Surgery and Transplantology, Military Medical Academy, Sofia

Introduction: Disruptive innovations have repeatedly transformed the way people live and work, and artificial intelligence (AI) has the potential to drive a similar transformation. Large language models may substantially facilitate medical data processing, but their use requires validation. Manual completion of surgical registries is labor-intensive and prone to omissions, while the accuracy of automated data extraction from Bulgarian-language clinical documents remains unknown. We aimed to evaluate this approach against an established prospective registry, with adjudication using the primary source document.
Material and Methods: Using a training cohort of 50 patients from a prospective liver resection registry, we developed a protocol for automated structured data extraction from discharge summaries. The protocol was adapted for pancreatoduodenectomy into a 450-field dataset. The validation cohort included 50 consecutive patients undergoing pancreatoduodenectomy. Twenty-nine prespecified variables (1,351 paired fields) were independently extracted and compared with the prospective registry. Concordance, sensitivity, specificity, Cohen's κ, and correlation were assessed. All discrepancies underwent blinded adjudication against the original discharge summary and were classified as extraction errors, registry errors, definitional differences, or unresolved. True accuracy was compared using McNemar's test.
Results: Overall concordance was 90.2% (1,218/1,351; 95% CI 88.5–91.6). Agreement was perfect for sex, tumor differentiation, neoadjuvant therapy, reoperation, and delayed gastric emptying (κ=1.00), and excellent for age, CA 19-9, and postoperative length of stay (ICC≥0.98). Among 133 discrepancies, 54 (40.6%) were registry errors, 34 (25.6%) extraction errors, 37 (27.8%) definitional differences, and 8 (6.1%) unresolved. True accuracy was 96.9% (95% CI 95.8–97.7) for automated extraction versus 95.4% (95% CI 94.2–96.4) for the registry (p=0.042). Concordance was lowest for Clavien–Dindo grading (32%), but reached 96% for major morbidity (CD≥IIIa; κ=0.89) and 100% for in-hospital mortality.
Conclusion: Automated extraction achieved statistically higher accuracy than the prospective registry while maintaining excellent agreement for clinically relevant endpoints. Discrepancies were mainly attributable to definitional differences. This approach is suitable for populating and auditing surgical registries when predefined coding rules are applied, with human verification retained for complication grading.
Keywords: artificial intelligence, data quality, prospective registry

1. Увод

Парният двигател, двигателят с вътрешно горене и поточната линия са част от примерите за дисруптивни иновации, които коренно са променили начина на живот по време на индустриалната ера. Развитието на механизацията, електрификацията и дигитализацията постепенно увеличиха човешката производителност. Днес изкуственият интелект и големите езикови модели поставят сходна заявка, но по отношение на интелектуалната продуктивност. Въвеждането на ИИ трябва да става аргументирано, с проверка на представените резултати, особено в сфери като медицината. Екстракцията на информация от неструктурирани медицински документи е едно от приложенията, в които ИИ има голям потенциал[1-3].

Copyright: © 2026 (CC BY 4.0) by the authors.

Медицинските регистри са гръбнакът на сравнителните анализи и включват все по-богат набор от променливи, но качеството им зависи изцяло от ръчно въвеждане на данни. Процесът е бавен и системно уязвим – не толкова на груби грешки, колкото на пропуски и на непоследователно прилагане на дефиниции при стотици повторения. В хирургията на панкреаса това е особено осезаемо, защото коректното класифициране на панкреатична фистула, забавено стомашно изпразване или следоперативен кръвоизлив изисква съпоставяне на оперативния протокол, лабораторните динамики, образните находки и консултативните листове[4-6]. Документирано е, че самите регистри са предразположени към грешки, дори при утвърдени научни програми с обучен технически персонал. Съгласието с оригиналната документация варира според променливата – от почти пълно, за административно проследими събития, до умерено за клинично интерпретативни[7].
В Българската медицинска практика, ключовата трудност произтича от самата природа на документацията. Медицинската епикризата не е унифициран формуляр. Тя е съставена предимно от свободен текст, писан от различни лица – оператор, лекуващ лекар, консултанти от няколко специалности, всеки със свой стил, своя терминологична традиция и свое разбиране какво заслужава да бъде записано. Композицията варира, като ключови данни за заболяването могат да бъдат разпръснати между анамнезата, обсъждането, клиничните консултации и образните резултати. Латинската оперативна номенклатура съжителства с български наратив, а числовите стойности идват ту като таблици, ту като изброявания в изречение.
Независимо от това, част от съдържанието въпреки това е достъпно почти механично. Възрастта, датите на постъпване и изписване, следоперативният престой, лабораторните стойности – това са данни, които не изискват интерпретация и могат да бъдат прочетени дословно (*ad verbatim*), и които са структурно валидни в момента на извличането си. Именно тук традиционните подходи за обработка на текст се справят добре. Правило-базираните методи постигат съпоставима точност с езиковите модели за такива полета и именно тук, съгласието между източниците е практически пълно[2].
Същинското затруднение е другаде. Съпътстващата патология, проведената химиотерапия, предходните операции, находките от образните изследвания и заключенията на консултантите почти никога не се появяват като готови за анализ структурирани полета. Те са вплетени в наратив, който предполага читател с клинично мислене: диабетът може да не фигурира в списъка на придружаващите заболявания, а да бъде споменат единствено от нефролога; предходната операция може да бъде изведена само от израза „статус пост“ в диагнозата; неоадювантната терапия може да бъде описана като брой цикли без името на схемата. Превръщането на такова съдържание в структурирана променлива изисква не разпознаване, а разбиране, тоест анализ, какъвто до неотдавна беше възможен единствено от човек, а днес е по силите на голям езиков модел[1, 3, 8]. Публикуваните данни показват, че такива модели могат да откриват следоперативни усложнения от свободен текст с чувствителност и специфичност около 86% [9], а при подходящо обучение достигат ниво, съпоставимо с човешката интерпретация[1].
Точността на подобно извличане върху български медицински документи не е проучвана. Наличните валидационни проучвания се отнасят почти изцяло до англоезични документи с относително стандартизирана структура[1-3, 8-10].

Copyright: © 2026 (CC BY 4.0) by the authors.

Мултицентричните оценки показват, че производителността се влошава именно поради различия в документационните практики и синтаксиса на записките[11].
Целите на настоящото проучване са три. Първата е да се изчисли точността на извличане на данни от медицинска документация с помощта на езиков модел, спрямо утвърден проспективен регистър. Второ, чрез арбитраж по първичния документ да установи действителния произход на несъответствията, вместо да ги приписва *a priori* на автоматизирания метод. Третата цел е да се идентифицират конкретните причини, водещи до грешка в интерпретацията, с цел модификация на модела, преди методът да бъде приложен в реална научна практика.

2. Материал и методи

Проучването е ретроспективно, валидационно, и е проведено в два етапа – разработване и валидиране, върху две отделни кохорти (Фигура 1). Докладвано е съгласно приложимите принципи на STARD 2015, адаптирани към валидация на извличане на данни[12].
На първия етап е разработен протоколът за извличане. За целта послужи тренировъчна кохорта от 50 пациенти от проспективен регистър за чернодробни резекции. Върху нея бяха изведени и прецизирани кодиращите правила: двукодовата система за липсващи данни, индексирането на лабораторните стойности спрямо деня на операцията, приоритетът на окончателната хистология пред работната диагноза, както и правилата за оценка на следоперативните усложнения по скалата Clavien–Dindo[13] и по дефинициите на *International Study Group of Pancreatic Surgery* (ISGPS) за панкреатична фистула, забавено стомашно изпразване и следоперативна хеморагия[4–6]. Изборът на различна операция за тренировъчната кохорта е умишлен, тъй като изведените по този начин правила отразяват общата структура на епикризата, а не особеностите на конкретна процедура.



Фигура 8 Дизайн на валидационното проучване.

Copyright: © 2026 (CC BY 4.0) by the authors.

Протоколът за извличане беше след това адаптиран към панкреатодуоденалната резекция в схема от 450 полета, включваща специфичния блок от показатели. На втория етап той беше приложен върху валидиращата кохорта от 50 последователни пациенти след панкреатодуоденална резекция.

Съществено за валидността на сравнението е, че двата източника на данни са напълно независими. Проспективният регистър се поддържа в клиниката от 2012 г. и се попълва от хирургичния екип по време на хоспитализацията. Автоматизираното извличане е извършено *post hoc*, заслепено спрямо съдържанието на регистъра – моделът нямаше достъп до проспективната таблица нито при разработването, нито при прилагането на протокола.

2.1 Кохорта и съпоставяне

Валидиращата кохорта включва 50 последователни пациенти, претърпели операция на Whipple, пилор-съхраняваща панкреатодуоденална резекция или тотална панкреатектомия. Пациентите идентифицирани по номер на история на заболяването в регистъра, след което епикризите са извлечени от болничната информационна система в електронен формат. Преди подаването документацията за анализ от езиковия модел е извършена **анонимизация** с премахване на всички лични данни на пациента — имена, ЕГН, адрес.

Дефинирани бяха 29 клинично ключови променливи в шест домейна, обхващащи общо 1351 сдвоени полета. Седем предварително разгледани променливи отпаднаха поради структурна липса на данни. Оперативното време, кръвозагубата и интраоперативната хемотрансфузия не се документират в епикризата и липсват в двата източника. Общият болничен престой и 90-дневната смъртност практически не са попълвани в регистъра за тази кохорта, а 30-дневната смъртност е налична само за 4 от 50 пациенти.

2.2 Статистически анализ

Изборът на статистически метод се определя от типа на променливата, тъй като нито една единствена мярка не описва адекватно съгласието между два източника при смесени по скала данни.

- **Бинарни променливи:** точност, чувствителност, специфичност, положителна и отрицателна предиктивна стойност; 95% доверителни интервали по метода на Wilson (предпочетен пред нормалната апроксимация при екстремни пропорции и малки извадки); k на Cohen като допълнителна мярка, коригирана за случайно съвпадение.
- **Номинални категориални променливи**: обща конкордантност и k на Cohen.
- **Ординални променливи (степен на диференциация, T- и N-стадий, R-статус, POPF, Clavien-Dindo):** линейна k; 95% доверителен интервал чрез bootstrap с 2000 репликации.
- **Непрекъснати променливи:** интраклас корелационен коефициент ICC(2,1) за абсолютно съгласие, анализ по Bland-Altman[14] (систематично отклонение и граници на съгласие), допълнен от корелация на Spearman и дял на точните съвпадения.
- **Сравнение на честотата на грешки между двата източника:** точен биномен тест на McNemar върху дискордантните двойки.

Анализите бяха изпълнени с Python 3 (NumPy 2.2, SciPy 1.15); двустранно $p < 0,05$ се приема за значимо.

Copyright: © 2026 (CC BY 4.0) by the authors.

2.3 Арбитраж по първичния документ

Всяко установено несъответствие беше разгледано поотделно чрез повторно отваряне на оригиналната епикриза, без предварително знание коя стойност от кой източник произхожда. Всеки случай беше отнесен към една от пет взаимно изключващи се категории: грешка на автоматизираното извличане, когато документът недвусмислено подкрепя регистъра; грешка на регистъра, когато документът подкрепя извличането; дефиниционна разлика, когато и двете стойности са защитими и се разминават поради класификационна конвенция; двустранна грешка, когато документът не подкрепя нито една от двете; и неразрешим случай, когато самият документ е неясен или вътрешно противоречив.

Обособяването на дефиниционната категория е методологично съществено. Сливането ѝ с която и да е от двете категории би изкривило оценката на точността, при това в определена посока. Затова тя се брои като коректна за двата източника в основния анализ, а в анализ на чувствителността се брои като несъгласие и за двата.

3. Резултати

- Медианната възраст на извадката е 66 години (IQR 55–72), с 29 мъже и 21 жени. Пилор-съхраняваща панкреатодуоденектомия е извършена при 35 пациенти, операция на Whipple при 7 и тотална панкреатектомия при 8. Съдова резекция се е наложила при 11 пациенти. Хистологично преобладава дукталният аденокарцином (40 случая), следван от периампуларен карцином (6), други хистологии (3) и дистален холангиокарцином (1). Медианният следоперативен престой е 12 дни, а болничната смъртност - 4 случая.
-
- Общата конкордантност на ниво поле е 90,2% (1218 от 1351 полета; 95% CI 88,5–91,6). Разпределението ѝ обаче далеч не е равномерно и следваше именно разделението, очертано във въведението. Съгласието е пълно или практически пълно там, където данните се четат дословно. Полът, степента на диференциация, неоадювантната терапия, реоперацията и забавеното стомашно изпразване съвпаднаха напълно (κ = 1,00). Възрастта, CA 19-9 и следоперативният престой показаха ICC съответно 1,000, 0,985 и 0,995, като точните съвпадения бяха 96,0%, 82,6% и 87,0%. Вид процедура, N-стадий и T-стадий също се държаха стабилно (конкордантност 0,960, 0,979 и 0,917 при k 0,912, 0,928 и 0,870).

Променлива	n	Точност	95% ДИ	Чувств.	Специф.	PPV	NPV	κ
DGE	50	1,000	0,929–1,000	1,000	1,000	1,000	1,000	1,00
Реоперация	50	1,000	0,929–1,000	1,000	1,000	1,000	1,000	1,00
Неоадювантна терапия	50	1,000	0,929–1,000	1,000	1,000	1,000	1,000	1,00
Диабет	50	0,960	0,865–0,989	0,923	0,973	0,923	0,973	0,90

Copyright: © 2026 (CC BY 4.0) by the authors.

Променлива	n	Точност	95% ДИ	Чувств.	Специф.	PPV	NPV	κ
Съдова резекция	50	0,960	0,865–0,989	0,909	0,974	0,909	0,974	0,88
Сепсис	50	0,960	0,865–0,989	1,000	0,958	0,500	1,000	0,65
Ранева инфекция	50	0,940	0,838–0,979	0,800	0,956	0,667	0,977	0,69
PPH (кръвоизлив)	50	0,940	0,838–0,979	1,000	0,927	0,750	1,000	0,82
Следоп. панкреатит	50	0,940	0,838–0,979	0,333	0,979	0,500	0,958	0,37
Механичен иктер	33	0,939	0,804–0,983	0,966	0,750	0,966	0,750	0,72
Периневрална инвазия	43	0,953	0,845–0,987	0,952	1,000	1,000	0,333	0,48
Тромбоза	50	0,920	0,812–0,968	0,000	0,939	0,000	0,979	−0,03
Билиарен стент	50	0,900	0,786–0,957	0,944	0,786	0,919	0,846	0,75
Абсцес/колекция	50	0,780	0,648–0,872	1,000	0,771	0,154	1,000	0,21

Таблица 1 Бинарни променливи, подредени по точност. Ниската κ при висока точност (тромбоза, абсцес) отразява ниска преваленция — известно ограничение на κ, а не непременно лошо съгласие.PPV – позитивна предиктивна стойност; NPV – негативна предиктивна стойност.

- Отклоненията са съсредоточени в променливите, изискващи интерпретация (Таблица 2). Хистологичният произход дade конкордантност 0,889 при κ едва 0,503, разминаване, което допълнителните анализи установяват, че се оказва наполовина дефиниционно. Следоперативната панкреатична фистула (POPF) демонстрира конкордантност 0,800 при κ 0,231. Абсцесът и тромбозата илюстрират парадокса на κ в чист вид: при точност съответно 0,780 и 0,920 κ спада до 0,212 и −0,031, тъй като събитията са редки и очакваното случайно съгласие е високо. Размерът на тумора заслужава отделно споменаване, защото демонстрира стойността на съчетаването на мерки. Корелационният коефициент (ICC) е едва 0,191 при рангова корелация 0,86 – комбинация, която насочва не към общо лошо съгласие, а към единични крайни отклонения. Действително, след изключване само на един случай, в който регистърът е вписал 20 mm като 20,0 cm, ICC се повишава на 0,611.

Copyright: © 2026 (CC BY 4.0) by the authors.

Променлива	n	Конкордантност	95% ДИ	к	95% ДИ на к	Тип к
Пол	50	1,000	0,929–1,000	1,000	1,000–1,000	Cohen
Степен на диференциация	46	1,000	0,923–1,000	1,000	1,000–1,000	линейно взвешена
N-стадий	47	0,979	0,889–0,996	0,928	0,734–1,000	линейно взвешена
Вид процедура	50	0,960	0,865–0,989	0,912	0,773–1,000	Cohen
T-стадий	48	0,917	0,804–0,967	0,870	0,688–1,000	линейно взвешена
R-статус	46	0,913	0,797–0,966	0,465	0,000–0,877	линейно взвешена
Хистологичен произход	45	0,889	0,765–0,952	0,503	−0,018–0,848	Cohen
POPF (ISGPS)	50	0,800	0,670–0,888	0,231	−0,056–0,538	линейно взвешена
Clavien-Dindo	50	0,320	0,208–0,458	0,458	0,274–0,597	линейно взвешена

Таблица 2 Категориални променливи. Clavien-Dindo се откроява като единствената променлива с конкордантност под 50%.

Всичките 133 несъответствия бяха арбитрирани спрямо оригиналните епикризи (Таблица 3). Разпределението по произход опровергава допускането, че референтният стандарт е безгрешен (Фигура 2).

Категория	n	Дял
Грешка на регистъра (PRO_ERROR)	54	40,6%
Дефиниционна разлика (DEFINITION)	37	27,8%
Грешка на AI (AI_ERROR)	34	25,6%
Неразрешимо от документа (AMBIGUOUS)	5	3,8%
И двете стойности грешни (BOTH_WRONG)	3	2,3%
Общо	**133**	**100%**

Таблица 3 Произход на несъответствията след арбитраж. Регистърът е сгрешил по-често от автоматизираното извличане (54 срещу 34; точен тест на McNemar p = 0,042).

Copyright: © 2026 (CC BY 4.0) by the authors.

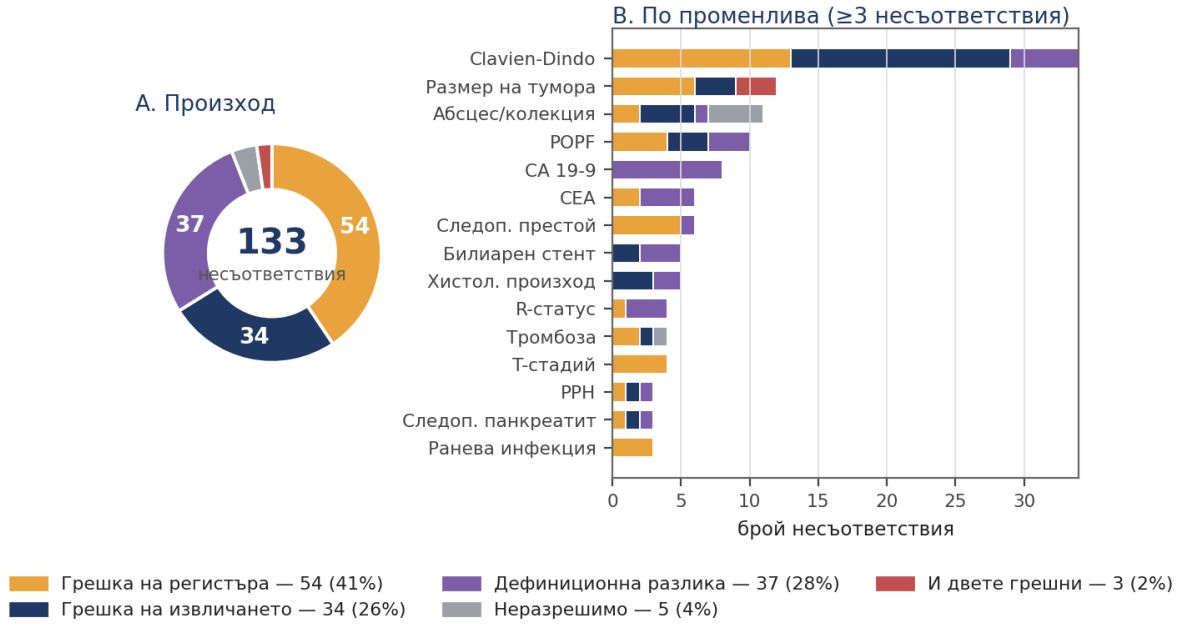

Фигура 9 Произход на несъответствията.

Изчислената истинска точност е 96,9% (95% CI 95,8–97,7) за автоматизираното извличане срещу 95,4% (95% CI 94,2–96,4) за проспективния регистър. Разликата е статистически значима (точен тест на McNemar, p = 0,042). В консервативния анализ, при който дефиниционните разлики се броят като несъгласие и за двата източника, стойностите са съответно 94,2% и 92,7%, като подредбата се запазва. Разпределението по домейни следва клиничната интуиция (Фигура 3). Демографските и оперативните данни са практически безгрешни и за двата източника. Патологията и стадирането показват предимство на извличането (97,3% срещу 95,1%). Домейнът на усложненията е най-слаб и за двете страни (93,8% срещу 93,4%) – потвърждение, че този домейн е обективно труден, а не че автоматизираният метод се справя зле с него.

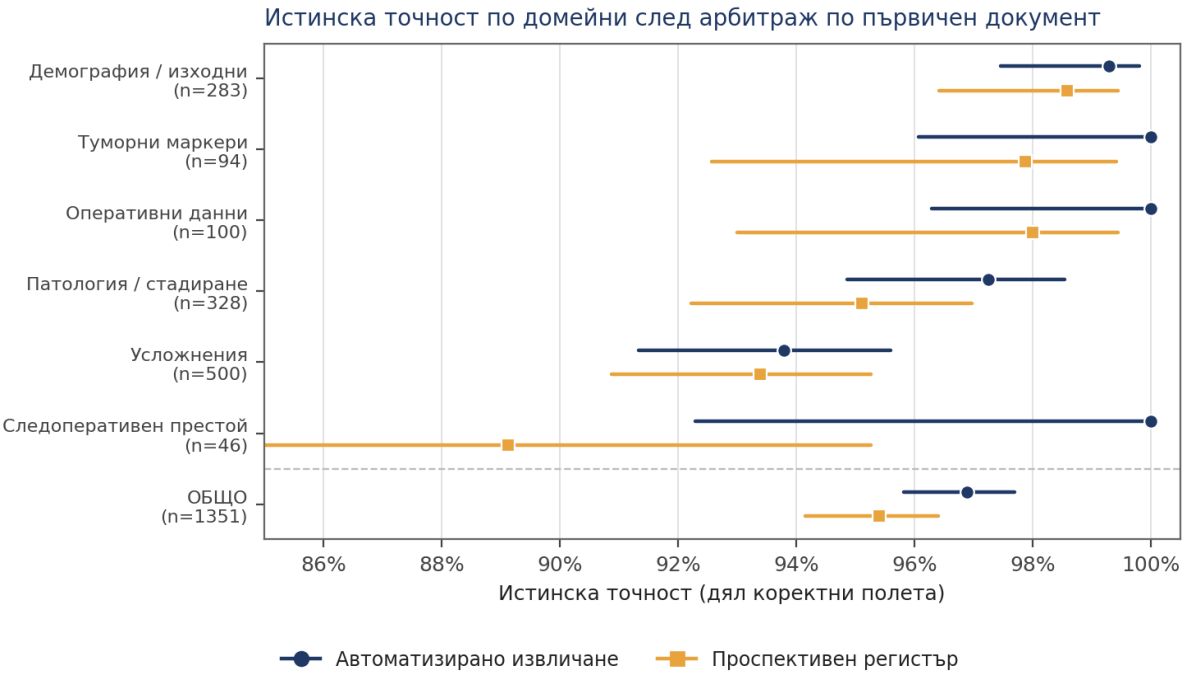

Copyright: © 2026 (CC BY 4.0) by the authors.

Фигура 10 Истинска точност по домейни с 95% доверителни интервали. И за двата източника най-ниска е точността в домейна на усложненията — най-трудният за кодиране домейн, независимо от метода.

Класифицирането по Clavien-Dindo е единствената променлива с конкордантност под петдесет процента - едва 32%. Разминаването не е случайно, а строго насочено: извличането градира по-високо от регистъра в 32 от 50 случая и по-ниско само в два. Доминира една-единствена клетка, в която извличането отчита степен II, а регистърът — липса на усложнение (Фигура 4A).

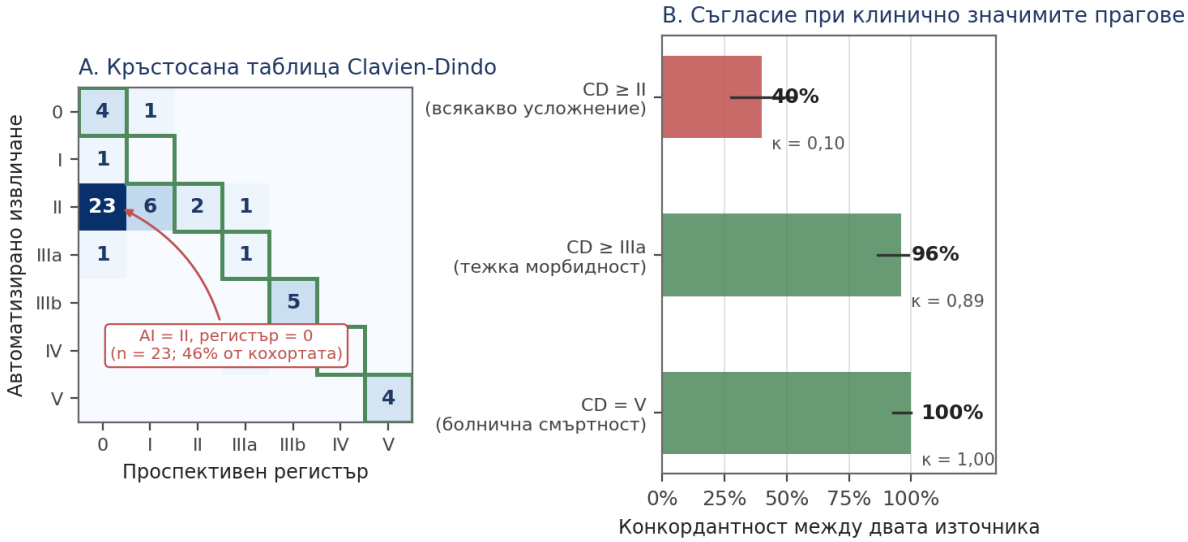

Фигура 11 Clavien-Dindo. Панел A: кръстосана таблица; зелените клетки по диагонала са съвпаденията, а доминиращата клетка вляво съдържа 23 пациенти. Панел B: съгласие след дихотомизиране — несъгласието е ограничено до границата между липса на усложнение и степен II и изчезва при клинично решаващите прагове.

Арбитражът показа, че и двата източника са систематично отклонени, но в противоположни посоки. От шестнадесетте грешки на извличането петнадесет са надценяване. Причината е протоколно правило, приравняващо документирана антибиотична ескалация на усложнение степен II.
Всичките тринадесет грешки на регистъра са подценяване. Пропуснати са документирани събития — перкутанен дренаж на билом, следоперативен делир с медикаментозно овладяване, ангионевротичен оток, лекуван с интравенозен метилпреднизолон, инфузия на терлипресин, както и усложнения, декларирали се едва при реадмисия след изписването.
Разминаването по класификацията на Clavien-Dindo остава заключено в ниските степени. При дихотомизиране по прага за всякакво усложнение съгласието е лошо (40%, κ = 0,10), но при прага за тежка морбидност достига 96% (κ = 0,89), а болничната смъртност съвпада напълно и в двата източника (Фигура 4B). С други думи, двата източника биха дали практически идентичен отговор на въпроса каква е честотата на тежките усложнения в серията, но драстично различен отговор на въпроса каква е общата морбидност — 88% срещу 28%.

Copyright: © 2026 (CC BY 4.0) by the authors.

4. Обсъждане

Автоматизираното извличане от български хирургични епикризи постигна истинска точност от 96,9%, статистически превъзхождаща тази на утвърден проспективен регистър, поддържан от същата клиника, при който изчислената точност е 95,4% (тест на McNemar p=0,042) . Този резултат става видим единствено благодарение на арбитража по първичния документ. При конвенционален дизайн, третиращ регистъра като безгрешен, същите данни биха дали привидна точност от 90,2% и биха приписали всичките 133 несъответствия на автоматизирания метод, докато в действителност 40,6% от тях се дължат на неточности в регистъра. Част от разминаването се дължи на факта, че референтните стандарти в тази област не са безгрешни. Това се потвърждава и от валидациите на утвърдени програми за качество, при които съгласието с първичната документация спада от κ = 0,98 за административно проследими събития до κ = 0,67–0,75 за клинично интерпретативни[7]. Чисто методологичното послание на този резултат е, че валидационни проучвания на автоматизирано извличане, които не арбитрират спрямо първичния документ, систематично надценяват грешките на автоматизирания метод, защото му приписват и грешките на референтния стандарт.

Резултатите демонстрират основно разминаване при стадирането на усложненията. Заслужава да се отбележи, че самата класификация на Clavien-Dindo показва висока, но не пълна възпроизводимост и между човешки оценители: при формална оценка върху сложни сценарии съгласието е 89%[13], а kappa-коефициентът между специалисти в други хирургични области се движи около 0,75–0,84. Разминаването при Clavien-Dindo в настоящото проучване изглежда сериозно при сурово съпоставяне, но напълно изчезва при клинично решаващите прагове. Извършеният анализ дава насоки за коригиране на алгоритъма на извличане и интерпретация на резултатите, който да е съобразен с конкретния клиничен контекст. Така например емпиричното включване на антибиотици като меропенем, ванкомицин или линезолид се интерпретира от алгоритъма като антибиотична ескалация, което се стадира като усложнение от клас II. В реалната клинична обстановка, голяма част от пациентите емпирично са включени непосредствено постоперативно на такъв тип широкоспектърна терапия. Това се дължи на чувствителността на най-честите микробиологичните изолати при пациентите след билиарно стентиране, а не е маркер на настъпило усложнение.

Друг източник на несъответствия, който може да бъде коригиран при конкретни инструкции на алгоритъма са наличието на разминаване на размерите на тумора. В голям брой от случаите, има конкретно разминаване и в рамките на самата епикриза – размери описани от образните изследвания, от оперативния екип и размер, описан в хистологичния протокол. Повече от една четвърт от несъответствията отразяват некодифицирани конвенции — версия на ISGPS, правило за R-статус, произход спрямо морфология при периампуларните тумори.

Публикуваните валидации на извличане чрез езикови модели докладват точност в широк, но съвместим диапазон. При хепатобилиарни патологични протоколи точността е 84–95%[2]. При стандартизиране на патологични доклади с голям мултимодален модел точността и kappa достигат съответно 0,99 и 0,98 за отделни полета[3]. При структуриране на образни доклади за карцином на млечната жлеза GPT-4 и DeepSeek постигат точност 91–94% [10], докато при извличане от онкологични записки фино настроен отворен модел достига 90,0% точно съвпадение на ниво

Copyright: © 2026 (CC BY 4.0) by the authors.

пациент - статистически неотстъпващо на втори човешки анотатор[1]. За откриване на усложнения специално, ChatGPT-4o разпознава инфекции на оперативното поле след колоректална хирургия с чувствителност 86,3% и специфичност 85,7%, но с ясно по-слаба чувствителност за повърхностните форми[9] — картина, паралелна на нашата находка, че несъгласието се концентрира в леките степени.

Настоящите резултати са в съответствие с литературните данни. Въпреки това, валидационният анализ добавя методологично предимство, спрямо съществуващите анализи. Благодарение на арбитража по първичен документ демонстрирахме, че доменът на усложненията е обективно труден, а не че методът се справя зле с него — човешкият регистър се справя със същата трудност. Това е и мястото, където нашият дизайн се разминава с преобладаващия: цитираните проучвания приемат човешката анотация за референтен стандарт [1, 2, 9, 10], докато ние я подложихме на същата проверка като автоматизирания метод.

Проучването има съществени ограничения. Петдесетте пациенти и 1351 полета дават добра прецизност за обобщената оценка, но доверителните интервали за отделните променливи с ниска преваленция са широки, а някои kappa-стойности — нестабилни. Изводите за конкретни редки усложнения следва да се считат за хипотезо-генериращи. Всички пациенти произхождат от един център и една процедура, така че преносимостта на алгоритъма в други звена и при други процедури не е изследвана. Накрая, интраоперативните параметри и дългосрочната преживяемост не можаха да бъдат валидирани поради структурна липса на данни, а те са сред най-важните за изследванията за резултати.

5. Заключение

Автоматизираното извличане на структурирани клинични данни от български хирургични епикризи постигна истинска точност от 96,9%, надвишаваща тази на утвърден проспективен регистър при директно сравнение с арбитраж по първичния документ. Несъгласието между двата източника се концентрира почти изцяло в ниските степени на Clavien-Dindo и произтича предимно от липса на добре дефинирани конвенции, а не от фактологични грешки. Клинично решаващите крайни точки - тежка морбидност и болнична смъртност съвпадат, съответно в 96% и 100%.

Методът е приложим за попълване и одит на хирургични регистри при две задължителни условия: предварителна спецификация на кодиращите правила, включително версията на приложените класификационни системи, и човешка верификация на градирането на усложненията. Същевременно проучването показва, че референтните стандарти в този тип валидации не бива да се приемат за безгрешни — заключение, приложимо далеч отвъд конкретния клиничен контекст.

Copyright: © 2026 (CC BY 4.0) by the authors.

Библиография

1. Liu, L., L. Lian, Y. Hao, et al., *Human level information extraction from clinical reports with finetuned language models.* Scientific Reports, 2025. 15(1): p. 45239-45239.DOI: 10.1038/s41598-025-28767-z.
2. Geevarghese, R., C. Sigel, J. Cadley, et al., *Extraction and classification of structured data from unstructured hepatobiliary pathology reports using large language models: a feasibility study compared with rules-based natural language processing.* Journal of Clinical Pathology, 2025. 78(2): p. 135-138.DOI: 10.1136/jcp-2024-209669.
3. Alzaid, E., G. Pergola, H. Evans, et al., *Large multimodal model-based standardisation of pathology reports with confidence and its prognostic significance.* The Journal of Pathology: Clinical Research, 2024. 10(6): p. e70010-e70010.DOI: 10.1002/2056-4538.70010.
4. Bassi, C., G. Marchegiani, C. Dervenis, et al., *The 2016 update of the International Study Group (ISGPS) definition and grading of postoperative pancreatic fistula: 11 Years After.* Surgery, 2017. 161(3): p. 584-591.DOI: 10.1016/j.surg.2016.11.014.
5. Wente, M.N., C. Bassi, C. Dervenis, et al., *Delayed gastric emptying (DGE) after pancreatic surgery: a suggested definition by the International Study Group of Pancreatic Surgery (ISGPS).* Surgery, 2007. 142(5): p. 761-768.DOI: 10.1016/j.surg.2007.05.005.
6. Wente, M.N., J.A. Veit, C. Bassi, et al., *Postpancreatectomy hemorrhage (PPH): an International Study Group of Pancreatic Surgery (ISGPS) definition.* Surgery, 2007. 142(1): p. 20-25.DOI: 10.1016/j.surg.2007.02.001.
7. Sellers, M.M., R.P. Merkow, A. Halverson, et al., *Validation of new readmission data in the American College of Surgeons National Surgical Quality Improvement Program.* Journal of the American College of Surgeons, 2013. 216(3): p. 420-427.DOI: 10.1016/j.jamcollsurg.2012.11.013.
8. Culie, D., R. Schiappa, S. Contu, et al., *Enhancing thyroid pathology with artificial intelligence: automated data extraction from electronic health reports using RUBY.* JCO Clinical Cancer Informatics, 2024. 8: p. e2300263-e2300263.DOI: 10.1200/CCI.23.00263.
9. Casanova-Portoles, D., J.M. Badia, C.G. Forero, et al., *Validation of ChatGPT-4o for detecting surgical site infections after colorectal surgery from electronic health records: a large-scale diagnostic accuracy study.* International Journal of Infectious Diseases, 2026. 168: p. 108705-108705.DOI: 10.1016/j.ijid.2026.108705.
10. Chen, K., X. Hou, X. Li, et al., *Structured report generation for breast cancer imaging based on large language modeling: a comparative analysis of GPT-4 and DeepSeek.* Academic Radiology, 2025. 32(10): p. 5693-5702.DOI: 10.1016/j.acra.2025.07.046.
11. Fu, S., M.J. Kwak, J. Ahn, et al., *Advancing delirium detection through the Open Health Natural Language Processing Consortium and the Evolve to Next-Gen Accrual to Clinical Trials Network.* The Journals of Gerontology. Series A, Biological Sciences and Medical Sciences, 2025. 80(12): p. glaf207-glaf207.DOI: 10.1093/gerona/glaf207.
12. Bossuyt, P.M., J.B. Reitsma, D.E. Bruns, et al., *STARD 2015: an updated list of essential items for reporting diagnostic accuracy studies.* BMJ, 2015. 351: p. h5527-h5527.DOI: 10.1136/bmj.h5527.
13. Clavien, P.A., J. Barkun, M.L. de Oliveira, et al., *The Clavien-Dindo classification of surgical complications: five-year experience.* Annals of Surgery, 2009. 250(2): p. 187-196.DOI: 10.1097/SLA.0b013e3181b13ca2.
14. Bland, J.M. and D.G. Altman, *Statistical methods for assessing agreement between two methods of clinical measurement.* The Lancet, 1986. 1(8476): p. 307-310.

Copyright: © 2026 (CC BY 4.0) by the authors.

ОЦЕНКА НА ВЪЗМОЖНОСТИТЕ НА ИЗКУСТВЕНИЯ ИНТЕЛЕКТ В НАМИРАНЕТО НА РЕАЛНО СЪЩЕСТВУВАЩИ СТАТИИ С ОГЛЕД ПОДГОТОВКАТА НА ДОКЛАДИ ЗА НАУЧЕН ФОРУМ.

В. СОЛУНКИН, Е. АРАБАДЖИЕВА, Е. ТОШЕВА, А. ТАСЕВА, К. ДИМИТРОВ, СВ. АТАНАСОВ, Д. БУЛАНОВ, А. ЙОНКОВ

В. Солункин[1,2], Е. Арабаджиева[1,2], Е. Тошева[1,2], А. Тасева[1,2], К. Димитров[1,2], Св. Атанасов[1,2], Д. Буланов[1,2], А. Йонков[1,2]
[1] Клиника по обща и чернодробно-панкреатична хирургия, УМБАЛ „Александровска“, София
[2] Медицински университет – София

Въведение: Броят на биомедицинските публикации нараства с около 8–9% годишно и вече надхвърля един милион нови статии годишно. Това прави изкуствения интелект (ИИ) и големите езикови модели (large language models, LLM) привлекателни за бързо търсене при подготовка на научни доклади, но създава риск от генериране на несъществуващи библиографски източници.
Цел: Да се оцени доколко ИИ намира реално съществуващи статии и да се предложи практичен начин за проверката им.
Материал и методи: Извършен е структуриран наративен преглед на емпирични изследвания, които измерват честотата на фабрикувани цитати при различни модели и инструменти. Данните са обобщени в класификация и алгоритъм за проверка.
Резултати: Съобщените стойности варират значително: 55% за GPT-3.5 и 18% за GPT-4 (Walters & Wilder); 39,6%, 28,6% и 91,4% съответно за GPT-3.5, GPT-4 и Bard (Chelli); както и 78–90% за GPT-4o (Asai). В медицинско съдържание само 7% от цитатите са едновременно реални и напълно точни. RAG системите, свързани с реални бази данни, като OpenScholar, показват значително по-висока надеждност.
Заключение: ИИ е полезен за ориентиране и структуриране на търсенето, но генерираните библиографски данни не трябва да се приемат без проверка. Преди включване в научен доклад всеки източник следва да бъде сверяван чрез DOI и PMID.
Ключови думи: изкуствен интелект

Copyright: © 2026 (CC BY 4.0) by the authors.

ASSESSMENT OF THE CAPABILITY OF ARTIFICIAL INTELLIGENCE TO FIND GENUINELY EXISTING ARTICLES IN THE PREPARATION OF PRESENTATIONS FOR A SCIENTIFIC FORUM

V. Solunkin[1,2], E. Arabadzhieva[1,2], E. Tosheva[1,2], A. Taseva[1,2], K. Dimitrov[1,2], Sv. Atanasov[1,2], D. Bulanov[1,2], A. Yonkov[1,2]
[1] Clinic of General and Hepato-Pancreatic Surgery, Aleksandrovska University Hospital, Sofia
[2] Medical University of Sofia

Introduction: The number of biomedical publications is growing by about 8—9% per year and already exceeds one million new articles annually. This makes artificial intelligence (AI) and large language models (LLMs) attractive for rapid searching in the preparation of scientific presentations, but creates a risk of generating non-existent bibliographic sources.
Aim: To assess the extent to which AI finds genuinely existing articles and to propose a practical way of verifying them.
Material and Methods: A structured narrative review was performed of empirical studies measuring the rate of fabricated citations across different models and tools. The data were summarized into a classification and a verification algorithm.
Results: The reported values vary considerably: 55% for GPT-3.5 and 18% for GPT-4 (Walters & Wilder); 39.6%, 28.6% and 91.4% for GPT-3.5, GPT-4 and Bard respectively (Chelli); and 78—90% for GPT-4o (Asai). In medical content only 7% of citations were both real and fully accurate. RAG systems connected to real databases, such as OpenScholar, show considerably higher reliability.
Conclusion: AI is useful for orientation and for structuring a search, but the bibliographic data it generates should not be accepted without verification. Before inclusion in a scientific presentation, every source should be checked against its DOI and PMID.
Keywords: artificial intelligence

Въведение

Темпът, с който се натрупва научна информация, отдавна затруднява проследяването на литературата дори в тясна специалност. Библиометричните анализи показват постепенно ускоряване на научната продукция — от под 1 % годишно до средата на XVIII век, през 2—3 % до периода между двете световни войни, до около 8—9 % в съвременната епоха [6]. (Фиг.1) Само в PubMed всяка година се добавят приблизително един милион публикации, или средно по около две в минута [8]. Същевременно големият обем затруднява и забелязването на неправилна препратка, ако тя изглежда убедително [6, 8]. Независими библиометрични анализи също показват бърз ръст на публикациите и време за удвояване на литературата под две десетилетия [5].

Copyright: © 2026 (CC BY 4.0) by the authors.

Фиг. 1 Годишен темп на нарастване на научната продукция по исторически епохи (по Bornmann & Mutz). Съвременната фаза от 8–9 % съответства на удвояване на литературата за под 15 години.

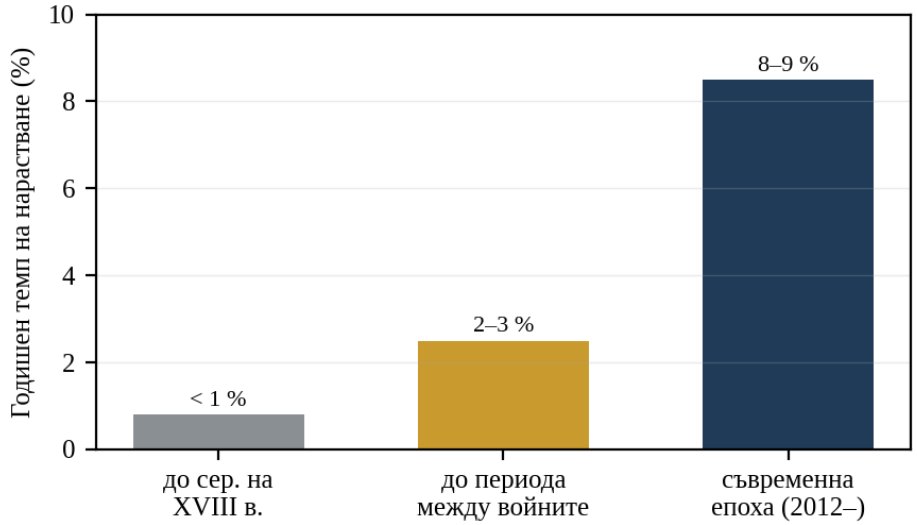

За практикуващия лекар това означава, че редовното проследяване на новата литература вече трудно може да се извършва само по традиционния начин и все по-често преминава през електронни бази данни и компютърни инструменти.

На този фон интересът към изкуствения интелект (ИИ) е напълно обясним. В медицината той вече се разглежда като средство, което може да подпомага анализа на образна, клинична и оперативна информация и да улеснява вземането на решения. Това обаче не означава, че технологията е готова за самостоятелна употреба във всяка ситуация. В редица области данните остават недостатъчно структурирани, а точността на моделите е променлива. Затова по-реалистично е ИИ да се разглежда като помощник на клинициста, а не като негов заместител.

Особен проблем възниква, когато големите езикови модели (large language models, LLM) се използват за търсене на литература. Те могат за секунди да предложат списък с привидно подходящи публикации, но част от тези библиографски записи понякога са измислени. Това явление обикновено се описва като „халюцинация" на модела [9, 12]. Рискът не е изолиран от останалите проблеми на научната литература: "хищнически" списания, методологично слаби публикации, подвеждащи метаанализи и спонсорска предубеденост също могат да повлияят върху крайния извод [8]. В този смисъл предупреждението на Ioannidis, 2005, че публикуваното не трябва автоматично да се приема за вярно, остава актуално [9].

При подготовката на доклад за научен форум този проблем е особено практичен. Обикновено времето е ограничено, търсят се възможно най-нови източници, а голяма част от предварителната работа може да бъде възложена на по-млади колеги. Именно тогава бързината на ИИ е изкушаваща. Ако обаче в списъка попадне несъществуваща статия, грешката може да остане незабелязана до представянето на доклада и да бъде установена едва при въпрос от аудиторията.

Оттук произтича и основният въпрос на настоящата работа: доколко ИИ действително може да помогне при намирането на реални научни статии, които да бъдат използвани в доклад, и как трябва да се проверява резултатът, преди даден източник да бъде цитиран.

Copyright: © 2026 (CC BY 4.0) by the authors.



Фиг. 2. Класификация на инструментите за намиране на литература според механизма им на работа и достоверността на цитатите. Достоверността нараства отляво надясно — от чисто генеративните модели към свързаните с бази данни системи.

Цел на изследването е да се оцени способността на изкуствения интелект да намира реално съществуващи научни статии и да се формулира практически протокол за проверка при подготовката на доклади за научен форум.
Материал и методи Направен беше структуриран наративен преглед на рецензирани публикации, в които количествено е оценено фабрикуването на цитати от езикови модели. Търсенето обхвана PubMed и Google Scholar и използва комбинации от ключови думи като „ChatGPT", „large language models", „hallucination", „fabricated references" и „citation accuracy". Предпочитани бяха оригинални изследвания с ясно описана извадка и измерен дял на несъществуващи или неточни цитати. Получените данни бяха обобщени в сравнителна таблица и използвани за изграждане на практична класификация на инструментите и алгоритъм за проверка. При изготвянето на библиографията беше използвано ИИ-подпомогнато търсене. Предложените източници обаче не бяха приемани автоматично: всеки беше проверен отделно чрез DOI и, когато е приложимо, чрез запис в PubMed. По този начин същият подход, който се препоръчва в настоящата работа, беше приложен и при подготовката ѝ.

Резултати и Обсъждане
Емпирични данни за фабрикуването на цитати
Резултатите от публикуваните изследвания показват, че фабрикуваните цитати не са рядко изключение при чисто генеративните модели и честотата им зависи съществено от конкретната система (Таблица 1, Фиг. 3). Walters и Wilder анализират 636 цитата от 84 генерирани обзора и установяват 55 % изцяло фабрикувани цитати при GPT-3.5 и 18 % при GPT-4. Дори сред реално съществуващите източници съществени грешки има съответно в 43 % и 24 % [12]. Chelli и съавтори съобщават 39,6 % халюцинации при GPT-3.5, 28,6 % при GPT-4 и 91,4 % при Bard [7]. В медицинско съдържание Bhattacharyya и съавтори намират, че само около 7 % от цитатите са

Copyright: © 2026 (CC BY 4.0) by the authors.

едновременно реални и напълно точни [4]. В изследването OpenScholar базовият GPT-4o фабрикува заглавия в 78–90 % от случаите, като проблемът е особено изразен в биомедицината [2].

При сравняването на тези резултати се очертават две тенденции. Едната е, че по-новото поколение на даден модел може да се представя по-добре: например при Walters и Wilder делът спада от 55 % за GPT-3.5 до 18 % за GPT-4, а при Chelli — от 39,6 % до 28,6 % [7, 12]. Другата е, че дори по-ниската стойност остава твърде висока за директна академична употреба. При 18 % приблизително един на всеки пет предложени източника би бил несъществуващ. Освен това разликата между GPT-4 и Bard в едно и също проучване показва, че значение има не само поколението на модела, но и конкретният инструмент.

Подобни наблюдения има в различни научни области. Още ранните публикации за „изкуствени халюцинации" описват библиографски записи, които изглеждат убедително, но не могат да бъдат открити като реални статии [1]. По-късни изследвания по отделни специалности стигат до сходен проблем; например в нефрологията Suppadungsuk и съавтори установяват значителен дял фабрикувани или неточни препратки [11]. Следователно явлението трудно може да се обясни като единичен дефект на конкретна версия или на една дисциплина.

Проучване	Модел	Цитати, n	Фабрикувани / халюцинирани	Област
Athaluri et al., 2023 [3]	GPT-3.5	178	≈16 %	Медицина
Walters & Wilder, 2023 [12]	GPT-3.5	≈320	55 %	Мултидисцип л.
Walters & Wilder, 2023 [12]	GPT-4	≈316	18 %	Мултидисцип л.
Bhattacharyya et al., 2023 [4]	GPT-3.5	≈115	само 7 % верни*	Медицина
Chelli et al., 2024 [7]	GPT-3.5	139	39,6 %	Ортопедия
Chelli et al., 2024 [7]	GPT-4	119	28,6 %	Ортопедия
Chelli et al., 2024 [7]	Bard	104	91,4 %	Ортопедия
Asai et al., 2026 [2]	GPT-4o	—	78–90 %	Мултидисцип л.

Таблица 1. Обобщение на емпиричните изследвания за фабрикуване на цитати от езикови модели. * Дял на цитатите, които са едновременно реални и напълно точни; останалите са фабрикувани или неточни. Дефинициите за „халюциниран" се различават леко между проучванията.

Copyright: © 2026 (CC BY 4.0) by the authors.

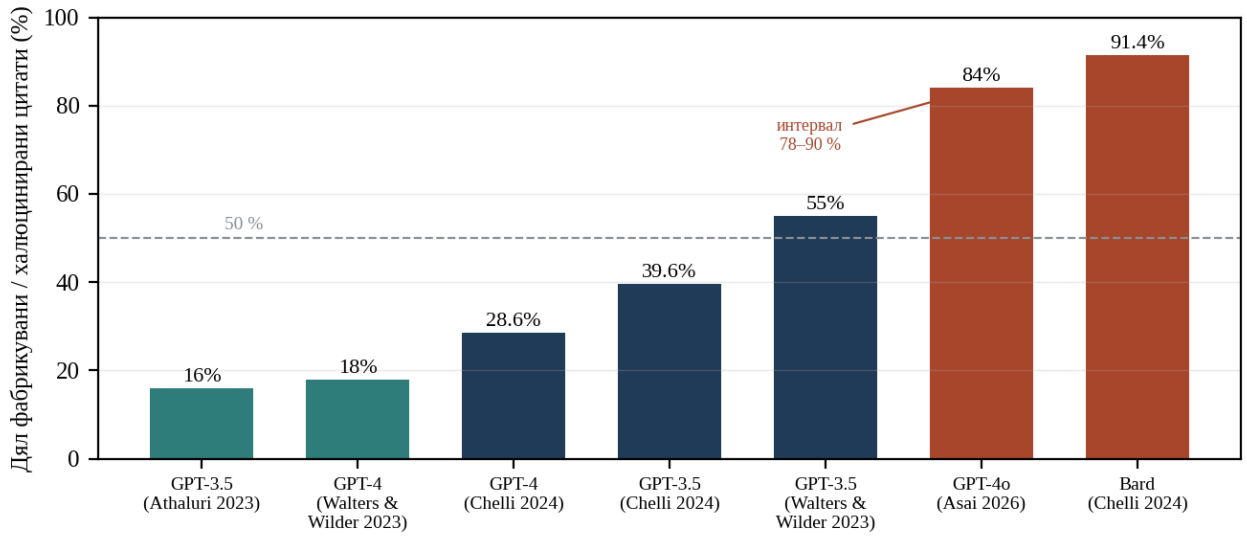

Фиг. 3. Дял на фабрикуваните / халюцинирани цитати по модели и проучвания. Открояват се силната зависимост от модела и особено високите стойности при Bard и универсалния GPT-4o в биомедицината.

Видове грешки в реалните цитати

Проблемът не приключва с установяването, че дадена статия действително съществува. Реален цитат също може да бъде библиографски неточен (Фиг. 4). В медицинското съдържание, анализирано от Bhattacharyya и съавтори, най-често е сгрешен PMID — в 93 % от документите; следват томът и страниците (по 64 %) и годината (60 %). Средно се установяват по 4,3 грешни елемента на цитат [4]. Затова проверката само на заглавието или само на наличието на статията не е достатъчна.

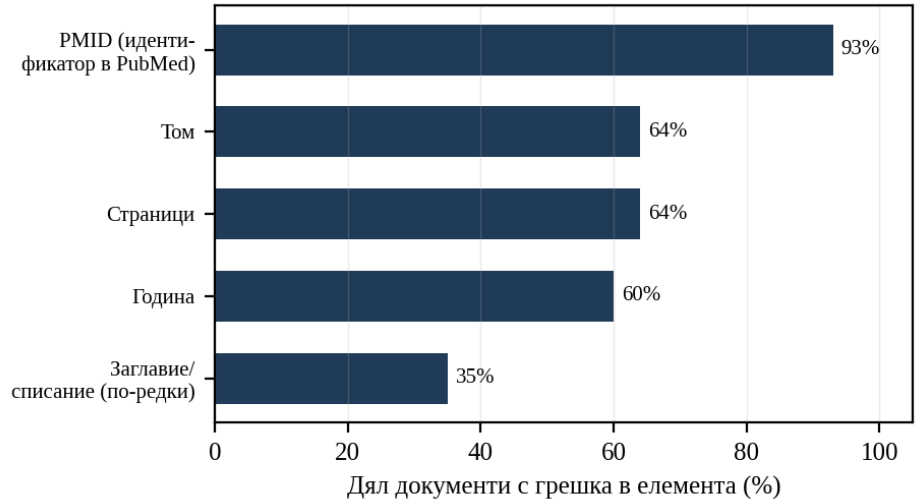

Фиг. 4. Най-често грешни елементи в реалните (нефабрикувани) цитати в медицинско съдържание, генерирано от ChatGPT (по Bhattacharyya et al.). Показан е делът документи с грешка в съответния елемент.

Класификация на инструментите

От практическа гледна точка инструментите за търсене могат да бъдат разделени в четири групи според начина, по който достигат до информацията (Фиг. 1, Таблица 2). Най-важният въпрос е дали системата просто генерира библиографски текст, или

Copyright: © 2026 (CC BY 4.0) by the authors.

извлича запис от реална индексирана база. При чисто генеративните LLM без външно извличане рискът от измислени препратки е най-голям. RAG системите (retrieval-augmented generation) работят различно — те свързват отговора с реални документи. OpenScholar например използва корпус от 45 милиона отворени статии и в публикуваното изследване достига точност на цитиране, съпоставима с тази на експерти, докато базовият GPT-4o фабрикува голяма част от цитатите [2, 10].

Категория	Примери	Реални записи?	Роля при подготовка на доклад
Генеративни LLM без извличане	ChatGPT (офлайн), Bard/Gemini	Не се гарантират	Само за идеи и структуриране; не за цитати
LLM с уеб-достъп (браузинг)	ChatGPT с търсене, Copilot	Понякога	Ориентиране; всяка връзка се проверява
Извличащи (RAG) академични системи	OpenScholar, Consensus, Elicit, Scite, Semantic Scholar	Да, по правило	Основно търсене с проследими източници
Библиографски бази данни	PubMed, Scopus, Web of Science, Google Scholar	Да	Финална проверка — „златен стандарт“

Таблица 2. Категории инструменти за намиране на литература, гаранция за реални записи и препоръчителна роля при подготовката на форумен доклад.

Работен процес за проверка

На основата на описаните грешки беше оформен четиристъпков контролен алгоритъм (Фиг. 5, Таблица 3). За всеки предложен от ИИ източник първо се проверява дали DOI води до действителната статия. След това се търси PMID в PubMed, сверяват се автори, заглавие, година, списание, том и страници и накрая се проверява самото списание. При несъответствие източникът не се използва в този вид, а се отхвърля или коригира след ръчна справка.

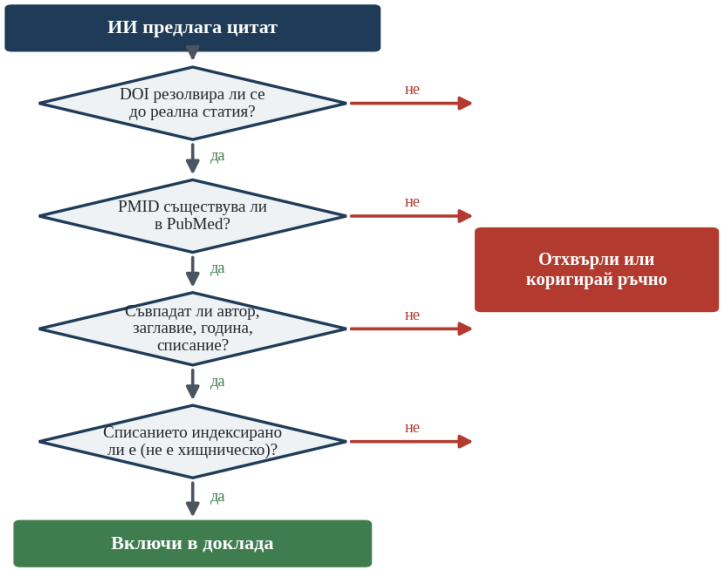

Фиг. 5. Алгоритъм за проверка на предложен от ИИ цитат преди включване във форумен доклад.

Copyright: © 2026 (CC BY 4.0) by the authors.

Стъпка	Как се проверява	Червен флаг
DOI	Въвеждане в doi.org / кръстосана справка	DOI не се разрешава или сочи друга статия
PMID	Търсене на PMID и заглавие в PubMed	Липсва PMID или не съответства на заглавието
Съответствие на елементите	Сверяване на автори, заглавие, година, том, страници	≥1 несъответстващ елемент (най-често PMID, том, година)
Списание	Проверка за индексиране (напр. в PubMed/Scopus)	Списанието не е индексирано или е с белези на хищническо

Таблица 3. Контролен списък за проверка на цитат, предложен от ИИ. Съответства на стъпките от Фиг. 5.

Трудността е, че измисленият цитат често не изглежда измислен. Моделът може да съчетае реални имена на автори, правдоподобно заглавие, съществуващо списание и DOI с напълно убедителен формат. Затова „изглежда вярно" не е достатъчен критерий. Много по-надеждна е директната проверка: ако DOI не се разрешава или води към друга публикация, а PMID липсва или не съответства на заглавието, проблемът се установява бързо. При подготовката на настоящия текст четиринадесетте латински източника бяха проверени по този начин преди включването им в библиографията.

Специфика на отделните инструменти

Различните инструменти имат различна практическа стойност. PubMed остава основна библиографска база за биомедицината: записите са проследими и проверими, макар че системата не е предназначена сама да обобщава литературата. Google Scholar има по-широк обхват, включително сива литература, но контролът върху качеството е по-неоднороден. Semantic Scholar добавя семантично търсене и връзки между публикациите. Consensus и Elicit извличат информация от реални статии и представят структурирани обобщения с връзка към източника, а Scite позволява да се проследи как дадена публикация е цитирана – подкрепящо или оспорващо. OpenScholar комбинира извличане и обобщение върху голям корпус от отворени статии и показва висока точност на цитиране [2]. Общата черта на тези по-надеждни подходи е наличието на реален документ зад отговора.

Това все пак не премахва нуждата от финална човешка проверка. Реално съществуваща публикация може да бъде цитирана неточно или да не подкрепя конкретното твърдение, за което е посочена. Поради това авторът трябва не само да установи, че източникът съществува, но и да сравни съдържанието му с текста на доклада.

Защо езиковите модели фабрикуват цитати?

Обяснението за фабрикуваните цитати е свързано с начина, по който работят езиковите модели. Walters и Wilder подчертават, че те са преди всичко системи за езикова обработка, а не библиографски бази данни [12]. Моделът генерира вероятно продължение на текста и затова е оптимизиран да създава правдоподобен отговор, не автоматично да удостоверява всеки факт. Библиографските записи са особено

Copyright: © 2026 (CC BY 4.0) by the authors.

удобни за подобна грешка, защото имат ясно разпознаваем шаблон. Така могат да се комбинират реалистични автори, заглавие и списание в запис, който никога не е съществувал. Рискът е по-голям при слабо представена информация; според данните на OpenScholar това е една от причините висок дял на фабрикувани заглавия да се наблюдава именно в биомедицината [2].

Свързаните с бази данни системи като решение

По-надеждният подход е моделът да не разчита само на генериране, а да получава информация от реални документи. При retrieval-augmented generation (RAG) към езиковия модел се добавя механизъм за извличане на релевантни пасажи от индексиран корпус [10]. Разликата в резултатите е съществена: в изследването на OpenScholar базовият GPT-4o фабрикува 78–90 % от цитатите, докато специализираната система достига точност, сравнима с тази на човек-експерт [2]. Chelli и съавтори също заключават, че езиков модел не трябва да бъде единственият инструмент при систематично търсене и че генерираните цитати се нуждаят от проверка [7]. Това очертава практично разделение на задачите: генеративният модел е удобен за идеи и структура, а извличащите системи и библиографските бази – за намиране и удостоверяване на източниците. И RAG обаче има ограничения, защото резултатът зависи от обхвата на корпуса и качеството на извличането [2].

По-широкият контекст: качество на данните и научна честност

В крайна сметка надеждността на ИИ при търсене на литература зависи в голяма степен от данните, до които системата има достъп. Индексираният и проследим библиографски запис дава значително по-сигурна основа от свободно генериран текст. Това е и причината ролята на ИИ да се разбира по-скоро като разширяване на възможностите на изследователя, отколкото като замяна на неговата преценка. Инструментът може да спести време, но отговорността за крайния цитат остава на автора.

Съществува и друг риск: ИИ може да възпроизведе вече наличните изкривявания в научната литература. Ако в обучителните данни доминират често цитирани публикации, моделът естествено може да ги предлага по-често и така да усилва ефекта на Матей. По същия начин публикация от хищническо списание може да се появи редом с качествен източник, ако системата не прави надеждна оценка на произхода [8]. Поради това в предложения алгоритъм е включена отделна проверка на списанието и неговото индексиране.

Трябва да се има предвид и че отделните проучвания не винаги използват еднаква дефиниция за „халюцинирал" или „неточен" цитат. Ако тези различия бъдат пренебрегнати, обобщението може да изглежда по-категорично, отколкото позволяват първичните данни. Това е още една причина първоизточникът да бъде прочетен, а не да се разчита единствено на реферат или автоматично резюме [9].

Следователно добрата практика не се свежда до избора на „най-добрия" модел. По-важна е последователността на целия процес: първо се използва инструмент, който работи с реални бази данни, а след това всеки подбран цитат се проверява. Именно съчетаването на тези две стъпки намалява риска до практически приемливо ниво.

Практически препоръки

Практическите препоръки са обобщени в Таблица 4. Общата им логика е проста: ИИ може значително да ускори търсенето и подреждането на информацията, но проверката на източника не бива да се прехвърля изцяло на модела.

Copyright: © 2026 (CC BY 4.0) by the authors.

№	Препоръка	Основание
1	Използвайте извличащи (RAG) системи и бази данни за самите цитати, а генеративните модели — само за идеи и структура	Фабрикуване 16–91 % при генеративните модели [2, 7, 12]
2	Проверявайте всеки цитат чрез DOI и PMID преди включване	Наличието на цитат не гарантира верността му [4]
3	Сверявайте всеки елемент поотделно (автори, година, том, страници)	Средно 4,3 грешни елемента на реален цитат [4]
4	Изключвайте неиндексирани и хищнически списания	Риск от опорочаване на науката [8]
5	Четете първоизточника, а не само реферата, преди да го цитирате	Метаанализите зависят от качеството на вложеното [9]
6	Запазвайте прозрачност за ролята на ИИ в подготовката	Научна честност [9]

Таблица 4. Практически препоръки за използване на ИИ при подготовката на доклади за научен форум.

В ежедневната работа това може да се приложи без сложна процедура. Генеративният модел първо помага за формулиране на въпросите и структурата на доклада. След това литературата се търси чрез RAG система или директно в PubMed, така че всеки резултат да може да бъде проследен до реален запис. Подбраните публикации преминават през проверката от Фиг. 5 – DOI, PubMed/PMID, библиографски елементи и списание. Накрая се прочита самият първоизточник, за да се установи дали действително подкрепя конкретното твърдение. Допълнителното време за тези проверки е малко в сравнение с риска от включване на несъществуващ или неправилно използван източник.

Значение за обучението и научната честност

Значението на проблема не се изчерпва с един доклад. Ако измислена препратка попадне в публикуван текст, тя може по-късно да бъде преповторена от други автори и така постепенно да придобие вид на реален източник. Допълнителен повод за внимание е фактът, че генерирано съдържание все по-често се включва в информационната среда, върху която ще се развиват бъдещи системи. Затова проверката на цитатите е не само техническа подробност, а част от научната добросъвестност. Колкото по-убедително звучат инструментите, толкова по-важно е авторът ясно да поема отговорност за използваните източници [9].

Ограничения

Настоящият преглед има няколко ограничения. Областта се променя бързо, а голяма част от включените изследвания оценяват модели от 2023–2024 г., основно GPT-3.5 и GPT-4. По-новите модели и специализираните инструменти вече показват различни резултати, затова посочените проценти трябва да се приемат като характеристика на конкретните изследвани версии, а не като постоянна стойност. Освен това прегледът е наративен, без количествен мета-анализ. Между

Copyright: © 2026 (CC BY 4.0) by the authors.

публикациите има и различия в дефиницията на „халюциниран" цитат, което ограничава директното сравняване на процентите. Въпреки тези ограничения посоката на резултатите е сходна: рискът е значително по-висок при свободно генерирани цитати и по-нисък, когато системата работи с реални бази данни.

Заключение

ИИ вече може осезаемо да улесни ориентирането в огромния обем научна литература, но не трябва да се приема като самостоятелен гарант за достоверност. В разгледаните изследвания чисто генеративните модели дават между 16 % и над 90 % фабрикувани или халюцинирани цитати, докато системите, свързани с реални бази данни, се представят значително по-надеждно. За подготовката на научен доклад това води до ясен практически подход: ИИ може да помага при търсенето и структурирането, но всеки източник трябва да бъде проверен чрез DOI, PMID и библиографския запис, преди да бъде използван.

С други думи, ползата от ИИ зависи не само от самия модел, а и от начина, по който се използва. В медицината качеството на решението зависи от качеството на данните; същото важи и при търсенето на литература. Проследимият източник, критичният прочит и прозрачното описание на използваните инструменти остават отговорност на автора.

Библиография

1. Alkaissi H, McFarlane SI. Artificial hallucinations in ChatGPT: implications in scientific writing. Cureus. 2023;15(2):e35179. doi:10.7759/cureus.35179.
2. Asai A, He J, Shao R, Shi W, Singh A, Chang JC, Lo K, Soldaini L, Feldman S, D'Arcy M, Wadden D, Latzke M, Sparks J, Hwang JD, Kishore V, Tian M, Ji P, Liu S, Tong H, Wu B, Xiong Y, Zettlemoyer L, Neubig G, Weld DS, Downey D, Yih WT, Koh PW, Hajishirzi H. Synthesizing scientific literature with retrieval-augmented language models. Nature. 2026 Feb;650(8103):857-863. doi: 10.1038/s41586-025-10072-4.
3. Athaluri SA, Manthena SV, Kesapragada VSRKM, Yarlagadda V, Dave T, Duddumpudi RTS. Exploring the boundaries of reality: investigating the phenomenon of artificial intelligence hallucination in scientific writing through ChatGPT references. Cureus. 2023;15(4):e37432. doi:10.7759/cureus.37432.
4. Bhattacharyya M, Miller VM, Bhattacharyya D, Miller LE. High rates of fabricated and inaccurate references in ChatGPT-generated medical content. Cureus. 2023;15(5):e39238. doi:10.7759/cureus.39238.
5. Bornmann L, Haunschild R, Mutz R. Growth rates of modern science: a latent piecewise growth curve approach to model publication numbers from established and new literature databases. Humanities and Social Sciences Communications. 2021;8:224. doi:10.1057/s41599-021-00903-w.
6. Bornmann L, Mutz R. Growth rates of modern science: a bibliometric analysis based on the number of publications and cited references. Journal of the Association for Information Science and Technology. 2015;66(11):2215–2222. doi:10.1002/asi.23329.
7. Chelli M, Descamps J, Lavoué V, Trojani C, Azar M, Deckert M, Raynier JL, Clowez G, Boileau P, Ruetsch-Chelli C. Hallucination rates and reference accuracy of ChatGPT and Bard for systematic reviews: comparative analysis. Journal of Medical Internet Research. 2024;26:e53164. doi:10.2196/53164.
8. Drozdz JA, Ladomery MR. The peer review process: past, present, and future. British Journal of Biomedical Science. 2024;81:12054. doi:10.3389/bjbs.2024.12054.
9. Ioannidis JPA. Why most published research findings are false. PLoS Medicine. 2005;2(8):e124. doi:10.1371/journal.pmed.0020124.
10. Lewis P, Perez E, Piktus A, et al. Retrieval-augmented generation for knowledge-intensive NLP tasks. Advances in Neural Information Processing Systems. 2020;33:9459–9474.
11. Suppadungsuk S, Thongprayoon C, Krisanapan P, Tangpanithandee S, Garcia Valencia O, Miao J, Mekraksakit P, Kashani K, Cheungpasitporn W. Examining the validity of ChatGPT in identifying relevant nephrology literature: findings and implications. Journal of Clinical Medicine. 2023;12(17):5550. doi:10.3390/jcm12175550.
12. Walters WH, Wilder EI. Fabrication and errors in the bibliographic citations generated by ChatGPT. Scientific Reports. 2023;13:14045. doi:10.1038/s41598-023-41032-5.

Copyright: © 2026 (CC BY 4.0) by the authors.

Introduction

The pace at which scientific information accumulates has long made it difficult to keep track of the literature even within a narrow specialty. Bibliometric analyses show a gradual acceleration of scientific output — from under 1% per year until the mid-eighteenth century, through 2–3% until the interwar period, to about 8–9% in the modern era [6] (Fig. 1). In PubMed alone, approximately one million publications are added each year, or on average about two per minute [8]. At the same time, the sheer volume also makes it harder to notice an incorrect reference if it looks convincing [6, 8]. Independent bibliometric analyses likewise show rapid growth in publications, with a literature doubling time of under two decades [5].

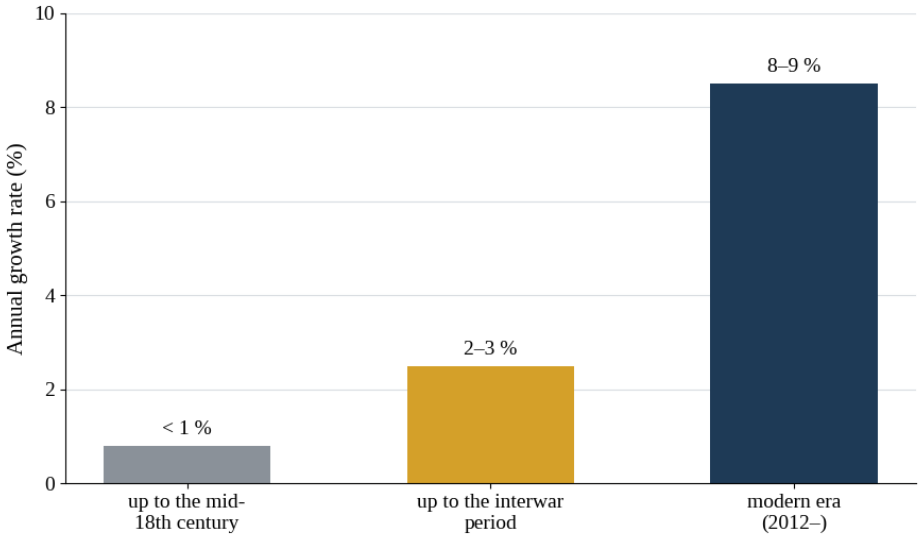

Fig. 1. Annual growth rate of scientific output across historical periods (after Bornmann & Mutz). The modern phase of 8–9% corresponds to a doubling of the literature in under 15 years.

For the practicing physician, this means that regularly keeping up with the new literature can hardly be done in the traditional way alone and increasingly relies on electronic databases and computer tools.

Against this background, the interest in artificial intelligence (AI) is entirely understandable. In medicine, it is already regarded as a means to support the analysis of imaging, clinical, and operative information and to facilitate decision-making. This does not mean, however, that the technology is ready for independent use in every situation. In many areas, data remain insufficiently structured, and model accuracy varies. It is therefore more realistic to regard AI as an assistant to the clinician rather than a replacement.

A particular problem arises when large language models (LLMs) are used for literature searching. Within seconds, they can propose a list of seemingly suitable publications, but some of these bibliographic records are sometimes invented. This phenomenon is usually described as a model "hallucination" [9, 12]. This risk is not isolated from other problems in the scientific literature: "predatory" journals, methodologically weak publications, misleading meta-analyses, and sponsorship bias can also affect the final conclusion [8]. In this sense, Ioannidis's (2005) warning that what is published should not automatically be accepted as true remains relevant [9].

This issue is particularly relevant when preparing a report for a scientific forum. Time is usually limited, the most recent sources are usually sought, and much of the preliminary work may be delegated to younger colleagues. It is precisely then that the speed of AI is tempting. However,

Copyright: © 2026 (CC BY 4.0) by the authors.

if a non-existent article makes its way into the list, the error may go unnoticed until the presentation and be discovered only when the audience asks a question.
Hence the main question of the present work: to what extent can AI actually help in finding real scientific articles to be used in a report, and how should the result be verified before a given source is cited?

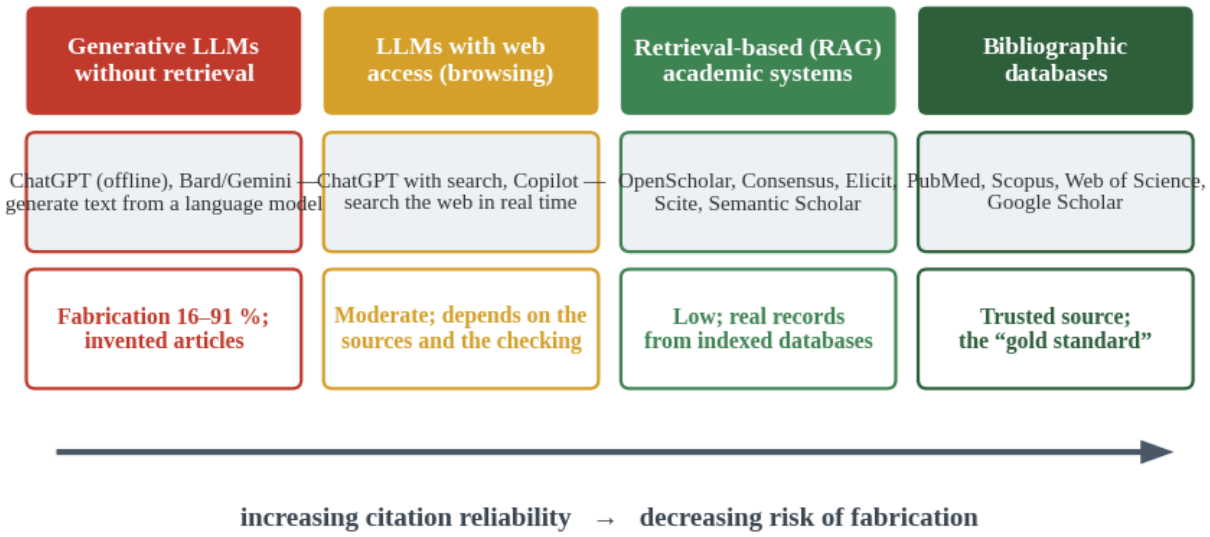

Fig. 2. Classification of literature-search tools according to their mechanism of operation and citation reliability. Reliability increases from left to right — from purely generative models to database-grounded systems.

The aim of the study is to assess the ability of artificial intelligence to retrieve real, existing scientific articles and to formulate a practical verification protocol for the preparation of scientific forum reports.

Material and methods
A structured narrative review was performed of peer-reviewed publications that quantitatively assessed citation fabrication by language models. The search covered PubMed and Google Scholar and used combinations of keywords such as "ChatGPT", "large language models", "hallucination", "fabricated references", and "citation accuracy". Preference was given to original studies with a clearly described sample and a measured proportion of non-existent or inaccurate citations. The data obtained were summarized in a comparative table and used to build a practical classification of the tools and a verification algorithm. AI-assisted searching was used in compiling the bibliography. However, the suggested sources were not accepted automatically: each was verified individually by DOI and, where applicable, by its PubMed record. In this way, the same approach recommended in the present work was also applied in its preparation.

Results and Discussion
Empirical data on citation fabrication
The results of the published studies show that fabricated citations are not a rare exception with purely generative models, and their frequency depends substantially on the specific

Copyright: © 2026 (CC BY 4.0) by the authors.

system (Table 1, Fig. 3). Walters and Wilder analyzed 636 citations from 84 generated reviews and found 55% entirely fabricated citations with GPT-3.5 and 18% with GPT-4. Even among the actually existing sources, substantial errors were present in 43% and 24%, respectively [12]. Chelli et al. reported 39.6% hallucinations with GPT-3.5, 28.6% with GPT-4, and 91.4% with Bard [7]. In medical content, Bhattacharyya et al. found that only about 7% of citations were both real and fully accurate [4]. In the OpenScholar study, the baseline GPT-4o fabricated titles in 78–90% of cases, with the problem being particularly pronounced in biomedicine [2]. Two trends emerge when these results are compared. One is that a newer generation of a given model may perform better: in Walters and Wilder, for example, the share drops from 55% for GPT-3.5 to 18% for GPT-4, and in Chelli — from 39.6% to 28.6% [7, 12]. The other is that even the lower value remains too high for direct academic use. At 18%, roughly one in five suggested sources would be non-existent. Moreover, the difference between GPT-4 and Bard within the same study shows that not only the generation of the model matters, but also the specific tool. Similar observations have been made across scientific fields. Even the early publications on "artificial hallucinations" described bibliographic records that look convincing but cannot be found as real articles [1]. Later studies in individual specialties identified a similar problem; in nephrology, for example, Suppadungsuk et al. found a substantial share of fabricated or inaccurate references [11]. The phenomenon can therefore hardly be explained as an isolated defect of a particular version or of a single discipline.

Study	Model	Citations, n	Fabricated/hallucinated	Field
Athaluri et al., 2023 [3]	GPT-3.5	178	≈16%	Medicine
Walters & Wilder, 2023 [12]	GPT-3.5	≈320	55%	Multidisciplinary
Walters & Wilder, 2023 [12]	GPT-4	≈316	18%	Multidisciplinary
Bhattacharyya et al., 2023 [4]	GPT-3.5	≈115	only 7% correct*	Medicine
Chelli et al., 2024 [7]	GPT-3.5	139	39.6%	Orthopaedics
Chelli et al., 2024 [7]	GPT-4	119	28.6%	Orthopaedics
Chelli et al., 2024 [7]	Bard	104	91.4%	Orthopaedics
Asai et al., 2026 [2]	GPT-4o	—	78–90%	Multidisciplinary

Table 1. Summary of the empirical studies on citation fabrication by language models. * Share of citations that are both real and fully accurate; the remainder are fabricated or inaccurate. The definitions of "hallucinated" differ slightly between the studies.

Copyright: © 2026 (CC BY 4.0) by the authors.

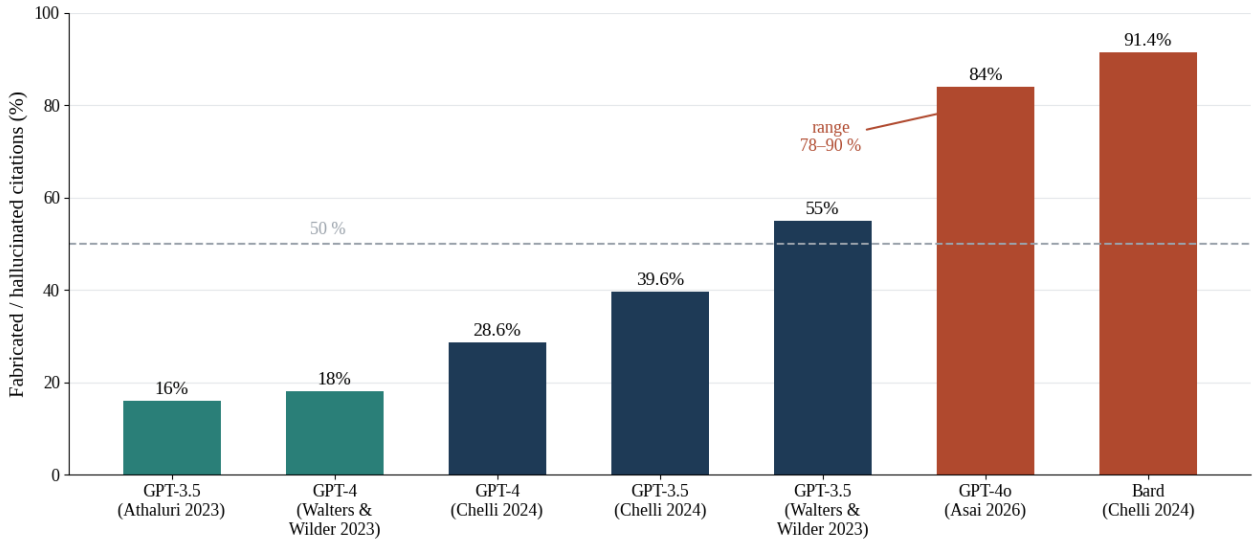

Fig. 3. Share of fabricated/hallucinated citations by model and study. The strong dependence on the model stands out, as do the particularly high values for Bard and for the general-purpose GPT-4o in biomedicine.

Types of errors in real citations

The problem does not end with establishing that a given article actually exists. A real citation may also be bibliographically inaccurate (Fig. 4). In the medical content analyzed by Bhattacharyya et al., the PMID was wrong most often — in 93% of the documents; followed by the volume and the pages (64% each) and the year (60%). On average, 4.3 erroneous elements per citation were found [4]. Checking only the title, or only whether the article exists, is therefore not sufficient.

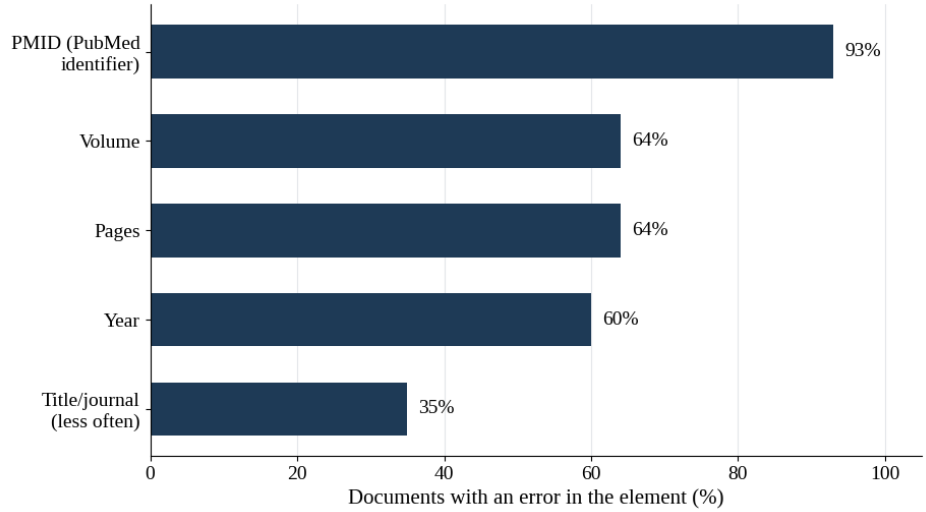

Fig. 4. The most frequently erroneous elements in the real (non-fabricated) citations in ChatGPT-generated medical content (after Bhattacharyya et al.). The share of documents with an error in the respective element is shown.

Classification of the tools

From a practical standpoint, search tools can be divided into four groups based on how they access information (Fig. 2, Table 2). The most important question is whether the system merely generates bibliographic text or retrieves a record from a real indexed database. With purely

Copyright: © 2026 (CC BY 4.0) by the authors.

generative LLMs without external retrieval, the risk of invented references is greatest. RAG systems (retrieval-augmented generation) work differently — they link the answer to real documents. OpenScholar, for example, uses a corpus of 45 million open-access articles and, in the published study, achieves citation accuracy comparable to that of experts, while the baseline GPT-4o fabricates a large share of the citations [2, 10].

Category	Examples	Real records?	Role in preparing a report
Generative LLMs without retrieval	ChatGPT (offline), Bard/Gemini	Not guaranteed	Only for ideas and structuring; not for citations
LLMs with web access (browsing)	ChatGPT with search, Copilot	Sometimes	Orientation; every link is verified
Retrieval-based (RAG) academic systems	OpenScholar, Consensus, Elicit, Scite, Semantic Scholar	Yes, as a rule	Primary searching with traceable sources
Bibliographic databases	PubMed, Scopus, Web of Science, Google Scholar	Yes	Final verification — the "gold standard"

Table 2. Categories of literature-search tools, guarantee of real records, and recommended role in preparing a forum report.

Verification workflow

Based on the errors described, we developed a four-step control algorithm (Fig. 5, Table 3). For each AI-suggested source, we first checked whether the DOI led to the actual article. The PMID is then searched in PubMed; the authors, title, year, journal, volume, and pages are cross-checked; and finally the journal itself is verified. In case of a mismatch, the source is not used as it stands but is rejected or corrected after a manual check.

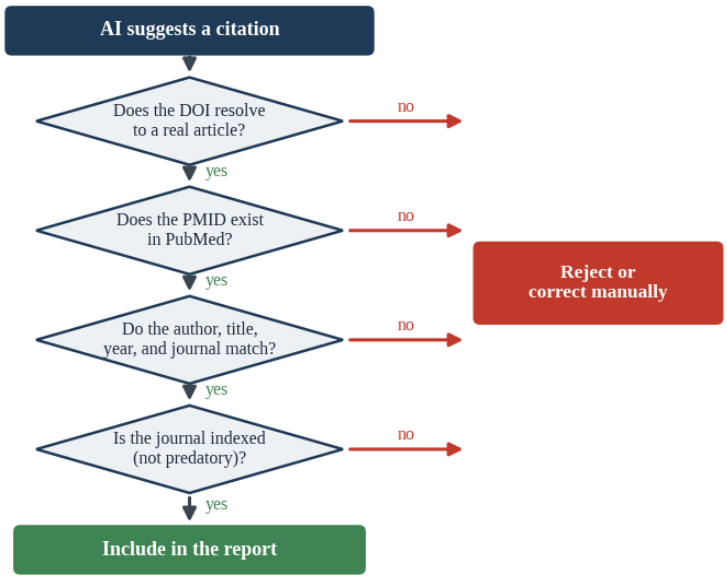

Fig. 5. Algorithm for verifying an AI-suggested citation before its inclusion in a forum report.

Copyright: © 2026 (CC BY 4.0) by the authors.

Step	How it is checked	Red flag
DOI	Entering it at doi.org / cross-referencing	The DOI does not resolve or points to another article
PMID	Searching for the PMID and the title in PubMed	The PMID is missing or does not match the title
Concordance of the elements	Cross-checking authors, title, year, volume, pages	≥1 mismatched element (most often PMID, volume, year)
Journal	Checking the indexing (e.g., in PubMed/Scopus)	The journal is not indexed or shows signs of being predatory

Table 3. Checklist for verifying a citation suggested by AI. It corresponds to the steps in Fig. 5.

The difficulty is that an invented citation often does not look invented. The model may combine real author names, a plausible title, an existing journal, and a DOI into an entirely convincing format. "It looks right" is therefore not a sufficient criterion. Direct verification is far more reliable: if the DOI does not resolve or leads to another publication, and the PMID is missing or does not match the title, the problem is identified quickly. In preparing the present text, the fourteen Latin-script sources were verified in this way before their inclusion in the bibliography.

Specifics of the individual tools

Different tools have different practical value. PubMed remains the principal bibliographic database for biomedicine: its records are traceable and verifiable, although the system is not designed to summarize the literature on its own. Google Scholar has broader coverage, including grey literature, but quality control is more uneven. Semantic Scholar adds semantic search and links between publications. Consensus and Elicit extract information from real articles and present structured summaries linked to the source, while Scite makes it possible to trace how a given publication has been cited — supportively or critically. OpenScholar combines retrieval and summarization over a large corpus of open-access articles and shows high citation accuracy [2]. The common feature of these more reliable approaches is the presence of a real document behind the answer.

This still does not remove the need for final human verification. A publication that really exists may be cited inaccurately or may not support the specific claim for which it is given. The author must therefore not only establish that the source exists, but also compare its content with the text of the report.

Why do language models fabricate citations?

The explanation for fabricated citations lies in how language models work. Walters and Wilder emphasize that they are, above all, language-processing systems, not bibliographic databases [12]. The model generates a probable continuation of the text and is therefore optimized to produce a plausible answer, not to verify every fact automatically. Bibliographic records are particularly convenient for this kind of error because they have a clearly recognizable template. Realistic authors, a title, and a journal can thus be combined into a record that has never existed. The risk is greater for poorly represented information; according to the OpenScholar data, this is one of the reasons why a high share of fabricated titles is observed precisely in biomedicine [2].

Copyright: © 2026 (CC BY 4.0) by the authors.

Database-grounded systems as a solution

The more reliable approach is for the model not to rely on generation alone but to receive information from real documents. In retrieval-augmented generation (RAG), a mechanism for retrieving relevant passages from an indexed corpus is added to the language model [10]. The difference in the results is substantial: in the OpenScholar study, the baseline GPT-4o fabricated 78–90% of the citations, while the specialized system achieved accuracy comparable to that of a human expert [2]. Chelli et al. likewise conclude that a language model should not be the sole tool in a systematic search and that the generated citations need verification [7]. This outlines a practical division of tasks: the generative model is convenient for ideas and structure, while retrieval systems and bibliographic databases serve to find and authenticate the sources. RAG also has limitations, however, because the result depends on the scope of the corpus and the quality of the retrieval [2].

The broader context: data quality and scientific integrity

Ultimately, the reliability of AI in literature searching depends largely on the data the system can access. An indexed and traceable bibliographic record provides a considerably firmer foundation than freely generated text. This is also why the role of AI should be understood as extending the researcher's capabilities rather than replacing their judgment. The tool can save time, but the responsibility for the final citation remains with the author.

There is another risk as well: AI may reproduce the distortions already present in the scientific literature. If frequently cited publications dominate the training data, the model may naturally suggest them more often and thus amplify the Matthew effect. Similarly, a publication from a predatory journal may appear alongside a quality source if the system does not reliably assess provenance [8]. For this reason, a separate check of the journal and its indexing is included in the proposed algorithm.

It should also be borne in mind that the individual studies do not always use the same definition of a "hallucinated" or "inaccurate" citation. If these differences are ignored, the summary may appear more categorical than the primary data allow. This is one more reason to read the original source rather than rely solely on an abstract or an automatic summary [9].

Good practice, therefore, does not come down to choosing the "best" model. What matters more is the consistency of the whole process: first, a tool that works with real databases is used, and then every selected citation is verified. It is precisely the combination of these two steps that reduces the risk to a practically acceptable level.

Practical recommendations

The practical recommendations are summarized in Table 4. Their overall logic is simple: AI can significantly speed up searching and organizing information, but the verification of the source should not be delegated entirely to the model.

No.	Recommendation	Rationale
1	Use retrieval-based (RAG) systems and databases for the citations themselves, and generative models only for ideas and structure.	Fabrication of 16–91% with the generative models [2, 7, 12]
2	Verify every citation by DOI and PMID before inclusion	The presence of a citation does not guarantee its accuracy [4]
3	Cross-check each element individually (authors, year, volume, pages)	On average, 4.3 erroneous elements per real citation [4]

Copyright: © 2026 (CC BY 4.0) by the authors.

4	Exclude non-indexed and predatory journals	Risk of corrupting science [8]
5	Read the original source, not just the abstract, before citing it	Meta-analyses depend on the quality of the input [9]
6	Remain transparent about the role of AI in the preparation	Scientific integrity [9]

Table 4. Practical recommendations for using AI in the preparation of scientific forum reports.

In everyday work, this can be applied without a complicated procedure. The generative model first helps formulate the questions and the report structure. The literature is then searched through a RAG system or directly in PubMed, so that every result can be traced to a real record. The selected publications undergo verification in Fig. 5—DOI, PubMed/PMID, bibliographic elements, and journal. Finally, the original source is read to determine whether it supports the specific claim. The additional time for these checks is small compared with the risk of including a non-existent or incorrectly used source.

Significance for training and scientific integrity

The significance of the problem is not confined to a single report. If an invented reference makes its way into a published text, it may later be repeated by other authors and thus gradually acquire the appearance of a real source. Another reason for caution is that generated content is increasingly entering the information environment on which future systems will be trained. Verifying the citations is therefore not merely a technical detail but part of scientific integrity. The more convincing the tools sound, the more important it is for the author to take clear responsibility for the sources used [9].

Limitations

The present review has several limitations. The field is changing rapidly, and many of the included studies evaluated models from 2023—2024, mainly GPT-3.5 and GPT-4. Newer models and specialized tools already show different results, so the percentages given should be taken as characteristics of the specific versions studied rather than as constant values. In addition, the review is narrative and does not include a quantitative meta-analysis. There are also differences between the publications in the definition of a "hallucinated" citation, which limits the direct comparison of the percentages. Despite these limitations, the direction of the results is consistent: the risk is considerably higher with freely generated citations and lower when the system works with real databases.

Conclusion

AI can already tangibly ease orientation in the enormous volume of scientific literature, but it should not be accepted as an independent guarantor of reliability. In the studies reviewed, the purely generative models produced between 16% and over 90% fabricated or hallucinated citations, while the systems connected to real databases performed considerably more reliably. For the preparation of a scientific report, this leads to a clear practical approach: AI can help with searching and structuring, but every source must be verified by DOI, PMID, and the bibliographic record before it is used.

In other words, the benefit of AI depends not only on the model itself but also on the way it is used. In medicine, the quality of a decision depends on the quality of the data; the same holds for literature searching. A traceable source, critical reading, and a transparent description of the tools used remain the author's responsibility.

Copyright: © 2026 (CC BY 4.0) by the authors.

References

1. Alkaissi H, McFarlane SI. Artificial hallucinations in ChatGPT: implications in scientific writing. Cureus. 2023;15(2):e35179. doi:10.7759/cureus.35179.
2. Asai A, He J, Shao R, Shi W, Singh A, Chang JC, Lo K, Soldaini L, Feldman S, D'Arcy M, Wadden D, Latzke M, Sparks J, Hwang JD, Kishore V, Tian M, Ji P, Liu S, Tong H, Wu B, Xiong Y, Zettlemoyer L, Neubig G, Weld DS, Downey D, Yih WT, Koh PW, Hajishirzi H. Synthesizing scientific literature with retrieval-augmented language models. Nature. 2026 Feb;650(8103):857-863. doi:10.1038/s41586-025-10072-4.
3. Athaluri SA, Manthena SV, Kesapragada VSRKM, Yarlagadda V, Dave T, Duddumpudi RTS. Exploring the boundaries of reality: investigating the phenomenon of artificial intelligence hallucination in scientific writing through ChatGPT references. Cureus. 2023;15(4):e37432. doi:10.7759/cureus.37432.
4. Bhattacharyya M, Miller VM, Bhattacharyya D, Miller LE. High rates of fabricated and inaccurate references in ChatGPT-generated medical content. Cureus. 2023;15(5):e39238. doi:10.7759/cureus.39238.
5. Bornmann L, Haunschild R, Mutz R. Growth rates of modern science: a latent piecewise growth curve approach to model publication numbers from established and new literature databases. Humanities and Social Sciences Communications. 2021;8:224. doi:10.1057/s41599-021-00903-w.
6. Bornmann L, Mutz R. Growth rates of modern science: a bibliometric analysis based on the number of publications and cited references. Journal of the Association for Information Science and Technology. 2015;66(11):2215—2222. doi:10.1002/asi.23329.
7. Chelli M, Descamps J, Lavoué V, Trojani C, Azar M, Deckert M, Raynier JL, Clowez G, Boileau P, Ruetsch-Chelli C. Hallucination rates and reference accuracy of ChatGPT and Bard for systematic reviews: comparative analysis. Journal of Medical Internet Research. 2024;26:e53164. doi:10.2196/53164.
8. Drozdz JA, Ladomery MR. The peer review process: past, present, and future. British Journal of Biomedical Science. 2024;81:12054. doi:10.3389/bjbs.2024.12054.
9. Ioannidis JPA. Why most published research findings are false. PLoS Medicine. 2005;2(8):e124. doi:10.1371/journal.pmed.0020124.
10. Lewis P, Perez E, Piktus A, et al. Retrieval-augmented generation for knowledge-intensive NLP tasks. Advances in Neural Information Processing Systems. 2020;33:9459—9474.
11. Suppadungsuk S, Thongprayoon C, Krisanapan P, Tangpanithandee S, Garcia Valencia O, Miao J, Mekraksakit P, Kashani K, Cheungpasitporn W. Examining the validity of ChatGPT in identifying relevant nephrology literature: findings and implications. Journal of Clinical Medicine. 2023;12(17):5550. doi:10.3390/jcm12175550.
12. Walters WH, Wilder EI. Fabrication and errors in the bibliographic citations generated by ChatGPT. Scientific Reports. 2023;13:14045. doi:10.1038/s41598-023-41032-5.

Copyright: © 2026 (CC BY 4.0) by the authors.

ИЗКУСТВЕНИЯТ ИНТЕЛЕКТ В МЕДИЦИНСКОТО ОБРАЗОВАНИЕ И ЗДРАВЕОПОЗВАНЕТО – МНЕНИЕ, ОСНОВАНО НА ДАННИТЕ ОТ ЛИТЕРАТУРАТА И СОБСТВЕН ОПИТ.

КИРИЛ ДРАГАНОВ

Кирил Драганов
Клиника по чернодробна, жлъчна, панкреатична и обща хирургия
Аджибадем Сити Клиник УМБАЛ Токуда, София
Ключови думи: *Изкуствен интелект, медицинско образувание, здравеопазване*
Контакт*: kiril_draganov2000@hotmail.com*

През 1956 год. McCarthy и колектив предлагат термина „изкуствен интелект“ (AI) за дейности, наподобяващи човешкото мислене и целящи създаване на алгоритми за решаване на проблеми. Свидетели сме на бума на AI през последните 3 декади е изключително, като той бързо навлиза и в здравеопозването, като помата не само при администрирането, но и като *трансформира диагностичните процеси* и *участва във вземането на решения за лечението*.
Без съмнение ако е създаден, развит и внедрен правилно, AI може да: (1) подобри знания и умения на студентите-медици; (2) улесни внедряването на бъдещи иновации; (3) допринесе за диагностичната точност в ежедневната практика; (4) предлага правилни и ефективни терапевтични решения; (5) направи рутинни индивидуалния подход и персонализираната медицина; (6) гарантира сигурността на пациентите и т.н.
В същото време AI може да е и безполезен и дори вреден (въпреки добрите намерения!) в случаите, когато ключовите стъпки в създаването му са погрешни. Това се отнася в най-голяма степен за първите две от тях – събиране на данни (“Боклук влиза, боклук излиза”) и предварителната им обработка (некоректен подбор, пречистване и форматиране на информацията). Ето защо проблеми, като свръхразчитане на AI, неточности в данните и алгоритмите, както и киберсигурността са повод за несигурност и безпокойство.
Друго основание за страх е относно отговорността за развитието и внедряването на AI. Тя е поделена между някои международни здравни организации, местни държавни регулатори, Big Tech и фармацевтични компании.
Изследвайки ролята на AI медицинското обучение лесно може да установим, че между 2013-2017 год. публикациите по темата са 10-20/годишно, като рязко нарастват през COVID-19 пандемията, за да достигнат 1081 и над 900 съотв. през 2024 и 2025 год. Напоследък AI-лекции, курсове и модули са включени в програмите на много Медицински Университет по света, както и на български такива.
Целта на презентацията е да породи дискусия върху предимствата и недостатъците от въвеждането на AI в медицинското образувание и здравеопазването, базирайки се на литературните данни и близо 30-годишния преподавателски опит на автора.

Copyright: © 2026 (CC BY 4.0) by the authors.

AI IN MEDICAL EDUCATION AND HEALTHCARE — OPINION BASED ON LITERATURE DATA AND PERSONAL EXPERIENCE

Kiril Draganov
Department of Hepatobiliary, Pancreatic and General Surgery
Acibadem City Clinic University Hospital Tokuda, Sofia
Keywords: *Artificial intelligence, Medical Education, Healthcare system*
Corresponding author*: kiril_draganov2000@hotmail.com*

It was 1956 when McCarthy and colleagues proposed the term "artificial intelligence" (AI) to describe activities resembling human way of thinking and aimed at creating problem-solving algorithms. We have witnessed the AI boom over the past 3 decades and now it is rapidly entering the healthcare system assisting not only the administrative tasks and obligations but *transforming the processes of diagnostics* and *treatment decision-making*.
No doubt if AI is designed, developed and implemented in the proper way it may: (1) enhance the knowledge and skills of medical students; (2) enable further innovations; (3) contribute for diagnostic accuracy in everyday practice; (4) propose quick, correct and effective therapeutical solutions; (5) make the individual approach and personalized medicine routine; (6) increase the patient safety and so on.
At the same time AI might be useless and even harmful (though good intentions!) in cases the key steps in its development are false. This applies most of all to the first two of them - data collection ("Garbage in, garbage out") and preprocessing (incorrect selection, cleaning and formatting information). That's why such issues as over-reliance on AI, data and algorithmic bias and cybersecurity give rise to some uncertainty.
Another fear concerns the responsibility for the development and deployment of AI. The participants in those processes are global health organizations, some government regulators, Big Tech and pharmaceutical companies.
Focused on AI's role in medical education one can notice that publications started with 10-20 papers per year between 2013-2017 and accelerated notable during the COVID-19 pandemic to reach 1,081 in 2024 and more than 900 in 2025. Recently AI-focused lectures, courses and modules are included in many Medical Universities (MU) curricula including Bulgarian MU.
The aim of this presentation is to provoke a discussion on AI advantages and disadvantages in medical education and healthcare based on literature data and personal almost 30-year author's experience in medical tuition.

„Within 10 years, AI will replace many doctors and teachers — humans won't be needed for most things"
Bill Gates, NBC's "The Tonight Show", February, 2025

Въведение
Цитатът, показващ виждането на Bill Gates за „медицината на бъдещето" поражда много, при това противоречиви размисли. Колкото и прогресивно и иновативно да е мисленето ни, трудно можем да си представим „здравеопазване без лекари", „училища без учители" и „университети без преподаватели", а само (или основно) с изкуствен интелект (Artificial Intelligence - AI), като заместител на липсващото звено - учител, лекар, преподавател. Безспорно субективният фактор има както много положителни, така и някои отрицателни влияния в тези сфери на човешката дейност. Но ако кажете

Copyright: © 2026 (CC BY 4.0) by the authors.

на родителите, че децата им ще бъдат обучавани в училищата от AI и на пациентите, че ще бъдат лекувани от AI, вероятно негативните реакции ще са повече от одобрението.

Навлизането на AI във всички сфери на живота ни, вкл. здравеопазване и медицинско образуване е факт, с който трябва да се съобразяваме и да посрещаме с оптимизъм, реалистични надежди, но и необходимото внимание за това какво точно се случва, как и кой може да го анализира, контролира и при необходимост коригира или стопира.

AI вече е навлязъл трайно в много медицински области и в една или друга степен се разчита на него:

✓ биомедицински проучвания и създаване на нови лекарства [1];
✓ първоначална оценка и триаж на пациентите [2];
✓ разчитане на скенограми за малки и понякога атипични тумори [3];
✓преценка и класификация на кожни лезии [4];
✓ мониторинг и алармиране при влошаване на състоянието на болния [5];
✓ препоръчване на схеми за лечение [6] и др.

Съвкупността от тези „нематериални" инструменти често се нарича Clinical Decision Support Systems (CDSSs), което подчертава тяхната поддържаща роля. Но въпреки че трайно са навлезли в ежедневните дейностите в здравеопазването, съществуват сериозни опасения дали CDSSs могат да играят поддържаща роля [7], още повече да извършват самостоятелно вземане на медицински решения (medical decision-making). [8]

Хирургът притежава практически умения, взема сложни решения и ги реализира, понякога в доста екстремни ситуации, като всичко това е придобивано и изграждано в продължение на много години медицинско образуване, специализация и последваща практика. [9] Източник на знанията и уменията са знанията и уменията на обучаващия, видяното и анализирината в ежедневната практика и специализираната литературата, след което те се предават на следващите поколения хирурзи. А нека си представим, че целият този дългогодишен процес може да се осъществи само за няколко часа и дори минути, ако обучаваният хирург е AI при готова програма и алгоритми! Това звучи изключително атрактивно, но крие ли рискове?

Целта на настоящата статия е да породи дискусия върху предимствата и недостатъците от въвеждането на AI в медицинското образуване и здравеопазването, базирайки се на литературните данни и близо 30-годишния преподавателски опит на автора.

Малко предистория

На въпроса „Кога е създадена концепцията за AI?" повечето хора биха отговорили „През последните десетилетия". Но в действителност идеята се заражда в древногръцката философия, култура и бит около 450 год. пр. Хр. и е известна под термина „autómaton", което в превод означава "действащ по своя собствена воля". [10] Автоматоните олицетворявали непрекъснатите търсения на липсващото звено между митовете, науката, в частност механиката и представите за живота и редица човешки дейности, основно труда.

Правейки бърз скок през вековете обезателно трябва да спомена създадения от Leonardo DaVinci "Automa cavalieri"през 1495 год. [11], както и авторът на термина „робот" Karel Capek в триактовата му пиеса „Rossum's Universal Robots", 1920 год. [12]

Copyright: © 2026 (CC BY 4.0) by the authors.

В началото на 1950-те интересът към „мислещите машини" нараства, като са използвани различни термини (cybernetics, automata, complex information processing), което отразява и различни концептуалните теории. [13]
През 1956 год. в Dartmouth, USA се провежда семинар - Dartmouth Summer Research Project on Artificial Intelligence, финансиран от фондация Rockefeller с десетина участници. [14] Сред имената на Dartmouth Society се открояват тези на Claude Shannon (основател на информационната теория, Bell Labs), John McCarthy (основен организатор на семинара и предложил термина AI), Robert Morison (Director of Biological and Medical Research), Nathaniel Rochester и Marvin Minsky, наречени по-късно "бащите-създадели на AI" (founding fathers of AI). [14]
През 1979 год. се създава „American Association of Artificial Intelligence" (AAAI), която по-късно се преименува в „Association for the Advancement of Artificial Intelligence", а година по-късно е първата ѝ конференция в Stanford. [15] Следват периоди на по-бурно развитие, както и такива на застой, като причините се крият във финансирането, което от своя страна зависи от интересите на обществото, индустрията, военните министерства и космическите агенции, големите IT-компании и др. В подкрепа на последното е фактът, че през 2006 компании, като Twitter, Facebook и Netflix започват използването на AI в рекламните си дейности. [15]
AI е изцяло свързан и зависим от информационните технологии. Затова съвсем логично развитието му бележи истински бум през последните 3 декади.

Терминология
Спроред дефиницият, публикувана на сайта на Европейския парламент през 2020 год. AI представлява *способността на една машина да демонстрира качества, присъщи за хората* - да разсъждава, да се учи, да планира и да извършва определени дейности за постигане на дадена цел, като възприема информацията от околната среда, адаптира се, анализира резултатите от дейността си и се усъвършенства. [16] AI е една огромна област, която съдържа подобласти. [9] Такива са *машинното обучение* (Machine learning = ML) и *дълбокото структурирано обучение* (Deep learning = DL). [9] При ML се създават алгоритми и статисчески модели, които позволяват на компютрите да изпълняват задачи без конкретни инструкции, а благодарение на информацията, с която вече разполагат. [9] DL се основава на многослойни невронни мрежи за моделиране на сложни зависимости и процеси на вземане на решения. [9] Макар и свързана с AI, *науката за данните* (Data science — DS) е самостоятелна дисциплина, която включва извличане на знания от структурирани и неструктурирани данни и достигане до ценни заключения и изводи. [9] Тя широко прилага методи от статистиката и машинното обучение, наред с други подходи. В рамките на DS регресионният анализ е *статистическият метод*, използван за разбиране на връзките между променливи, като често се прилага за прогнозиране на резултати. [9]
Какво представлява *виртуалната реалност* (Virtual reality = VR), има ли тя връзка с AI и ако „да", каква е тази връзка? VR създава изцяло симулирана дигитална среда и благодарение на компютърна графика, специализиран хардуер, ръкавици (Data gloves) или ръкохватки и специални очила (Head mounted display) ни дава възможност физически, чрез активни движения и чрез сетивата си да изживеем нещо ново или нещо изживяно преди отново. [17] За разлика от VR, AI мисли, анализира данни, учи се и решава проблеми, основавайки се на алгоритми, невронни мрежи и изчислителна мощност.

Copyright: © 2026 (CC BY 4.0) by the authors.

Взаимодействието на човека с AI често е пасивно, диалогично или свързано с автоматизация.
Двете технологии много често могат да се комбинират и потенциират. [18]

AI в здравеопазването
AI бързо навлиза в здравеопозването като помата не само при *администрирането*, но и като *трансформира диагностичните процеси* и *вземането на решения за лечението*. [5] По този начин се цели подобряване на грижата за пациента и повишаване на ефективността на медицинската дейност.
В следващото изложение са представени приложенията на AI в хирургията и тясно свързаните с нея медицински дисциплини (реанимация и интензивно лечение, образна диагностика, клинична патология), тъй като опит за преглед на приложението му във всички или почти всички медицински сфери би включил огромна по обем информация.
В областите на ***различните хирургични дисциплини*** една от най-иновативните и прогресивните по отношение използването на AI е неврохирургията (3D моделиране и реконструкции, планиране на обема и стъпките на интервенцията, невронавигация и невромониторинг, прогнозиране на резултатите), докато общата хирургия в известна степен изостава. [19] В опит за търсене на примери можем да посочим ***робот-асистираната хирургия*** (РАХ). [20-22] Сама по себе си РАХ има редица предимства спрямо конвенционалния и лапароскопския метод – подобрена визуализация (magnification and 3D visualization), повишена обем на движения (Endo Wrist), филтриране на физиолигичния тремор и т.н. Интегрирането на характеристиките на РАХ с тези на AI може изцяло да преобрази хирургията, като допълнително повиши прецизността и точността на движенията, подобряване на контрола и предпазване от интраоперативни усложнения, подпомагане на хирурга при вземане на правилното решение в конкретния случай, предиктивен анализ на резултатите, дигитални симулации при различни подходи и много други. [20-22] Навярно в бъдеще ще сме свидетели и на изцяло автономна хирургия. [20, 21]
AI е много ефективен за ***намаляване на т.нар. документален и административен товар*** върху лекарите и най-вече върху специализантите и младите специалисти във всички медицински дисциплини, в т.ч. и в хирургията. Според доклад на Academy of Medical Educators, London (2024 год.) работата по медицинската документация отнеме около 30% от работното време на хирурзите, което съвсем естествено отнема пък от времето за разговор с пациентите и техните близки, диагностичната и хирургичната дейност, следенето на медицинската периодика, научно-изследователска дейност и участията в научни събития. [23] Половината от специализантите са под умерен или висок риск от развитие на burnout syndrome, като за предходните 2023-а и 2022-а година този показател е без промяна - 52%. Данните, публикувани от European Junior Doctors Association за държавите от ЕС сочат, че 21% от специализиращите лекари са под много висок риск от burnout. [24] Основните причини са административните ангажименти, вкл. медицинската документация и липсата на достатъчно време за същинската лекарска дейност.
Именно AI може да реши проблема, като му се възложи попълването на множеството сходни и в голяма степен „идентични" формуляри, планирането на прегледи и консултации, проследяването на лабораторните данни в динамика и алармиране при констатирани проблеми. Допълнително с помощта на „Natural language processing" AI може да „присъства" на снемането на анамнезата, да я анализира, структурира и

Copyright: © 2026 (CC BY 4.0) by the authors.

отрази в пациентското досие, като при това акцентира върху съществената информация.

Мониторингът на пациентите в реално време в отделенията за реанимация и интензивно лечение (ICU), както и мониторингът на хирургичните пациентите извън ICU може изцяло да се довери на AI, като при отклонения във виталните показатели системата ги анализира доколко са сериозни и информира лекуващия лекар. [25] Това спестява време за следене на монитори, разчитане на ЕКГ-та, както и отчитане на редица важни за състоянието на пациента параметри, като дихателна честота, кислородна сатурация, часова диуреза, стойности на кръвната захар и много други. Нещо повече! Часове преди настъпването им и базирайки се информацията в динамика, AI може да ***прогнозира процентно рисковете от влошаване на състоянието на пациента*** (сепсис, полиорганна недостатъчност), както и риска от фатален изход. [26]

Не на последно място AI може да ***оценява реалния риск от рехоспитализация***, като прогнозира потенциални усложнения, индициращи такава. [27]

Какво може да се каже за другите, близки до хирургията медицински дисциплини?

AI буквално революционизира ***образно-диагностичните методики***, като възможностите и дейностите тук попадат в четири основни домейна:

✓ подобрен анализ и интерпретация на образите благодарение на много по-добрата детекционна способност в сравнение с човешкото око и прецизност на разчитането, като по този начин се избягва рискът от грешки;

✓ ефективност в аспект бързина на даване на резултатите и като разходи;

✓ персонализирана и прогностична медицина;

✓ вземане на правилните клинични решения. [28]

Към момента в САЩ над 700 апарата за образна диагностика, снабдени с AI са получили одобрение от FDA за използване в клинични условия. [29]

AI-алгоритмите навлизат все по-мащабно в ***клиничната патология*** за анализиране на различни находки, откриване на отклонения на клетъчно и субклетъчно ниво в най-ранна фаза при повишаване на чувствителността, специфичността и информативността, за прогнозиране на хода на заболяването, подобряване на класификационните дейности и организацията на работа в патологичната лабаротароия. [30, 31] През 2021 год. Paige Prostate е първата одобрен от Food and Drug Administration (FDA) AI- software за диагностика на простатен карцином. [32] По отношение на друго социално значимо заболяване – коло-ректалният карцином, програмата MSIntuit™ CRC (Owkin Inc., New York, NY, USA) представлява AI-базиран продукт за триаж на този контингент пациенти чрез установяване на съществуваща/липсваща микросателитна нестабилност, като по този начин оптимизира диагностичната ефективност. [33] В Обединено кралство проектът ARTICULATE PRO на NHS се отнася до мащабното внедряване на AI в патолого-анатомичната диагностика. [34] През 2024 год. Lu et al. представят визуално-езиков AI-асистент за целите на патохистологичната диагностика, наречен PathChat, съдържащ 999,202 въпроси и отговори. [35]

AI в обучението на студенти и специализанти

Интересът към включването на AI в обучението на студенти и специализанти по хирургия непрекъснато нараства, тъй като потенциалът за подобряване и интензификация е много голям. [36]

Copyright: © 2026 (CC BY 4.0) by the authors.

Доказателство за този нарастващ интерес е преглед на публикациите по темата - между 2013-2017 год. те са 10-20/годишно, като рязко нарастват през COVID-19 пандемията, за да достигнат 1081 и над 900 съотв. през 2024 и 2025 год.
Напоследък AI-лекции, курсове и модули са включени в програмите на много Медицински Университет по света, както и на български такива.
С какво може да помогне AI в процесите на обучение и специализация по хирургия?
На първо място са ***персонализираните модули за обучентие*** (AI-driven personalized training modules). Става въпрос за се един трансформиращ, а в бъдеще и изцяло нов подход в хирургическото образование и благодарение на възможността на AI за предоставяне на индивидуална обратна връзка както към обучителите, така и към обучаемите. [37, 38]
Допълнително AI може ***обективно да оценява придобитите хирургични умения и сръчности*** по време на обучителния период (Objective assessment of surgical skills using AI analytics), както в реална среда, така и в симулационни ситуации. [39]
Последно, но не и по важност, въз основа информацията от първите две дейности и анализирането им от AI ***обучителните програми по хирургия могат да бъдат усъвършенствани*** (Advancements in surgical education curricula). Допълнително, но много съществено значение тук играе и възможността на AI за осъвременяване на тези програми, като ги обогатява с най-новите хирургични техники и подходи, постиженията и възможностите на новите технологии, резултатите от практиката и данните от литературата.

Регулация и контрол на AI – като цяло и в частност в медицината
Ползите от AI са безспорни, но той може да е ***безполезен и дори вреден*** (въпреки добрите намерения!) в случаите, когато ключовите стъпки в създаването му, тестването, внедряването и използването са погрешни. Тези стъпки включват:
✓ Събиране на данни (Data collection) – достоверни, статистически значими, от възможно най-голям брой надеждни източници;
✓ Предварителна обработка (Preprocessing) – селектиране, систематизиране и форматиране на данните, които ще се използват в следващите стъпки;
✓ Избор на подходящ модел (Model selection) отнася се за правилния за целта алгоритъм или невронна мрежа с подходяща структура (neural network architecture);
✓ Обучинеи (Training) – вкарване на данните в модела, така че той да може да ги научи, анализира, оптимизира и след това използва
✓ Тестване и оценка (Testing and evaluation) – проверка на точността и способността за възпроизвеждане, като се използват набори от данни за валидиране;
✓ Внедряване и прилагане в практиката (Deployment) – интегриране на окончателния вариант на модела в различни апликации или в облак (cloud infrastructure). [40]
По наше мнение възможните рискове от използването на AI в медицината се отнасят в най-голяма степен за първите от посочените стъпки, а именно събирането на данни - "Garbage in, garbage out". Известни неточности могат да касаят и предварителната им обработка - некоректен подбор, пречистване и форматиране на информацията. Ето защо проблеми, като свръхразчитане на AI, неточности в данните и алгоритмите, както и киберсигурността са повод за безпокойство.
Именно тези слабости са посочени на сайта на Европейския парламент: „Рискове от използването на AI в медицината включват потенциални клинични грешки, неточности в алгоритмите и нарушения на поверителността". [41]

Copyright: © 2026 (CC BY 4.0) by the authors.

Един от основните документи на World Economic Forum от 2025 год. е озаглавен „AI in healthcare risks could exclude 5 billion people; here's what we can do about it". [42] Кои са основанията за подобно твърдение? Повечето AI-алгоритми са създадени и обучени върху данни от страни с развита икономика и висок брутен вътрешен продукт, което оставя около 5 милиарди хора буквално „невидими" в диагностичните модели, оценките на риска и схемите за лечение. Без представителни данни, инструментите, задвижвани от AI, могат да поставят погрешни диагнози или да не разпознават състояния в недостатъчно представените групи от населението, задълбочавайки глобалните неравенства в здравеопазването, вместо да ги намаляват. Какво може да се направи? Преодоляването на разликата изисква глобално сътрудничество чрез изграждане на разнообразни глобални набори от здравни данни, инвестиране в местна цифрова инфраструктура и създаване на справедливи рамки за управление, които гарантират, че здравните системи с AI са от полза за всички.

Освен въпросът за репрезентативността на AI-алгоритмите, логично възниква и ***въпросът за контрола върху него***. В този ред на мисли логично и успоредно с развитието на AI се заражда и известни опасения, дори страхове от това в кои области, до каква степен и с каква цел може да се използва. През 2015 над 3,000 видни личности, сред които Elon Musk, Stephen Hawking, Steve Wozniak и много други подписват отворено писмо до правителствата по света за забрана на създаването, развието, усъвършенстването и използването на AI за автономни оръжия. [15]

По отношение на използването на AI в медицината в световен мащаб няма една институция или орган, които да са отговорни за контролирането му и проследяване и анализиране на резултатите от прилагането му. Без преувеличение може да се каже, че в случая е налице една борба за надмощие между различните участници, които разполагат с различни правомощия, дейности и крайни цели, а именно:

(1.) Държавни регулаторни органи, наричани „Gatekeepers"

Те са отговорни за това, респективно вземат решения дали AI-инструментите са достатъчно сигурни и безопасни за прилагане в реални условия при диагностиката и лечението на пациентите, т.е. дават одобрение за прилагането им. [42] Такъв орган отвъд океана е FDA, във Великобритания - Medicines and Healthcare Products Regulatory Agency (MHRA), а в рамките на ЕС е създадена сериозна регулаторна рамка - EU AI Act, влязъл в сила през 2024 год. Преглеждайки малко по-подробно документа, който касае и българското здравеопазване можем да посочим няколко факти. EU AI Act определя използването на AI в здравеопазването като високо рисково и изисква от създателите му строго спазване на изискванията за поверителност на данни, прозрачност и гарантиране на сигурността на пациентите. [5] Поставени са и допълнителни условия и изисквания за внедряването и използването на AI, които касаят не само създателите, но и потребителите — болници, клиники, специализирани лаборатории, GP-практики и самите лекари, т.е. хората, вземащи крайните решения ("decision-makers").

(2.) Големите технологични компании и изследователски центрове, наричани „Innovators"

Тяхната роля и създаването на software и тук попадат Google & DeepMind (създатели на Med-PaLM), Microsoft & OpenAI (автоматизация на административните дейности в болницата), както и IBM (пионери с програмати си Watson Health). [42]

(3.) Фармацевтични и биотехнологични гиганти , наричани „Commercial Scale"

Copyright: © 2026 (CC BY 4.0) by the authors.

Представителите на тази група контролират използването на AI при създаване и производството на нови лекарства. Novartis използва т.нар. "agentic AI" и ML при симулация на молекулярни взаимодействия, като по този начин съкращава времето за откриване на нови препарати от години (преди) до месеци (сега) [42]
(4.) Световни регулатори, наричани „Ethical Standard-Setters"
Тук можем на посочим СЗО (WHO), която въпреки че няма правомощия да одобрява или забранява използването на AI в една или друга медицинска сфера, има сериозно влияния върху държавните системи на здравеопазване чрез своя Екип за дигитално здраве и иновации (WHO Digital Health and Innovation) и неговите препоръки. [42]

Заключение
Без съмнение ако е създаден, развит и внедрен правилно, AI може да:
✓ подобри знания и умения на студентите-медици, специализантити е всички лекари;
✓ улесни внедряването на бъдещи иновации в медицината;
✓ допринесе за диагностичната точност в ежедневната практика;
✓ предлага правилни и ефективни терапевтични решения;
✓ направи рутинни индивидуалния подход и персонализираната медицина;
✓ гарантира сигурността на пациентите и много други.
Времето на пишещите машини, диктофоните и пейджърите остана в миналото. Бъдещето на медицината е в иновациите, като AI-инструментите са част от това бъдеще.
Позитивите, но за съжаление и негативите от използването на AI в медицинското образуване и здравеопазването зависят в известна (макар и не много голяма степен) и от нас, лекарите. Ние не сме нито Gatekeepers, нито принадлежим към Commercial Scale.
Но трабвя ясно да осъзнаваме, че AI, който ще преподава медицина на студентите, ще обучава специализантите и ще лекува пациентите (може би и нас?!) в най-близко бъдеще днес се обучава от нашите и на поколението след нас успехи и грешки, от това какво изследваме, какво анализираме, какво публикуваме в специализираната литература и какво популяризираме и препоръчваме.
Нека сме достатъчно отговорни .....

Copyright: © 2026 (CC BY 4.0) by the authors.

Библиография:

1. Gallego V, Naveiro R, Roca C et al. AI in drug development: a multidisciplinary perspective. Mol Divers. 2021; 25: 1461–1479.
2. Gebrael G, Sahu KK, Chigarira B et al. Enhancing Triage Efficiency and Accuracy in Emergency Rooms for Patients with Metastatic Prostate Cancer: A Retrospective Analysis of Artificial Intelligence-Assisted Triage Using ChatGPT 4.0. Cancers (Basel). 2023; 15(14): 3717.
3. Ewals LJS, van der Wulp K, van den Borne BEEM et al. The Effects of Artificial Intelligence Assistance on the Radiologists' Assessment of Lung Nodules on CT Scans: A Systematic Review. J Clin Med. 2023;12(10):3536
4. Escalé-Besa A, Yélamos O, Vidal-Alaball J et al.. Exploring the potential of artificial intelligence in improving skin lesion diagnosis in primary care. Sci Rep. 2023;13(1):4293.
5. Kaltenbrunner S. Human in control: Shared decision-making with clinical decision-support systems under the Artificial Intelligence Act. Computer Law & Security Review. 2026; 6: 106281.
6. Zhang B, Shi H, Wang H. Machine Learning and AI in Cancer Prognosis, Prediction, and Treatment Selection: A Critical Approach. J Multidiscip Healthc. 2023;16:1779-1791.
7. Herrmann, M., Wabro, A. & Winkler, E. Percentages and reasons: AI explainability and ultimate human responsibility within the medical field. Ethics Inf Technol. 2024; 12:26-34.
8. Onitiu D. The Limits of Explainability & Human Oversight in the EU Commission's Proposal for the Regulation on AI- a Critical Approach Focusing on Medical Diagnostic Systems. Information & Communications Technology Law. 2023; 32 (2): 170-188.
9. Morris MX, Fiocco D, Caneva T et al. Current and future applications of artificial intelligence in surgery: implications for clinical practice and research. Front Surg. 2024; 11:1393898.
10. Devecka M. Did the Greeks Believe in Their Robots? The Cambridge Classical Journal. 2013; 59:52-69.
11. Rosheim ME. In the Footsteps of Leonardo. IEEE Robotics & Automation Magazine. 2002; 4 (2): 12–14.
12. Moran ME. Rossum's universal robots: not the machines. J Endourol. 2007; 21(12):1399-402.
13. McCorduck P. Machines Who Think, A.K. Peters, Ltd, 2nd ed., 2004. ISBN 9781040083109.
14. Kline R R. Cybernetics, Automata Studies and the Dartmouth Conference on Artificial Intelligence. IEEE Annals of the History of Computing. 2011; 33: 5-16.
15. What is the history of artificial intelligence (AI)? Available from https://www.tableau.com/data-insights/ai/history.
16. What is artificial intelligence and how is it used? Available from https://www.europarl.europa.eu/topics/en/article/20200827STO85804
17. Artificial Reality vs. Virtual Reality: What's the Difference? Available from https://www.coursera.org/articles/artificial-reality-vs-virtual-reality
18. The interaction of Artificial Intelligence in Virtual Reality Available from https://imascono.com/en/artificial-intelligence-virtual-reality/
19. Baik SM, Lee RA. What is the role of artificial intelligence in general surgery?. Ewha Med J. 2024;47(2):e22
20. Wah JNK. The rise of robotics and AI-assisted surgery in modern healthcare. J Robot Surg. 2025; 20 (1):311.
21. Cella, L., Lin, J., Goldenberg, M.G. et al. The future of robotic surgery in the age of artificial intelligence. Nat Rev Urol. 2026; 2:21-28.

Copyright: © 2026 (CC BY 4.0) by the authors.

22. Korsten, T., Kuiper, G.M., Su, R. et al. Artificial intelligence for intraoperative surgical guidance in robotic-assisted ventral cavity surgery: a systematic review on the current state of validation methods. npj Digit. Surg. 2026; 13:11-16.
23. Academy of Medical Educators. National Training Survey 2024. Available from: https://medicaleducators.org/write/MediaUploads/News
24. European Junior Doctors Association. Policy on burnout and psychosocial wellbeing 2023 Available from: https://www.juniordoctors.eu/sites/default/files/2023-06/EJD-2023
25. Mollura M, Lehman LH, Mark RG, Barbieri R. A novel artificial intelligence based intensive care unit monitoring system: using physiological waveforms to identify sepsis. Philos Trans A Math Phys Eng Sci. 2021; 379 (2212): 20200252.
26. Singh N. Smart ICUs: The Role of Artificial Intelligence in Modern Intensive Care Units. Cureus. 2026;18(4):e106934.
27. Romero-Brufau S, Wyatt KD, Boyum P et al. Implementation of Artificial Intelligence-Based Clinical Decision Support to Reduce Hospital Readmissions at a Regional Hospital. Appl Clin Inform. 2020;11(4):570-577.
28. Khalifa M, Albadawy M. AI in diagnostic imaging: Revolutionising accuracy and efficiency. Computer Methods and Programs in Biomedicine Update. 2024; 5:100146
29. Sivakumar R, Lue B, Kundu S. FDA Approval of Artificial Intelligence and Machine Learning Devices in Radiology: A Systematic Review. JAMA Netw Open. 2025; 8(11):e2542338.
30. Rakha EA, et al. Current and future applications of artificial intelligence in pathology: a clinical perspective. J Clin Pathol. 2021;74(7):409—14.
31. Acs B, Rimm DL. Not just digital pathology, intelligent digital pathology. JAMA Oncol. 2018;4(3):403—4
32. da Silva LM, et al. Independent real-world application of a clinical-grade automated prostate cancer detection system. J Pathol. 2021;254(2):147—58. doi: 10.1002/path.5662
33. Saillard C, Dubois R, Tchita O et al. Validation of MSIntuit as an AI-Based Pre-Screening Tool for MSI Detection from Colorectal Cancer Histology Slides. Nat. Commun. 2023;14:6695.
34. The ARTICULATE PRO - Project Artificial Intelligence for Cellular Pathology Transformation in Prostate Practice 2021. Available from https://www.nds.ox.ac.uk/research/ verrill-pathology-group/articulate-pro.
35. Lu MY, Chen B, Williamson DFK et al. A Multimodal Generative AI Copilot for Human Pathology. Nature. 2024;634:466—473.
36. Morris MX, Fiocco D, Caneva T et al. Current and future applications of artificial intelligence in surgery: implications for clinical practice and research. Front. Surg. 2024; 11:1393898.
37. Chan KS, Zary N. Applications and challenges of implementing artificial intelligence in medical education: integrative review. JMIR Med Educ. 2019; 5:e13930.
38. Park JJ, Tiefenbach J, Demetriades AK. The role of artificial intelligence in surgical simulation. Front Med Technol. 2022; 4:1076755.
39. Guerrero DT, Asaad M, Rajesh A et al. Advancing surgical education: the use of artificial intelligence in surgical training. Am Surg. 2023; 89(1):49—54.
40. „What is an AI developer?" 2025. https://www.ibm.com/think/topics/ai-developer
41. „Artificial intelligence in healthcare: Applications, risks, and ethical and societal impacts" 2022. Available from https://www.europarl.europa.eu/thinktank/en/document/ EPRS_ STU (2022) 729512
42. AI in healthcare risks could exclude 5 billion people. Health and Healthcare Systems. World Economic Forum. 2025. Available from https://www.weforum.org/stories/health-and-healthcare-systems/

Copyright: © 2026 (CC BY 4.0) by the authors.

БЕЗОПАСНИ КОНТРОЛНИ ТОЧКИ В МИНИМАЛНО ИНВАЗИВНАТА ХИРУРГИЯ: РАМКА ЗА ПРЕВЕНЦИЯ НА КАТАСТРОФАЛНИ УСЛОЖНЕНИЯ.

ТУРГАЙ КАЛИНОВ, АЛЕКСАНДЪР ЗЛАТАРОВ, СТЕФАН МИХАЙЛОВ, НИКОЛА КОЛЕВ, КРАСИМИР ИВАНОВ

Тургай Калинов1,2, Александър Златаров 1,2, Стефан Михайлов 1,2, , Никола Колев 1,2, Красимир Иванов 1,2
1 Катедра по обща и оперативна хирургия, МУ-Варна;
2 Първа клиника по хирургия, УМБАЛ "Св. Марина" гр. Варна
E-mail: *turgaykalinov92@gmail.com*

Keywords: *минимално инвазивна хирургия; хирургична безопасност; интраоперативни контролни точки; катастрофални усложнения; стратегия за спасяване; конверсия; човешки фактори*

Въведение: Минимално инвазивната хирургия (МИХ) се утвърди като стандартен подход в широк спектър хирургични интервенции благодарение на своите добре известни предимства – по-ниска следоперативна болка, по-кратък болничен престой, по-бързо функционално възстановяване и по-добър козметичен резултат. Въпреки това, минимално инвазивните техники не елиминират риска от тежки интраоперативни усложнения. Напротив, ограниченото тактилно усещане, двуизмерната ориентация при част от лапароскопските системи, зависимостта от визуални ориентири и използването на енергийни устройства могат да доведат до сериозни инциденти с потенциално фатални последствия.
Катастрофалните усложнения в МИХ включват големи съдови увреди, травми на жлъчните пътища, увреждания на уретера, чревни перфорации и термични увреди. Подобни събития често не са резултат единствено от техническа грешка, а представляват комбинация от анатомични затруднения, неправилна интерпретация на оперативното поле, загуба на ситуационна осведоменост, забавено вземане на решение и недостатъчно ефективна комуникация в екипа.

Цел: Да се представи стандартизирана рамка за безопасност в минимално инвазивната хирургия, базирана на когнитивни и технически контролни точки, приложима при широк спектър лапароскопски и роботизирани интервенции.

Материал и методи: Разработването на рамката е базирано на клиничния опит и наблюденията от рутинната практика в Първа клиника по хирургия към Университетска болница „Св. Марина" – Варна. Анализирани бяха най-честите механизми, водещи до тежки интраоперативни усложнения при минимално инвазивни процедури.

Резултати: Предложената рамка включва три взаимосвързани етапа:
1. Предоперативна оценка на риска;
2. Интраоперативни контролни точки за ориентация и безопасност;
3. Bail-out стратегия и праг за конверсия.

Copyright: © 2026 (CC BY 4.0) by the authors.

Предоперативната оценка включва анализ на образните изследвания, идентифициране на анатомични особености и оценка на пациент-специфичните рискови фактори.
Интраоперативните контролни точки са насочени към безопасен достъп до коремната кухина, анатомична верификация, безопасна дисекция, контролирано използване на енергийни устройства и поддържане на ситуационна осведоменост.
Bail-out стратегията подчертава значението на навременната конверсия и адаптирането на оперативния план при опасни условия.
Човешки фактори и комуникация
Безопасността в МИХ е резултат не само от техническите умения на хирурга, но и от ефективната комуникация в оперативния екип, правилното разпределение на ролите и използването на стандартизирани чеклистове.

Заключение: Стандартизираната система от безопасни контролни точки, разработена въз основа на дългогодишния опит в Първа клиника по хирургия към Университетска болница „Св. Марина“ – Варна, предлага практичен и възпроизводим модел за подобряване на безопасността в минимално инвазивната хирургия.

Copyright: © 2026 (CC BY 4.0) by the authors.

SAFE CHECKPOINTS IN MINIMALLY INVASIVE SURGERY: A FRAMEWORK FOR THE PREVENTION OF CATASTROPHIC COMPLICATIONS

Turgay Kalinov[1,2], Aleksandar Zlatarov[1,2], Stefan Mihaylov[1,2], Nikola Kolev[1,2], Krasimir Ivanov[1,2]
[1] Department of General and Operative Surgery, Medical University of Varna, Bulgaria.
[2] First Department of Surgery, University Hospital "St. Marina," Varna, Bulgaria
E-mail: *turgaykalinov92@gmail.com*
Keywords: *minimally invasive surgery; surgical safety; intraoperative checkpoints; catastrophic complications; bail-out strategy; conversion; human factors*

Introduction: Minimally invasive surgery (MIS) has become the standard approach for a wide range of surgical procedures due to its well-established advantages, including reduced postoperative pain, shorter hospital stays, faster functional recovery, and improved cosmetic outcomes. However, minimally invasive techniques do not eliminate the risk of severe intraoperative complications. On the contrary, limited tactile feedback, two-dimensional visualization in some laparoscopic systems, reliance on visual landmarks, and the use of energy devices may contribute to serious incidents with potentially fatal consequences.
Catastrophic complications in MIS include major vascular injuries, bile duct injuries, ureteral injuries, bowel perforations, and thermal injuries. Such events are often not attributable to a single technical error but rather result from a combination of challenging anatomy, misinterpretation of the operative field, loss of situational awareness, delayed decision-making, and ineffective team communication.
Aim: To present a standardized safety framework for minimally invasive surgery based on cognitive and technical checkpoints, applicable across a broad range of laparoscopic and robotic procedures.
Materials and Methods: The proposed framework was developed based on clinical experience and observations from routine practice at the First Department of Surgery, University Hospital "St. Marina," Varna. The most common mechanisms contributing to severe intraoperative complications during minimally invasive procedures were analyzed.
Results: The proposed framework consists of three interconnected stages:

1. **Preoperative risk assessment**
2. **Intraoperative checkpoints for orientation and safety**
3. **Bail-out strategy and threshold for conversion**

Preoperative risk assessment includes a review of available imaging studies, identification of anatomical variations and other relevant anatomical features, and evaluation of patient-specific risk factors.
Intraoperative checkpoints focus on safe access to the abdominal cavity, anatomical verification, safe dissection, controlled use of energy devices, and maintenance of situational awareness.
The bail-out strategy emphasizes the importance of timely conversion and adaptation of the operative plan when unsafe conditions are encountered.
Human Factors and Communication: Safety in MIS depends not only on the surgeon's technical skills but also on effective communication within the operating team, appropriate distribution of roles, and the use of standardized checklists.
Conclusion: The standardized system of safety checkpoints developed on the basis of extensive clinical experience at the First Department of Surgery, University Hospital "St. Marina," Varna, provides a practical and reproducible model for improving safety in minimally invasive surgery.

Copyright: © 2026 (CC BY 4.0) by the authors.

СТРАТЕГИИ ЗА СПРАВЯНЕ СЪС СТРЕСА ПРИ УСЛОЖНЕНИЯ И НЕЖЕЛАНИ СЪБИТИЯ В ХИРУРГИЧНИТЕ СПЕЦИАЛНОСТИ.

ГАЛИНА ДИМИТРОВА, ГЕОРГИ ПОПИВАНОВ, ДАНЧО ДИЛКОВ, ПЕНЧО ТОНЧЕВ, ЯНЧО ДЕЛЧЕВ, СТЕЛА ПАНАЙОТОВА, ВЕНЦИСЛАВ МУТАФЧИЙСКИ

Галина Димитрова1, Георги Попиванов1, Данчо Дилков1, Пенчо Тончев3, Янчо Делчев1, Стела Панайотова2, Венцислав Мутафчийски1
1ВМА, София;
2Centre Hospitalier Saint-Cyr au Mont d'Or, Лион, Франция;
3Медицински университет, Плевен
E-mail: gerasimpopivanov@rocketmail.com

Keywords: хирургични усложнения, стрес, „втора жертва", стратегии за справяне.

"Ние всички крием нашата скръб и страдаме мълчаливо. Болката е почти инвалидизираща"
J. Bohnen

Увод: Хирургия спада към професиите с висок риск от грешка. Интра- и следоперативните усложнения водят до значителен стрес за хирурзите, които се превръщат в т.нар. „втора жертва". Проучването цели да изследва стратегиите, чрез които хирурзите се справят с тези събития, което в крайна сметка рефлектира и в по-голяма сигурност за пациента.
Методи: Проведено е анонимно анкетно проучване сред над 70% хирургичния състав на ВМА. Използвана е българската версия на въпросника COPE на Carver, валидирана от Русинова-Христова и Карастоянов и който включва 14 стратегии и 60 въпроса. Всеки въпрос е оценен със скалата на Linkert, както следва: никога (1 т.), рядко (2 т.), често (3 т.), винаги (4 т.).
Резултати: Анализирани са анкетите на 86 хирурзи, от които 81 мъже (94%) и 5 жени (6%) на възраст между 35 и 55 години. „Винаги" използвани стратегии са предимно проблем-фокусираните – планиране (47%) и активно справяне (42%), следвани от емоционално-фокусираните стратегии – позитивна интерпретация (21%) и приемане (16%). „Често" използваните стратегии са сравнително еднакво разпределени между проблем-ориентираните – инструментална социална подкрепа (45%) и подтискане на конкуриращи се активности (45%) и емоционално-базираните – позитивна интерпретация (50%), приемане (45%) и емоционална социална подкрепа (24%).
Заключение: Най-често използваните стратегии в настоящето проучване включват проблем-ориентираните – планиране, активно справяне, инструментална социална подкрепа и подтискане на конкуриращи се активности, и емоционално-базираните – позитивна интерпретация, приемане и емоционална социална подкрепа. Ние интерпретираме като положителна тенденцията по-скоро към търсене на социална подкрепа, комуникация и емоционално споделяне, отколкото самостоятелен индивидуален подход за справяне със стреса.
По-задълбоченото разбиране на стратегиите за справяне със стреса е ключово за подобряване на устойчивостта на хирурзите и избягването на т.нар. „трета и четвърта жертва". Това е важно и не само за запазването на тяхното здраве и интегритет, но и за избягване на практикуването на дефанзивна медицина, в резултат от повишена тревожност и страх.

Copyright: © 2026 (CC BY 4.0) by the authors.

STRATEGIES FOR COPING WITH STRESS FOLLOWING COMPLICATIONS AND ADVERSE EVENTS IN SURGICAL SPECIALTIES

Galina Dimitrova[1], Georgi Popivanov[1], Dancho Dilkov[1], Pencho Tonchev[3], Yancho Delchev[1], Stella Panayotova[2], Ventsislav Mutafchiyski[1]
[1] Military Medical Academy, Sofia, Bulgaria
[2] Centre Hospitalier Saint-Cyr au Mont d'Or, Lyon, France
[3] Medical University, Pleven, Bulgaria
E-mail: *gerasimpopivanov@rocketmail.com*

Keywords: surgical complications; stress; second victim; coping strategies

"We all hide our grief and suffer in silence. The pain is almost disabling."
— J. Bohnen

Introduction: Surgery is considered a high-risk profession with regard to medical errors. Intraoperative and postoperative complications can cause significant psychological stress for surgeons, who may consequently become what is known as the "second victim." This study aimed to investigate the strategies surgeons use to cope with such events, ultimately contributing to improved patient safety.
Methods: An anonymous survey was conducted among more than 70% of the surgical staff at the Military Medical Academy. The Bulgarian version of Carver's COPE Inventory, validated by Rusinova-Hristova and Karastoyanov, was used. The questionnaire comprises 14 coping strategies assessed through 60 items. Each item was rated using a Likert scale as follows: never (1 point), rarely (2 points), often (3 points), and always (4 points).
Results: A total of 86 surgeons completed the survey, including 81 men (94%) and 5 women (6%), aged between 35 and 55 years. The strategies reported as being used "always" were predominantly problem-focused, namely planning (47%) and active coping (42%), followed by emotion-focused strategies, including positive reinterpretation (21%) and acceptance (16%). Strategies reported as being used "often" were relatively evenly distributed between problem-focused strategies—instrumental social support (45%) and suppression of competing activities (45%)—and emotion-focused strategies, including positive reinterpretation (50%), acceptance (45%), and emotional social support (24%).
Conclusion: The most frequently used coping strategies in the present study included problem-focused strategies such as planning, active coping, instrumental social support, and suppression of competing activities, as well as emotion-focused strategies such as positive reinterpretation, acceptance, and emotional social support.
We interpret the tendency toward seeking social support, communication, and emotional sharing, rather than relying solely on an individual approach to coping with stress, as a positive finding.
A deeper understanding of surgeons' coping strategies is essential for strengthening professional resilience and preventing the phenomenon of the so-called "third and fourth victims." This is important not only for preserving surgeons' health and professional integrity but also for reducing the risk of defensive medical practice driven by increased anxiety and fear.

Copyright: © 2026 (CC BY 4.0) by the authors.

НЕЖЕЛАНИ СЪБИТИЯ В РОБОТИЗИРАНАТА ХИРУРГИЯ И СТРАТЕГИИ ЗА ТЯХНОТО МИНИМИЗИРАНЕ.

Г.КОСТОВ, Р.ДИМОВ

Г.Костов1, Р.Димов 2
1.Медицински Университет Пловдив, Медицински симулационен и тренировъчен център, УМБАЛ Каспела, Клиника по Хирургия;
2.Медицински Университет Пловдив, Катедра Специална Хирургия, УМБАЛ Каспела, Клиника по Хирургия
E-mail: caspela@abv.bg

Keywords: роботизирана хирургия, интраоперативни усложнения

Въведение: Роботизираната хирургия беше приета, като алтернатива на лапароскопската и конвенционалната поради своите предимства: 3D визуализация, сръчност на движенията, намаляване на тремора, опции за използване на индоцианин за оценка кръвоснабдяването, както и интраоперативна ехография. Въпреки това, човешкият и техническият фактор остават. Интраоперативни нежелани събития все още се случват, въпреки усъвършенстването на системата и възможностите на роботизирания екип.

Основният въпрос тук е как да се избегнат или менажират тези компликации. Отговорът може да е същият като при другите хирургични подходи, конвенционални и лапароскопски. Повече работа с конзола за практика, изкачване кривата на обучение и подобряване на хирургическите техники, ако е необходимо. Но защо се случват усложнения дори в опитни екипи? Може би е по-добре да разработим методология за това как да се справяме с усложненията, повече симулации и обучение за тези нежелани събития.

Опит и Наблюдения: Решихме да анализираме компликациите по време на нашите роботизирани процедури и открихме интересни резултати. Въпреки опита ни регистрирахме интраоперативно кървене, неизправности на някои помощни устройства и увреждане на околни органи и структури. Въз основа на този негативен опит по време на първите ни процедури, подобряваме способността си да се справяме с тях и да ги избягваме. Но установихме, че със симулации и обучение тези нежелани събития могат да бъдат сведени до минимум, а когато се случат, екипът да бъде подготвен за тях още в ранните фази на кривата на обучение.

Copyright: © 2026 (CC BY 4.0) by the authors.

ADVERSE EVENTS IN ROBOTIC SURGERY AND STRATEGIES FOR THEIR MINIMIZATION

G. Kostov[1], R. Dimov[2]
[1] Medical University of Plovdiv, Medical Simulation and Training Center; Department of Surgery, University Hospital "Kaspela," Plovdiv, Bulgaria
[2] Medical University of Plovdiv, Department of Specialized Surgery; Department of Surgery, University Hospital "Kaspela," Plovdiv, Bulgaria
E-mail: *caspela@abv.bg*

Keywords: robotic surgery; intraoperative complications; adverse events

Introduction: Robotic surgery has been adopted as an alternative to conventional and laparoscopic approaches due to several advantages, including three-dimensional visualization, enhanced instrument dexterity, tremor reduction, the option of using indocyanine green (ICG) fluorescence to assess tissue perfusion, and the availability of intraoperative ultrasonography. Nevertheless, both human and technical factors remain relevant. Intraoperative adverse events continue to occur despite ongoing technological advancements and the increasing expertise of robotic surgical teams.
The key question is how these complications can be prevented or effectively managed. The answer may be similar to that for other surgical approaches, including conventional and laparoscopic surgery: increased console practice, progression along the learning curve, and refinement of surgical techniques when necessary. But why do complications still occur even in experienced teams? Perhaps a more effective approach is to develop structured methodologies for managing adverse events, supported by increased simulation-based training and dedicated preparation for potential complications.
Experience and Observations: We decided to analyze the complications encountered during our robotic procedures and identified several notable findings. Despite our growing experience, we recorded intraoperative bleeding, technical malfunctions of certain auxiliary devices, and injuries to adjacent organs and structures.
Based on these adverse experiences during our initial robotic procedures, we have progressively improved our ability to recognize, manage, and prevent such events. We found that simulation-based training and structured preparation can help minimize the occurrence of adverse events and, when they do occur, ensure that the entire.

Copyright: © 2026 (CC BY 4.0) by the authors.

XI. ЕНДОКРИННА ХИРУРГИЯ, ХИРУРГИЯ ПРИ РЕТРОПЕРИТОНЕАЛНИ И ДРУГИ РЕДКИ ТУМОРИ

Copyright: © 2026 (CC BY 4.0) by the authors.

ЛАПАРОСКОПСКА РЕЗЕКЦИЯ НА РЕТРОПЕРИТОНЕАЛЕН ТУМОР.

Г. ЖЕЛЕВ, Ю. ВЕСЕЛОВА, И. ДИМИТРОВ, Я. АСЕНОВ, М. АРАБАДЖИЕВ, Т. ЯНЕВ, Б. КУНЕВ, И. ВАСИЛЕВ, И. ПОПОВ, Т. СЕДЛОЕВ, Г. ДЕНИНСКА, Н. РАКОВСКА, Д. ШАБАНОВ, Т. АНГЕЛОВ, Б. ГОЛЕМАНОВ, Н. ПЕНКОВ

Г. Желев[1], Ю. Веселова[1], И. Димитров[1], Я. Асенов[1], М. Арабаджиев[1], Т. Янев[1], Б. Кунев[1], И. Василев[1], И. Попов[1], Т. Седлоев[1], Г. Денинска[1], Н. Раковска[1], Д. Шабанов[1], Т. Ангелов[2], Б. Големанов[2], Н. Пенков[1]
[1] Клиника по хирургия, УМБАЛ „Царица Йоанна – ИСУЛ", София
[2] Клиника по гастроентерология, УМБАЛ „Царица Йоанна – ИСУЛ", София

Въведение: Ретроперитонеалните тумори са рядка и хетерогенна група неоплазми, които произхождат от тъкани, изграждащи ретроперитонеалното пространство. Често се диагностицират случайно поради дълбоката си анатомична локализация и неспецифичната клинична изява. Липосаркомите са най-честите хистологични подтипове на ретроперитонеалните саркоми и могат да представляват както диагностично, така и терапевтично предизвикателство поради близкото им анатомично разположение до големи съдови структури.
Клиничен случай: Презентираме случай на 57-годишна жена със случайно установен ретроперитонеален тумор, разположен между дуоденума и v. cava inferior, първично интерпретиран чрез компютърна томография като доброкачествена ганглийна лезия. Няма отклонения от референтните стойности в проведените лабораторни изследвания; пациентката не съобщава за специфични клинични симптоми. При лапароскопската експлорация се попадна на добре капсулирана ретродуоденална маса с диаметър около 5–6 см, без макроскопски данни за малигнена инфилтрация. Туморът беше успешно екстирпиран лапароскопски след прецизна дисекция и надежден контрол на кръвоснабдяващите го съдове, произхождащи от дясната надбъбречна артерия, и дренiращите го вени, оттичащи се към v. cava inferior. Следоперативният период протече гладко, без усложнения, а пациентката бе дехоспитализирана на четвъртия следоперативен ден. От трайното хистологично изследване се установи атипичен липоматозен тумор – добре диференциран липосарком.
Заключение: Настоящият клиничен случай демонстрира приложимостта и безопасността на лапароскопската хирургия при внимателно подбрани пациенти с добре капсулирани ретроперитонеални тумори, разположени в близост до големи съдови структури. Минимално инвазивният подход може да осигури благоприятни следоперативни резултати, като същевременно позволява пълна ексцизия на тумора. Прецизната предоперативна оценка, високата хирургична експертиза и дългосрочното проследяване са от съществено значение за оптималното лечение на ретроперитонеалните тумори.
Ключови думи: лапароскопия, ретроперитонеален тумор

Copyright: © 2026 (CC BY 4.0) by the authors.

LAPAROSCOPIC RESECTION OF A RETROPERITONEAL TUMOR

G. Zhelev[1], Y. Veselova[1], I. Dimitrov[1], Ya. Asenov[1], M. Arabadzhiev[1], T. Yanev[1], B. Kunev[1], I. Vasilev[1], I. Popov[1], T. Sedloev[1], G. Deninska[1], N. Rakovska[1], D. Shabanov[1], T. Angelov[2], B. Golemanov[2], N. Penkov[1]
[1] Clinic of Surgery, Tsaritsa Yoanna – ISUL University Hospital, Sofia
[2] Clinic of Gastroenterology, Tsaritsa Yoanna – ISUL University Hospital, Sofia

Introduction: Retroperitoneal tumors are a rare and heterogeneous group of neoplasms arising from the tissues of the retroperitoneal space. They are often diagnosed incidentally because of their deep anatomical location and non-specific clinical presentation. Liposarcomas are the most common histological subtypes of retroperitoneal sarcoma and may represent both a diagnostic and a therapeutic challenge because of their proximity to major vascular structures.
Case presentation: We present the case of a 57-year-old woman with an incidentally detected retroperitoneal tumor located between the duodenum and the inferior vena cava, initially interpreted on computed tomography as a benign ganglionic lesion. Laboratory tests showed no deviation from reference values and the patient reported no specific clinical symptoms. At laparoscopic exploration a well-encapsulated retroduodenal mass approximately 5–6 cm in diameter was found, with no macroscopic evidence of malignant infiltration. The tumor was successfully excised laparoscopically after precise dissection and reliable control of its feeding vessels, arising from the right adrenal artery, and of its draining veins, emptying into the inferior vena cava. The postoperative course was uneventful and the patient was discharged on the fourth postoperative day. Definitive histological examination established an atypical lipomatous tumor – well-differentiated liposarcoma.
Conclusion: The present case demonstrates the feasibility and safety of laparoscopic surgery in carefully selected patients with well-encapsulated retroperitoneal tumors located close to major vascular structures. The minimally invasive approach may provide favorable postoperative outcomes while allowing complete excision of the tumor. Precise preoperative assessment, high surgical expertise and long-term follow-up are essential for the optimal management of retroperitoneal tumors.
Keywords: laparoscopy, retroperitoneal tumor

Copyright: © 2026 (CC BY 4.0) by the authors.

ЛЕЙОМИОМ НА ДЯСНАТА ОВАРИАЛНА ВЕНА С ТУМОРЕН ТРОМБ, ПРОПАГИРАЩ ВЪВ VENA CAVA INFERIOR – РЯДЪК ХИРУРГИЧЕН СЛУЧАЙ.

Л. ТРАНЧЕВ, Н. ВЛАДОВ, В. МИХАЙЛОВ, Ц. ТРИЧКОВ, Р. КОСТАДИНОВ, И. ИВАНОВ, М. ЯКОВА, Т. СТОЙЧЕВ, Ш. ЧАУШ

Л. Транчев[1], Н. Владов[1], В. Михайлов[1], Ц. Тричков[1], Р. Костадинов[1], И. Иванов[1], М. Якова[1], Т. Стойчев[1], Ш. Чауш[1]
[1] Клиника по чернодробно-панкреатична хирургия и трансплантология, Военномедицинска академия, София

Въведение: Съдовите лейомиоми са редки доброкачествени мезенхимни тумори, произхождащи от гладкомускулните клетки на съдовата стена. Ангажирането на овариалната вена с формиране на туморен тромб и пропагацията му във vena cava inferior (VCI) е изключително рядка находка и представлява значимо хирургично предизвикателство.
Клиничен случай: Представяме случай на 44-годишна жена с обем-заемаща формация в малкия таз. При проведено образно изследване е установена солидна туморна формация с размери приблизително 8 × 6 cm в областта на десния яйчник, ангажираща дясната овариална вена, с интралуменна формация, пропагираща във VCI. Не са установени данни за далечни метастази. Предвид образната находка е поставено съмнение за неопластичен процес с туморна венозна инвазия.
Оперативно лечение: Предоперативно е поставен десностранен уретерален стент с цел идентифициране и превенция на лезия на десния уретер по време на дисекцията в малкия таз. Извършена е срединна лапаротомия. Интраоперативно се потвърждава туморна формация в областта на десния яйчник с ангажиране на дясната овариална вена и туморен тромб, достигащ до VCI. След осигуряване на адекватен съдов контрол са извършени кавотомия и тромбектомия при временно клампиране на VCI за 7 минути. След екстракция на туморния тромб VCI е възстановена чрез продължителен шев. Извършена е двустранна аднексектомия. Следоперативният период протича без усложнения.
Резултати: Хистологичното изследване на десния яйчник и прилежащата формация установява доброкачествена мезенхимна туморна формация, изградена от вретеновидни клетки с ниска пролиферативна активност (Ki-67 2–3%). Имунохистохимично туморните клетки са позитивни за SMA и Desmin и негативни за CD117, DOG-1, CD34, S100 и HMB45. Данните са съвместими с лейомиом с произход от голям венозен съд. Не се установяват морфологични данни за малигнен процес.
Заключение: Лейомиомът на овариалната вена с туморна тромбоза и пропагация във VCI представлява изключително рядка патология, която може да имитира малигнен тумор на малкия таз с обширно венозно ангажиране. Прецизната предоперативна образна диагностика, мултидисциплинарното планиране и осигуряването на адекватен съдов контрол са от ключово значение за безопасното хирургично лечение. Радикалната резекция на тумора в комбинация с контролирана кавотомия и тромбектомия може да осигури дефинитивно лечение при подходящо селектирани пациенти.
Ключови думи: лейомиом на овариалната вена, туморен тромб, VCI

Copyright: © 2026 (CC BY 4.0) by the authors.

LEIOMYOMA OF THE RIGHT OVARIAN VEIN WITH A TUMOR THROMBUS PROPAGATING INTO THE INFERIOR VENA CAVA – A RARE SURGICAL CASE

L. Tranchev[1], N. Vladov[1], V. Mihaylov[1], Ts. Trichkov[1], R. Kostadinov[1], I. Ivanov[1], M. Yakova[1], T. Stoychev[1], Sh. Chaush[1]
[1] Clinic of Hepato-Pancreatic Surgery and Transplantology, Military Medical Academy, Sofia

Introduction: Vascular leiomyomas are rare benign mesenchymal tumors arising from the smooth muscle cells of the vessel wall. Involvement of the ovarian vein with formation of a tumor thrombus and its propagation into the inferior vena cava (IVC) is an exceptionally rare finding and represents a significant surgical challenge.
Case presentation: We present the case of a 44-year-old woman with a space-occupying mass in the lesser pelvis. Imaging demonstrated a solid tumor approximately 8 × 6 cm in the region of the right ovary, involving the right ovarian vein, with an intraluminal mass propagating into the IVC. No evidence of distant metastases was found. In view of the imaging findings, a neoplastic process with tumor venous invasion was suspected.
Surgical treatment: A right ureteral stent was placed preoperatively in order to identify and protect the right ureter during dissection in the lesser pelvis. A midline laparotomy was performed. Intraoperatively a tumor in the region of the right ovary was confirmed, involving the right ovarian vein, with a tumor thrombus reaching the IVC. After adequate vascular control had been secured, cavotomy and thrombectomy were performed with temporary clamping of the IVC for 7 minutes. After extraction of the tumor thrombus the IVC was reconstructed with a running suture. Bilateral adnexectomy was performed. The postoperative course was uneventful.
Results: Histological examination of the right ovary and the adjacent mass established a benign mesenchymal tumor composed of spindle cells with low proliferative activity (Ki-67 2–3%). Immunohistochemically the tumor cells were positive for SMA and desmin and negative for CD117, DOG-1, CD34, S100 and HMB45. The findings are consistent with a leiomyoma originating from a large venous vessel. No morphological evidence of a malignant process was found.
Conclusion: Leiomyoma of the ovarian vein with tumor thrombosis and propagation into the IVC is an exceptionally rare condition that may mimic a malignant pelvic tumor with extensive venous involvement. Precise preoperative imaging, multidisciplinary planning and adequate vascular control are of key importance for safe surgical treatment. Radical resection of the tumor combined with controlled cavotomy and thrombectomy can provide definitive treatment in appropriately selected patients.
Keywords: leiomyoma of the ovarian vein, tumor thrombus, IVC

Copyright: © 2026 (CC BY 4.0) by the authors.

ДВУЕТАПНА ЦИТОРЕДУКТИВНА ХИРУРГИЯ С ПОСЛЕДОВАТЕЛНИ НОРМОТЕРМИЧНА И ХИПЕРТЕРМИЧНА ИНТРАПЕРИТОНЕАЛНА ХИМИОТЕРАПИЯ ПРИ АВАНСИРАЛ МУЛТИКИСТИЧЕН ПЕРИТОНЕАЛЕН МЕЗОТЕЛИОМ.

А. САРОГЛУ, Ш. ЮРУК, А. ЮЛИЯНОВ

А. Сароглу[1], Ш. Юрук[1], А. Юлиянов[1]
[1] УМБАЛ „Тракия“, Стара Загора

Въведение: Мултикистичният перитонеален мезотелиом (МПМ) представлява изключително рядко първично неопластично заболяване на перитонеума, характеризиращо се с дифузна мултикистична мезотелна пролиферация и висок риск от локален рецидив въпреки преобладаващо доброкачествения си хистопатологичен профил. Поради ограничените данни в литературата липсва единен терапевтичен алгоритъм. Циторедуктивната хирургия (CRS), комбинирана с хипертермична интраперитонеална химиотерапия (HIPEC), се приема като оптимален подход, но при пациенти с екстензивно заболяване постигането на пълна първична циторедукция често е невъзможно. Представяме клиничен случай, демонстриращ ефективността на планирана двуетапна мултимодална стратегия с последователно приложение на CRS, ранна следоперативна интраперитонеална химиотерапия (EPIC) и CRS-HIPEC.
Клиничен случай: 41-годишен мъж се презентира с прогресивно увеличаване на коремната обиколка и хронична абдоминална болка. Контрастно усилена компютърна томография установява дифузни мултикистични лезии на перитонеума. Диагнозата мултикистичен перитонеален мезотелиом с общ перитонеален карциноматозен индекс (PCI) = 39 е потвърдена чрез диагностична лапароскопия, хистопатологично и имунохистохимично изследване. Поради невъзможност за постигане на едноетапна радикална резекция е приложена планирана двуетапна хирургична стратегия. При първата операция е извършена CC-2 циторедуктивна хирургия, като PCI е редуциран до 20 точки. В ранния следоперативен период е проведена EPIC с карбоплатин и паклитаксел. Два месеца по-късно е извършена радикална хирургия с макроскопска CC-0 циторедукция, последвана от HIPEC с цисплатин при 41,5°C за 60 минути. В следоперативния период не са регистрирани значими усложнения, с изключение на анемия, наложила хемотрансфузия. При едногодишното проследяване пациентът е без клинични оплаквания, а контролната компютърна томография не установява данни за рецидив на болестта.
Заключение: Представеният клиничен случай демонстрира ефективност на планирана двуетапна мултимодална стратегия, включваща CRS, EPIC и HIPEC, при пациент с авансирал мултикистичен перитонеален мезотелиом, неподлежащ на стандартна едноетапна циторедукция. Липсата на клинични и образни данни за рецидив една година след лечението подкрепя потенциалната онкологична ефективност на този подход и подчертава неговото значение като терапевтична опция при внимателно селектирани пациенти.
Ключови думи: мултикистичен перитонеален мезотелиом, циторедуктивна хирургия, HIPEC, EPIC, перитонеален карциноматозен индекс (PCI)

Copyright: © 2026 (CC BY 4.0) by the authors.

TWO-STAGE CYTOREDUCTIVE SURGERY WITH SEQUENTIAL NORMOTHERMIC AND HYPERTHERMIC INTRAPERITONEAL CHEMOTHERAPY FOR ADVANCED MULTICYSTIC PERITONEAL MESOTHELIOMA

A. Saroglu[1], Sh. Yuruk[1], A. Yuliyanov[1]
[1] UMHAT Trakia, Stara Zagora

Introduction: Multicystic peritoneal mesothelioma (MPM) is an exceptionally rare primary neoplastic disease of the peritoneum, characterized by diffuse multicystic mesothelial proliferation and a high risk of local recurrence despite its predominantly benign histopathological profile. Because of the limited data in the literature, there is no single therapeutic algorithm. Cytoreductive surgery (CRS) combined with hyperthermic intraperitoneal chemotherapy (HIPEC) is accepted as the optimal approach, but in patients with extensive disease complete primary cytoreduction is often impossible. We present a clinical case demonstrating the effectiveness of a planned two-stage multimodal strategy with sequential application of CRS, early postoperative intraperitoneal chemotherapy (EPIC) and CRS-HIPEC.
Case presentation: A 41-year-old man presented with a progressive increase in abdominal girth and chronic abdominal pain. Contrast-enhanced computed tomography demonstrated diffuse multicystic lesions of the peritoneum. The diagnosis of multicystic peritoneal mesothelioma with a total peritoneal cancer index (PCI) of 39 was confirmed by diagnostic laparoscopy and by histopathological and immunohistochemical examination. As single-stage radical resection was not achievable, a planned two-stage surgical strategy was applied. At the first operation CC-2 cytoreductive surgery was performed and the PCI was reduced to 20 points. In the early postoperative period EPIC with carboplatin and paclitaxel was administered. Two months later radical surgery with macroscopic CC-0 cytoreduction was performed, followed by HIPEC with cisplatin at 41.5°C for 60 minutes. No significant complications were recorded in the postoperative period apart from anemia requiring blood transfusion. At one-year follow-up the patient is free of clinical complaints and control computed tomography shows no evidence of disease recurrence.
Conclusion: The case presented demonstrates the effectiveness of a planned two-stage multimodal strategy comprising CRS, EPIC and HIPEC in a patient with advanced multicystic peritoneal mesothelioma not amenable to standard single-stage cytoreduction. The absence of clinical and imaging evidence of recurrence one year after treatment supports the potential oncological effectiveness of this approach and underlines its significance as a therapeutic option in carefully selected patients.
Keywords: multicystic peritoneal mesothelioma, cytoreductive surgery, HIPEC, EPIC, peritoneal cancer index (PCI)

Copyright: © 2026 (CC BY 4.0) by the authors.

ПАРАТИРЕОИДЕН КАРЦИНОМ – ДИАГНОСТИЧНО-ТЕРАПЕВТИЧНИ ЗАТРУДНЕНИЯ И ПРИНОС С ТРИ КЛИНИЧНИ СЛУЧАЯ.

Р. ДЕЛЧЕВА-ДОЙЧЕВА, З. ПОПОВ, С. СТОЯНОВ, Б. ПЕТРОВ, Р. НЕНКОВ

Р. Делчева-Дойчева[1], З. Попов[1], С. Стоянов[1], Б. Петров[1], Р. Ненков[1]
[1] Клиника по гръдна хирургия, УМБАЛ „Св. Марина“, Медицински университет „Проф. д-р Параскев Стоянов“, Варна

Въведение: Паращитовидният карцином е рядко срещан в клиничната практика. Съставя около 0,005% от всички онкологични случаи и предизвиква 1% от случаите на първичен хиперпаратиреоидизъм. Обикновено се диагностицира през 5-тото десетилетие. Сравнително еднакво засяга двата пола, като се среща малко по-често сред европейската популация.
Материал и методи: За периода от август 2024 г. до август 2026 г. в Клиниката по гръдна хирургия са оперирани 3-ма пациенти с първичен хиперпаратиреоидизъм и ретроклавикуларно разположени лезии с вид на паращитовидни аденоми – двама мъже и една жена. Средната възраст на диагностициране е 55 г. Основните оплаквания са от обща отпадналост, болки в областта на подбедриците и нефролитиаза. При двама от пациентите е установено и хронично бъбречно увреждане. При всички има лабораторни данни за хиперпаратиреоидизъм, като при 1 пациент стойността на паратхормона надхвърля 2000 pg/ml. При всички са проведени планарна сцинтиграфия и SPECT-CT, като при един от пациентите не се установява повишена фиксация на радиофармацевтиците. При един от пациентите е извършена ТАБ с wash-out с данни за паратиреоиден аденом. При нито един от пациентите предоперативно не е подозиран паратиреоиден карцином.
Резултати: Интраоперативно при един от пациентите се установи интратиреоидно разположение на суспектната за аденом паращитовидна жлеза. При останалите пациенти увеличените паращитовидни жлези се намериха плътно срастнали към щитовидната жлеза. При всички пациенти се извършиха едностранни лобектомии, като при един от пациентите се откриха две паращитовидни жлези, суспектни за аденоми. И при трите се регистрира нормализиране на нивата на паратхормона следоперативно. Хистологичното изследване показа наличие на паращитовиден карцином. При един от пациентите се установява инвазия в скелетна мускулатура (pT3), а при останалите – в околните меки тъкани (pT1). При един от пациентите се установиха паращитовиден карцином, паращитовиден аденом и нодозни изменения в щитовидната жлеза.
Заключение: Въпреки постоянните иновации в сферата на медицината диагностицирането на паратиреоидния карцином остава предизвикателство. Водещият диагностичен и терапевтичен метод остава оперативният, като основен фактор, определящ обема на резекция, е интраоперативната находка.
Ключови думи: паратиреоиден карцином, ендокринна хирургия

Copyright: © 2026 (CC BY 4.0) by the authors.

PARATHYROID CARCINOMA – DIAGNOSTIC AND THERAPEUTIC DIFFICULTIES AND A CONTRIBUTION OF THREE CLINICAL CASES

R. Delcheva-Doycheva[1], Z. Popov[1], S. Stoyanov[1], B. Petrov[1], R. Nenkov[1]
[1] Department of Thoracic Surgery, St. Marina University Hospital, Prof. Dr. Paraskev Stoyanov Medical University, Varna

Introduction: Parathyroid carcinoma is rarely encountered in clinical practice. It accounts for about 0.005% of all oncological cases and causes 1% of cases of primary hyperparathyroidism. It is usually diagnosed in the fifth decade of life. It affects both sexes relatively equally and is slightly more frequent in the European population.
Material and Methods: Between August 2024 and August 2026, three patients with primary hyperparathyroidism and retroclavicular lesions resembling parathyroid adenomas were operated on in the Department of Thoracic Surgery – two men and one woman. The mean age at diagnosis was 55 years. The main complaints were general weakness, pain in the lower legs and nephrolithiasis. Chronic kidney disease was also established in two of the patients. All had laboratory evidence of hyperparathyroidism, and in one patient the parathyroid hormone value exceeded 2000 pg/ml. Planar scintigraphy and SPECT-CT were performed in all; in one patient no increased uptake of the radiopharmaceutical was demonstrated. In one patient fine-needle aspiration with washout was performed, with findings of a parathyroid adenoma. In none of the patients was parathyroid carcinoma suspected preoperatively.
Results: Intraoperatively, in one of the patients the parathyroid gland suspected of being an adenoma was found to lie within the thyroid. In the remaining patients the enlarged parathyroid glands were found densely adherent to the thyroid gland. Unilateral lobectomy was performed in all patients, and in one patient two parathyroid glands suspicious for adenoma were found. Normalization of parathyroid hormone levels postoperatively was recorded in all three. Histological examination demonstrated parathyroid carcinoma. In one patient invasion of skeletal muscle was established (pT3) and in the remaining patients invasion of the surrounding soft tissues (pT1). In one patient parathyroid carcinoma, parathyroid adenoma and nodular changes in the thyroid gland were found.
Conclusion: Despite continuous innovation in medicine, the diagnosis of parathyroid carcinoma remains a challenge. The leading diagnostic and therapeutic method remains surgery, and the main factor determining the extent of resection is the intraoperative finding.
Keywords: parathyroid carcinoma, endocrine surgery

Copyright: © 2026 (CC BY 4.0) by the authors.

Въведение
Паращитовидният карцином (ПЩК) е рядко срещан в клиничната практика. Съставя около 0,005% от всички онкологични случаи и предизвиква 1% от случаите на първичен хиперпаратиреоидизъм (1). Поради изключителната му рядкост информацията относно клиничните и молекулярните фактори, свързани с етиологията на този вид тумор, е оскъдна (2). Въпреки това при пациентите с наследствени ендокринни заболявания като синдромът на хиперпаратиреоидизъм с челюстни тумори (HPT-JT), мултиплената ендокринна неоплазия (MEN) тип 1 или тип 2А и фамилен изолиран хиперпаратиреоидизъм, има доказано повишен риск от развитие на ПЩК. (3). Обикновено се диагностицира през 5-тото десетилетие (4). Сравнително еднакво засяга двата пола, като среща малко по-често сред европейската популация (5).

Материал и методи: За периода август 2024г. до август 2026г. в Клиниката по гръдна хирургия са оперирани 3 пациенти клинични и лабораторни данни за хиперпаратиреоидизъм и образни данни за ретростернално разположени лезии с вид на паращитовиден аденом. Двама от пациентите са мъже, а една – жена. Средната възраст на диагностициране е 55г.
Клиничен случай №1: Пациент на 69г. с известни възлести изменения в ляв лоб на щитовидната жлеза от 2002г. През 2022 – извършена тънкоиглена аспирационна биопсия (ТАБ) с бенигнен резултат. Пациентът не е проследяван ехографски до 2024г, когато след посещение при ендокринолог по повод болки, схованост и парестезии в долни крайници, находката в щитовидната жлеза е интерпретирана като паращитовиден аденом. Амбулаторно проведени лабораторни изследвания паратхормон (PTH) – 834.20 pg/ml (14.90-56.90) общ Ca – 3.72 (2.20-2.55); фосфор – 0.66 mmol/L (0.81-1.45); Креатинин – 141 mcrmol/l (<104) Урея – 8.60 mmol/l (3.00 – 11.90). Проведена е сцинтиграфия и SPECT/CT с описание за формация с висока фиксация, заемаща почти изцяло левия лоб на щитовидната жлеза. Установена е нефролитиза в дясно – конкремент 6мм. Предоперативни стойности на PTH – 1365 pg/mL (11-87).
Клиничен случай №2: Пациентка на 55г, при която при пролежаване в нефрология по повод завишени стойности на креатинин (118mcrmol/l – при норма <104) и пикочна киселина (349) е установена хиперкалциемия (3.92 при норма 2.18-2.60). Изследвани PTH - >2000pg/ml (18.4 – 80.1), Ca - 4.09 (2.18-2.60), неорганичен фосфат – 0.58 (0.78-1.65). Проведена DEXA с данни за остеопороза и КТ на шия и гръден кош с описание за лезия с размер 23/23/26мм каудално от истмуса и левия дял на щитовидната жлеза със загуба на мастен план между структурите. След това пациентката е насочена за сцинтиграфия и SPECT/CT с описание за паратиреоиден аденом на долна лява паращитовидна жлеза. Приложена консервативна терапия в резултат на което нивата на PTH спадат до 1040pg/ml.
Клиничен случай №3: Пациент на 43г. с Ходжкинов лимфом, нодуларна склероза в ремисия от 2023г., провел химиотерапия по протокол ABVD+6. От рестадиращ PET-CT установена метаболитно активна лезия в десен дял на щитовидната жлеза. Проведена ехография с данни за хипоехогенен възел в долна трета на десен лоб на щит. Жлеза; ДД: паратиреоиден аденом и умерено хипоехогенен възел в средна трета (EUTIRADS 4). Извършена ТАБ с washout – паратиреоиден аденом в долна трета на десен лоб. Измерени стойности на PTH - 641.9 (10 -69); общ Ca – 2.98 (2.20 – 2.55) Фосфор – 0.67. От проведената сцинтиграфия и SPECT/CT липсват данни за формации с вид на аденоми, възможно фалшиво негативен резултат.

Copyright: © 2026 (CC BY 4.0) by the authors.

При нито един от пациентите предоперативно не е подозиран и обсъждан парати-реоиден карцином.

Резултат

Предвид лабораторните, клинични и образни данни суспектни за първичен хипер-паратиреоидизъм и трите пациенти са насочени за оперативно лечение.

В унисон с ехографските данни при първия от пациентите се откри интратиреоидно разположен възел с диаметър около 5 сантиметра, проминиращ в ретротиреоидното пространство и достигащ трансверзалния израстък на IV-ти цервикален прешлен. Разположението и размера на възела наложиха извършване на „en block" лобектомия вляво и екстирпация на паращитовидните жлези (фиг. №1).



Фиг. №1 – Левостранна лобектомия с „en block" екстирпация на паращитовидни жлези

При останалите двама пациента суспектните за аденоми възли интраоперативно се откриха плътно срастнали с щитовидния паренхим, с частично ретроклавикуларно разположение, което също наложи извършването на лобектомии.

При последния пациент освен основната лезия под десен полюс в топичното място на горна дясна паращитовидна жлеза се откри възел с вид на аденом. Поради което се извърши екстирпация и на горна дясна паращитовидна жлеза.

И при трите в ранния следоперативен период се отчете значителен спад в стойностите на PTH.

	Предоперативен PTH pg/ml	**Следоперативен PTH pg/ml**
Случай №1	941,20	96,2
Случай №2	614,70	62,0
Случай №3	1040	174,7

Таблица №1 – стойности на PTH

И при трите пациенти трайният хистологичен резултат показа наличие на паращитовиден карцином. В 1от случаите се установява инвазия в скелетна мускулатура (pT3), а при останалите в околните меки тъкани (pT1). При един от

Copyright: © 2026 (CC BY 4.0) by the authors.

пациентите се установиха паращитовиден карцином, паращитовиден аденом и нодозни изменения в щитовидната жлеза.

Дискусия

Паращитовидният карцином е рядко клинично състояние, което е описано като най-рядкото злокачествено заболяване на ендокринната система. Той е преди всичко функционален тумор, произвеждащ излишък от паратироиден хормон, което води до хиперкалциемия (6). В резултат на това основните оплаквания на пациентите са от лесна уморяемост, мускулна слабост, загуба на тегло, бъбречни заболявания (нефролитиаза, нефрокалциноза, остро бъбречно увреждане) и костни заболявания (остеопороза, кистозен фиброзен остеит, остеофиброза) (7). Възможни са и стомашно-чревни нарушения, като подуване на корема, запек или панкреатит (8). Етиологията на ПЩК остава неизяснена. Проявява се предимно спорадично, без съпътстващи заболявания; въпреки това предишното излагане на радиация, както и вторичният и третичният хиперпаратиреоидизъм, се считат за рискови фактори. В определени случай ПЩК е асоцииран с наследствени ендокринни заболявания, генетични мутации и синдроми.

Често диагностицирането е затруднено поради сходните клинични и лабораторни характеристики с първичния хиперпаратиреоидизъм. Комбинацията от значително повишен серумен калций (>14mg/dL) и стойности на PTH от 3 до 15 пъти по-високи от горната граница на референтния диапазон, особено в комбинация с палпируема формация в шията трябва да насочват вниманието към вероятна малигненост (9). Образното изследване от първа линия е ехографията на щитовидна жлеза. Провеждането на ^{99m}Tc-MIBI сцинтиграфия и SPECT-CT могат допълнително да повишат специфичността и чувствителността при диагностициране на ПЩК. Не се препоръчва провеждане на ТАБ поради висок риск от разпространение и некатегорични резултати.

В представената серия от случаи при нито един от пациентите не са открити други ендокринни тумори, предполагащи асоциация с MEN 1 или 2A. При един от пациентите има предходна химиотерапия по повод хематологично заболяване. Двама от пациентите показват значително повишени нива на PTH (834.20 pg/ml; >2000pg/ml) и серумния калций (3.72; 3.94) при първоначалното диагностициране. При двама от пациентите са на лице оплаквания от страна на костната система – костни болки, един пациент е с установена остеопороза, при двама има нефролитиаза. При един от пациентите нивата на PTH са по-ниски 641.9 pg/ml, но отново надвишават 10 пъти горната граница. При всички пациенти са проведени ^{99m}Tc-MIBI сцинтиграфия и SPECT-CT, като при един от тях (пациентът с по-ниски стойности на PTH) не се установява фиксация на радиофармацевтиците. При двама са извършени ТАБ с бенигнени резултати. При един от пациентите ехографските промени са били установени още през 2002г.

Заключение

Въпреки постоянните иновации в сферата на медицината диагностицирането на паратиреоидния карцином остава предизвикателство. Прилагането на всички налични диагностични методи не гарантира доказване на заболяването. Единственият диагностичен и терапевтичен метод остава оперативният, като основен фактор определящ обема на резекция е интраоперативната находка.

Copyright: © 2026 (CC BY 4.0) by the authors.

Литература:

1. Kong, Sung Hye, et al. "Epidemiology and prognosis of parathyroid carcinoma: real-world data using nationwide cohort." *Journal of Cancer Research and Clinical Oncology* 147.10 (2021): 3091-3097.
2. Betea D, Potorac I, Beckers A. Parathyroid carcinoma: Challenges in diagnosis and treatment. Ann Endocrinol (Paris) 2015;76(2):169—77. doi: 10.1016/j.ando.2015.03.003.
3. Torresan, Francesca, and Maurizio Iacobone. "Clinical features, treatment, and surveillance of hyperparathyroidism-jaw tumor syndrome: an up-to-date and review of the literature." *International Journal of Endocrinology* 2019.1 (2019): 1761030.
4. Roser, Pia, et al. "Diagnosis and management of parathyroid carcinoma: a state-of-the-art review." *Endocrine-Related Cancer* 30.4 (2023).
5. Ullah, Asad, et al. "Parathyroid carcinoma: incidence, survival analysis, and management: a study from the SEER database and insights into future therapeutic perspectives." *Cancers* 14.6 (2022): 1426.
6. Wei, Christina H., and Avital Harari. "Parathyroid carcinoma: update and guidelines for management." *Current treatment options in oncology* 13.1 (2012): 11-23.
7. Mourinho Bala N, Aragüés JM, Guerra S, Raposo NC, Valadas C. Parathyroid Carcinoma: A Rare Endocrine Malignancy. Am J Case Rep. 2021 Dec 26;22:e934221. doi: 10.12659/AJCR.934221. PMID: 34954781; PMCID: PMC8715827.
8. Kubal, Manas, et al. "Advances in the management of parathyroid carcinoma." *Molecular and Cellular Endocrinology* 592 (2024): 112329.
9. Medas F, Erdas E, Loi G, et al. Controversies in the management of parathyroid carcinoma: A case series and review of the literature. Int J Surg. 2016;28:S94—S98. doi: 10.1016/j.ijsu.2015.12.040.

Copyright: © 2026 (CC BY 4.0) by the authors.

ПРИЛОЖЕНИЕ НА ICG АНГИОГРАФИЯ ЗА НАМАЛЯВАНЕ НА ЧЕСТОТАТА НА СЛЕДОПЕРАТИВНИЯ ХИПОПАРАТИРОИДИЗЪМ – НАЧАЛЕН ОПИТ И СЕРИЯ ОТ СЛУЧАИ.

С. ИВАНОВ, Р. ДИМОВ

С. Иванов[1,2], Р. Димов[1,2]
[1] УМБАЛ „Каспела", Пловдив
[2] Катедра „Специална хирургия", Медицински университет – Пловдив

Въведение: Следоперативният хипопаратироидизъм (СХП) остава едно от най-честите усложнения след тотална тиреоидектомия (ТТ). Основната причина е нарушеното кръвоснабдяване или инцидентното отстраняване на паращитовидните жлези. Интраоперативната ICG ангиография позволява едновременно идентифициране и оценка на тяхната перфузия.
Цел: Да се представи началният опит от приложението на ICG ангиография при ТТ.
Подбор на пациенти: Включват се пациенти с бенигнена или малигнена патология на щитовидната жлеза, индицирани за ТТ със или без шийна лимфна дисекция (ШЛД), клинично еутироидни и с подписано информирано съгласие. Изключват се пациенти с предходни операции върху щитовидната или паращитовидните жлези, заболявания на паращитовидните жлези или алергия към ICG.
Материал и методи: Представена е проспективна серия от случаи, при които след просто рандомизиране в контролна и експериментална група е извършена планова операция. При експерименталната група е използвана ICG ангиография за идентификация на паращитовидните жлези преди приключване на лобектомията, а преди възстановяване на оперативната рана и при двете групи е извършена оценка на виталността чрез утвърдени скорови системи (ICG 0–2, 4-ICG score и Burjeel protocol). Проследяват се следоперативните стойности на ПТХ и калций, клиничните прояви на хипокалциемия и развитието на временен хипопаратироидизъм.
Резултати: За период от 66 дни (май – юли 2026 г.) са оперирани 25 пациенти – при 16 е извършена ТТ за бенигнена тиреоидна патология, при 7 е извършена ТТ с централна ШЛД по повод карцином, а при двама е извършена и латерална шийна лимфна дисекция по повод доказани метастатични възли. При пациентите след ТТ спадът в стойностите на ПТХ на първия следоперативен ден спрямо изходните е сравним (82,25% при експерименталната и 76,1% при контролната група), но се наблюдава значителна разлика в спада на общия серумен калций (4,6% при експерименталната и 10,6% при контролната). При пациентите след ТТ с ШЛД не се наблюдават значителни разлики в процентния спад на калций и ПТХ на първия следоперативен ден. Натрупването на клиничен материал продължава, като окончателният сравнителен анализ между експерименталната и контролната група предстои.
Дискусия: ICG ангиографията предоставя обективна информация за васкуларизацията на паращитовидните жлези, която липсва при стандартната визуална оценка. Очаква се методът да подпомогне стандартизирането на хирургичната техника и ранното прогнозиране на риска от следоперативен хипопаратироидизъм.
Заключение: Началният клиничен опит показва, че ICG ангиографията е приложим и перспективен метод за интраоперативна оценка на виталността на паращитовидните жлези.
Ключови думи: индоцианиново зелено (ICG), тиреоидектомия, паращитовидни жлези

Copyright: © 2026 (CC BY 4.0) by the authors.

APPLICATION OF ICG ANGIOGRAPHY TO REDUCE THE INCIDENCE OF POSTOPERATIVE HYPOPARATHYROIDISM – INITIAL EXPERIENCE AND A CASE SERIES

S. Ivanov[1,2], R. Dimov[1,2]
[1] UMHAT Kaspela, Plovdiv
[2] Department of Special Surgery, Medical University of Plovdiv

Introduction: Postoperative hypoparathyroidism (PoHP) remains one of the most frequent complications after total thyroidectomy (TT). The main cause is impaired blood supply to, or incidental removal of, the parathyroid glands. Intraoperative ICG angiography allows simultaneous identification of the glands and assessment of their perfusion.
Aim: To present the initial experience with the application of ICG angiography in TT.
Patient selection: Patients with benign or malignant thyroid pathology indicated for TT with or without neck lymph node dissection (NLND), clinically euthyroid and with signed informed consent, were included. Patients with previous thyroid or parathyroid surgery, parathyroid disease or allergy to ICG were excluded.
Material and Methods: A prospective case series is presented in which, after simple randomization into a control and an experimental group, elective surgery was performed. In the experimental group ICG angiography was used to identify the parathyroid glands before completion of the lobectomy, and before closure of the surgical wound viability was assessed in both groups using established scoring systems (ICG 0–2, 4-ICG score and the Burjeel protocol). Postoperative values of PTH and calcium, clinical manifestations of hypocalcemia and the development of transient hypoparathyroidism were followed up.
Results: Over a period of 66 days (May – July 2026), 25 patients were operated on – 16 underwent TT for benign thyroid pathology, 7 underwent TT with central NLND for carcinoma, and in two lateral neck lymph node dissection was also performed for proven metastatic nodes. In patients after TT the fall in PTH values on the first postoperative day compared with baseline was comparable (82.25% in the experimental and 76.1% in the control group), but a considerable difference was observed in the fall of total serum calcium (4.6% in the experimental and 10.6% in the control group). In patients after TT with NLND no considerable differences were observed in the percentage fall of calcium and PTH on the first postoperative day. Accrual of clinical material is continuing and the final comparative analysis between the experimental and the control group is pending.
Discussion: ICG angiography provides objective information on the vascularization of the parathyroid glands that is not available with standard visual assessment. The method is expected to support the standardization of surgical technique and the early prediction of the risk of postoperative hypoparathyroidism.
Conclusion: The initial clinical experience shows that ICG angiography is a feasible and promising method for intraoperative assessment of the viability of the parathyroid glands.
Keywords: indocyanine green (ICG), thyroidectomy, parathyroid glands

Copyright: © 2026 (CC BY 4.0) by the authors.

ПАРАТИРОИДЕКТОМИЯ ПО ПОВОД ПЪРВИЧЕН, ВТОРИЧЕН И ТРЕТИЧЕН ХИПЕРПАРАТИРОИДИЗЪМ – РЕТРОСПЕКТИВЕН АНАЛИЗ

К. ГЪРБЕВ, С. ИВАНОВ, Р. ДИМОВ

К. Гърбев[1], С. Иванов[1,2], Р. Димов[1,2]
[1] УМБАЛ „Каспела", Пловдив
[2] Катедра „Специална хирургия", Медицински университет – Пловдив

Въведение: Хирургичното лечение заема основно място в терапевтичния алгоритъм при пациенти с първичен хиперпаратироидизъм (ХП), както и при определени форми на вторичен и третичен ХП.
Материал и методи: Извършен е ретроспективен анализ на пациентите, оперирани по повод първичен, вторичен и третичен ХП в Клиниката по хирургия на УМБАЛ „Каспела" за периода януари 2025 г. – май 2026 г. При всички пациенти е извършено интраоперативно изследване на паратиреоидния хормон (ПТХ), а резецираният материал е подложен на хистологична верификация чрез гефрир. При избрани случаи е приложено ехографски контролирано маркиране на таргетната паратироидна лезия с метиленово синьо.
Резултати: За изследвания период са извършени общо 142 оперативни интервенции по повод ХП, като средната възраст на пациентите е 57,9 години. Първичен хиперпаратироидизъм е установен при 118 пациенти, като средният спад на интраоперативния ПТХ спрямо изходната му стойност е 80,21%. Вторичен хиперпаратироидизъм е диагностициран при 11 пациенти, а третичен – при 13.
Заключение: Паратироидната хирургия представлява ефективен метод за лечение на първичния, вторичния и третичния хиперпаратироидизъм. Интраоперативното проследяване на ПТХ предоставя надеждна информация за адекватността на хирургичната интервенция и подпомага вземането на решение за необходимостта от допълнителна експлорация. Ехографски контролираната маркировка на таргетните лезии с метиленово синьо е приложима при селектирани пациенти и може да улесни интраоперативната идентификация на патологично променената паратироидна тъкан.
Ключови думи: хиперпаратироидизъм, паращитовиден аденом, метиленово синьо

Copyright: © 2026 (CC BY 4.0) by the authors.

PARATHYROIDECTOMY FOR PRIMARY, SECONDARY AND TERTIARY HYPERPARATHYROIDISM – A RETROSPECTIVE ANALYSIS

K. Garbev[1], S. Ivanov[1,2], R. Dimov[1,2]
[1] UMHAT Kaspela, Plovdiv
[2] Department of Special Surgery, Medical University of Plovdiv

Introduction: Surgical treatment occupies a central place in the therapeutic algorithm in patients with primary hyperparathyroidism (HPT), as well as in certain forms of secondary and tertiary HPT.
Material and Methods: A retrospective analysis was performed of the patients operated on for primary, secondary and tertiary HPT in the Clinic of Surgery of UMHAT Kaspela in the period January 2025 – May 2026. Intraoperative measurement of parathyroid hormone (PTH) was performed in all patients, and the resected material was subjected to histological verification by frozen section. In selected cases ultrasound-guided marking of the target parathyroid lesion with methylene blue was applied.
Results: During the study period a total of 142 surgical interventions for HPT were performed, with a mean patient age of 57.9 years. Primary hyperparathyroidism was established in 118 patients, with a mean fall in intraoperative PTH from baseline of 80.21%. Secondary hyperparathyroidism was diagnosed in 11 patients and tertiary in 13.
Conclusion: Parathyroid surgery is an effective method for the treatment of primary, secondary and tertiary hyperparathyroidism. Intraoperative monitoring of PTH provides reliable information on the adequacy of the surgical intervention and supports the decision on the need for further exploration. Ultrasound-guided marking of target lesions with methylene blue is applicable in selected patients and may facilitate the intraoperative identification of pathologically altered parathyroid tissue.
Keywords: hyperparathyroidism, parathyroid adenoma, methylene blue

Copyright: © 2026 (CC BY 4.0) by the authors.

ЛАПАРОСКОПСКИ ПОДХОД ПРИ ГОЛЯМ СИМПТОМАТИЧЕН МАЛКОТАЗОВ РЕТРОПЕРИТОНЕАЛЕН ЛИПОМ: КЛИНИЧЕН СЛУЧАЙ.

Д. ЛАЗАРОВ, С. СИМЕОНОВСКИ, Б. НАМЕТКОВ, И. СЕМЕРДЖИЕВ, М. ПЕТРОВ, Ю. ДУРМУШ, М. ТАБАКОВ, Е. ХОДЖАДЖИКОВ, Д. ДИМИТРОВ, А. ФИЛИПОВ

Д. Лазаров[1], С. Симеоновски[1], Б. Наметков[1], И. Семерджиев[1], М. Петров[1], Ю. Дурмуш[1], М. Табаков[1], Е. Ходжаджиков[1], Д. Димитров[1], А. Филипов[1]
[1] УМБАЛ „Св. Иван Рилски“, София

Въведение: Ретроперитонеалните липоми са изключително редки доброкачествени мезенхимни тумори. Те не притежават малигнен потенциал, но могат да достигнат големи размери и обикновено се манифестират като абдоминална формация със симптоми на компресия върху съседни структури и органи.
Клиничен случай: Жена на 66-годишна възраст постъпва с оплаквания от болка в долната част на корема. Образната диагностика визуализира добре ограничена тазова ретроперитонеална лезия с диаметър 10 cm, която компресира дясната външна илиачна вена. Извършена е 3D реконструкция, която разкрива комплексните анатомични съотношения между тумора и съседните тазови структури. Проведена е лапароскопска резекция, а хистопатологичният резултат потвърждава липом. Пациентката е изписана без усложнения на втория следоперативен ден.
Дискусия: Ретроперитонеалните липоми се срещат много рядко и често са трудни за диференциране от липосаркоми, поради което хистопатологичното изследване е от критично значение за поставянето на диагнозата. Триизмерната (3D) реконструкция значително подобрява предоперативното планиране, тъй като интуитивно и прецизно определя отношението между тумора и съседните анатомични структури. В конкретния случай лапароскопският подход осигури минимално инвазивен и безопасен метод за радикално отстраняване на тумора.
Заключение: Лапароскопската резекция на ретроперитонеални липоми е безопасна и осъществима процедура, особено след прецизно предоперативно планиране с 3D реконструкция, чието внедряване в съвременната хирургична практика трябва да зачести.
Ключови думи: ретроперитонеален липом, 3D реконструкция, лапароскопия

Copyright: © 2026 (CC BY 4.0) by the authors.

LAPAROSCOPIC APPROACH TO A LARGE SYMPTOMATIC PELVIC RETROPERITONEAL LIPOMA: A CASE REPORT

D. Lazarov[1], S. Simeonovski[1], B. Nametkov[1], I. Semerdzhiev[1], M. Petrov[1], Yu. Durmush[1], M. Tabakov[1], E. Hodzhadzhikov[1], D. Dimitrov[1], A. Filipov[1]
[1] St. Ivan Rilski University Hospital, Sofia

Introduction: Retroperitoneal lipomas are exceptionally rare benign mesenchymal tumors. They have no malignant potential but may reach a large size and usually present as an abdominal mass with symptoms of compression of adjacent structures and organs.
Case presentation: A 66-year-old woman presented with pain in the lower abdomen. Imaging demonstrated a well-circumscribed pelvic retroperitoneal lesion 10 cm in diameter compressing the right external iliac vein. A 3D reconstruction was performed, revealing the complex anatomical relationships between the tumor and the adjacent pelvic structures. Laparoscopic resection was carried out and the histopathological result confirmed a lipoma. The patient was discharged without complications on the second postoperative day.
Discussion: Retroperitoneal lipomas are very rare and are often difficult to distinguish from liposarcomas, which is why histopathological examination is of critical importance for establishing the diagnosis. Three-dimensional (3D) reconstruction considerably improves preoperative planning, as it defines intuitively and precisely the relationship between the tumor and the adjacent anatomical structures. In this particular case the laparoscopic approach provided a minimally invasive and safe method for the radical removal of the tumor.
Conclusion: Laparoscopic resection of retroperitoneal lipomas is a safe and feasible procedure, particularly after precise preoperative planning with 3D reconstruction, the adoption of which in contemporary surgical practice should become more frequent.
Keywords: retroperitoneal lipoma, 3D reconstruction, laparoscopy

Copyright: © 2026 (CC BY 4.0) by the authors.

РОЛЯ НА ХИРУРГИЯТА ПРИ ЛОКАЛНО АВАНСИРАЛИ И МЕТАСТАЗИРАЛИ ГАСТРО-ЕНТЕРО-ПАНКРЕАТИЧНИ НЕВРО-ЕНДОКРИННИ ТУМОРИ – „ЗА“ И „ПРОТИВ“.

Е. ТОШЕВА, Р. ТОДОРОВ, И. ТАНЕВА, П. ПЕТКОВ, Я. МИТКОВ, В. МИРОСЛАВОВ, Д. БУЛАНОВ, А. ЙОНКОВ

Е. Тошева[1,2], Р. Тодоров[1,2], И. Танева[1,2], П. Петков[1,2], Я. Митков[1,2], В. Мирославов[1,2], Д. Буланов[1,2], А. Йонков[1,2]
[1] Медицински университет – София
[2] УМБАЛ „Александровска“, София

Въведение: Гастро-ентеро-панкреатичните невро-ендокринни тумори (GEP-NETs) са обособени като самостоятелна категория невро-ендокринни тумори (NETs) поради редица свои специфики. Честотата им през последните 3 декади трайно нараства, като подобрената диагностика е една от основните, но не единствената причина за това. При нефункциониращите GEP-NETs липсата на хормонална продукция и секреция е предпоставка за сравнително късното им установяване, като повечето от случаите към този момент са локално авансирали и/или метастазирали. Ролята на хирургията в подобни ситуации е дискутабилна. Целта на настоящото изследване е да споделим някои анализи и изводи, основани на собствения институционален опит в хирургичното лечение на локално авансирали и/или метастазирали GEP-NET.
Материал и методи: Проведохме ретроспективно едноцентрово проучване върху 21 пациенти, оперирани по повод GEP-NET за периода 2019—2025 г.
Резултати: Регистрирахме превалиране на мъжкия спрямо женския пол в съотношение 6:1 (n=18/3). Средната възраст за цялата серия беше 63.57 год. (30—89 год.), като 66.6% от болните (n=14) бяха на възраст ≥60 год. Предилекционни локализации бяха колоректалната, вкл. апендикс (47.6%, n=10), следвана от стомашната (19.1%, n=4) и панкреатичната (14.3%, n=3), като M1-случаите бяха съответно 40.0% (n=4), 25.0% (n=1) и 66.6% (n=2). Интерес представляваха и два случая на първичен чернодробен NET, един на екстрахепаталните жлъчни канали (M1) и един на синхронни ректален и стомашен NET. Едва в 38.1% (n=8) от случаите не се касаеше за локално авансирал или метастазирал процес. Всички оперирани от нас болни бяха с нефункциониращи GEP-NETs. Основни индикации за интервенцията в 57.1% (n=12) бяха усложнения (най-често обтурационни) или прояви на еволюцията на заболяването (болков синдром, механичен иктер), налагащи извършването поне на палиация. Ранният постоперативен морталитет и специфичен морбидитет бяха съответно 9.5% (n=2/21) и 14.3% (n=3/21).
Заключение: По литературни данни с висок метастатичен потенциал са тънкочревните и панкреато-билиарните NETs, като в над 80% от тях черният дроб е предилекционният локус. Късната диагностика при нефункциониращите GEP-NET често прави технически невъзможен и онкологично безсмислен опита за радикална хирургия, но при съществуващи индикации за палиативна интервенция такава трябва да се предприема въпреки високия периоперативен риск.
Ключови думи: невро-ендокринни тумори, гастро-ентеро-панкреатични невро-ендокринни тумори, специфичен морбидитет, палиативна хирургия

Copyright: © 2026 (CC BY 4.0) by the authors.

THE ROLE OF SURGERY IN LOCALLY ADVANCED AND METASTATIC GASTRO-ENTERO-PANCREATIC NEUROENDOCRINE TUMORS – PROS AND CONS

E. Tosheva[1,2], R. Todorov[1,2], I. Taneva[1,2], P. Petkov[1,2], Ya. Mitkov[1,2], V. Miroslavov[1,2], D. Bulanov[1,2], A. Yonkov[1,2]
[1] Medical University of Sofia
[2] Aleksandrovska University Hospital, Sofia

Introduction: Gastro-entero-pancreatic neuroendocrine tumors (GEP-NETs) are distinguished as a separate category of neuroendocrine tumors (NETs) because of a number of their specific features. Their incidence has risen steadily over the past three decades, improved diagnosis being one of the main but not the only reason. In non-functioning GEP-NETs the absence of hormone production and secretion predisposes to relatively late detection, and most cases are locally advanced and/or metastatic by that time. The role of surgery in such situations is debatable. The aim of the present study is to share some analyses and conclusions based on our own institutional experience in the surgical treatment of locally advanced and/or metastatic GEP-NETs.
Material and Methods: We conducted a retrospective single-center study of 21 patients operated on for GEP-NET in the period 2019—2025.
Results: We recorded a predominance of male over female sex in a ratio of 6:1 (n=18/3). The mean age for the whole series was 63.57 years (30—89 years), and 66.6% of the patients (n=14) were aged ≥60 years. The predilection sites were colorectal, including the appendix (47.6%, n=10), followed by gastric (19.1%, n=4) and pancreatic (14.3%, n=3), with M1 cases accounting for 40.0% (n=4), 25.0% (n=1) and 66.6% (n=2) respectively. Of interest were also two cases of primary hepatic NET, one of the extrahepatic bile ducts (M1) and one of synchronous rectal and gastric NET. In only 38.1% (n=8) of the cases was the process neither locally advanced nor metastatic. All the patients we operated on had non-functioning GEP-NETs. The main indications for intervention in 57.1% (n=12) were complications (most often obstructive) or manifestations of disease progression (pain syndrome, obstructive jaundice) requiring at least palliation. Early postoperative mortality and specific morbidity were 9.5% (n=2/21) and 14.3% (n=3/21) respectively.
Conclusion: According to the literature, small bowel and pancreatobiliary NETs have a high metastatic potential, the liver being the site of predilection in over 80% of them. Late diagnosis in non-functioning GEP-NETs often makes an attempt at radical surgery technically impossible and oncologically meaningless, but where indications for palliative intervention exist, it should be undertaken despite the high perioperative risk.
Keywords: neuroendocrine tumors, gastro-entero-pancreatic neuroendocrine tumors, specific morbidity, palliative surgery

Copyright: © 2026 (CC BY 4.0) by the authors.

Увод

Невроендокринните тумори (НЕТ) възникват от ентерохромафинните клетки на стомашно-чревния тракт и панкреаса. Често се наричат карциноидни тумори и обикновено се срещат в тънките черва, а рядко се откриват и в жлъчните пътища[1]. Тази ниска честота може да се обясни с незначителното присъствие на клетки на Кулчицки в извънчернодробното жлъчно дърво, което предразполага към заболяването. Докато поне 95% от всички неоплазми в извънчернодробния жлъчен канал са аденокарциноми, само 0,2—0,3% от невроендокринните тумори възникват от това място[2]. Освен описаните локализации тези тумори се срещат в панкреаса, стомаха, белия дроб и тимуса. Могат да се намерят по цялото протежение на ГИТ.

Биологичното поведение на Невро-ендокринните тумори е крайно полярно. Те могат да бъдат добре диференцирани тумори с със слаб митотичен потенциал, ниска агресивност и малък или нищожен метастатичен потенциал — класифицирани като NET. На противоположната страна се намират крайно малигнените Невро-ендокринни карциноми NEC. Те има изключително бърз темп на растеж, крайна агресивност и огромен метастатичен потенциал както по лимфен път така и по кръвен път. Най-често те са активно хормоно продуциращи. [3,4,5,6]

Материали и методи

Проведохме ретроспективно едноцентрово проучване върху 21 пациенти, оперирани по повод на GEP-NET за периода 2019-2025 год. На база данните от БИС събрахме и анализирахме информацията, касаеща демографските показатели, коморбидитета, локализацията и стадия на заболяването, индикацията за хирургия и вида и обема й, хистопатологичните доклади (TNM, LV, PN, R-статус, G, имунохистохимия), ранните следоперативни резултати.

Резултати

Регистрирахме превалиране на мъжкия спрямо женския пол в съотношение 6:1 (n=18/3). Средната възраст за цялата серия беше 63.57 год. (30-89 год.), като 66.6% от болните (n=14) бяха на възраст ≥ 60 год. Предилекционни локализации бяха коло-ректалната, вкл. апендикс (47.6%, n=10), следвана от стомашната (19.1%, n=4) и панкреатичната (14.3%, n=3), като М1-случаите бяха съответно 40.0% (n=4), 25.0% (n=1) и 66.6% (n=2). Интерес представляваха и два случая на първичен чернодробен NET, един на екстрахепаталните жлъчни канали (М1) и един на синхронни ректален и стомашен NET. Едва в 38.1% (n=8) от случаите не се касаеше за локално авансирал или метастазирал процес. Всичките оперирани от нас болни бяха с не функциониращи GEP-NETs. Основни индикации за интервенцията в 57.1% (n=12) бяха усложнения (най-често обтурационни) или прояви на еволюцията на заболяването (болкови синдром, механичен иктер), налагащи извършването поне на палиация. Ранният постоперативен морталитет и специфичен морбидитет бяха съответно 9.5% (n=2/21) и 14.3% (n=3/21).

Обсъждане: представените данни показват предоминиране на мъжкия пол над женския в направеното проучване. Преобладават също случаите на възраст под 60 години, което показва появата на тези заболявания в ранните декади на човешкия живот. В по-голямата част на представените случай от проучването се касае за вече метастазирал в черния дроб малигнен процес, което директно класифицира тези случай в IVстадий.[7,8] В представената извадка изключителен интерес правят данните

Copyright: © 2026 (CC BY 4.0) by the authors.

за ниския морталитет и морбидитет, на фона на предимно случаи в 4 клиничен стадии с доказани метастази в черния дроб, което показва относително по лекия и „бенигнен" ход на заболяването.[9,10,11,12]

Изводи и Заключение: По литературни данни с висок метастатичен потенциал са тънкочревните и панкреато-билиарните NETs, като в над 80% от тях черният дроб е предилекционния локус. Късната диагностика при не функциониращите GEP-NET често прави технически невъзможен и онкологично безсмислен опита за радикална хирургия, но при съществуващи индикации за палиативна интервенция, такава трябва да се предприема, въпреки високия периоперативен риск.

Референции

1/F.A. Khan, A. Stevens-chase, R. Chaudhry, A. Hashmi, D. Edelman, D. Weaver, Extrahepatic biliary obstruction secondary to neuroendocrine tumor of the common hepatic duct, Int. J. Surg. Case Rep. 30 (2017) 46–49, https://doi.org/ 10.1016/j.ijscr.2016.11.043.
2/ T. Colak, Carcinoid Tumour of the Common Bile Duct: Report of a Case and a Review of the Literature 2006, pp. 1–5, https://doi.org/10.1080/ 00015458.2006.11679850 (February).
3/ R.A. Agha, M.R. Borrelli, R. Farwana, K. Koshy, A. Fowler, D.P. Orgill, SCARE Group, The PROCESS 2018 statement: updating consensus Preferred Reporting Of CasE Series in Surgery (PROCESS) guidelines, Int. J. Surg. 60 (2018) 279–282.
4/ Williams ED, Siebenmann RE, Sobin LH: Histological Typing Of Endocrine Tumours (ed 2). Geneva, Switzerland, World Health Organization, 1980
5/ Capella C, Heitz PU, H ¨ofler H, et al: Revised classification of neuroendocrine tumours of the lung, pancreas and gut. Virchows Arch 425:547-560, 1995
6/ Solcia E, Kl ¨oppel GN, Sobin LH: Histological Typing of Endocrine Tumours (ed 2). Berlin, Germany, Springer-Verlag, 2000
7/ Bosman FT, Carneiro F, Hruban RH, et al. WHO Classification of Tumours of the Digestive System (ed 4). Lyon, France, International Agency for Research on Cancer, 2010
8/ Modlin IM, Kidd M, Latich I, et al: Current status of gastrointestinal carcinoids. Gastroenterology 128:1717-1751, 2005
9/ Yao JC, Hassan M, Phan A, et al: One hundred years after "carcinoid": Epidemiology of and prognostic factors for neuroendocrine tumors in 35,825 cases in the United States. J Clin Oncol 26:3063-3072, 2008
10/ Lawrence B, Gustafsson BI, Chan A, et al: The epidemiology of gastro-enteropancreatic neuroendocrine tumors. Endocrinol Metab Clin North Am 40:1-18, vii, 2011
11/ Fraenkel M, Kim M, Faggiano A, et al: Incidence of gastroenteropancreatic neuroendocrine tumours: A systematic review of the literature. Endocr Relat Cancer 21:R153-R163, 2014
12/ Dasari A, Shen C, Halperin D, et al: Trends in the incidence, prevalence, and survival outcomes in patients with neuroendocrine tumors in the United States. JAMA Oncol 3:1335-1342, 2017

Copyright: © 2026 (CC BY 4.0) by the authors.

СТРУКТУРА НА МЕТАСТАЗИРАНЕ ПРИ ПАПИЛАРЕН ТИРЕОИДЕН КАРЦИНОМ КАТО ПРИЧИНА ЗА РЕ-ДО ОПЕРАЦИИТЕ.

МАРИЯ СТОИЛОВА, РОСЕН ДИМОВ, ГАНЧО КОСТОВ

Мария Стоилова, Росен Димов, Ганчо Костов
УМБАЛ КАСПЕЛА -гр.Пловдив
E-mail: *ms_24@abv.bg*

Keywords: папиларен тиреоиден карцином, лимфни метастази, централна шийна дисекция, латерална шийна дисекция, реоперация, рецидив.

Увод: Регионалните (шийни) лимфни възли са най-честото място на разпространение на папиларния тиреоиден карцином (ПТК). Непълното начално стадиране и/или хирургично третиране на засегнатите компартменти е водеща, потенциално предотвратима причина за персистиране, рецидив и последваща ре-до операция, която носи съществено по-висок хирургичен риск в сравнение с първичната интервенция.
Цел: Да се систематизират данните от литературата за анатомичния модел на лимфогенно метастазиране при ПТК (централен срещу латерален компартмент, разпределение по нива I—VI) и да се анализира връзката му с честотата, локализацията и рисковете на ре-до операциите.
Материал и методи: Проведен е насочен преглед на публикувани клинични проучвания (ретроспективни анализи, засягащи модела на нодално метастазиране при ПТК и причините/резултатите от реоперативна хирургия на шията.
Резултати: Централният компартмент (ниво VI) е най-често ангажираният при първична операция (60—70%), докато при клинично позитивна латерална аденопатия честотата на хистологично потвърдени метастази достига 80,9%, с най-висока ангажираност на нива III и IV. При реоперативни серии централният компартмент е засегнат в над 85% от случаите с персистиращо/рецидивиращо заболяване, а латералният компартмент е най-честата локализация на структурен рецидив в центрове с рутинна централна дисекция при първата операция. Основна предотвратима причина за ре-до операция е непълната първична дисекция („node plucking" вместо компартмент-ориентирана лимфна дисекция), докато реоперацията сама по себе си е свързана със значително по-висока честота на временния и трайния хипотиреоидизъм и увреда на n. laryngeus recurrens в сравнение с първичната хирургия.
Заключение: Прецизното предоперативно ехографско картиране и компартмент-ориентираната лимфна дисекция при първичната операция, съобразени с установения модел на разпространение, са ключови за намаляване на честотата на ре-до операциите и свързаната с тях морбидност.

Copyright: © 2026 (CC BY 4.0) by the authors.

STRUCTURE OF METASTAZING IN PAPILLAR THYROID CARCINOMA AS A REASON FOR RE-OPERATION

Maria Stoilova, Rosen Dimov, Gancho Kostov
UMBAL KASPELA - Plovdiv
E-mail: ms_24@abv.bg

Keywords: papillary thyroid carcinoma, lymphatic metastases, central neck dissection, lateral neck dissection, reoperation, recurrence.

Introduction: Regional (cervical) lymph nodes are the most common site of spread of papillary thyroid carcinoma (PTC). Incomplete initial staging and/or surgical treatment of limited comparison of the departments is a leading, potentially preventable cause of persistence, recurrence and subsequent reoperation, which carries a significantly higher surgical risk in the primary intervention.
Objective: To systematize the data from the literature on the anatomical pattern of lymphogenous metastasis in PTC (central versus lateral compartment, distribution by levels I—VI) and to analyze its relationship with the frequency, localization, and risks of reoperation.
Material and methods: A systematic review of published clinical studies (retrospective analyses) was conducted, concerning the pattern of nodal metastasis in PTC and the reasons/outcomes of reoperative neck surgery.
Results: The central compartment (level VI) is the most frequently used in primary surgery (60—70%), while in clinically positive lateral adenopathy the frequency of histologically confirmed metastases reaches 80.9%, with the highest activity at level III and IV. In reoperative series, the central compartment is reduced in over 85% of cases with persistent/recurrent disease, and the lateral compartment is the most frequent location of structural recurrence in centers with routine central dissection at the first surgery. The main preventable reason for reoperation is incomplete primary dissection ("node plucking" instead of compartment-oriented lymph node dissection), while reoperation itself is seen with a significantly higher frequency of temporary and permanent hypothyroidism and damage to the recurrent laryngeal nerve compared to the first surgery.
Conclusion: Precise preoperative ultrasound mapping and compartment-oriented lymphatic dissection at the first surgery, consistent with the established pattern of spread, significantly reduced the frequency of reoperation and associated morbidity.

Copyright: © 2026 (CC BY 4.0) by the authors.

АГРЕСИВЕН ИНТЕРДИСЦИПЛИНАРЕН ХИРУРГИЧЕН ПОДХОД, ПРИ РЯДЪК СЛУЧАЙ НА ЗРЯЛ КИСТИЧЕН ТЕРАТОМ НА ЯЙЧНИКА, С ТРАНСФОРМАЦИЯ В СВЕТЛОКЛЕТЪЧЕН КАРЦИНОМ, СЪЧЕТАН С РЯДЪК ПАРАНЕОПЛАСТИЧЕН СИНДРОМ, ПРОЯВЯВАЩ СЕ С ИЗКЛЮЧИТЕЛНО ВИСОКИ НИВА НА С-РЕАКТИВЕН ПРОТЕИН, ДЕЙСТВАЩ КАТО ПРЕДСКАЗВАЩ ФАКТОР ЗА РЕЦИДИВ.

ЕВГЕНИ ЖИВКОВ, ЛИЛИЯ СИМОНОВА, ГЕОРГИ КОРУКОВ, АННА ТАСЕВА-НИКОЛОВА, ВАСИЛ СОЛУНКИН, РАДОСЛАВ ТОДОРОВ, ДИМИТЪР БУЛАНОВ, АТАНАС ЙОНКОВ

Евгени Живков 1, Лилия Симонова 1, Георги Коруков 1, Анна Тасева-Николова 1, Васил Солункин 1, Радослав Тодоров 1, Димитър Буланов 1, Атанас Йонков 1
1 УМБАЛ Александровкса
E-mail: liliq.simonova@yahoo.com

Keywords: тератом, трансформация, светлоклетъчен карцином, паранеопластичен синдром.

Обзор: В съвременна многопрофилна болница, все по-често се случва в операция да участват лекари специалисти, в различни хирургични специалности. В описания случай участват специалисти по Хирургия, Акушерство и гинекология и Урология.
Доклад на случая: Пациентка на 60 г е оперирана планово в Клиника по Акушерство и гинекология по повод на голяма кистозна формация на яйчника. Хистологично това е зрял кистичен тератом с трансформация в светлоклетъчен карцином. Формацията инфилтрира ректума и е извършена резекция на ректума по Хартман. Последва реституция на дебело черво и протективна илеостома. След период на липса на оплаквания се появява паранеопластичен синдром с екстремно високи нива на С реактивен протеин (над 350 мг/л). С образни изследвания, а в последствие и хистологично, се доказва рецидив от светлоклетъчен карцином в пакети обтураторни лимфни възли двустранно. След 3 месечен период се появява същия паранеопластичен синдром и се доказва и оперира рецидив на същото място в ляво.
Заключение: Изключително рядка патология, Агресивният интердисциплинарен хирургичен подход дава добър резултат. Случаят се съчетава с рядък паранеопластичен синдром, който в последствие послужва за биомаркер за разпознаване на нов рецидив. Ключови думи: тератом, трансформация, светлоклетъчен карцином, паранеопластичен синдром.

Copyright: © 2026 (CC BY 4.0) by the authors.

AGGRESSIVE INTERDISCIPLINARY SURGICAL APPROACH TO A RARE CASE OF MATURE OVARIAN CYSTIC TERATOMA TRANSFORMING INTO CLEAR-CELL CARCINOMA, ASSOCIATED WITH A RARE PARANEOPLASTIC SYNDROME PRESENTING WITH EXTREMELY HIGH C-REACTIVE PROTEIN LEVELS ACTING AS A PREDICTOR OF RECURRENCE

Evgeni Zhivkov[1], Lilia Simonova[1], Georgi Korukov[1], Anna Taseva-Nikolova[1], Vasil Solunkin[1], Radoslav Todorov[1], Dimitar Bulanov[1], Atanas Yonkov[1]
[1] University Hospital "Alexandrovska," Sofia, Bulgaria
E-mail: lilia.simonova@yahoo.com

Keywords: teratoma; malignant transformation; clear cell carcinoma; paraneoplastic syndrome

Background: In a modern multidisciplinary hospital, it is increasingly common for specialists from various surgical disciplines to participate in a single operation. The case described involves specialists in Surgery, Obstetrics and Gynecology, and Urology.
Case report: A 60-year-old female patient underwent elective surgery at the Department of Obstetrics and Gynecology for a large cystic ovarian mass. Histological examination revealed a mature cystic teratoma with transformation into clear-cell carcinoma. As the mass infiltrated the rectum, a Hartmann's procedure was performed. This was followed by restoration of colonic continuity and later restauration of the protective ileostomy. Following a symptom-free period, a paraneoplastic syndrome developed, accompanied by extremely high levels of C-reactive protein (exceeding 350 mg/L). Imaging studies, followed by histological confirmation, revealed a recurrence of clear-cell carcinoma involving bilateral clusters of obturator lymph nodes. Three months later, the same paraneoplastic syndrome recurred, and a recurrence at the same site on the left side was diagnosed and surgically treated.
Conclusion: An extremely rare pathology; an aggressive interdisciplinary surgical approach yields good results. The case is associated with a rare paraneoplastic syndrome, which subsequently serves as a biomarker for detecting a new recurrence. Keywords: teratoma, transformation, clear-cell carcinoma, paraneoplastic syndrome.

ОБЗОР

В съвременната хирургична практика, в многопрофилна болница, все повече от значение е интердисциплинарната дискусия и участие в хирургични случаи със смесена патология. Такъв е представеният случай в който интервенционално участват специалисти по Хирургия, АГ и Урология. Диагностиката и лечението е в тясно взаимодействие с микробиолог, патолог, инфекционист, хематолог, специалисти образна диагностика, ендокринолог и онколог. Случаят представлява интерес от изключително рядка патология, на светлоклетъчен карцином трансформиран от зрял кистичен тератом на яйчника. Такива случаи в научната литература са от порядака на десетици. Случаят е съчетание от тази патология с рядък паранеопластичен синдром и индикацията му за рецидив на тумора. От интерес е интердисциплинарно взаимодействие, с агресивен опит за радикалент хирургичен подход.

Copyright: © 2026 (CC BY 4.0) by the authors.

ДОКЛАД НА СЛУЧАЯ

Пациентката е 60 годишна жена, която планово се оперира в АГ клиника по повод на туморна формация на левия яйчник, с размири около 12/16 см. Интраоперативно се извършва хистеректомия с двустранна аднексектомия, като е налична инфилтрация на ректума от формацията. Повиканите интраоперативно хирурзи извършват резекция на ректума по Хартман. Хистологично се установява зрял кистичен тератом с трансформация в Светлоклетъчен карцином /Clear cell carcinoma/. Пациентката се възстановява. Извършва се проверка на червото с ендоскопия и на 6 тия месец се прави реституция на колостомата. Поради много ниската анастомоза /на 6 см от ЛАР/, се извършва протективна илеостомия, която се реституира след още два месеца. Всички интервенции са без усложнения. Следват контроли с ПЕТ скенер, които не показват данни за рецидив. Около половин година по-късно пациентката постъпва в Хирургията с анемия, отпадналост и фебрилитети. Установяват се много високи стойности на CRP (около и над 300 мг/л), понижен хемоглобин, умерена левкоцитоза и тромбоцитоза. Мисли се за септично състояние. След консултации с микробиолог се достига до терапия с Меронем, Ванкомицин, Метронидазол и Амикацин. Оплакванията обаче персистират и лабораторните резултати не се подобряват съществено. Стойностите на CRP спадат до около 200 мг/л. Във всеки един момент обаче чернодробните ензими не показват отклонения, въпреки антибиотиците. След редица консултации и Клинични съвети се стига до извода, че се касае за паранеопластичен синдром от рецидив. Образните изследавия показват рецидивни пакети лимфни възли в двата обтураторни канала на малкия таз. Последва оперативно лечение, при което смесен екип АГ и хирурзи, успешно отстраниха двустранно, в обтураторните канали, пакети лимфни възли с мековата консистенция и размери по 6/8 см в диаметър. Хистологично, двустранно се установиха метастази в лимфните възли от същия Светлоклетъчен карцином. Пациентката отново се възстанови без усложнения, оплакванията отшумяха и стойностите на CRP спаднаха значително и пациентката бе изписана. След нови три месеца пациентката постъпи със същите оплаквания от фебрилитети, отпадналост, нисък хемоглобин и завишено CRP до 279 мг/л. Предположи се нов паранеопластичен синдром поради вероятен рецидив. Пациентката бе планирана за ПЕТ скенер, но поради съпътстващ диабет и невъзможност за спадане на кръвната захар до стойности по 20 ммол/л. се наложи превеждане в Клиника по Ендокринология и въпреки закъснението се извърши ПЕТ скенер. Той показа силно натрупване на радиофармацефтика в левия обтураторен канал във формация с р-ри 6/8 см и пълна липса на натрупване на същото място в дясно. Изказва се съмнение за инфилтрация на левия уретер от формацията. Планово се извърши нова интервенция, в смесен екип Хирурзи и АГ, а в последствие и уролог, като се установи липса на патология в десния обтураторен канал, но в левия нова формация сходна като предишната интервенция, с мекоеластична консистенция, както и инфилтрация на левия уретер от нея. Извърши се нова екстирпация на формацията от левия обтураторен канал, до рискова дълбочина. Инфилтрираната част на уретера се резецира и се възстанови край-в край, под протекцията на JJ катетър. Хистологичният резултат отново показа рецидив на същия Светлоклетъчен карцином. Отново последва възстановяване без усложнения, но към 10 ден се появи прогресираща силна болка в областта на лявата тазобедрена става, до невъзможнаст за изправяне, поради екстремна болка в областта. Затова се

Copyright: © 2026 (CC BY 4.0) by the authors.

извърши нов КАТ. Изненадата бе новопоявила се, за период от две седмици, нова формация на същото място, даже с по-големи размери, отпреди интервенцията. Това наложи съвет от Онколози, които предложиха лъчетерапия, а в по-късен етап и химиотерапия. Резултатът е стабилизиране на състоянието и самостоятелно движение на пациентката. Лечението продължава, вече две години след началото на случая. На Фиг.1 са показани стойностите на С-реактивния протеин, във времето и със стрелки са отбелязани две оперативни интервенции. Първата с установеният рецидив двустранно, в обтураторни пакети лимфни възли, а втората е установеният рецидив в левите обтураторни лимфни възли. На Фиг. 2 е показан резултатът от ПЕТ скенера, при вторият рецидив, само в левите обтураторни лимфни възли. Отговаря на най-високия пик на С-реактивен протеин, преди втората стрелка, маркираща оперативната интервенция, спрямо Фиг.1.

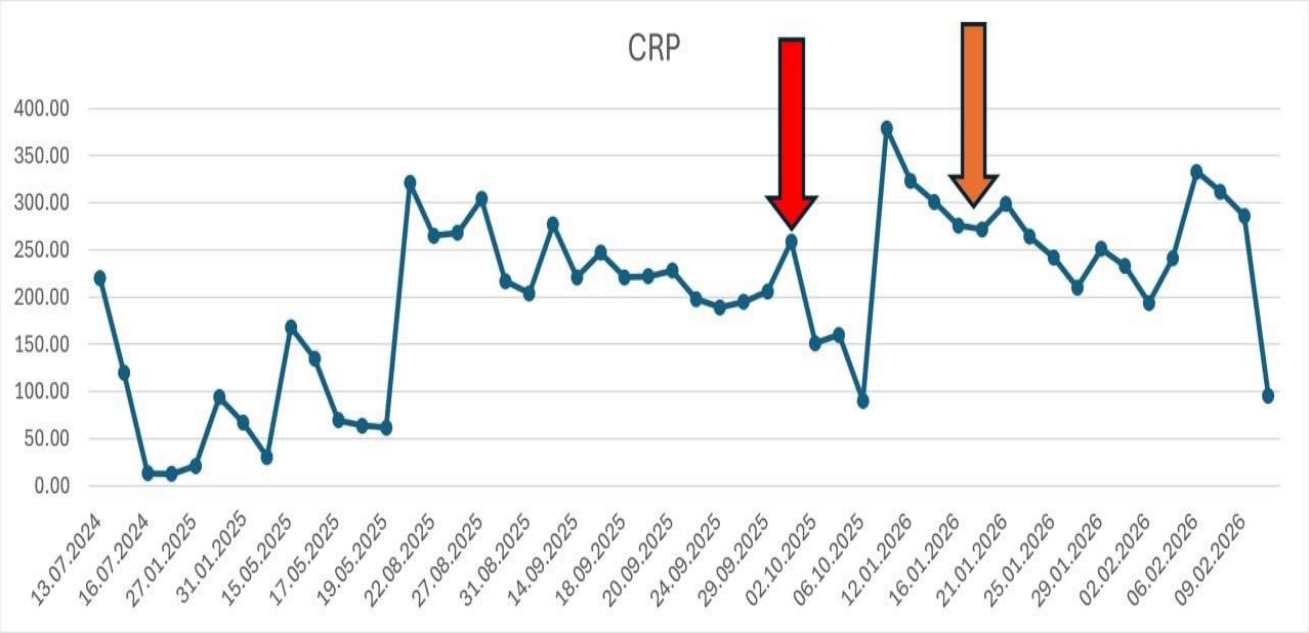

Фиг. 1. Стойностите на С-реактивен протеин, във времето. Стрелките обозначават оперативните интервенции.

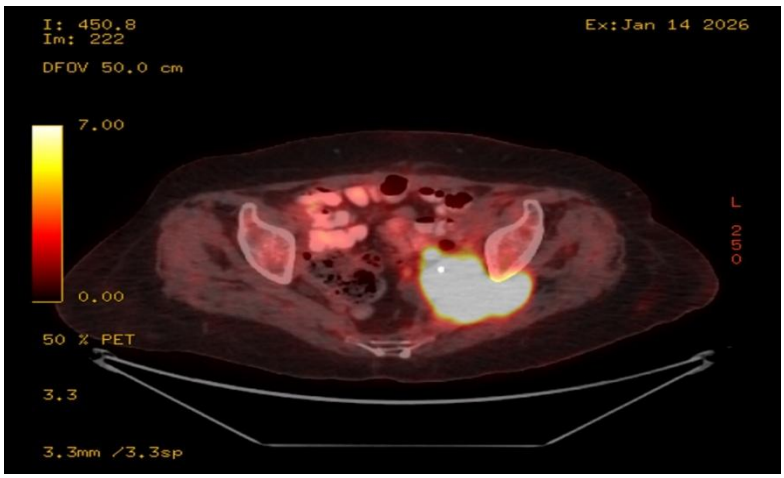

Фиг. 2 Данни от ПЕТ скенер за рецидив, отговарящи хронологично на втория пик на С-реактивен протеин. /преди втората стрелка, спрямо горната графика/

Copyright: © 2026 (CC BY 4.0) by the authors.

ДИСКУСИЯ

Светлоклетъчните карциноми са характерни, като локализация за бъбрека и яйчника [1, 2, 3, 4, 6]. Този тумор /светлоклетъчен карцином/ на яйчника се определя с по-лоша прогноза, в сравнение със серозен карцином на яйчника [13]. Средната преживяемост при него е 12 месеца[6,]. Има студии, които съобщават за по-висока честота на паранеопластични синдроми, при напреднали случаи на овариален малигнитет [5]. Малигнената трансформация на зрелия кистичен тератом на яйчника е нещо изключително рядко[10]. Конкретната трансформация в светлоклетъчен карцином за първи път е описана през 2018 г [11]. В специализираната научна литература, все още са много малко докладваните случаи на такава трансформация. Затова територията е недостатъчно изследвана. Добрата лимфна дисекция, в случаите на овариален карцином, увеличава болестната специфична преживяемост[7]. Подобни са и заключенията за същия карцином при бъбрека[12]. В такъв рядък случай, който докладваме, не е могло да се предвиди тази патология и недисецираните обтураторни лимфни възли, са били обект на рецидива. Случаи на паранеопластичен синдром, свързан със завишено CRP е докладван, както при светлоклетъчен карцином на бъбрека, така и на яйчника [8,9]. Доказана е връзката между IL-6 и стимулът му върху произвеждането на инфламаторни цитокини[18]. Такъв е и CRP. В литературата се описани случаи на синдром на Стауфер, характеризиращ се с високи нива на IL-6, CRP, Алкална фосфатаза, ГГТ, тромбоцитоза, нисък албумин, липса на чернодробни метастази[20]. В докладвания случай обаче нивата на чернодробните ензими остават в норма, въпреки множеството антибиотици, прилагани едновременно. Но има и описани такива паранеопластични синдроми, при цитокин-продуциращи овариални тумори, без засягане на чернодробните ензими. Описана е връзката и CRP, често корелира с количеството на IL-6, при тези тумори [14, 15, 16, 17]. Намира се връзка между влиянието на IL-6 и ранното метастазиране[17]. Продължават изследванията за въздействие с инхибитори на IL-6 [15, 19], както върху паранеопластичната симптоматика, така и влиянието върху конкретните тумори

ЗАКЛЮЧЕНИЕ

Докладваният случай е изключително рядка патология. В специализираната научна литература са докладвани такива случаи. в рамките на десетици. Агресивният интердисциплинарен хирургичен подход, към момента е довел до двукратно надхвърляне на средната преживяемост. Рядко срещаният паранеопластичен синдром, с екстремно завишени стойности на С-реактивния протеин, доведе до едноседмично търсене с образни , инвазивни и други изследвания на източник на инфекция. Това стана въпреки многобройните консултации, с различни специалисти. Несъществената промяна на стойностите на С.реактивния протеин, от комбинация от 4 различни антибиотика, спомогна за заключението, че налице е паранеопластичан синдром. Понижаването на стойностите на С-реактивния протеин, след опит за радикално хирургично лечение, а в последствие увеличаването му, при нов рецидив, определят ролята му на биомаркер за заболяването, в представения клиничен случай.

Copyright: © 2026 (CC BY 4.0) by the authors.

БИБЛИОГРАФИЯ:
1. Takayuki Nakayama, Kazutaka Saito, Jiro Kumagai et all. Higher Serum C-reactive Protein Level Represents the Immunosuppressive Tumor Microenvironment in Patients With Clear Cell Renal Cell Carcinoma Clin Genitourin Cancer. 2018Dec;16(6):e1151-e1158. doi: 10.1016/j.clgc.2018.07.027. Epub 2018 Aug 11.
2. Sarfraz Ali, Qiqin Yin-Goen, Timothy V Johnson et all. Expression of C-reactive protein and cyclooxygenase enzyme-2 in clear cell renal cell carcinoma: correlation with pathological parameters in 110 patients Tumour Biol. 2011 Apr;32(2):375-80.
doi: 10.1007/s13277-010-0130-9. Epub 2010 Nov 18.
3. Yasumasa Iimura, Kazutaka Saito, Yasuhisa Fujii et all. Development and external validation of a new outcome prediction model for patients with clear cell renal cell carcinoma treated with nephrectomy based on preoperative serum C-reactive protein and TNM classification: the TNM-C score J Urol. 2009 Mar;181(3):1004-12; discussion 1012. doi: 10.1016/j.juro.2008.10.156. Epub 2009 Jan 16
4. Cavit Can, Mustafa Fuat Acikalin, Ata Ozen, Emine Dundar. Prognostic impact of intratumoral C-reactive protein expression in patients with clear cell renal cell carcinoma Urol Int. 2014;92(3):270-5. doi: 10.1159/000353401. Epub 2013 Dec 19.
5. M X Li, X L Song, H R Yang, Y Li. Clinical analysis of 10 cases of gynecological malignancies complicated with paraneoplastic syndrome Zhonghua Fu Chan Ke Za Zhi. 2026 Jun 25;61(6):492-497. doi: 10.3760/cma.j.cn112141-20260131-00083.6. B A Goff, R Sainz de la Cuesta, H G Muntz et all. Clear cell carcinoma of the ovary: a distinct histologic type with poor prognosis and resistance to platinum-based chemotherapy in stage III disease Gynecol Oncol. 1996 Mar;60(3):412-7. doi: 10.1006/gyno.1996.0065.7. Yan Liu, Feng Geng, Hongyang Zhang, Jing Xue, Ran Chu. The impact of lymphadenectomy on ovarian clear cell carcinoma: a systematic review and meta-analysis World J Surg Oncol. 2024 Jan 29;22(1):37. doi: 10.1186/s12957-024-03324-6.
8. Kimberly S Meza, Kimberly Seymour, Elias Ou Eteshola et all. PIM1 expression is prognostic in clear cell renal cell carcinoma and influenced by an IL-6/JAK/STAT axis. [2]Am J Cancer Res. 2026 Mar 25;16(3):1027-1041. doi: 10.62347/LQQL3584. eCollection 2026. PMID: 42004076 PMCID: PMC13090478 DOI: 10.62347/LQQL3584
9. Giuseppe Stefano Netti, Federica Spadaccino, Giuseppe Lucarelli et all. Molecular Remodeling of Peritumoral Tissue in Clear Cell Renal Cell Carcinoma: Insights into Inflammaging and Prognostic Markers. Cancers (Basel). 2026 Jan 28;18(3):414. doi: 10.3390/cancers18030414.
10. Hiroyuki Takahashi, Pattama Chaopotong, Sabine Kajita et all. Mixed angiosarcoma, clear cell adenocarcinoma and mature teratoma elements in an ovarian tumor: a case report and literature review Pathol Int. 2012 Aug;62(8):538-42. doi: 10.1111/j.1440-1827.2012.02831.x. Epub 2012 Jun 12.
11. Kazuya Maeda, Yoshito Terai, Shinichi Terada, Hiroshi Maruoka, et all. A case of ovarian clear cell carcinoma arising from ovarian mature cystic teratoma. J Ovarian Res. 2018 Aug 30;11(1):74. doi: 10.1186/s13048-018-0446-4.
12. Richard Zigeuner, Georg Hutterer, Thomas Chromecki, Arvin Imamovic, Karin Kampel-Kettner, Peter Rehak, Cord Langner, Karl Pummer External validation of the Mayo Clinic stage, size, grade, and necrosis (SSIGN) score for clear-cell renal cell carcinoma in a single European centre applying routine pathology Eur Urol. 2010 Jan;57(1):1029. doi:10.1016/j.eururo.2008.11.033. Epub 2008 Nov 28.

Copyright: © 2026 (CC BY 4.0) by the authors.

13. John K Chan, Deanna Teoh, Jessica M Hu et all Do clear cell ovarian carcinomas have poorer prognosis compared to other epithelial cell types? A study of 1411 clear cell ovarian cancers Gynecol Oncol. 2008 Jun;109(3):370-6. doi: 10.1016/j.ygyno.2008.02.006. Epub 2008 Apr 18.
14. Nozomu Yanaihara, Yukihiro Hirata, Noriko Yamaguchi et all. Antitumor effects of interleukin-6 (IL-6)/interleukin-6 receptor (IL-6R) signaling pathway inhibition in clear cell carcinoma of the ovary Mol Carcinog. 2016 May;55(5):832-41. doi: 10.1002/mc.22325. Epub 2015 Apr 9.
15. Christine Mehner, Erin Miller, Alexandra Hockla, Mathew Coban et all. Targeting an autocrine IL-6-SPINK1 signaling axis to suppress metastatic spread in ovarian clear cell carcinoma Oncogene. 2020 Oct;39(42):6606-6618. doi: 10.1038/s41388-020-01451-4. Epub 2020 Sep 14.
16. Nozomu Yanaihara, Michael S Anglesio, Kazunori Ochiai, Yukihiro Hirata et all. Cytokine gene expression signature in ovarian clear cell carcinoma Int J Oncol. 2012 Sep;41(3):1094-100. doi: 10.3892/ijo.2012.1533. Epub 2012 Jun 26.
17. Premkumar Vummidi Giridhar, Holly M Funk, Catherine A Gallo et all. Interleukin-6 receptor enhances early colonization of the murine omentum by upregulation of a mannose family receptor, LY75, in ovarian tumor cells Clin Exp Metastasis. 2011 Dec;28(8):887-97. doi: 10.1007/s10585-011-9420-x. Epub 2011 Sep 2.
18. Jermaine Coward, Hagen Kulbe, Probir Chakravarty et all. Interleukin-6 as a therapeutic target in human ovarian cancer. Clin Cancer Res. 2011 Sep 15;17(18):6083-96. doi: 10.1158/1078-0432.CCR-11-0945. Epub 2011 Jul 27.
19. Michael S Anglesio, Joshy George, Hagen Kulbe, et all. IL6-STAT3-HIF signaling and therapeutic response to the angiogenesis inhibitor sunitinib in ovarian clear cell cancer Clin Cancer Res. 2011 Apr 15;17(8):2538-48. doi: 10.1158/1078-0432.CCR-10-3314. Epub 2011 Feb
20. Mário Fontes-Sousa, Helena Magalhães, Fernando Calais da Silva, Maria Joaquina Maurício. Stauffer's syndrome: A comprehensive review and proposed updated diagnostic criteria. Urol Oncol. 2018 Jul;36(7):321-326. doi: 10.1016/j.urolonc.2018.01.019. Epub 2018 Apr 12.

Copyright: © 2026 (CC BY 4.0) by the authors.

РЕТРОПЕРИТОНЕАЛНА ФОРМАЦИЯ: РЯДЪК СЛУЧАЙ НА БРОНХОГЕННА КИСТА.

ЕЛИНА ТОДОРОВА, ЦОНКА ЛУКАНОВА, ДИМИТРИЯ ВЪЛЧЕВА, СТЕФАН ЦЕНОВ. ИВЕЛИН ТАКОРОВ

Елина Тодорова1, Цонка Луканова1, Димитрия Вълчева1, Стефан Ценов1. Ивелин Такоров1
1 Първа клиника по коремна хирургия, Военномедицинска академия – София
E-mail: elina-todorova@hotmail.com

Keywords: бронхогенна киста; ретроперитонеално пространство; вродена аномалия на предното черво; адреналектомия

Увод: Ретроперитонеалната бронхогенна киста (РБК) е рядка вродена аномалия, произхождаща от остатъци на предното черво (foregut). Бронхогенните кисти се локализират типично в медиастинума, поради което ретроперитонеалното им разположение е необичайно. Образната находка е неспецифична, а предоперативната диагноза често е погрешна. Представяме случай на пациентка с десностранна ретроперитонеална формация.
Представяне на клиничен случай: Жена на 61 години постъпва с едномесечна болка в дясното подребрие. Компютърната томография (КТ) и магнитнорезонансната томография (МРТ) установяват овална формация 40 × 22 mm в дясното ретроперитонеално пространство, прилежаща към дясната надбъбречна жлеза и диафрагмата, с компресия върху долната куха вена. Първоначалната диагноза насочва към невробластом; поради трудната локализация пациентката е насочена за лапароскопски абдоминален достъп в клиниката след консултация с неврохирург.
Оперативната интервенция е затруднена поради близостта до долната куха вена и околните структури. Формацията е неразличима от дясната надбъбречна жлеза и е радикално отстранена заедно с адреналектомия. Следоперативният период протича без усложнения и пациентката е изписана на петия ден. Хистопатологичното изследване показва киста, покрита с висок цилиндричен/ресничест псевдомногореден епител с обширна десквамация; стената съдържа фиброзна тъкан с пролиферириращи гладкомускулни слоеве, мукус-секретиращи жлези и хиалинен хрущял — находка, потвърждаваща РБК. Шест месеца след операцията няма данни за рецидив.
Дискусия: РБК представлява диагностично предизвикателство, тъй като клиничната и образната картина са неспецифични и се припокриват с надбъбречни и неврогенни новообразувания. Окончателната диагноза е хистопатологична — характерен респираторен епител с гладка мускулатура, серомукозни жлези и хиалинен хрущял. Пълната ексцизия е едновременно диагностична и лечебна, като изключва малигнена трансформация и предотвратява усложнения като инфекция или компресия. В настоящия случай хирургичният подход следва стандартния протокол за РБК.
Заключение: Бронхогенните кисти в ретроперитонеалното пространство са рядка находка и трябва да се включват в диференциалната диагноза на ретроперитонеалните и надбъбречните формации. Пълната хирургична резекция осигурява дефинитивна диагноза и лечение с отлична прогноза.

Copyright: © 2026 (CC BY 4.0) by the authors.

RETROPERITONEAL MASS: A RARE CASE OF A BRONCHOGENIC CYST

Elina Todorova[1], Tsonka Loukanova[1], Dimitria Valcheva[1], Stefan Tsenov[1], Ivelin Takorov[1]
[1] First Clinic of Abdominal Surgery, Military Medical Academy, Sofia, Bulgaria
E-mail: *elina-todorova@hotmail.com*

Keywords: bronchogenic cyst; retroperitoneal space; congenital foregut anomaly; adrenalectomy

Introduction: Retroperitoneal bronchogenic cyst (RBC) is a rare congenital anomaly arising from foregut remnants. Bronchogenic cysts are typically located in the mediastinum, making a retroperitoneal location unusual. Imaging findings are nonspecific, and the preoperative diagnosis is often incorrect. We present the case of a patient with a right-sided retroperitoneal mass.
Case report: A 61-year-old woman presented with a one-month history of right hypochondrial pain. Computed tomography (CT) and magnetic resonance imaging (MRI) identified an oval mass measuring 40 × 22 mm in the right retroperitoneal space, adjacent to the right adrenal gland and the diaphragm, and compressing the inferior vena cava. The initial diagnosis suggested a neuroblastoma; owing to the difficult localization, the patient was referred for a laparoscopic abdominal approach after a neurosurgery consultation.
The operation was complicated by the mass's proximity to the inferior vena cava and the surrounding tissues. As it was indistinguishable from the right adrenal gland, the mass was radically excised together with adrenalectomy. The postoperative course was uneventful, and the patient was discharged on the fifth day. Histopathological examination showed a cyst lined with tall columnar/ciliated pseudostratified epithelium with extensive desquamation; the wall contained fibrous tissue with proliferated smooth muscle layers, mucus-secreting glands, and hyaline cartilage — findings confirming an RBC. Six months after surgery there was no evidence of recurrence.
Discussion: RBC poses a diagnostic challenge, as the clinical and imaging features are nonspecific and overlap with adrenal and neurogenic neoplasms. The definitive diagnosis is histopathological — characteristic respiratory epithelium with smooth muscle, seromucous glands, and hyaline cartilage. Complete excision is both diagnostic and therapeutic, excluding malignant transformation and preventing complications such as infection or compression. In the present case, the surgical approach followed the standard protocol for RBC.
Conclusion: Bronchogenic cysts in the retroperitoneal space are a rare finding and should be included in the differential diagnosis of retroperitoneal and adrenal masses. Complete surgical resection provides a definitive diagnosis and treatment, with an excellent prognosis.

Copyright: © 2026 (CC BY 4.0) by the authors.

Увод

Бронхогенните кисти са доброкачествени вродени малформации, възникващи от аберантно вентрално пъпкуване на трахеобронхиалния зачатък на предното черво (foregut) [1,2]. Локализират се предимно интраторакално — в медиастинума (перикаринарно, паратрахеално, параезофагеално) в около 85% от случаите, а по-рядко интрапулмонално [3]. Субдиафрагмалното им ретроперитонеално разположение е рядкост, документирана в спорадични клинични случай и малки серии [4]. В най-голямата серия от пациенти със субдиафрагмални бронхогенни кисти медианата на възрастта е 41 години с приблизително равно полово разпределение, а най-честата локализация е около лявата надбъбречна жлеза (около 36%), следвана от перипанкреасната област и кардията на стомаха [4]. За разлика от преобладаващата лявостранна изява представяме случай на десностранна ретроперитонеална бронхогенна киста (РБК).

Представяне на клиничен случай

Жена на 61 години постъпва с едномесечна анамнеза за тъпа болка в дясното подребрие. Физикалният статус е без значими отклонения. Лабораторните показатели (пълна кръвна картина, пълни биохимични изследвания) и туморните маркери (CEA, CA 19-9) са в референтни граници. Хормоналната оценка не установява данни за функциониращa надбъбречна лезия — пациентката е нормотензивна, без клинико-лабораторни белези за катехоламинов или кортикостероиден ексцес.

Компютърната томография (КТ) визуализира добре ограничена овална ретроперитонеална формация 40 × 42 mm в супрареналното пространство, интимно прилежаща към дясната надбъбречна жлеза и дясното краче на диафрагмата, с външна компресия на вена кава инфериор; съдържимото е с повишена (мекотъканна) плътност без съществено контрастно усилване (фигура 1). Магнитнорезонансната томография (МРТ) потвърждава лезията с изразен хиперинтензитет на Т2-секвенциите, съответстващ на протеинозно/муцинозно кистозно съдържимо, без солиден усилващ се компонент, съдова инвазия или интраспинално разпространение (фигура 2). Дясната надбъбречна жлеза е трудно отграничима от формацията и въз основа на образната картина е заподозрян невробластом.

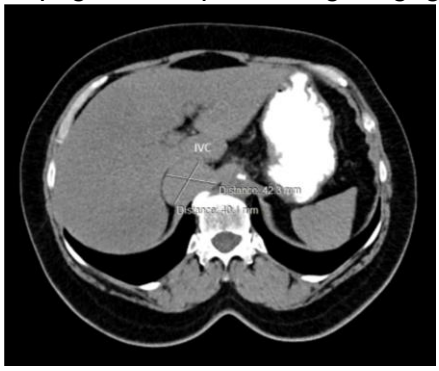

Фиг. 1 Контрастно усилена КТ — добре ограничена овална ретроперитонеална формация

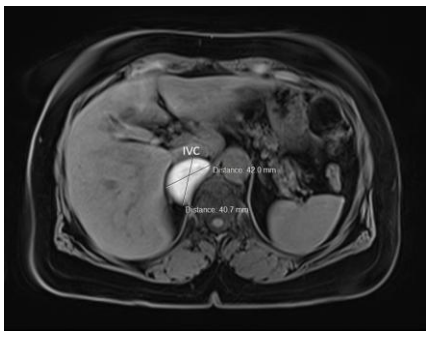

Фиг. 2 МРТ — изразен Т2-хиперинтензитет, съответстващ на муцинозно кистозно съдържимо, без солиден компонент

Посредством лапароскопски достъп след мобилизация на дясната флексура на дебелото черво и десния чернодробен лоб е обективизирано ретроперитонеално пространство вдясно. Интраоперативно формацията се установява плътно

Copyright: © 2026 (CC BY 4.0) by the authors.

стенодопирна към дясната надбъбречна жлеза, дясното краче на диафрагмата и вена кава инфериор, което налага прецизна дисекция по адвентицията на кавата (фигура 3). Поради невъзможност за отделяне от жлезата е извършена дясна адреналектомия en bloc с формацията. Възникналият дефект на диафрагмата е адаптиран и сутуриран първично (фигура 4). Препаратът е екстрахиран интактно. Интраоперативната кръвозагуба е минимална, без периоперативни усложнения. Следоперативният период протича гладко и пациентката е изписана на шестия следоперативен ден.



Фиг. 3 Интраоперативна снимка - ексцизия на формацията с дясна адреналецтомия

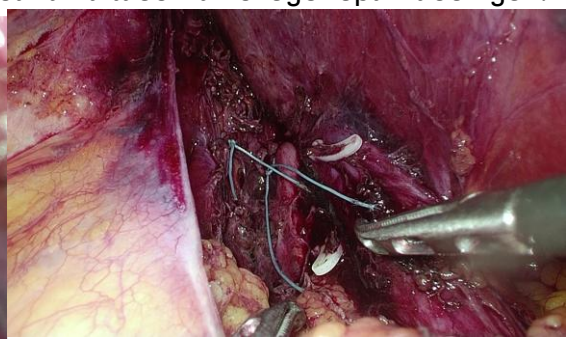

Фиг. 4 Интраоперативна снимка - затворен дефект на диафрагмата с нерезорбируем

Хистологичното изследване установява кистозна стена, покрита с висок цилиндричен до ресничест псевдомногореден (респираторен) епител с обширни зони на десквамация, подлежащ на фиброзна съединителнотъканна стена с пролиферащи гладкомускулни снопове, серомукозни жлези и острови от хиалинен хрущял. Липсват незрели тъканни елементи, клетъчна атипия и туморна некроза. Съчетанието от респираторен епител, гладка мускулатура, серомукозни жлези и — най-специфично — хиалинен хрущял е патогномонично за бронхогенна киста и я отграничава от метастатичен тератом, при който имунохистохимично се откриват ентерален епител с коекспресия на CDX-2, докато бронхогенната киста е CK7-позитивна и CDX-2-негативна [5,6].

Дискусия

Ретроперитонеалните бронхогенни кисти са редки аномалии на развитието на респираторната система, произхождащи от аберантни остатъци на предното черво в субдиафрагмалното пространство. Преобладаващата локализация е ретроперитоеумът вляво , докато десностранните РБК, какъвто е настоящият случай, са изключение.

Ембриологично бронхогенните кисти възникват между 4-та и 6-та гестационна седмица в резултат на абнормно вентрално пъпкуване на трахео-бронхиалния зачатък от примитивното предно черво [1,2]. Отделените ектопични зачатъци губят връзка с трахео-бронхиалното дърво и се развиват като затворени, покрити с респираторен епител кисти, съдържащи хрущял, гладка мускулатура и серомукозни жлези в стената си [7,8]. По правило те остават в медиастинума по хода на трахео-бронхиалната ос, но при ранно отделяне преди пълното затваряне на плевро-перитонеалните канали абнормно разположените зачатъци могат да мигрират каудално, увличани от развиващата се диафрагма и низходящото предно черво, и да достигнат ретроперитонеално пространство през диафрагмалните хиатуси. Тази

Copyright: © 2026 (CC BY 4.0) by the authors.

теория за ранна секвестрация и каудална миграция обяснява редките ретроперитонеални локализации, както и характерната им близост до крачетата на диафрагмата, хранопровода и надбъбречните жлези [4,9]. Точната патогенеза обаче остава неизяснена.

Точната предоперативна диагноза практически е трудно постижима поради неспецифичната клинична и образна картина. Значителна част от РБК са асимптомни и се откриват инцидентно; симптоматичните случаи най-често се проявяват с тежест или болка в съответния коремен квадрант, а по-рядко с компресия на съседни структури [4,9]. КТ е предпочитаният предоперативен образен метод. Поради муцинозно съдържимо плътността на РБК нерядко е висока и лезията имитира солидна маса, което подвежда диагнозата; контрастно усилената КТ и МРТ (изразен Т2-хиперинтензитет, без усилване) разкриват истинската кистозна природа [5,10]. Полезни диференциращи белези спрямо надбъбречните и неврогенните новообразувания са визуализирането на интактна, отделна надбъбречна жлеза, добре ограничена пара-адренална лезия с хомогенно съдържимо и липса на съществено усилване; за разлика от това невробластомът е солиден, хетерогенен, често с калцификати, съдов енкейсмент и възможно интраспинално разпространение. В настоящия случай именно припокриващите се образни белези насочиха погрешно към невробластом. Диференциалната диагноза на ретроперитонеалните кистозни лезии остава широка — лимфангиом, муцинозен цистаденом, зрял тератом, епидермоидна/каудална киста, лейомиосарком, псевдокиста, лимфоцеле и хематом [9,11]. Следва да се подчертае, че РБК не е изключително педиатрична патология и трябва да се разглежда в диференциалната диагноза на ретроперитонеалната формация и при възрастни.

Дефинитивната диагноза е хистологична и се основава на характерния респираторен епител с подлежаща гладка мускулатура, серо-мукозни жлези и хиалинен хрущял, както при представената пациентка [7,8]. Радикалната хирургична ексцизия има едновременно диагностична и терапевтична стойност: осигурява хистологична верификация, изключва малигнена трансформация и предотвратява усложнения като инфекция, интракистозен кръвоизлив или компресия на съседни структури [12,13]. Публикуваните серии подкрепят техническата осъществимост и безопасност на лапароскопската и робот-асистираната резекция дори при лезии, интимно свързани с надбъбречната жлеза и магистралните съдове, като през последното десетилетие се очертава ясна тенденция към предпочитане на минимално инвазивния достъп поради по-малка следоперативна болка, по-кратък болничен престой и по-бързо възстановяване [14,15]. Когато формацията е неотделима от надбъбречната жлеза, както в настоящия случай, en bloc адреналектомията е оправдана за постигане на радикалност и избягване на руптура на кистата. Пълната ексцизия е препоръчителна дори при асимптомни лезии, предвид непредвидимата еволюция и риска от последващи усложнения и — макар и рядко (около 0,7%) — малигнена трансформация [13,16]. Дългосрочната прогноза след радикална резекция е отлична, без съобщени рецидиви в наличната литература [4].

Заключение

Ретроперитонеалните бронхогенни кисти са рядка патология, особено при десностранна локализация. Методът на избор е радикалната хирургична ексцизия с предпочитание към лапароскопския достъп, който осигурява дефинитивна диагноза и лечение с отлична прогноза.

Copyright: © 2026 (CC BY 4.0) by the authors.

Библиография

1. Altieri MS, Zheng R, Pryor AD, et al. Esophageal bronchogenic cyst and review of the literature. Surg Endosc. 2015;29(10):3010–5.
2. Mandelkern TF, Gebara NY, Panko L, Scholz S. A toddler with grunting and an abnormal gait. Pediatr Rev. 2025;46(11).
3. Congenital lesions of the lung. American Academy of Pediatrics; 2016.
4. Xiao J, Zhang X, Zhou H, et al. Subdiaphragmatic bronchogenic cysts: case series and literature review. Front Med (Lausanne). 2022;9:920996.
5. Hu BY, Yu H, Shen J. A retroperitoneal bronchogenic cyst clinically mimicking an adrenal mass: three case reports and a literature review. J Int Med Res. 2022;50(1).
6. Roma A, Varsegi M, Magi-Galluzzi C, Ulbright T, Zhou M. The distinction of bronchogenic cyst from metastatic testicular teratoma: a light microscopic and immunohistochemical study. Am J Clin Pathol. 2008;130(2):265–73.
7. Gerber TS, Porubsky S. Benign lesions of the mediastinum. Histopathology. 2024;84(1).
8. St-Georges R, Deslauriers J, Duranceau A, et al. Clinical spectrum of bronchogenic cysts of the mediastinum and lung in the adult. Ann Thorac Surg. 1991;52(1):6–13.
9. Xiang S, Hao J, Zong X, et al. Case report: retroperitoneal bronchogenic cyst mimicking adrenal mass: clinical implications and comprehensive literature analysis. Front Oncol. 2025.
10. Perry KD, Cheng NL, Eberts P, Yang J. Ciliated cells in abdominal or pelvic fine needle aspirations: a case report and review of the literature. Diagn Cytopathol. 2013;41(2):166–70.
11. Tong HX, Liu WS, Jiang Y, et al. Giant retroperitoneal bronchogenic cyst mimicking a cystic teratoma: a case report. Oncol Lett. 2015;9(6):2751–4.
12. Inaba K, Sakurai Y, Umeki Y, et al. Laparoscopic excision of subdiaphragmatic bronchogenic cyst occurring in the retroperitoneum: report of a case. Surg Laparosc Endosc Percutan Tech. 2010;20(6):e199–202.
13. Patel SR, Meeker DP, Biscotti CV, Kirby TJ, Rice TW. Presentation and management of bronchogenic cysts in the adult. Chest. 1994;106(1):79–85.
14. Li H, Xu J, Feng Q, Cai Z, Li J. Case report: the safety of laparoscopic surgery for the retroperitoneal bronchogenic cyst. Front Oncol. 2022;12:952036.
15. Fievet L, Gossot D, de Lesquen H, et al. Resection of bronchogenic cysts in symptomatic versus asymptomatic patients: an outcome analysis. Ann Thorac Surg. 2021;112(5):1601–7.
16. Kirmani B, Kirmani B, Sogliani F. Should asymptomatic bronchogenic cysts in adults be treated conservatively or with surgery? Interact Cardiovasc Thorac Surg. 2010;11(5):649–59.

Copyright: © 2026 (CC BY 4.0) by the authors.

КАПСУЛИРАНА МЕЗЕНТЕРИАЛНА СТЕАТОНЕКРОЗА И ПЕРИТОНЕАЛНА ИНКЛУЗИОННА КИСТА – ДИАГНОСТИЧНИ И ХИРУРГИЧНИ ПРЕДИЗВИКАТЕЛСТВА.

ЙОРДАН КОЛЕВ, ГЕОРГИ ПОПИВАНОВ, МАРИНА КОНАКЧИЕВА, БОРЯНА ИЛЧЕВА, НЕДКО ИВАНОВ, ВЕНЦИСЛАВ МУТАФЧИЙСКИ

Йордан Колев1, Георги Попиванов2, Марина Конакчиева3, Боряна Илчева4, Недко Иванов5, Венцислав Мутафчийски2
1. Катедра по хирургия, Военномедицинска академия, София;
2. Катедра по гастроентерология и хепатология, Военномедицинска академия;
3. Катедра по патология, Военномедицинска академия, София;
4. Катедра по образна диагностика, Военномедицинска академия, София
Keywords: тумори на мезентериум, капсулирана мастна некроза, инклузионна киста

Въведение: Мезентериалните тумори представляват хетерогенна група лезии с неопластичен, възпалителен или дегенеративен произход. Тяхната рядкост и разнообразие често затрудняват предоперативната диагноза, а анатомичните взаимоотношения с околните органи представляват хирургично предизвикателство. Някои лезии са коремна изява на системни заболявания или атипични инфекции, при които агресивната хирургична намеса носи рискове, а консервативното поведение е за предпочитане.
Описание на клиничните случаи.
Случай 1: Представя се 67-годишна жена със спорадична коремна болка, насочена с работна диагноза „мезентериален лейомиом" при проведено КТ изследване в амбулаторни условия. При ревизия на образното изследване се установи добре отграничена формация с плътна неравномерна периферия, фиброзен състав, централни мастно-еквивалентни участъци и периферни вкалцявания. Наблюдава се повишаване на плътността в късната постконтрастна фаза и промяна в позицията на лезията спрямо мотилитета на тънкочревните бримки. Описаната находка е интерпретирана като капсулирана мастна некроза, но поради невъзможността да се изключи липосарком бе предприета лапароскопия. Извърши се пълна ексцизия на белезникава, плътна лезия от мезентериума на йеюнума. Хистопатологично се потвърди капсулирана стеатонекроза. Следоперативният период протече гладко и пациентката бе изписана на следващия ден.
Случай 2: Представя се 44-годишен мъж с 3-месечна давност на тежест в дясното подребрие и десния долен коремен квадрант. Проведената контрастна КТ демонстрира голяма кистична лезия под десния бъбрек (размери 137/112/129 mm), оказваща компресия върху v. cava inferior и разположена дорзално спрямо десния уретер. Извърши се лапаротомия, маньовър на Cattell-Braasch с мобилизация на колон асценденс и флексура хепатика и тотална ексцизия на кистата. Патоморфологичният резултат установи перитонеална инклузионна киста с изразено хронично възпаление и фиброза. Постоперативно пациентът повиши температура до 39 градуса на шести следоперативен ден, без други оплаквания, при което беше хоспитализиран отново в клиниката, приложи се антибиотична и антипиретична терапия след което пациентът се изписа трайно афебрилен, без оплаквания.
Заключение: Точната предоперативна диагноза на мезентериалните тумори е от съществено значение за избора на лечебно поведение. Хирургичната намеса е показана при повечето симптоматични солидни и кистични лезии. При капсулирана

Copyright: © 2026 (CC BY 4.0) by the authors.

мезентериална стеатонекроза е възможно консервативно наблюдение поради тенденция към спонтанна резорбция, но при наличие на диагностична несигурност и съмнение за липосарком, хирургичната ексцизия остава метод на избор.

CAPSULATED MESENTERIC STEATONECROSIS AND PERITONEAL INCLUSION CYST – DIAGNOSTIC AND SURGICAL CHALLENGES

Yordan Kolev[1], Georgi Popivanov[2], Marina Konakchieva[3], Boriana Ilcheva[4], Nedko Ivanov[5], Ventsislav Mutafchijski[2]
[1]Department of Surgery, Military Medical Academy, Sofia;
[2]Department of Gastroenterology and Hepatology, Military Medical Academy;
[3]Department of Pathology, Military Medical Academy, Sofia;
[4]Department of Radiology, Military Medical Academy, Sofia
Keywords: Mesenteric tumors, capsulated fat necrosis, peritoneal inclusion cyst

Introduction: Mesenteric tumors represent a heterogeneous group of lesions with neoplastic, inflammatory, or degenerative origins. Their rarity and diversity often complicate preoperative diagnosis, while anatomical relationships with surrounding organs pose surgical challenges. Some lesions may be abdominal manifestations of systemic diseases or atypical infections, where aggressive surgical intervention carries risks, making conservative management preferable.
Clinical Case Descriptions:
Case 1: A 67-year-old woman presented with sporadic abdominal pain, referred with a working diagnosis of "mesenteric leiomyoma" following outpatient CT imaging. A review of the imaging revealed a well-defined formation with an irregular fibrous perimeter, central fat-equivalent areas, and peripheral calcifications. There was an increase in density during the late post-contrast phase and a change in the lesion's position concerning the motility of the small intestinal loops. The finding was interpreted as capsulated fat necrosis; however, due to the inability to rule out liposarcoma, a laparoscopy was performed. A complete excision of a whitish, firm lesion from the mesentery of the jejunum was carried out. Histopathological analysis confirmed capsulated steatonecrosis. The postoperative period was uneventful, and the patient was discharged the next day.
Case 2: A 44-year-old man presented with a three-month history of heaviness in the right upper quadrant and right lower abdomen. The conducted contrast CT revealed a large cystic lesion beneath the right kidney (measuring 137/112/129 mm), compressing the inferior vena cava and located dorsally to the right ureter. An exploratory laparotomy was performed, including a Cattell-Braasch maneuver to mobilize the ascending colon and hepatic flexure, followed by total excision of the cyst. The pathological result identified a peritoneal inclusion cyst with pronounced chronic inflammation and fibrosis. Postoperatively, the patient developed a fever of 39 degrees on the sixth postoperative day, without other complaints, leading to readmission to the clinic. Antibiotic and antipyretic therapy was administered, and the patient was ultimately discharged afebrile and without complaints.
Conclusion: Accurate preoperative diagnosis of mesenteric tumors is crucial for determining the appropriate course of treatment. Surgical intervention is indicated for most symptomatic solid and cystic lesions. In cases of capsulated mesenteric steatonecrosis, conservative observation may be possible due to a tendency for spontaneous resorption; however, when there is diagnostic uncertainty and suspicion of liposarcoma, surgical excision remains the method of choice.

Copyright: © 2026 (CC BY 4.0) by the authors.

МИНИИНВАЗИВНА АДРЕНАЛЕКТОМИЯ – ОПИТ ОТ ЕДИН ЦЕНТЪР.

ЙОРДАН ДОБРЕВ, РОСЕН ДИМОВ, ГАНЧО КОСТОВ

Йордан Добрев 1, Росен Димов 2, Ганчо Костов 3
1.„Медицински университет" Пловдив, УМБАЛ „Каспела";
2. „Медицински университет" Пловдив-Катедра специална хирургия, УМБАЛ „Каспела";
3 „Медицински университет" Пловдив, Медицински симулационен и тренировъчен център, УМБАЛ „Каспела"
E-mail: dobrevyordan12@gmail.com

Keywords: надбъбречни жлези, минивазивно лечение, усложнения

Увод: Миниинвазивното лечение на туморите на надбъбречните жлези се определя като безопасен метод, независимо от техния хистологичен вариант, големина и хормонална активност.
Цел: Да осъществим ретроспективен клиничен анализ на резултатите от 5-годишния ни опит в миниинвазивното хирургично лечение на пациентите с тумори на надбъбречните жлези.
Материали и методи: Между Януари 2020г и Август 2026 г в клиниката по Хирургия на УМБАЛ Каспела, са осъществени n=55 мининвазивни трансперитонеални адреналектомии. Половото разпределение е както следва n=13 (24%) мъже и n=42 (76%) жени. Предоперативно при всички са изследвани нива на таргетни хормони, образни изследвания (ЕХО,КАТ или ЯМР), както и консултация с ендокринолог
Резултати: По вид оперативните намеси са n= 35 (60%) левостранни, от които n=1 съчетана със спленектомия, n=21 (36%) десностранни и n=2 (3%) двустранни. От тях 54 (98%) от случаите бяха извършени миниинвазивно, като при 39 (71%) лапароскопски и 16 (29%) робот- асистирани адреналектомии. В нито един случай не се наблюдава необходимост от конверсия. Средното оперативно време, интраоперативната кръвозагуба, болничен престой, както и времето за вертикализация на пациентите бяха респективно 90мин, 30мл., 6,9 дни и 25,8ч. При n=46 (84%) от пациентите не се наблюдаваха следоперативни усложнения. При n=9 (16%) от пациентите се наблюдаваха следоперативни усложнения, от които при n=2 (3%) се наблюдава следоперативна хеморагия до 48ч, която бе третирана с последваща релапароскопия и дефинитивна хемостаза, при n=4 (13%) бе регистриран следоператиен транзиторен хипоглюкокортицизъм. Не се регистрираха раневи усложнения.
Заключение: Трансперитонеалната миниинвазивна адреналектомия е безопасен метод за менажиране на туморите на надбъбречните жлези, характеризиращ се с ниска честота на усложнения и ранно възстановяване.

Copyright: © 2026 (CC BY 4.0) by the authors.

Minimally Invasive Adrenalectomy – One Center Experience

Yordan Dobrev[1], Rosen Dimov[2], Gancho Kostov[3]
[1]Medical University of Plovdiv, University Hospital "Kaspela";
[2]Medical University of Plovdiv - Department of Specialized Surgery, University Hospital "Kaspela";
[3]Medical University of Plovdiv, Medical Simulation and Training Center, University Hospital "Kaspela"
E-mail: dobrevyordan12@gmail.com

Keywords: Adrenal glands, minimally invasive treatment, complications

Introduction: Minimally invasive surgery is considered as a safe approach for the treatment of adrenal tumors, regardless of their histological characteristics, size, or hormonal activity.
Objective: To perform a retrospective analysis of the outcomes of our five-year experience with minimally invasive surgical treatment of patients with adrenal tumors.
Materials and Methods: Between January 2020 and August 2026, a total of 55 patients, including 13 (24%) men and 42 (76%) women, underwent transperitoneal minimally invasive adrenalectomy at the Department of Surgery, UMBAL "Kaspela," Plovdiv. Preoperatively, all patients underwent assessment of relevant hormone levels and imaging evaluation by computed tomography (CT) or magnetic resonance imaging (MRI).
Results: During the study period, 35 (60%) left-sided adrenalectomies, including one combined adrenalectomy with splenectomy, 21 (36%) right-sided adrenalectomies, and 2 (3%) bilateral adrenalectomies were performed. A total of 54 (98%) procedures were completed using a minimally invasive approach, including 39 (71%) laparoscopic and 16 (29%) robot-assisted adrenalectomies. No conversion to open surgery was required due to intraoperative complications. Mean operative time, intraoperative blood loss, mean hospital stay, and time to discharge were 90 minutes, 30 mL, 6.9 days, and 25.8 hours, respectively. No postoperative complications were observed in 46 (84%) patients. Postoperative complications occurred in 9 (16%) patients, including postoperative hemorrhage within 48 hours in 2 (3%) cases, requiring relaparoscopic exploration and definitive hemostasis. Transient postoperative hypocorticism was observed in 4 (13%) patients. No surgical-site infections were reported.
Conclusion: Transperitoneal minimally invasive adrenalectomy is a safe and effective approach for the surgical treatment of adrenal tumors, associated with a low rate of postoperative complications.

Copyright: © 2026 (CC BY 4.0) by the authors.

РЕЦИДИВИРАЩА РЕТРОПЕРИТОНЕАЛНА ПСЕВДОКИСТА С ОБСТРУКТИВНА УРОПАТИЯ – РЯДКА ПРОЯВА НА АКТИНОМИКОЗА: КЛИНИЧЕН СЛУЧАЙ И ФОКУСИРАН ОБЗОР.

ПАВЕЛ ДИМИТРОВ, ВЕСЕЛИН ИВАНОВ, КИРИЕН КЬОСЕВ, ГЕОРГИ ПОПИВАНОВ

Павел Димитров1 Веселин Иванов1 Кириен Кьосев1 Георги Попиванов1
1 Военномедицинска Академия – София
E-mail: paveldimitrov9703@gmail.com

Keywords: актиномикоза; ретроперитонеум; псевдокиста

Увод: Ретроперитонеалната актиномикоза е изключително рядка патология и няма специфични клинични или образни белези. Тя може да имитира неоплазма, фиброза, абсцес или кистична формация. При неразпозната етиология изолираното хирургично лечение може да бъде последвано от рецидив. Представяме необичайна псевдокистична форма и фокусиран литературен обзор.
Клиничен случай: Мъж на 79 години е приет с рецидивираща дясна инфраренална ретроперитонеална псевдокиста след лапароскопска фенестрация и дренаж. Компютърната томография показва компресия на долната празна вена и десния уретер с изразена хидронефроза. След уретерално стентиране е извършена лапаротомия. Установена е формация 10×12 cm до m. psoas и са евакуирани 400 ml ексудат и капсулата е субтотално ексцизирана. Хистологично се установява фиброзна псевдокиста с гнойно-некротично възпаление и колонии, морфологично съответстващи на актиномицети. В ранния следоперативен период възниква нов рецидив - десен субренален ретроперитонеален абсцес, дрениран перкутанно. Проведен е тримесечен курс с перорален амоксицилин. Контролната компютърна томография показва пълна регресия на заболяването.
Дискусия: Извършено е структурирано търсене в PubMed/MEDLINE, Embase, Scopus и Web of Science без езикови ограничения и с преглед на библиографиите. За периода 2001—август 2026 г. са включени 25 публикации, съдържащи 26 индивидуално документирани случая на хистологично и/или микробиологично потвърдена актиномикоза с доминиращо ретроперитонеално или илиопсоасно засягане. Данните са ограничени и хетерогенни. Преобладават масообразуващи, абсцедиращи и фиброзиращи форми. Диагнозата най-често е поставена хистологично, а културалното доказване често липсва. Описани са отделни случаи с хидронефроза, уретерна обструкция или рецидивиращ ретроперитонеален абсцес, но рецидивиращата псевдокистична форма е изключително необичайна. Български обзор за 1993—2024 г. установява 36 случая, включително 15 абдоминални, без доминиращо ретроперитонеално засягане. По наличните данни настоящият случай е първият документиран в България.
Заключение: Ретроперитонеалната актиномикоза трябва да се обсъжда при рецидивираща кистична или абсцесна формация. Хистологичната диагноза, контролът на инфекциозното огнище и продължителната антибиотична терапия могат да осигурят пълна регресия и да предотвратят ненужно радикални интервенции.

Copyright: © 2026 (CC BY 4.0) by the authors.

RECURRENT RETROPERITONEAL PSEUDOCYST WITH OBSTRUCTIVE UROPATHY — A RARE MANIFESTATION OF ACTINOMYCOSIS: A CLINICAL CASE AND FOCUSED REVIEW

Pavel Dimitrov[1], Veselin Ivanov[1], Kirien Kyosev[1], Georgi Popivanov[1]
Military Medical Academy – Sofia
E-mail: *paveldimitrov9703@gmail.com*

Keywords: Actinomycosis; retroperitoneum; pseudocyst
Introduction: Retroperitoneal actinomycosis is an exceedingly rare pathology with no specific clinical or imaging features. It can mimic a neoplasm, fibrosis, abscess, or cystic formation. When the etiology is unrecognized, isolated surgical treatment may lead to recurrence. We present an unusual pseudocystic form along with a focused literature review.
Clinical Case: A 79-year-old man was admitted with a recurrent right infrarenal retroperitoneal pseudocyst following laparoscopic fenestration and drainage. Computed tomography revealed compression of the inferior vena cava and right ureter with significant hydronephrosis. After ureteral stenting, a laparotomy was performed, revealing a 10×12 cm mass adjacent to the psoas muscle. Four hundred milliliters of exudate were evacuated, and the capsule was subtotally excised. Histological examination confirmed a fibrous pseudocyst with necrotizing inflammation and colonies morphologically consistent with actinomycetes. In the early postoperative period, a new recurrence occurred – a right subrenal retroperitoneal abscess, which was drained percutaneously. A three-month course of oral amoxicillin was administered, and follow-up CT showed complete regression of the disease.
Discussion: A structured search was conducted in PubMed/MEDLINE, Embase, Scopus, and Web of Science without language restrictions, reviewing bibliographies. From 2001 to August 2026, 25 publications were included, documenting 26 individual cases of histologically and/or microbiologically confirmed actinomycosis with predominant retroperitoneal or iliopsoas involvement. The available data are limited and heterogeneous, with predominance of mass-forming, abscessing, and fibrosing forms. Diagnosis is most often made histologically, while cultural confirmation is frequently absent. Individual cases with hydronephrosis, ureteral obstruction, or recurrent retroperitoneal abscesses have been described, but the recurrent pseudocystic form is exceptionally uncommon. A Bulgarian review from 1993 to 2024 identified 36 cases, including 15 abdominal ones, without predominant retroperitoneal involvement. Based on available data, this case appears to be the first documented instance in Bulgaria.
Conclusion: Retroperitoneal actinomycosis should be considered in the differential diagnosis of recurrent cystic or abscess-like formations. Histological diagnosis, control of the infectious focus, and prolonged antibiotic therapy may ensure complete regression and prevent unnecessary radical interventions.

Copyright: © 2026 (CC BY 4.0) by the authors.

Въведение

Актиномикозата е рядка, хронично протичаща бактериална инфекция, причинена от анаеробни или микроаерофилни грам-положителни бактерии от род Actinomyces. Те са част от нормалната микрофлора на орофаринкса, стомашно-чревния и женския генитален тракт. Заболяване възниква при нарушаване на лигавичната бариера вследствие на операция, възпаление, травма или чуждо тяло [1]. Абдоминалната форма се характеризира с гнойно-грануломатозно възпаление, фиброза и инфилтративно разпространение. Неспецифичната клинична и образна картина може да наподобява неоплазма, възпалително заболяване или абсцес. Поради това диагнозата нерядко се поставя едва след хирургична интервенция [2]. Ретроперитонеалното и илиопсоасното засягане са особено редки. Те се проявяват предимно с инфилтративни маси, фиброзиращи изменения или абсцеси, понякога придружени от уретерна обструкция и хидронефроза [3,4]. Псевдокистичната форма е необичайна. При неразпозната инфекциозна етиология изолираното хирургично лечение може да бъде последвано от рецидив. Представяме случай на хистологично и културелно потвърдена ретроперитонеална актиномикоза, протекла като рецидивираща псевдокиста с обструктивна уропатия, и фокусиран обзор на сходните случаи в световната литература.

Представяне на клиничен случай

Мъж на 79 години със захарен диабет тип 2, артериална хипертония и хронично бъбречно заболяване постъпва с периодични коремни болки, подуване, гадене и нарушена дефекация. Шест месеца по-рано в друго лечебно заведение е извършена лапароскопска фенестрация и дренаж на дясна ретроперитонеална псевдокиста, последвана от рецидив. Лабораторните изследвания показват левкоцитоза 15,61 × 10^9/l, С-реактивен протеин 263,99 mg/l и серумен креатинин 162 μmol/l. Компютърната томография установява дясна инфраренална ретроперитонеална формация, компресираща долната празна вена и десния уретер, водеща до изразена хидронефроза (фиг. 1).

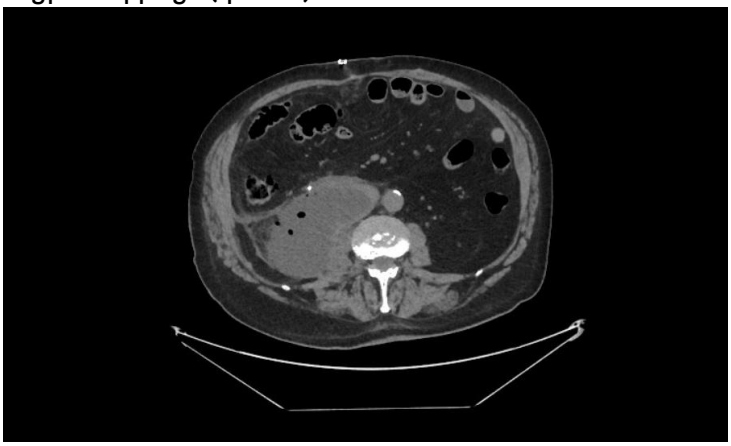

Фигура 1. Аксиален КТ образ при първоначалното постъпване в клиниката (15.05.2026 г.), показващ дясната инфраренална ретроперитонеална формация.

След ендоскопско стентиране на десния уретер е преминато към оперативна интервенция. След мобилизация на цекума, възходящото ободно черво и чернодробната флексура е установена кистична формация с размери 10 × 12 cm. Тя достига до m. psoas и обхваща плътно долната празна вена, без съдова инфилтрация.

Copyright: © 2026 (CC BY 4.0) by the authors.

Евакуирани са приблизително 400 ml мътен ексудат с неприятна миризма. Извършени са субтотална ексцизия на капсулата и дренаж на остатъчната кухина (фиг. 2).

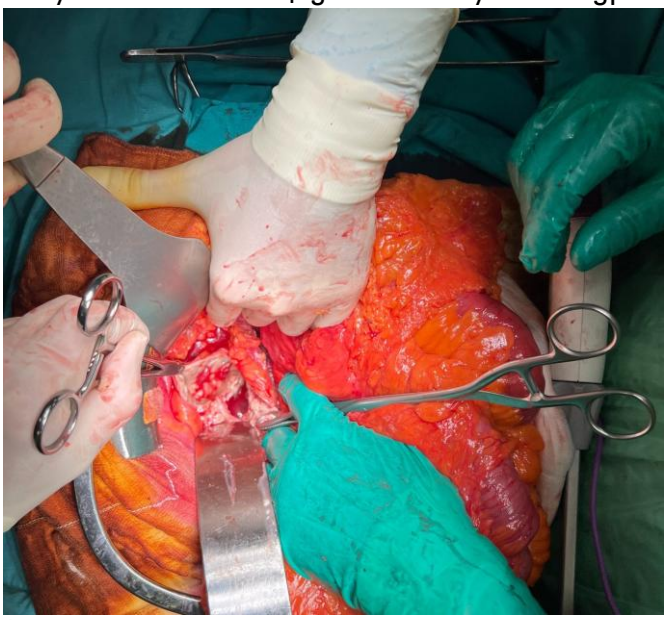

Фигура 2. Интраоперативен изглед на отворената ретроперитонеална кухина.

След първоначално подобрение пациентът е изписан, но четири дни по-късно постъпва повторно с коремна болка и фебрилитет. С-реактивният протеин е 263,67 mg/l. Компютърната томография установява дясна субренална ретроперитонеална абсцесна колекция с размери 120 × 53 × 66 mm, въздушни включвания и персистираща хидронефроза (фиг. 3).

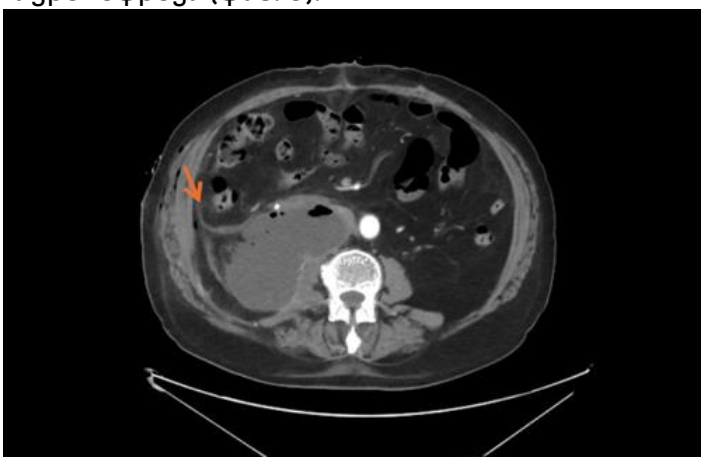

Фигура 3. Аксиален КТ образ при повторното постъпване (20.05.2026 г.), показващ рецидивиралата дясна ретроперитонеална абсцесна колекция с въздушни включвания.

Хистологичното изследване на ексцизираната капсула установява фиброзна псевдокиста с гнойно-некротично възпаление, грануляционна тъкан, гигантски клетки тип „чуждо тяло" и колонии, морфологично съответстващи на актиномицети. Първоначално абсцесната колекция е дренирана под ехографски контрол чрез поставяне на абдоминален дрен. Поради персистиране на колекцията на втори етап е поставен перкутанен дрен тип pigtail, отново под ехографски контрол. От първоначалния оперативен ексудат е изолиран Enterococcus faecalis, а при послед-

Copyright: © 2026 (CC BY 4.0) by the authors.

ващото микробиологично изследване са установени Staphylococcus haemolyticus и Actinomyces spp., с което диагнозата е потвърдена и културелно (фиг. 4).



Фигура 4. Външен изглед след последователното поставяне на абдоминален и pigtail дрен под ехографски контрол.

След осигуряване на адекватен дренаж е проведено целенасочено лечение с амоксицилин 1 g перорално през 8 часа в продължение на три месеца. Контролната компютърна томография след приключване на терапията показва пълна регресия на ретроперитонеалната колекция (фиг. 5).

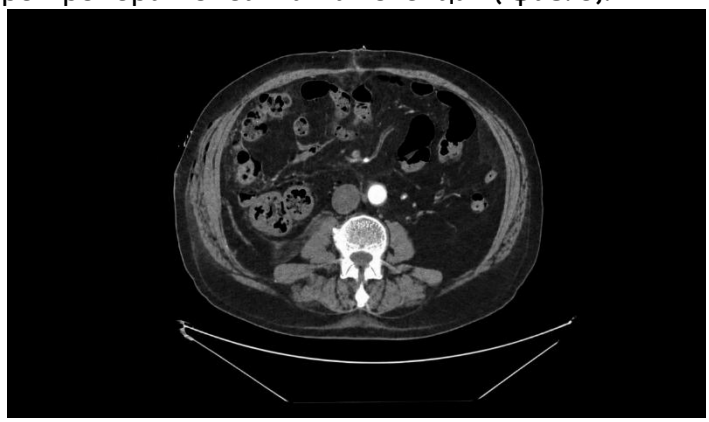

Фигура 5. Аксиална томография показваща пълната регресия на ретроперитонеална-та колекция.

Дискусия

Фокусираният обзор обхваща 25 публикации с 26 индивидуално документирани случая на ретроперитонеална или илиопсоасна актиномикоза, публикувани между 2001 г. и август 2026 г. Търсенето е проведено в PubMed/MEDLINE, Embase, Scopus и Web of Science, без езикови ограничения и с допълнителен преглед на библиографиите. Наличните данни произхождат предимно от единични случаи и малки серии. Тяхната хетерогенност ограничава възможността за извеждане на единен диагностичен и терапевтичен подход.

Систематичен обзор на абдоминалната актиномикоза обобщава 406 пациенти от 221 публикации. Най-често са засегнати коремната стена, дебелото черво и апендиксът [5]. Доминиращото ретроперитонеално засягане е значително по-необичайно. Описаните случаи най-често протичат като инфилтративна маса, абсцес или фиброзиращ процес, нерядко първоначално интерпретирани като злокачествено заболяване [3,6–8]. Документирани са също бъбречна актиномикоза с ретроперитонеален абсцес [9] и абсцедираща ретроперитонеална инфекция след

Copyright: © 2026 (CC BY 4.0) by the authors.

урогинекологична операция [10]. Представеният случай се различава с рецидивираща псевдокистична форма. Съчетанието от плътна фиброзна капсула, гнойно-некротично съдържимо и повторна поява след хирургично лечение показва, че привидно кистичната морфология може да прикрива персистираща инфекция.

Развитието на абдоминална актиномикоза обикновено е свързано с нарушаване на лигавичната бариера вследствие на операция, възпаление, травма или чуждо тяло [1,2]. Сред ретроперитонеалните форми са описани случаи, асоциирани със задържани жлъчни конкременти и обструктивна уролитиаза [6,7]. При настоящия пациент захарният диабет и предходните интервенции представляват възможни предразполагащи фактори. Първичният инфекциозен източник обаче не е установен.

Уретерната обструкция и хидронефрозата допълнително усложняват диагностиката и лечението. В литературата са описани рецидивиращи ретроперитонеални инфекции с обструктивна уропатия [11], ретроперитонеална фиброза с ангажиране на пикочните пътища [12], фиброзираща форма без предшестваща употреба на песар[13] и уретерна обструкция, наложила реконструкция [14]. При тазова актиномикоза е документирано съчетание от псоасен абсцес, уретерна компресия и хидронефроза [15], а двустранно псоасно засягане е представено в отделен клиничен случай [4]. При настоящия пациент предоперативното стентиране осигурява уринарна декомпресия и улеснява идентификацията на уретера. Близостта на формацията до долната празна вена и m. psoas допълнително усложнява хирургичното поведение.

Диагнозата най-често се поставя хистологично след оперативна интервенция. Характерни находки са хроничното гнойно възпаление, фиброзата и колониите от нишковидни бактерии [1,3]. Културелното доказване изисква продължително анаеробно култивиране и често е затруднено от предходна антибиотична терапия или съпътстваща бактериална флора. Смесени инфекции са описани и при илиопсоасни актиномикотични абсцеси [16]. При настоящия пациент изолирането на Enterococcus faecalis и Staphylococcus haemolyticus от различни проби съответства на възможния полимикробен характер на инфекцията. Откриването на Actinomyces spp. при последващото микробиологично изследване, заедно с характерната хистологична картина, потвърждава диагнозата културелно и морфологично.

Лечението съчетава контрол на инфекциозното огнище и продължителна антибиотична терапия. Пеницилинът и амоксицилинът са основни терапевтични средства. Класически описваната продължителност е 6–12 месеца, но при адекватна хирургична обработка или ефективен дренаж лечението може да бъде съкратено до приблизително три месеца при клинично и образно проследяване [1]. Необходимост от ехографски насочен pigtail дренаж е описана и при актиномикотичен псоасен абсцес [17]. Повторният рецидив при представения пациент подчертава ограниченията на изолираното хирургично лечение при неразпозната инфекциозна етиология. Перкутанният дренаж, последван от тримесечен курс с амоксицилин, води до пълна образна регресия без необходимост от допълнителна радикална интервенция.

Български обзор за периода 1993–2024 г. установява 36 публикувани случая на актиномикоза, включително 15 с абдоминална локализация, без доминиращо ретроперитонеално засягане [18]. По наличните данни настоящият случай е първият документиран в България и разширява познатия клиничен спектър на заболяването с необичайна рецидивираща псевдокистична форма.

Copyright: © 2026 (CC BY 4.0) by the authors.

Заключение
Ретроперитонеалната актиномикоза трябва да се включва в диференциалната диагноза на рецидивиращи псевдокистични или абсцесни формации, особено при персистиране въпреки хирургично лечение. Хистологичното изследване и целенасочената микробиологична диагностика позволяват разпознаване на инфекциозната етиология. Адекватният дренаж и продължителната антибиотична терапия могат да доведат до пълна регресия и да предотвратят повторни или ненужно радикални интервенции. По наличните данни представеният случай е първият документиран в България с доминиращо ретроперитонеално засягане.

Introduction
Actinomycosis is a rare, chronic bacterial infection caused by anaerobic or microaerophilic Gram-positive bacteria of the genus Actinomyces. They are part of the normal microbiota of the oropharynx, gastrointestinal tract, and female genital tract. Infection develops when the mucosal barrier is disrupted by surgery, inflammation, trauma, or a foreign body [1]. The abdominal form is characterised by suppurative granulomatous inflammation, fibrosis, and infiltrative spread. Its non-specific clinical and radiological presentation may mimic a neoplasm, inflammatory disease, or abscess. Consequently, the diagnosis is often established only after surgical intervention [2]. Retroperitoneal and iliopsoas involvement is particularly rare. It most commonly presents as infiltrative masses, fibrotic lesions, or abscesses, sometimes accompanied by ureteral obstruction and hydronephrosis [3,4]. The pseudocystic form is unusual. When the infectious aetiology is not recognised, surgery alone may be followed by recurrence. We present a histologically and culture-confirmed case of retroperitoneal actinomycosis manifesting as a recurrent pseudocyst with obstructive uropathy, together with a focused review of similar cases in the international literature.

Case presentation
A 79-year-old man with type 2 diabetes mellitus, arterial hypertension, and chronic kidney disease was admitted with intermittent abdominal pain, bloating, nausea, and altered bowel habits. Six months earlier, at another institution, he had undergone laparoscopic fenestration and drainage of a right retroperitoneal pseudocyst, followed by recurrence. Laboratory tests showed leukocytosis of 15.61 × 10^9/L, a C-reactive protein level of 263.99 mg/L, and a serum creatinine level of 162 µmol/L. Computed tomography demonstrated a right infrarenal retroperitoneal lesion compressing the inferior vena cava and right ureter, resulting in marked hydronephrosis (Fig. 1).

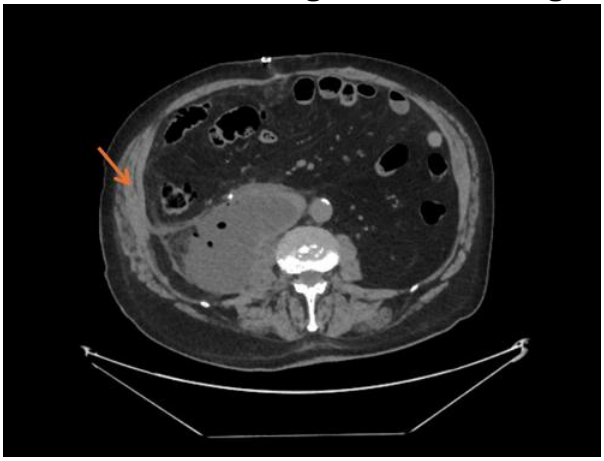

Figure 1. Axial CT image at the initial admission to our department (15 May 2026), showing the right infrarenal retroperitoneal lesion.

Copyright: © 2026 (CC BY 4.0) by the authors.

Following endoscopic stenting of the right ureter, surgical intervention was undertaken. After mobilisation of the caecum, ascending colon, and hepatic flexure, a 10 × 12 cm cystic lesion was identified. It extended to the m. psoas and densely encased the inferior vena cava, without vascular infiltration. Approximately 400 mL of turbid, foul-smelling exudate was evacuated. Subtotal excision of the capsule and drainage of the residual cavity were performed (Fig. 2).

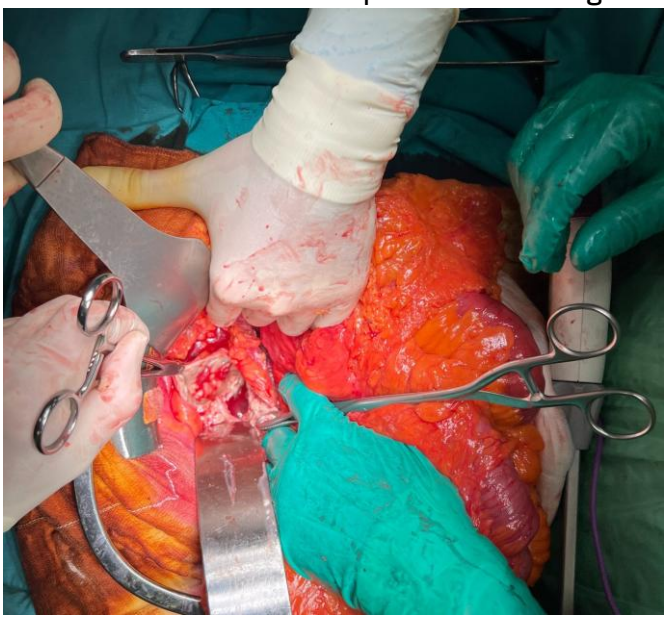

Figure 2. Intraoperative view of the opened retroperitoneal cavity.

After an initial improvement, the patient was discharged. However, four days later he was readmitted with abdominal pain and fever. The C-reactive protein level was 263.67 mg/L. Computed tomography demonstrated a right subrenal retroperitoneal abscess collection measuring 120 × 53 × 66 mm, with gas locules and persistent hydronephrosis (Fig. 3).

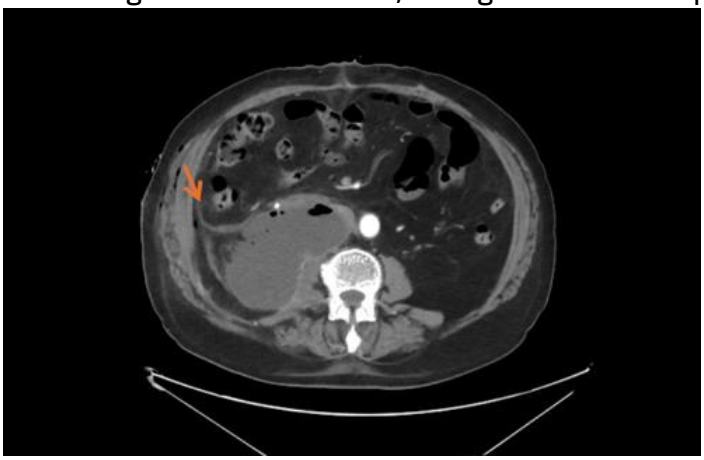

Figure 3. Axial CT image at readmission (20 May 2026), showing the recurrent right retroperitoneal abscess collection with gas locules.

Histopathological examination of the excised capsule revealed a fibrous pseudocyst with suppurative-necrotic inflammation, granulation tissue, foreign-body giant cells, and colonies morphologically consistent with actinomycetes. The abscess collection was initially drained under ultrasound guidance by placement of an abdominal drain. Because the collection persisted, a percutaneous pigtail drain was subsequently placed, again under ultrasound guidance. Enterococcus faecalis was isolated from the initial operative exudate, while

Copyright: © 2026 (CC BY 4.0) by the authors.

subsequent microbiological examination identified Staphylococcus haemolyticus and Actinomyces spp., thereby also confirming the diagnosis by culture (Fig. 4).



Figure 4. External appearance after the sequential placement of an abdominal drain and a pigtail drain under ultrasound guidance.

After adequate drainage had been established, targeted treatment with oral amoxicillin 1 g every 8 hours was administered for three months. Follow-up computed tomography after completion of therapy showed complete regression of the retroperitoneal collection (Fig. 5).

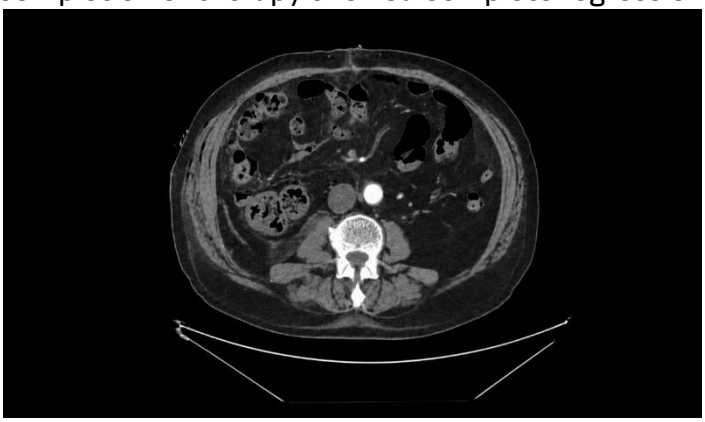

Figure 5. Axial CT image demonstrating complete regression of the retroperitoneal collection.

Discussion

The focused review included 25 publications reporting 26 individually documented cases of retroperitoneal or iliopsoas actinomycosis published between 2001 and August 2026. The search was conducted in PubMed/MEDLINE, Embase, Scopus, and Web of Science, without language restrictions, and included additional screening of the reference lists. The available evidence was derived predominantly from individual case reports and small case series. This heterogeneity limits the ability to establish a uniform diagnostic and therapeutic approach.

A systematic review of abdominal actinomycosis summarised 406 patients from 221 publications. The abdominal wall, colon, and appendix were the most frequently involved sites [5]. Predominant retroperitoneal involvement is considerably less common. Reported cases most often presented as an infiltrative mass, abscess, or fibrosing process, and were frequently initially interpreted as malignant disease [3,6–8]. Renal actinomycosis with a retroperitoneal abscess [9] and abscess-forming retroperitoneal infection after urogynaecological surgery [10] have also been documented. The present case is distinguished by its recurrent pseudocystic form. The combination of a dense fibrous capsule, suppurative-necrotic contents, and recurrence after surgical treatment indicates that an apparently cystic morphology may conceal persistent infection.

Copyright: © 2026 (CC BY 4.0) by the authors.

The development of abdominal actinomycosis is usually associated with disruption of the mucosal barrier due to surgery, inflammation, trauma, or a foreign body [1,2]. Among the retroperitoneal forms, cases associated with retained gallstones and obstructive urolithiasis have been reported [6,7]. In the present patient, diabetes mellitus and the previous interventions represent possible predisposing factors. However, the primary source of infection was not identified.

Ureteral obstruction and hydronephrosis further complicate diagnosis and treatment. The literature includes reports of recurrent retroperitoneal infections with obstructive uropathy [11], retroperitoneal fibrosis involving the urinary tract [12], a fibrosing form without previous pessary use [13], and ureteral obstruction requiring reconstruction [14]. In pelvic actinomycosis, the combination of a psoas abscess, ureteral compression, and hydronephrosis has been documented [15], while bilateral psoas involvement has been described in a separate case report [4]. In the present patient, preoperative stenting provided urinary decompression and facilitated identification of the ureter. The proximity of the lesion to the inferior vena cava and the psoas muscle further complicated surgical management.

The diagnosis is most commonly established histologically after surgical intervention. Characteristic findings include chronic suppurative inflammation, fibrosis, and colonies of filamentous bacteria [1,3]. Culture confirmation requires prolonged anaerobic incubation and is often hindered by previous antibiotic treatment or concomitant bacterial flora. Mixed infections have also been described in iliopsoas actinomycotic abscesses [16]. In the present case, the isolation of Enterococcus faecalis and Staphylococcus haemolyticus from different samples is consistent with the possible polymicrobial nature of the infection. Detection of Actinomyces spp. on subsequent microbiological examination, together with the characteristic histological findings, confirmed the diagnosis both microbiologically and morphologically.

Treatment combines control of the infectious focus with prolonged antibiotic therapy. Penicillin and amoxicillin are the mainstays of treatment. The classically recommended duration is 6–12 months; however, after adequate surgical debridement or effective drainage, treatment may be shortened to approximately three months, provided that clinical and radiological follow-up is performed [1]. The need for ultrasound-guided pigtail drainage has also been described in an actinomycotic psoas abscess [17]. The repeated recurrence in the present patient underscores the limitations of surgery alone when the infectious aetiology remains unrecognised. Percutaneous drainage followed by a three-month course of amoxicillin resulted in complete radiological regression without the need for an additional radical intervention.

A Bulgarian review covering the period 1993–2024 identified 36 published cases of actinomycosis, including 15 with abdominal involvement, but none with predominant retroperitoneal disease [18]. To the best of our knowledge, the present case is the first documented in Bulgaria and expands the recognised clinical spectrum of the disease by adding an unusual recurrent pseudocystic presentation.

Conclusion

Retroperitoneal actinomycosis should be included in the differential diagnosis of recurrent pseudocystic or abscess-forming lesions, particularly when they persist despite surgical treatment. Histopathological examination and targeted microbiological testing enable recognition of the infectious aetiology. Adequate drainage and prolonged antibiotic therapy can achieve complete regression and prevent further or unnecessarily radical interventions. To the best of our knowledge, the present case is the first documented in Bulgaria with predominant retroperitoneal involvement.

Copyright: © 2026 (CC BY 4.0) by the authors.

Библиография/ References

1. Valour F, Sénéchal A, Dupieux C, Karsenty J, Lustig S, Breton P et al. Actinomycosis: etiology, clinical features, diagnosis, treatment, and management. Infect Drug Resist. 2014;7:183–197. doi: 10.2147/IDR.S39601.
2. Vasilescu AM, Târcoveanu E, Lupascu C, Blaj M, Lupascu Ursulescu C, Bradea C. Abdominopelvic actinomycosis—the diagnostic and therapeutic challenge of the most misdiagnosed disease. Life (Basel). 2022;12(3):447. doi: 10.3390/life12030447.
3. Ioannidis O, Symeonidis S, Ouzounidis N, Foutsitzis V, Anestiadou E, Christidis P et al. Two case reports of mesenteric and retroperitoneal actinomycosis and a narrative review of the relevant literature. Med Pharm Rep. 2023;96(4):441–446. doi: 10.15386/mpr-2073.
4. Bui HH, Doan TTP, Cao TN, Dinh TT, Nguyen CD. Actinomycosis of bilateral psoas muscle: a case report. MedPharmRes 2021;5(2):7-11. https://doi.org/10.32895/UMP.MPR.5.2.2
5. Manterola C, Grande L, Riffo-Campos ÁL, Salgado C, Otzen T. Clinical aspects of abdominal actinomycosis: a systematic review. ANZ J Surg. 2020;90(7–8):1465–1468. doi: 10.1111/ans.16141.
6. Saad AA, Ragab Y, Ahmed ES, Emad Y, Alghamdi FA, Taha I et al. Pelvi-abdominal ACTINOMYCOSIS as a complication of long-term use of intrauterine device (IUD). The important role of imaging in diagnosis and follow-up. Radiol Case Rep. 2022 Sep 13;17(11):4286-4290. doi: 10.1016/j.radcr.2022.08.035
7. Bearrick E, Dixon CA, Rhein J, Borofsky MS. Retroperitoneal actinomycosis: a rare sequela of an infected obstructing ureteral stone. J Endourol Case Rep. 2017;3(1):93–96. doi: 10.1089/cren.2017.0048.
8. Deger M, Gokalp F, Kurtaran B, Tuncer I, Tansug Z. Retroperitoneal actinomycosis mimicking a malignant neoplasm of adrenal gland. J Med Cases. 2015;6(10):441–443. doi: 10.14740/jmc2282w.
9. Liao WK, Huang SC, Hu SY, Tsai CA, Wang RC. Renal actinomycosis with retroperitoneal abscess in a cirrhotic patient: a case report (CARE-complaint). Medicine (Baltimore). 2019;98(49):e18167. doi: 10.1097/MD.0000000000018167.
10. Rud O, May M, Brookman-May S, Mörsler J, Rotter M, Gilfrich C. [Abscess-forming retroperitoneal actinomycosis after urogynaecological surgery]. Urologe A. 2010;49(10):1283–1286. doi: 10.1007/s00120-010-2336-2.
11. de Feiter PW, Soeters PB. Gastrointestinal actinomycosis: an unusual presentation with obstructive uropathy: report of a case and review of the literature. Dis Colon Rectum. 2001;44(10):1521–1525. doi: 10.1007/BF02234610.
12. Yagmurdur MC, Akbulut S, Colak A, Aygun C, Haberal M. Retroperitoneal fibrosis and obstructive uropathy due to actinomycosis: case report of a treatment approach. Int Surg. 2009;94(4):283–288.
13. Steins Bisschop CN, Schaap TP, Vogelvang TE, Scholten PC. Invasive placentation and uterus preserving treatment modalities: a systematic review. Arch Gynecol Obstet. 2011 Aug;284(2):491-502. doi: 10.1007/s00404-011-1934-6.
14. Bercovich A, Guy M, Karayiannakis AJ, Gdalia M, Muriel E, Dgani R et al. Ureteral obstruction and reconstruction in pelvic actinomycosis. Urology. 2003;61(1):224. doi: 10.1016/S0090-4295(02)02082-4.
15. Dhillon AK, Fairlie N, Finch G. Pelvic Actinomyces israelii abscess: a differential diagnosis of a pelvic mass. BMJ Case Rep. 2015;2015:bcr2015211595. doi: 10.1136/bcr-2015-211595.
16. Chen Q, Ding W, Yang D. Psoas abscess caused by actinomycete together with Escherichia coli infection: a case report and literature review. Int J Clin Exp Med. 2014;7(9):2925–2927.
17. Singh S, Srivastava NK, Islahi S, Gupta S. Actinomyces causing psoas abscess: case report of a peculiar forgotten disease. J Family Med Prim Care. 2025;14(8):3582–3585. doi: 10.4103/jfmpc.jfmpc_2061_24.
18. Popivanov G, Zasheva A, Ilcheva B, Mihaylov V, Lukanova Ts, Konakchieva M, et al. Abdominal actinomycosis: the unexpected disease. Medical Review (Med. pregled). 2025;61(2):57–64.

Copyright: © 2026 (CC BY 4.0) by the authors.

ДИАГНОСТИКА И ЛЕЧЕНИЕ НА ГИСТ В УМБАЛ "АЛЕКСАНДРОВСКА" 2016-2026 Г.

И. ТАНЕВА, Я. МИТКОВ, И. ИВАНОВ, А. ВЛАХОВА, М. ГЕНАДИЕВА, Д.БУЛАНОВ, А. ЙОНКОВ

[1]И. Танева, [1]Я. Митков, [1]И. Иванов, [2]А. Влахова, [2]М. Генадиева, [1] Д Буланов, [1]А. Йонков
[1]Клиника по обща и чернодробно-панкреатична хирургия
[2]Клиника по обща и клинична патология
УМБАЛ"Александровска", МУ София

Въведение: Гастроинтестиналните стромални тумори (GIST) са най-честите мезенхимни неоплазми на гастроинтестиналния тракт. Диагностицирането и лечението им са пример за успешно приложение на персонализираната медицина. Развитието на молекулярната диагностика, имунохистохимията и таргетната терапия доведе до съществена промяна в диагностичния и терапевтичния подход. Въпреки това хирургичното лечение остава основен лечебен метод при локализирано заболяване и ключов компонент на мултимодалния подход.

Цел: Да се анализират клиничните характеристики, диагностичният процес, хирургичното лечение и непосредствените следоперативни резултати при пациенти с GIST, лекувани в Клиниката по обща и чернодробно-панкреатична хирургия към УМБАЛ „Александровска", както и да се анализират получените резултати и да се сравнят със съвременните международни препоръки.

Материал и методи:
В ретроспективен анализ в Клиниката по обща и чернодробно панкреатична хирургия за периода 2016-2026 г. са оперирани 28 пациенти с ГИСТ. От тях 15 (53,57%) са жени и 13 (46,43%) мъже. Средната възраст е 63 г. (37-86 г.). Локализацията на тумора е стомах – 13 (46,43%), тънко черво – 8 (28,57%), дуоденум – 1 (3,57%), ретроперитонеум – 3 (10,71%), оментум 2 (7,14%), мезентериум на тънко черво 1(3,57%). Средният размер на тумора е 7 см.
Симптоматиката е неспецифична. Диагнозата се поставя с помощта на образни и ендоскопски методики. Лабораторната находка също е неспецифична. При всички пациенти са извършени радикални оперативни интервенции, съобразени с принципите на онкологичната резекция. Окончателната диагноза е поставена след хирургичното лечение и хистологичната верификация.

Заключение: Съвременното лечение на GIST изисква интегриран мултидисциплинарен подход, основан на прецизна молекулярна диагностика, индивидуализирано хирургично лечение и оптимално приложение на тирозин-киназните инхибитори. Анализът на собствения клиничен опит позволява оценка на хирургичните резултати и оптимизиране на диагностично-лечебния алгоритъм.

Ключови думи: ГИСТ, хирургия, мултидисциплинарен подход

Copyright: © 2026 (CC BY 4.0) by the authors.

DIAGNOSIS AND TREATMENT OF GIST AT UNIVERSITY HOSPITAL "ALEXANDROVSKA" 2016-2026

1I. Taneva, 1Ya. Mitkov, 1I. Ivanov, 2A. Vlahova, 2M. Genadieva, 1D Bulanov, 1A. Yonkov
1Department of General and Hepato-Pancreatic Surgery
2Department of General and Clinical Pathology
UNIVERSITY HOSPITAL "ALEXANDROVSKA" , MU Sofia

Introduction: Gastrointestinal stromal tumors (GIST) are the most common mesenchymal neoplasms of the gastrointestinal tract. Their diagnosis and treatment are an example of successful application of personalized medicine. The development of molecular diagnostics, immunohistochemistry and targeted therapy has led to a significant change in the diagnostic and therapeutic approach. However, surgical treatment remains the main treatment method for localized disease and a key component of the multimodal approach.

Objective: To analyze the clinical characteristics, diagnostic process, surgical treatment and immediate postoperative outcomes in patients with GIST treated at the Department of General and Hepato-Pancreatic Surgery at the University Hospital "Alexandrovska", as well as to analyze the results obtained and compare them with current international recommendations.

Material and methods:
In a retrospective analysis, 28 patients with GIST were operated on at the Department of General and Hepato-Pancreatic Surgery for the period 2016-2026. Of these, 15 (53.57%) were women and 13 (46.43%) were men. The average age was 63 years (37-86 years). The tumor localization is stomach – 13 (46.43%), small intestine – 8 (28.57%), duodenum – 1 (3.57%), retroperitoneum – 3 (10.71%), omentum 2 (7.14%), mesentery of small intestine 1 (3.57%). The average tumor size is 7 cm.
Symptoms are nonspecific. The diagnosis is made using imaging and endoscopic methods. Laboratory findings are also nonspecific. Radical surgical interventions were performed in all patients, consistent with the principles of oncological resection. The final diagnosis was made after surgical treatment and histological verification.

Conclusion: Modern treatment of GIST requires an integrated multidisciplinary approach based on precise molecular diagnostics, individualized surgical treatment and optimal use of tyrosine kinase inhibitors. The analysis of one's own clinical experience allows for the evaluation of surgical results and optimization of the diagnostic and treatment algorithm.

Keywords: GIST, surgery, multidisciplinary approach

Copyright: © 2026 (CC BY 4.0) by the authors.

Въведение: Гастроинтестиналните стромални тумори (ГИСТ) се срещат сравнително рядко, но са най-честите мезенхимни тумори в храносмилателния тракт. Липсата на диагностични критерии и специфичен код в МКБ-системата на СЗО е сред причините за липсата на обективна епидемиологична оценка на това заболяване и на глобална оценка за честотата и моделите на появата му.
Няма достоверна официална информация за ГИСТ-случаите регистрирани в България. Според преобладаващия брой специалисти делът им е под 1% от стомашните и чревни тумори и около 1—2% от злокачествените стомашните тумори, но това е екстраполация от международни популационни данни, а не официална българска статистика, каквато липсва.
Според Living with GIST (американска интернет платформа за подпомагане на ГИСТ-лечението), гастроинтестиналните стромални тумори са сравнително редки, с приблизителна честота от 10 до 15 случая на милион души годишно. Въпреки че ГИСТ може да се появи на всяка възраст, най-често се диагностицира при хора в средата на 60-те години.
След обстоен анализ на 29 национални и регионални проучвания, направени между 1974 и 2013 г., които обхващат над 13 550 пациента от 19 държави в Европа, Азия, Америка (Северна и Южна) и Африка, екип изследователи от Норвегия, Хърватска, Чехия и Великобритания съобщава за следните резултати:

- Възраст на диагностицираните пациенти: от 10 до 100 години, като средната им възраст е около 65 години.
- Разпределението по пол е равномерно във всички проучвания.
- Средно 18% от включените пациенти са случайно диагностицирани (между 5% и 40% в различните проучвания).
- Анатомичното местоположение на първичния тумор в 55.6% от включените случаи е в стомаха. Следват случаите на ГИСТ в тънките черва (31.8%), в дебелото черво и ректума (6.0%), в други локации (5.5%) и в хранопровода (0.7%).
- Повечето от обхванатите проучвания отчитат годишно честота на регистрираните случаи от 10—15 пациенти на милион от населението. Най-ниската честота е в Китай (провинция Шанси) с 4.3 на милион годишно. Най-високи нива на заболеваемост са докладвани също от Китай (районите на Хонконг и Шанхай), както и в Тайван и Норвегия (северната част), с до 19—22 пациенти годишно на милион от населението.

Епидемиологията на ГИСТ показва някои сходни характеристики в различните географски региони. Докладваните от екипа екстремни разлики в честотата на случаите в някои географски региони предполага задълбочено проучване на реалните вариации в риска за населението.

Материал и методи: В ретроспективен анализ в Клиниката по обща и чернодробно панкреатична хирургия за периода 2016-2026 г. са оперирани 28 пациенти с ГИСТ. От тях 15 (53,57%) са жени и 13 (46,43%) мъже. Средната възраст е 63 г. (37-86 г.). Локализацията на тумора е стомах – 13 пациенти (46,43%), тънко черво – 8 пациенти (28,57%), дуоденум – 1 пациент (3,57%), ретроперитонеум – 3 пациенти (10,71%), оментум 2 пациенти (7,14%), мезентериум на тънко черво 1 пациент (3,57%). Средният размер на тумора е 7 см (0,2-21 см). Всички пациенти са оперирани и диагнозата е хистологично потвърдена. Симптоматиката е неспецифична. При стомашна локализация се изразява в тежест след нахранване, болка, подуване на

Copyright: © 2026 (CC BY 4.0) by the authors.

корема, гадене, мелена. При чревните локализации – затруднена дефекация с примеси на кръв. При повечето пациенти се наблюдава астено адинамичен синдром, редукция на тегло при запазен апетит. Диагнозата се поставя с помощта на образни и ендоскопски методики. Извършени са абдоминална УЗД в 100%, гастрография в 3,57%, ФГС - 61 %, ФКС – 29%, КТ - 79%, ЯМР – 21%, PET в 3,57 % от случаите. Симптоматиката е неспецифична. При стомашна локализация се изразява в тежест след нахранване, болка, подуване на корема, гадене, мелена. При чревните локализации – затруднена дефекация с примеси на кръв. При повечето пациенти се наблюдава астено адинамичен синдром, редукция на тегло при запазен апетит. Окончателната диагноза е поставена след хирургичното лечение и хистологичната верификация. Вретеновидно клетъчен вариант е установен при 17 пациента (60,71%), епителоиден вариант при 4 пациента (14,29%) и смесен вариант – 7 пациента (25%). От ИХХ най-често са използвани CD 117 – 22 пациенти (78,6%), CD 34 – 14 пациенти (50%), DOG1 – 12 пациенти (42,86%), S100 – 8 пациенти (28,57%), SMA 8 пациенти (28,57%), Desmin - 3 пациенти (10,71%), CK A/AE2 – 3 пациенти (10,71%), C-KIT /-/ - 1 пациент (3,57%), ki 67% - 7 пациенти(25%), митози – 24 пациенти (85,71).

Резултати: Извършените оперативни намеси са радикални, като обема им е в зависимост от локализацията и размера на туморната формация. При някои от пациентите се наложиха блокови резекции, поради прорастване на туморите в съседни органи. При стомашна локализация са извършени Gastrectomia при 4 пациента, Resectio ventriculi BII при 8 пациента и Resectio ventriculi partialis при 1 пациент. При тънкочревна локализация е извършена Resectio int. tenuae при 8 пациента. При мезентериалната локализация, поради прорастване в колон асценденс е извършена Hemicolectomia dex. При ретроперитонеалната локализация е екстирпирана туморната формация. В случаите на локализация на тумора в оментума е извършена Omentectomia при 2 пациенти.
При трима пациенти са диагностицирани синхронни тумори – в два от случаите са диагностицирани наличието на карцином на стомаха и на стомашен ГИСТ и при един пациент карцином на ректума с наличие на стомашен ГИСТ.
В ранния следоперативен период за регистрирани един случай на кървене от стрес улкус, един случай на остър апендисит и един случай на субилеус.
Ранен следоперативен леталитет – 2 пациенти (7,1%). Едната пациентка е с тънкочревна локализация на ГИСТ, но три месеца преди операцията е диагностицирана и е извършена биопсия на формацията в друго лечебно заведение. По време на операцията се установяват множество лезии в коремната кухина. При втория пациент ГИСТ е синхронна неоплазия. При него е извършена предна резекция на ректума по повод на авансирал аденокарцином. И двамата пациенти развиват картината на хепаторенален синдром. Средния следоперативен престой е 12 дни.

Дискусия: Счита се, че GIST произхождат от интерстициалните клетки на Cajal (Interstitial Cells of Cajal, ICC) или от мултипотентни мезенхимни прекурсорни клетки, споделящи сходен имунофенотип и транскрипционен профил.
Гастроинтестиналните стромални тумори представляват уникален модел на молекулярно обусловена неоплазия, при който специфични генетични нарушения водят до активация на рецепторни тирозин-кинази и последваща дисрегулация на ключови сигнални пътища, контролиращи клетъчната пролиферация, диференциация, миграция и апоптоза.

Copyright: © 2026 (CC BY 4.0) by the authors.

Съвременната концепция за GIST надхвърля традиционното морфологично определение на заболяването и го разглежда като динамична молекулярна неоплазия, при която взаимодействието между генетичните изменения, сигналните мрежи, туморната микросреда и механизмите на клонална еволюция определя биологичното поведение, риска от рецидив и терапевтичната чувствителност. Поради това молекулярното профилиране вече не се разглежда като допълнителен диагностичен инструмент, а като съществен компонент на мултидисциплинарния алгоритъм за персонализирано лечение на пациентите с GIST.

Въвеждането на неоадювантната терапия с иматиниб съществено промени хирургичната стратегия при локално авансирали GIST. При тумори с големи размери или локализация, при която първичната операция би наложила обширна мултивисцерална резекция или би довела до значителна функционална инвалидизация, предоперативното приложение на тирозин-киназни инхибитори може да доведе до значително намаляване на туморния обем, улесняване на хирургичната резекция и повишаване на вероятността за органосъхраняваща операция. Решението за започване на неоадювантна терапия следва да бъде основано на хистологично потвърдена диагноза и молекулярно-генетична характеристика на тумора, тъй като наличието на определени мутации, най-вече PDGFRA D842V, предопределя първична резистентност към иматиниб.

Хирургията е в основата на лечението на ГИСТ, то все още е „златен стандарт", който позволява да се достигне до кумулативна 3-5 годишна преживяемост при 35-50% от пациентите.

Хирургичните подходи варират в зависимост от локализацията на тумора и принципите на онкологичната резекция. Основният хирургичен принцип е извършването на ограничена органосъхраняваща резекция, тъй като широките резекционни граници не подобряват онкологичния резултат. Рутинната лимфаденектомия вече не се препоръчва, освен в редки специфични клинични ситуации.

Развитието на молекулярната патология и таргетната терапия превърна гастроинтестиналните стромални тумори (GIST) в модел на прецизната онкология. Паралелно с натрупването на клинични доказателства са разработени няколко международни ръководства, сред които най-голямо влияние имат препоръките на European Society for Medical Oncology, European Reference Network for Rare Adult Solid Cancers и European Reference Network for Genetic Tumour Risk Syndromes (ESMO—EURACAN—GENTURIS), National Comprehensive Cancer Network (NCCN), Spanish Society of Medical Oncology и Spanish Group for Sarcoma Research (SEOM—GEIS), както и Japanese Society of Clinical Oncology (JSCO). Оптималният подход не следва да представлява механично възприемане на едно ръководство, а критично интегриране на общите принципи и адаптиране на специфичните препоръки към наличните диагностични, хирургични, патологични и онкологични ресурси.

Съвременният подход към GIST изисква прецизна интеграция между хирургичното лечение, молекулярната диагностика и таргетната терапия. Решенията относно времето на операцията, обема на резекцията и необходимостта от неоадювантно или адювантно лечение следва да се вземат в рамките на специализиран мултидисциплинарен екип. Този персонализиран подход позволява оптимално онкологично лечение, минимизиране на оперативната морбидност и подобряване на дългосрочната безрецидивна и обща преживяемост.

Copyright: © 2026 (CC BY 4.0) by the authors.

Библиография

1. Kjetil Søreide и колеги, *Global epidemiology of gastrointestinal stromal tumours (GIST): A systematic review of population-based cohort studies*. –В: Cancer Epidemiol. 2016 Feb:40:39-46.
2. Kingham TP, DeMatteo RP. Multidisciplinary treatment of gastrointestinal stromal tumors. Surg Clin North Am 2009;89:217-33.
3. DeMatteo RP, Lewis JJ, Leung D et al, Two hundred gastrointestinal stromal tumors. Reccurence, patterns and prognostic factors for survival, An Surg 2000, vol. 231,51-58.
4. 19. Miettinen M, El-Rifai W, Sobin LH, Lasota J: Evaluation of malignancy and prognosis of gastrointestinal stromal tumors: a review. Hum Pathol 2002, 33:459-465.
5. Miettinen M, Lasota J. Gastrointestinal stromal tumors: review on morphology, molecular pathology, prognosis, and differential diagnosis. Arch Pathol Lab Med. 2006 Oct;130(10):1466-78. doi: 10.5858/2006-130-1466-GSTROM. PMID: 17090188.
6. DeMatteo RP, Heinrich MC, El-Rifai WM, Demetri G. Clinical management of gastrointestinal stromal tumors: before and after STI-571. Hum Pathol 2002; 33:466-77
7. Trupiano J, Stewart R, Misick C, Appleman H, Goldblum J: Gastric stromal tumors, a clinicopathological study of 77 cases with correlation of features with nonaggressive and aggressive clinical behavior. Am J Surg Path 2002, 26:705-714.
8. Heinrich MC, Corless CL et al: PDGFRA activating mutations in gastrointestinal stromal tumors. Science 2003,299:708-710
9. Kim KM, Kang DW, Moon WS, Park JB, Park CK, Sohn JH, et al. Gastrointestinal stromal tumors in Koreans: its incidence and the clinical, pathologic and immunohistochemical findings JKorean Med Sci. 2005; 20:977-84.
10. Hirota S, Nishida T, Isozaki K et al: Gain-offunction mutation at the extracellular domain of KIT in gastrointestinal stromal tumors. J Pathol 2001 Apr; 193(4): 505-10.
11. Kindblom LG, Remotti HE, Aldenborg F, Meis-Kindblom JM: Gstrointestinal pacemaker cell tumor (GIPACT): gastrointestinal stromal tumors show phenotypic characteristics of the interstitial cells of Cajal. Am J. Pathol 1998 May; 152(5): 1259-69.
12. Kang DY, Park CK, Chio JS, Jin SY, Kin HJ, Joo M, et al. Multiple gastrointestinal stromal tumors: clinicopathologic and genetic analysis of 12 patients. Am J Surg Pathol. 2007; 31:224-32.
13. Lawers GY, Erlandson RA, Casper ES et al. Gastrointestinal autonomic nerve tumors. A clinicopathological, immunochistochemical, and ultrasound study of 12 cases. Am J Surg Pathol 1993; 17:887-897.
14. Lehnert T: Gastrointestinal sarcoma (GIST) - a review of surgical management. Ann Chir Gynaecol 1998; 87(4): 297-305.
15. Mazur MT, Clarck HB: Gastric stromal tumors. Reappraisal of histogenesis. Am J Surg Pathol 1983 Sep; 7(6):507-19.
16. von Mehren M, Kane JM, Riedel RF, Sicklick JK, Pollack SM, Agulnik M, Bui MM, Carr-Ascher J, Choy E, Connelly M, Dry S, Ganjoo KN, Gonzalez RJ, Holder A, Homsi J, Keedy V, Kelly CM, Kim E, Liebner D, McCarter M, McGarry SV, Mesko NW, Meyer C, Pappo AS, Parkes AM, Petersen IA, Poppe M, Schuetze S, Shabason J, Spraker MB, Zimel M, Bergman MA, Sundar H, Hang LE. NCCN Guidelines® Insights: Gastrointestinal Stromal Tumors, Version 2.2022. J Natl Compr Canc Netw. 2022 Nov;20(11):1204-1214. doi: 10.6004/jnccn.2022.0058. PMID: 36351335; PMCID: PMC10245542.

Copyright: © 2026 (CC BY 4.0) by the authors.

17. Serrano C, Álvarez R, Carrasco JA, Marquina G, Martínez-García J, Martínez-Marín V, Sala MÁ, Sebio A, Sevilla I, Martín-Broto J. SEOM-GEIS clinical guideline for gastrointestinal stromal tumors (2022). Clin Transl Oncol. 2023 Sep;25(9):2707-2717. doi: 10.1007/s12094-023-03177-7. Epub 2023 May 2. PMID: 37129716; PMCID: PMC10425520.
18. Hirota S, Tateishi U, Nakamoto Y, Yamamoto H, Sakurai S, Kikuchi H, Kanda T, Kurokawa Y, Cho H, Nishida T, Sawaki A, Ozaka M, Komatsu Y, Naito Y, Honma Y, Takahashi F, Hashimoto H, Udo M, Araki M, Nishidate S; Members of the Systematic Review Team of the Present Guidelines. English version of Japanese Clinical Practice Guidelines 2022 for gastrointestinal stromal tumor (GIST) issued by the Japan Society of Clinical Oncology. Int J Clin Oncol. 2024 Jun;29(6):647-680. doi: 10.1007/s10147-024-02488-1. Epub 2024 Apr 13. PMID: 38609732; PMCID: PMC11130037.
19. Judson I, Jones RL, Wong NACS, Dileo P, Bulusu R, Smith M, Almond M. Gastrointestinal stromal tumour (GIST): British Sarcoma Group clinical practice guidelines. Br J Cancer. 2025 Jan;132(1):1-10. doi: 10.1038/s41416-024-02672-0. Epub 2024 Jun 5. PMID: 38840030; PMCID: PMC11723931.
20. Naito Y, Nishida T, Doi T. Current status of and future prospects for the treatment of unresectable or metastatic gastrointestinal stromal tumours. Gastric Cancer. 2023 May;26(3):339-351. doi: 10.1007/s10120-023-01381-6. Epub 2023 Mar 13. PMID: 36913072; PMCID: PMC10115693.
21. Hirano H, Naito Y, Takahashi T, Hirota S, Kim KM, Ryu MH, Wang J, Cao H, Li J, Li CF, Yen CC, Yang HK, Jung HY, Yeh CN, Wang HP, Chen LT, Shen L, Kang YK, Nishida T. Updated Asian consensus guidelines for the diagnosis and management of gastrointestinal stromal tumor (2025). Gastric Cancer. 2026 Jul 15. doi: 10.1007/s10120-026-01773-4. Epub ahead of print. PMID: 42455249.
22. Choi H, Charnsangavej C, de Castro Faria S, Tamm EP, Benjamin RS, Johnson MM, Macapinlac HA, Podoloff DA. CT evaluation of the response of gastrointestinal stromal tumors after imatinib mesylate treatment: a quantitative analysis correlated with FDG PET findings. AJR Am J Roentgenol. 2004 Dec;183(6):1619-28. doi: 10.2214/ajr.183.6.01831619. PMID: 15547201.

Copyright: © 2026 (CC BY 4.0) by the authors.

XII. ВАРИЯ

Copyright: © 2026 (CC BY 4.0) by the authors.

НЕОАДЮВАНТНА ТЕРАПИЯ ПРИ РЕЗЕКТАБИЛЕН ВИСОКОРИСКОВ МЕЛАНОМ: ВЪЗМОЖНОСТ ЗА ОПТИМИЗИРАНЕ НА ХИРУРГИЧНАТА СТРАТЕГИЯ ЧРЕЗ ПРАВИЛНА СЕЛЕКЦИЯ НА ПАЦИЕНТИТЕ.

И.ГАВРИЛОВА, В.ГЕОРГИЕВ, В.ЙОРДАНОВ

И.Гаврилова1, В.Георгиев2, В.Йорданов3
1Клиника по Онкодерматология, УСБАЛО „ Проф Иван Черноземски“;
2Клиника по Хирургия УСБАЛО „ Проф Иван Черноземски“,
3Образна диагностика, Аджибадем Си Ти Клиник УМБАЛ Младост;
E-mail: *dr@ivagavrilova.com*

Keywords: меланом; неоадювантна терапия; хирургична селекция в стадий III; кор биопсия; клипсиране

Въведение: Хирургичното лечение остава основен терапевтичен подход при ранен меланом. Въпреки това, при пациенти с клинично детектируем стадий III, първичната хирургия често е свързана с висок риск от рецидив и значителна хирургична морбидност. Навлизането на неоадювантната имунотерапия създава възможност за промяна на традиционния модел „първо оперативно лечение“, като предоставя инструмент за предварителна селекция на пациенти и оптимизиране на хирургичната стратегия.
Цел: Да се представи практичен, хирургично ориентиран алгоритъм за селекция на пациенти за неоадювантна терапия, включващ ролята на кор биопсията, клипсирането на таргетни лезии и планирането на последващата хирургия, подкрепен с клинични случаи от ежедневната практика.
Методи: Наративен преглед на ключови клинични проучвания и консенсусни препоръки, комбиниран с представяне на серия от клинични случаи. Анализът е фокусиран върху аспекти, релевантни за хирургичната практика: оценка на резектабилност, биопсично потвърждение, маркиране на лезии и интерпретация на терапевтичния отговор.
Резултати: Неоадювантната терапия при резектабилен стадий III меланом позволява:

- ранна оценка на туморната биология и чувствителност към лечение
- потенциално редуциране на обема на хирургичната интервенция
- по-прецизно планиране на лимфна дисекция
- идентифициране на пациенти, при които агресивната хирургия може да бъде избегната

Кор биопсията преди започване на системно лечение осигурява хистологично потвърждение и материал за молекулярен анализ, докато поставянето на клипс в таргетната лезия улеснява последващата хирургична ориентация, особено при добър терапевтичен отговор. Представените клинични случаи илюстрират ключови решения в практиката и демонстрират приложимостта на предложен алгоритъм за поведение.
Заключение: Неоадювантната терапия не замества хирургията, а я трансформира в по-прецизен и индивидуализиран процес. При правилна селекция на пациентите, тя предоставя възможност за оптимизиране на хирургичната стратегия, намаляване на морбидността и подобряване на онкологичните резултати. Представеният алгоритъм и клиничните примери подчертават ролята на мултидисциплинарния подход и активното участие на хирурга във всички етапи на лечението.

Copyright: © 2026 (CC BY 4.0) by the authors.

NEOADJUVANT THERAPY IN RESECTABLE HIGH-RISK MELANOMA: OPTIMIZING SURGICAL STRATEGY THROUGH APPROPRIATE PATIENT SELECTION

I. Gavrilova[1], V. Georgiev[2], V. Yordanov[3]
[1] Department of Oncodermatology, University Hospital for Oncology "Prof. Ivan Chernozemsky"
[2] Department of Surgery, University Hospital for Oncology "Prof. Ivan Chernozemsky"
[3] Department of Diagnostic Imaging, Acibadem City Clinic University Hospital Mladost
E-mail: *dr@ivagavrilova.com*

Keywords: melanoma; neoadjuvant therapy; surgical selection in stage III disease; core needle biopsy; clip placement

Introduction: Surgery remains the cornerstone of treatment for early-stage melanoma. However, in patients with clinically detectable stage III disease, upfront surgery is often associated with a high risk of recurrence and substantial surgical morbidity. The emergence of neoadjuvant immunotherapy provides an opportunity to move beyond the traditional "surgery-first" approach by enabling early assessment of treatment response, facilitating patient selection, and optimizing the subsequent surgical strategy.
Aim: To present a practical, surgically oriented algorithm for selecting patients for neoadjuvant therapy, incorporating the role of core needle biopsy, clip placement in target lesions, and planning of subsequent surgery, supported by clinical cases from routine practice.
Methods: A narrative review of key clinical trials and consensus recommendations was combined with a series of clinical cases. The analysis focused on aspects directly relevant to surgical practice, including assessment of resectability, histopathological confirmation, lesion marking, and interpretation of treatment response.
Results: Neoadjuvant therapy in patients with resectable stage III melanoma may allow for:

- early assessment of tumor biology and treatment sensitivity;
- potential reduction in the extent of surgical intervention;
- more precise planning of lymph node dissection;
- identification of patients in whom extensive surgery may potentially be avoided.

Core needle biopsy prior to initiation of systemic therapy provides histopathological confirmation and tissue for molecular analysis. Placement of a clip within the target lesion facilitates subsequent surgical localization, particularly in patients who achieve a major or complete radiological response. The clinical cases presented illustrate key decision-making points in routine practice and demonstrate the practical applicability of the proposed treatment algorithm.
Conclusion: Neoadjuvant therapy does not replace surgery; rather, it transforms surgery into a more precise and individualized component of treatment. With appropriate patient selection, it offers an opportunity to optimize the surgical strategy, reduce treatment-related morbidity, and potentially improve oncological outcomes. The proposed algorithm and clinical cases highlight the importance of a multidisciplinary approach and the active involvement of the surgeon throughout all stages of treatment.

Copyright: © 2026 (CC BY 4.0) by the authors.

Увод

Хирургията остава незаменима част от лечението на локализирания и регионално разпространения меланом, но мястото ѝ при клинично детектируем стадий III се променя. До неотдавна пациентът с палпируем или образно доказан метастатичен лимфен възел обичайно преминаваше първо към терапевтична лимфна дисекция, а системното лечение се обсъждаше след окончателната хистология. Съвременната неоадювантна имунотерапия обръща последователността при внимателно подбрана група болни: системното лечение започва преди операцията, а хирургичната интервенция се планира предварително като част от един общ мултидисциплинарен процес [1–3].

За хирурга тази промяна има практическо значение, което надхвърля избора на противотуморно лекарство. Появяват се нови задачи: да се определи дали заболяването е технически резектабилно; да не се отстрани диагностично единствената измерима таргетна лезия преди решението на мултидисциплинарния екип; да се осигури тъканно потвърждение чрез кор-биопсия; да се маркира индексният лимфен възел преди системното лечение; да се планира операцията още преди първата инфузия; и след резекцията да се предостави материал, който позволява надеждна количествена оценка на патологичния отговор [4–7].

Промяната от адювантен към неоадювантен подход не означава отказ от хирургия. Тя означава, че операцията вече не е автоматично първата стъпка и че обемът ѝ в бъдеще може да бъде повлиян от биологичния отговор на заболяването. Рандомизираните проучвания SWOG S1801 и NADINA установиха клинично предимство на системна терапия, започната предоперативно, при подходящо селектирани пациенти [8,9]. За хирургичната практика обаче по-съществено е следващото следствие: патологичният отговор в маркираната метастатична лезия може да се използва за последващо стратифициране на риска, а данните от клиничното проучване PRADO поставиха основата на контролирана хирургична деескалация [10].

Целта на настоящата работа е да представи хирургично ориентиран диагностично-терапевтичен алгоритъм при пациенти с клинично детектируем резектабилен стадий III меланом, с акцент върху правилната селекция, морфологичното потвърждение, маркирането на индексната лезия, стандартизираната оценка на патологичния отговор и възможностите и ограниченията на деескалацията на регионалната хирургия.

Методи

Настоящата работа е описателно, хирургично ориентирано изследване, комбиниращо анализ на актуалните международни препоръки и ключови публикации с клиничен опит от мултидисциплинарното поведение при пациенти с меланом. Прегледани бяха препоръките на European Society for Medical Oncology (ESMO; Европейско дружество по медицинска онкология), European Association of Dermato-Oncology/European Dermatology Forum / European Organisation for Research and Treatment of Cancer (EADO/EDF/EORTC; Европейска асоциация по дерматоонкология / Европейски дерматологичен форум / Европейска организация за изследване и лечение на рака) и American Society of Clinical Oncology (ASCO; Американско дружество по клинична онкология), както и публикациите на International Neoadjuvant Melanoma Consortium (INMC; Международен консорциум за неоадювантен меланом) относно хирургичното планиране и патологичната оценка [1–5].

Copyright: © 2026 (CC BY 4.0) by the authors.

За анализа на хирургичната деескалация бяха включени PRADO, изследването за представителността на index lymph node (ILN; индексен лимфен възел) спрямо целия лимфен басейн, публикациите за хирургичните резултати след неоадювантна системна терапия и актуалната дискусия за селективна резекция на ILN спрямо therapeutic lymph node dissection (TLND; терапевтична лимфна дисекция) [7,10–12]. Проследено бе и започналото фаза III MSLT-3/S2601/EORTC2519 проучване, което проспективно сравнява селективната резекция на индексния възел с TLND след неоадювантна имунотерапия [13].
Практическият алгоритъм беше структуриран върху последователността: пълно стадиране – локална образна оценка – кор-биопсия – маркиране на таргетната лезия – мултидисциплинарно решение – неоадювантно лечение – предоперативна преоценка – хирургия – стандартизирана патологична оценка – последващо решение според патологичния отговор.
Като илюстрация е включен клиничен случай от ежедневната практика, при който патологичен шиен лимфен възел е хистологично потвърден и маркиран, системната имунотерапия е продължена в периоперативен план, а впоследствие е извършена екстирпация на индексния възел с установен пълен патологичен отговор. Поради описателния характер и представянето на отделен клиничен пример не е извършван инференциален статистически анализ.

Резултати
1. От „операция първо“ към предварително системно лечение: какво трябва да знае хирургът
Адювантната anti-PD-1 терапия се утвърди след радикална резекция на високорисков меланом с лимфогенно засягане и в продължение на години логичната последователност беше операция, окончателна хистология и след това системно лечение [14,15]. Неоадювантният модел не отрича тази еволюция, а използва ефективната системна терапия в по-ранен момент – докато макроскопското заболяване все още е налично и може да служи като реален индикатор за чувствителността към лечението [4,8–10].
За хирургичната аудитория не е необходимо детайлното проследяване на всички ранни проучвания от фаза I–II. Практически достатъчни са два факта: проучването SWOG S1801 показа, че започването на имунотерапия с pembrolizumab преди операцията подобрява преживяемостта без събития спрямо същото лечение, приложено само след операция [8], а NADINA потвърди във фаза III, че кратък предоперативен курс от комбинирана имунотерапия с ipilimumab/nivolumab, последван от операция и последващо лечение според патологичния отговор, превъзхожда традиционния surgery-first (операция първо) модел с адювантен nivolumab [9]. Оттук следва хирургичният въпрос: ако лечението преди операцията е ефективно, можем ли да използваме постигнатия отговор, за да направим самата операция по-прецизна и при част от пациентите по-малко травматична?

2. Кой пациент трябва да бъде насочен към неоадювантна стратегия?
Най-важната хирургична стъпка е правилното разпознаване на пациента, при когото първичната лимфна дисекция вече не е единствената разумна начална опция. Актуалните европейски препоръки разглеждат неоадювантна терапия при клинично или образно детектируемо, макроскопско и резектабилно заболяване в стадий III.

Copyright: © 2026 (CC BY 4.0) by the authors.

EADO/EDF/EORTC посочват както неоадювантно ipilimumab плюс nivolumab с последваща хирургична резекция и следоперативно поведение според патологичния отговор и BRAF генетичен статус, така и периоперативен pembrolizumab [1]. ESMO също включва неоадювантна nivolumab/ipilimumab стратегия и неоадювантен плюс адювантен pembrolizumab в алгоритъма за резектабилен клинично детектируем стадий III [2]. ASCO препоръчва неоадювантен pembrolizumab, последван от операция и адювантен pembrolizumab, при клинично резектабилен стадий IIIB–IIID [3].
Това не трябва да се екстраполира към всеки пациент със стадий III. Пациентът с микрометастаза, открита само чрез биопсия на сентинелен лимфен възел (sentinel lymph node biopsy, SLNB), представлява различен клиничен сценарий. Неоадювантната концепция, обсъждана тук, е насочена преди всичко към макроскопска, измерима и технически резектабилна регионална болест.
От хирургична гледна точка резектабилността трябва да се определи преди системното лечение и да се документира. „Резектабилен" не означава непременно „лесен за резекция", а наличие на реалистичен план за радикална операция при приемлива функционална и анатомична цена. Ако процесът е гранично резектабилен, фиксиран към големи съдове, плексус или други критични структури, решението трябва да бъде взето в мултидисциплинарен екип, тъй като целта и очакванията от системната терапия са различни.

3. Да не се екстирпира таргетната лезия преди да е завършено планирането
При традиционния модел увеличеният лимфен възел често се екстирпира с диагностична цел. В контекста на планирана неоадювантна терапия това може да бъде неправилна първа стъпка. Отстраняването на единствената макроскопска метастаза лишава екипа от лезия, върху която може да бъде измерен образният и най-вече патологичният терапевтичен ефект.
При суспектен възел е за предпочитане образно насочена кор-биопсия (image-guided core-needle biopsy), когато е технически възможна. Тя потвърждава метастатичния процес и осигурява материал за молекулярно изследване, без да премахва таргетната лезия. Тази логика е включена и в хирургичните препоръки на INMC [4].
Следователно практическото правило е просто: при новооткрит клинично или образно патологичен лимфен възел при пациент с меланом, преди диагностична екстирпация трябва да се зададе въпросът дали пациентът е потенциален кандидат за неоадювантна стратегия.

4. Маркирането на индексния лимфен възел е хирургична инвестиция преди лечението
Индексният лимфен възел е най-голямата лимфна метастаза в изходното стадиране, избрана като представителна таргетна лезия. Той трябва да бъде ясно идентифициран на образното изследване и маркиран преди започване на системната терапия [4,6,7,10].
Причината е практически очевидна: при добър терапевтичен отговор възелът може значително да намали размерите си, да възстанови частично нормална морфология или да стане трудно откриваем интраоперативно. Предварително поставен клипс или друга валидирана локализираща система запазва хирургичната „следа" към първоначалната метастатична лезия. Международните публикации описват както клипсиране, така и локализация с магнитен маркер (magnetic seed localization) [6].

Copyright: © 2026 (CC BY 4.0) by the authors.

В представения практически алгоритъм ултразвуковата оценка предхожда кор-биопсията и поставянето на клипс. Това позволява впоследствие индексният възел да бъде отстранен целенасочено и предоставен отделно и правилно ориентиран за патологична оценка.

5. Операцията се планира преди първата доза, а не след последната
Неоадювантният подход не трябва да води до временно „отлагане" на хирургичното мислене. Напротив, още при първоначалния мултидисциплинарен борд трябва да са определени: лимфният басейн, индексната лезия, начинът на маркиране, очакваният обем на операцията, ориентировъчният времеви прозорец за хирургия и поведението при прогресия или значима токсичност.
Системната терапия не прави последващата лимфна дисекция технически по-рискова по дефиниция. Сравнително изследване на пациенти след неоадювантна имунотерапия спрямо първична лимфна дисекция не установява значимо увеличение на общите следоперативни усложнения, серомите или лимфедема [12]. Това е важно за хирурга, тъй като страхът, че имунотерапията непременно ще „затрудни" операцията, не се подкрепя от наличните данни.

6. Патологичният отговор трябва да бъде измерен, а не описан общо
Една от най-съществените промени за хирурга и патолога е, че след неоадювантна терапия заключение от типа „данни за регресия" не е достатъчно. Терапевтичният отговор трябва да бъде количествено оценен по стандартизиран начин, защото от него може да зависи последващата системна и в бъдеще хирургична стратегия.
Консенсусът на INMC, разработен от Tetzlaff, Scolyer и сътр., определя третирано туморно ложе (treated tumor bed) като зоната, заета от остатъчен жизнеспособен тумор и/или белези на регресия — некроза, натрупвания от пигмент-натоварени макрофаги/меланофаги и фиброза или фиброинфламаторна строма [5]. Остатъчният жизнеспособен тумор се изчислява като процент от площта на жизнеспособния тумор спрямо площта на цялото оценено туморно ложе [5].
За практически цели се използват следните категории: pathological complete response (pCR; пълен патологичен отговор) — липса на жизнеспособен тумор; major pathological response (MPR; значим патологичен отговор) — не повече от 10% жизнеспособен тумор; pathological partial response (pPR; частичен патологичен отговор) — над 10% до 50% жизнеспособен тумор; и pathological non-response (pNR; липса на патологичен отговор) — над 50% жизнеспособен тумор [5,10].
За да бъде тази оценка надеждна, хирургът има пряка роля. Патологът трябва да знае коя е индексната лезия, къде е поставен маркерът и дали материалът представлява само индексния лимфен възел (ILN) или цял препарат от терапевтична лимфна дисекция (TLND). При големи възли е необходимо достатъчно серийно пробонабиране. INMC препоръчва отделно количествено описание на жизнеспособния тумор, некрозата/меланозата и фиброзата/фиброинфламаторната строма, като сумата им трябва да отразява цялото туморно ложе [5].
Тук възниква и важна клинична разлика между образен и патологичен отговор. Персистиращ увеличен възел не е синоним на жизнеспособен меланом. Имунна инфилтрация, фиброза, некроза и меланофаги могат да поддържат обема на лезията. Поради това решението за ескалация на операцията не трябва да се основава единствено на размера след лечението, когато пациентът остава операбилен и няма доказателства за нова дисеминация [5,10].

Copyright: © 2026 (CC BY 4.0) by the authors.

Категория	**Остатъчен жизнеспособен тумор**	**Практическа интерпретация**
pCR – пълен патологичен отговор	0%	Липса на жизнеспособен меланом в третираното туморно ложе
MPR – значим патологичен отговор	≤10%	Отличен отговор; основа за стратегии за деескалация
pPR – частичен патологичен отговор	>10% до ≤50%	Междинен риск; последващото поведение се индивидуализира
pNR – липса на патологичен отговор	>50%	Висок остатъчен риск; необходимост от обсъждане на ескалация/промяна на стратегията

Таблица 1. Практическа класификация на патологичния отговор след неоадювантна терапия, адаптирана по критериите на INMC [5,10].

7. От индексния възел към целия лимфен басейн: колко представителен е ILN?
Един от най-важните хирургични въпроси е дали отговорът в един предварително маркиран възел може да представлява отговора на целия лимфен басейн. Анализът на Reijers и сътр., с участие на екипа на Melanoma Institute Australia и Georgina V. Long, оценява 82 пациенти, лекувани неоадювантно с ipilimumab/nivolumab и последвани от TLND [7]. Патологичната категория на ILN съвпада с тази на целия TLND препарат при 81 от 82 пациенти, т.е. 99%. При сравнение с всеки отделен възел съответствието е 96% [7].
Това е силен аргумент, че правилно избраният и маркиран ILN е надежден „биологичен свидетел" на ефекта върху регионалния басейн. Данните обаче не са абсолютни: описани са малък брой несъответствия, включително отделни неиндексни възли с повече остатъчен жизнеспособен тумор. Следователно ILN концепцията подкрепя деескалацията, но не доказва, че тя вече е безопасен универсален стандарт за всички пациенти.

8. Може ли при отличен отговор да се избегне терапевтичната лимфна дисекция?
PRADO е ключовото проучване за хирургичната страна на неоадювантната концепция. При пациентите с MPR в индексния възел терапевтичната лимфна дисекция и адювантното лечение са пропускани. TLND е избегната при 59 от 60 пациенти с MPR, което е свързано със значимо по-ниска хирургична морбидност и по-добро качество на живот [10].
Това е важна промяна в хирургичната философия: от „максимално допустима операция" към „минимално достатъчна операция", но само когато биологичният отговор позволява това. Важно е терминологично да се разграничи TLND от завършваща/допълваща лимфна дисекция (completion lymph node dissection – CLND). CLND се използва традиционно за дисекция на лимфния басейн след положителна SLNB

Copyright: © 2026 (CC BY 4.0) by the authors.

при микроскопско заболяване. При клинично или образно макроскопско възлово заболяване правилният термин е TLND [11].
Към момента селективната резекция само на ILN след неоадювантна терапия не бива да се представя като безусловен стандарт. Именно този въпрос се проверява проспективно в международното фаза III проучване MSLT-3/S2601/EORTC2519 – селективна резекция на индексния възел срещу TLND след неоадювантна имунотерапия при стадий IIIB–IIID [13]. В изпитването участват Melanoma Institute Australia, Georgina V. Long, Andrew Spillane, Robyn Saw и други международни центрове. До получаване на резултатите деескалацията следва да се прилага в рамките на валидирани протоколи, клинични проучвания или внимателно обосновано мултидисциплинарно решение.

9. Предложен хирургично ориентиран алгоритъм
Стъпка 1. Потвърждаване на клинично/образно макроскопско регионално заболяване и пълно стадиране за изключване на нерезектабилна или далечна болест.
Стъпка 2. Оценка на техническата резектабилност от хирург преди започване на системното лечение.
Стъпка 3. Ултразвукова диагностика на лимфния басейн и избор на индексна таргетна лезия.
Стъпка 4. Кор-биопсия за морфологична верификация и материал за молекулярно изследване; избягване на ненужна диагностична екстирпация на единствената измерима лезия.
Стъпка 5. Маркиране на индексния възел с клипс/локализиращ маркер и документално описание на изходния му размер и локализация.
Стъпка 6. Мултидисциплинарно решение с предварително фиксиран хирургичен план и времеви прозорец.
Стъпка 7. Неоадювантна системна терапия съгласно актуалните препоръки и конкретния клиничен сценарий.
Стъпка 8. Предоперативна клинична и образна преоценка, без механично приравняване на радиологичния с патологичния отговор.
Стъпка 9. Целенасочено идентифициране на маркирания ILN и хирургична резекция в предварително планирания обем.
Стъпка 10. Стандартизирана патологична оценка с количествено определяне на остатъчния жизнеспособен тумор и класифициране като pCR/MPR/pPR/pNR.
Стъпка 11. Ново мултидисциплинарно решение за последващото лечение и, когато е приложимо и доказателствено обосновано, обсъждане на хирургична деескалация.
Този алгоритъм поставя хирурга в началото, а не само в края на терапевтичния процес.

10. Клиничен пример
Клиничният пример илюстрира защо предварителната хирургична организация е важна дори когато пациентът не влиза в „идеален" протоколен сценарий. При 39-годишен мъж с BRAF V600E-позитивен нодуларен меланом на дясната буза, Breslow 2,6 mm и улцерация, първоначалното стадиране е pT3b cN0 cM0, стадий IIB. Стадираща сентинелна биопсия – след обсъждане с пациента – не е проведена, поради вариабилния и непредвидим лимфен дренаж в областта на главата и шията и големия процент фалшиво негативни резултати. След PET/CT без данни за регионално или

Copyright: © 2026 (CC BY 4.0) by the authors.

далечно метастатично заболяване е започната адювантна имунотерапия с pembrolizumab за високорисков IIB стадий.
Три седмици след първата инфузия пациентът съобщава за бързо нарастващ, неболезнен увеличен лимфен възел в дясната шийна област. Ултразвуковата оценка потвърждава патологична лезия, а рестадиращ ПЕТ отхвърля далечна дисеминация. (фиг. 1)

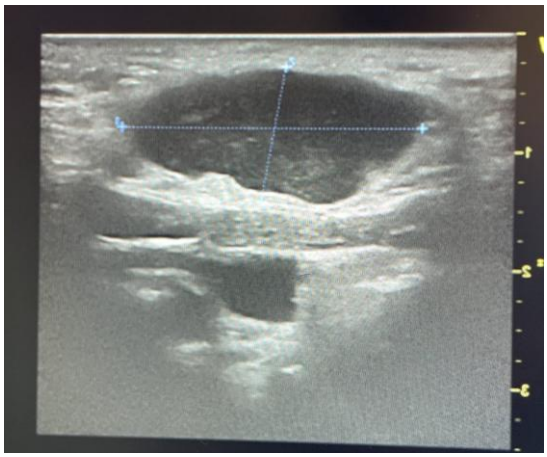

Фигура 1. Изходно стадиране и локализация на макроскопската регионална лезия чрез ултразвукова диагностика в дясната шийна област. Клиничен архив на д-р Виктор Йорданов, Образна диагностика, Acibadem City Clinic - Клиника по Медицинска онкология.

Вместо непосредствена диагностична екстирпация или първична шийна лимфна дисекция е извършена
с хистологична верификация на метастаза от меланом и поставяне на клипс в таргетния възел. (фиг. 2)

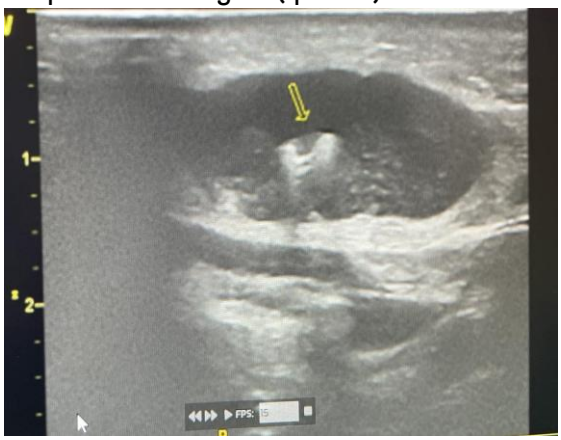

Фигура 2. Кор-биопсия и маркиране на индексния лимфен възел с клипс преди системното лечение. Клиничен архив на д-р Виктор Йорданов, Образна диагностика, Acibadem City Clinic - Клиника по Медицинска онкология.

Поради краткия интервал от първата доза имунотерапия до клиничната проява на лимфогенно заболяване находката е интерпретирана в мултидисциплинарен контекст, без автоматично да се приема за доказана anti-PD-1 резистентност. Имунотерапията е продължена в периоперативна стратегия и планово маркираният индексен шиен лимфен възел е хирургично отстранен. Хистологично не са установени

Copyright: © 2026 (CC BY 4.0) by the authors.

жизнеспособни меланомни клетки и отговорът е класифициран като pCR. Пациентът продължава системното лечение в адювантен план. (фиг. 3)

А. 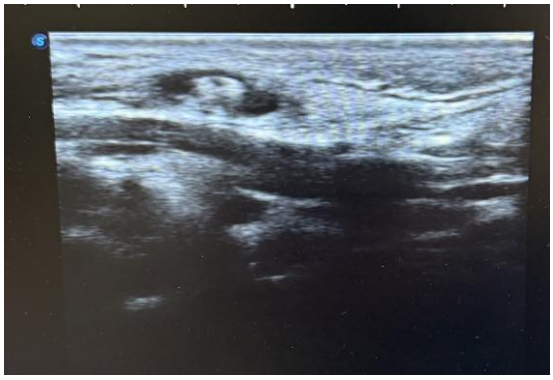 Б. 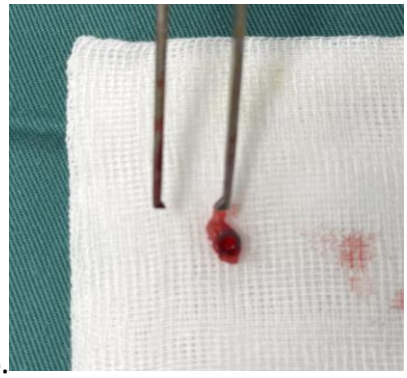

Фигура 3. А. Предоперативно ултразвуково идентифициране на ILN, с установяване на значителна редукция на размера. Б. Интраоперативно идентифициране и екстирпация на маркирания индексен лимфен възел, с визуализация на поставения клипс.

Случаят не представлява класически NADINA или PRADO алгоритъм и не се използва като доказателство за ефективност. Неговата стойност е организационна: кор-биопсията запазва таргетната лезия, маркирането позволява надеждна последваща идентификация, а екстирпацията на маркирания възел предоставя възможност за реална патологична оценка на чувствителността към терапията.

Дискусия

За хирургичната общност неоадювантната имунотерапия при меланом трябва да бъде разглеждана преди всичко като промяна в маршрута на пациента. Историческият алгоритъм „патологичен възел – операция – хистология – онколог" се заменя при подходящите пациенти от „патологичен възел – биопсия и маркиране – стадиране и борд – системна терапия – планирана операция – количествен патологичен отговор – ново решение". (фиг. 4)

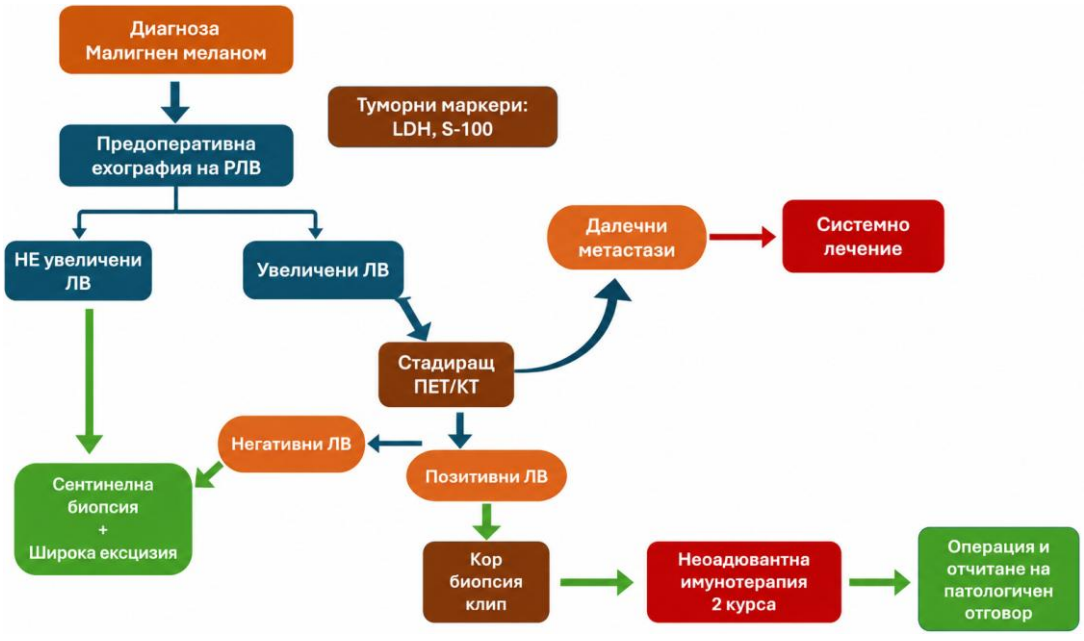

Copyright: © 2026 (CC BY 4.0) by the authors.

Фигура 4. Предложение за авторски диагностично-терапевтичен алгоритъм, използван в практиката на УСБАЛО, за успешно селектиране на подходящи пациенти и следване на терапевтични стъпки.

Тази промяна има няколко преимущества. Първо, тя предотвратява загубата на ценна таргетна лезия чрез прибързана екстирпационна биопсия. Второ, дава възможност операцията да бъде изпълнена в момент, когато екипът вече разполага с информация за биологичната чувствителност на заболяването. Трето, създава обективна основа за бъдещо персонализиране на обема на регионалната хирургия.
Същевременно хирургичната деескалация не трябва да изпреварва доказателствата. Проучването PRADO показва, че при MPR селективното поведение може да намали морбидността и да подобри качеството на живот [10], а анализът на ILN демонстрира 99% съответствие на патологичната категория между индексния възел и целия дисекционен препарат [7]. Това са силни данни, но не елиминират риска от несъответствие в отделни неиндексни възли. Поради това MSLT-3 е критично важно: неговият дизайн за доказване на не по-ниска ефективност (non-inferiority design) трябва да даде отговор дали селективната резекция на ILN може да замени TLND при определени пациенти с благоприятен патологичен отговор без компромис в онкологичния контрол [13].
Друг ключов въпрос е качеството на патологичната оценка. Ако бъдещият обем на операцията или системното лечение ще зависи от границата от 10% жизнеспособен тумор, неточността при пробонабиране или интерпретация вече не е само морфологичен проблем, а може да промени терапевтичната стратегия. Затова е необходима стандартизирана комуникация хирург—патолог: ясно маркиране на ILN, правилна ориентация на препарата, описание на предлечебния размер и локализация и изрично искане за оценка по критериите на INMC [5].
Отделно трябва да се подчертае, че „пълен радиологичен отговор“ и „пълен патологичен отговор“ не са взаимозаменяеми. Образните методи са необходими за стадиране и за откриване на прогресия, но не могат сами да квантифицират остатъчния жизнеспособен тумор. Това е особено важно за хирурга, когато се обсъжда по-малък оперативен обем.
Настоящият анализ има ограничения. Той е описателен и не представя собствена сравнителна кохорта с достатъчен размер за статистическа оценка на хирургична морбидност, локорегионален контрол или преживяемост. Клиничният случай е илюстративен и не трябва да бъде използван за причинно-следствени заключения. Освен това окончателното място на селективната ILN резекция все още се изследва проспективно, поради което предложената деескалация не следва да се възприема като универсална замяна на TLND.
Практическият извод обаче е приложим още днес: хирургът трябва да бъде включен преди началото на неоадювантното лечение. Именно в този момент се решават въпросите, които по-късно не могат да бъдат възстановени — коя е таргетната лезия, как е доказана, как е измерена, как е маркирана и как ще бъде намерена след отговора.

Copyright: © 2026 (CC BY 4.0) by the authors.

Изводи

Неоадювантната имунотерапия при клинично детектируем резектабилен стадий III меланом не отменя хирургичното лечение, а променя начина, по който то се планира и интерпретира.

За безопасното приложение на тази стратегия са необходими пет хирургични предпоставки: правилна селекция на пациента; тъканно потвърждение без ненужно отстраняване на таргетната лезия; предварително маркиране на индексния лимфен възел; планиране на операцията преди започване на системното лечение; и стандартизирана количествена патологична оценка на остатъчния жизнеспособен тумор.

При значим патологичен отговор се открива реална възможност за намаляване на хирургичната морбидност. Проучването PRADO и данните за представителността на ILN дават основание за тази посока, но селективната резекция на индексния възел срещу TLND все още се валидира проспективно в MSLT-3.

Следователно най-важната промяна за хирурга не е „по-малко хирургия", а „по-прецизна хирургия" – извършена в правилния момент, върху правилно маркирана лезия и използвана като част от терапевтично решение, основано на реалния биологичен отговор на заболяването.

Литература

1. Garbe C, Amaral T, Peris K, Hauschild A, Arenberger P, Basset-Seguin N, et al. European consensus-based interdisciplinary guideline for melanoma. Part 2: Treatment – Update 2024. Eur J Cancer. 2025;215:115153. doi:10.1016/j.ejca.2024.115153.

2. Amaral T, Ottaviano M, Arance A, Blank C, Chiarion-Sileni V, Donia M, et al. Cutaneous melanoma: ESMO Clinical Practice Guideline for diagnosis, treatment and follow-up. Ann Oncol. 2025;36(1):10–30. doi:10.1016/j.annonc.2024.11.006.

3. Seth R, Agarwala SS, Messersmith H, Alluri KC, Ascierto PA, Atkins MB, et al. Systemic Therapy for Melanoma: ASCO Guideline Update. J Clin Oncol. 2023;41(30):4794–4820. doi:10.1200/JCO.23.01136.

4. van Akkooi ACJ, Hieken TJ, Burton EM, Ariyan C, Ascierto PA, Asero SVMA, et al. Neoadjuvant Systemic Therapy (NAST) in Patients with Melanoma: Surgical Considerations by the International Neoadjuvant Melanoma Consortium (INMC). Ann Surg Oncol. 2022;29:3694–3708. doi:10.1245/s10434-021-11236-y.

5. Tetzlaff MT, Messina JL, Stein JE, Xu X, Amaria RN, Blank CU, et al. Pathological assessment of resection specimens after neoadjuvant therapy for metastatic melanoma. Ann Oncol. 2018;29(8):1861–1868. doi:10.1093/annonc/mdy226.

6. Schermers B, Franke V, Rozeman EA, van de Wiel BA, Bruining A, Wouters MWM, et al. Surgical removal of the index node marked using magnetic seed localization to assess response to neoadjuvant immunotherapy in patients with stage III melanoma. Br J Surg. 2019;106(5):519–522. doi:10.1002/bjs.11168.

7. Reijers ILM, Rawson RV, Colebatch AJ, Rozeman EA, Menzies AM, van Akkooi ACJ, et al. Representativeness of the Index Lymph Node for Total Nodal Basin in Pathologic Response Assessment After Neoadjuvant Checkpoint Inhibitor Therapy in Patients With Stage III Melanoma. JAMA Surg. 2022;157(4):335–342. doi:10.1001/jamasurg.2021.7554.

Copyright: © 2026 (CC BY 4.0) by the authors.

8. Patel SP, Othus M, Chen Y, Wright GP Jr, Yost KJ, Hyngstrom JR, et al. Neoadjuvant—Adjuvant or Adjuvant-Only Pembrolizumab in Advanced Melanoma. N Engl J Med. 2023;388(9):813—823. doi:10.1056/NEJMoa2211437.
9. Blank CU, Lucas MW, Scolyer RA, van de Wiel BA, Menzies AM, Lopez-Yurda M, et al. Neoadjuvant Nivolumab and Ipilimumab in Resectable Stage III Melanoma. N Engl J Med. 2024;391:1696—1708. doi:10.1056/NEJMoa2402604.
10. Reijers ILM, Menzies AM, van Akkooi ACJ, Versluis JM, van den Heuvel NMJ, Saw RPM, et al. Personalized response-directed surgery and adjuvant therapy after neoadjuvant ipilimumab and nivolumab in high-risk stage III melanoma: the PRADO trial. Nat Med. 2022;28:1178—1188. doi:10.1038/s41591-022-01851-x.
11. van Akkooi ACJ, Ariyan C, Moncrieff M. Melanoma Great Debate: Targeted Versus Complete Nodal Dissection Following Neoadjuvant Therapy for Melanoma: Is it Time to Push Forward or Hold Off on Continued De-Escalation of Surgery? Ann Surg Oncol. 2025;32(12):8930—8936. doi:10.1245/s10434-025-18163-2.
12. Zijlker LP, van der Burg SJC, Blank CU, Zuur CL, Klop WMC, Wouters MWMJ, et al. Surgical outcomes of lymph node dissections for stage III melanoma after neoadjuvant systemic therapy are not inferior to upfront surgery. Eur J Cancer. 2023;185:131—138. doi:10.1016/j.ejca.2023.03.003.
13. Gonzalez M, Long GV, Spillane AJ, Saw RPM, Menzies AM, Faries MB, et al. A phase 3, international, multicenter, randomized, controlled trial of selective index lymph node resection versus therapeutic lymph node dissection after neoadjuvant immunotherapy for stage IIIB-D melanoma (MSLT-3/S2601/EORTC2519). J Clin Oncol. 2026;44(16_suppl):TPS9609. doi:10.1200/JCO.2026.44.16_suppl.TPS9609.
14. Weber J, Mandala M, Del Vecchio M, Gogas HJ, Arance AM, Cowey CL, et al. Adjuvant Nivolumab versus Ipilimumab in Resected Stage III or IV Melanoma. N Engl J Med. 2017;377:1824—1835. doi:10.1056/NEJMoa1709030.
15. Eggermont AMM, Blank CU, Mandala M, Long GV, Atkinson V, Dalle S, et al. Adjuvant Pembrolizumab versus Placebo in Resected Stage III Melanoma. N Engl J Med. 2018;378:1789—1801. doi:10.1056/NEJMoa1802357.

Copyright: © 2026 (CC BY 4.0) by the authors.

СЕНТИНЕЛНА ЛИМФНА БИОПСИЯ ПРИ МАЛИГНЕН МЕЛАНОМ: ПРАКТИЧЕСКИ ПРЕДИЗВИКАТЕЛСТВА И ОПТИМИЗИРАНЕ НА ТЕХНИКАТА ПРИ НАРУШЕН ЛИМФЕН ДРЕНАЖ.

И.ГАВРИЛОВА, В.ГЕОРГИЕВ, Л.ЧАВДАРОВА, Е.ПИПЕРКОВА

И.Гаврилова1, В.Георгиев2, Л.Чавдарова3, Е.Пиперкова3
1Клиника по Онкодерматология, УСБАЛО „ Проф Иван Черноземски";
2Клиника по Хирургия,УСБАЛО „ Проф Иван Черноземски",
3Клиника по Нуклеарна медицина, УСБАЛО „ Проф Иван Черноземски"
E-mail: dr@ivagavrilova.com

Keywords: меланом; сентинелна лимфна биопсия; лимфен дренаж; гама сонда; лимфосцинтиграфия

Въведение: Сентинелната лимфна биопсия (БСЛВ) остава златен стандарт за стадиране при пациенти с малигнен меланом. Въпреки стандартизираната техника, в реалната клинична практика съществуват редица фактори, които могат да компрометират лимфния дренаж и да затруднят идентифицирането на стражевия лимфен възел, което поставя предизвикателства пред хирурга.
Цел: Да се представят практически аспекти и предизвикателства при извършване на БСЛВ с радиоизотоп при пациенти с нарушен лимфен дренаж, както и да се предложи подход за оптимизиране на хирургичната техника чрез анализ на клиничен опит.
Методи: Представена е серия от клинични случаи от практиката, включващи пациенти с променен лимфен дренаж вследствие на предходни оперативни интервенции, наличие на хирургични цикатрикси, синхронни оперативни процедури, чужди тела и импланти, както и случаи с трудна интерпретация на радиоизотопните дела. Анализирана е ролята на предоперативната лимфосцинтиграфия в комбинация с SPECT/CT и интраоперативната детекция с гама сонда.
Резултати: Клиничният опит показва, че нарушената лимфна архитектура може да доведе до атипични дренажни пътища и затруднена локализация на сентинелния възел. В тези ситуации интраоперативната детекция с гама сонда остава най-надеждният метод за идентифициране на стражевия басейн и лимфен възел. Комплексността на представените случаи позволява да се оцени предимството на маркирането с радионуклид (технеций) спрямо използването на багрила като индоцианин грийн, особено при нарушен лимфен дренаж и променена анатомия. Представените случаи подчертават значението на прецизната интерпретация на образните находки, както и необходимостта от адаптиране на хирургичната техника спрямо индивидуалните особености.
Заключение: Въпреки развитието на системното лечение при меланом, БСЛВ остава ключов диагностичен инструмент, включително при пациенти с високорисков стадий II. Успешното ѝ изпълнение изисква задълбочено познаване на туморната биология, лимфния дренаж и потенциалните му вариации, както и прецизна селекция на пациентите и педантична хирургична техника. Натрупаният клиничен опит и комплексните случаи подчертават предимствата на радионуклидното маркиране като надежден метод в условия на нарушен лимфен дренаж.

Copyright: © 2026 (CC BY 4.0) by the authors.

SENTINEL LYMPH NODE BIOPSY IN MALIGNANT MELANOMA: PRACTICAL CHALLENGES AND TECHNICAL OPTIMIZATION IN THE SETTING OF ALTERED LYMPHATIC DRAINAGE

I. Gavrilova[1], V. Georgiev[2], L. Chavdarova[3], E. Piperkova[3]
[1] Department of Oncodermatology, University Hospital for Oncology "Prof. Ivan Chernozemsky"
[2] Department of Surgery, University Hospital for Oncology "Prof. Ivan Chernozemsky"
[3] Department of Nuclear Medicine, University Hospital for Oncology "Prof. Ivan Chernozemsky"
***E-mail:** dr@ivagavrilova.com*

Keywords: melanoma; sentinel lymph node biopsy; lymphatic drainage; gamma probe; lymphoscintigraphy

Introduction: Sentinel lymph node biopsy (SLNB) remains the gold standard for staging patients with malignant melanoma. Despite the standardized nature of the technique, a number of factors encountered in routine clinical practice can disrupt normal lymphatic drainage and make identification of the sentinel lymph node challenging, creating significant technical difficulties for the surgeon.
Aim: To present the practical considerations and challenges associated with radioisotope-guided SLNB in patients with altered lymphatic drainage and to propose an approach for optimizing the surgical technique based on clinical experience.
Methods: A series of clinical cases from routine practice was reviewed, including patients with altered lymphatic drainage resulting from previous surgical procedures, surgical scars, synchronous surgical interventions, foreign bodies and implants, as well as cases involving difficult interpretation of radioactive tracer uptake. The role of preoperative lymphoscintigraphy combined with SPECT/CT and intraoperative detection using a gamma probe was analyzed.
Results: Clinical experience demonstrates that disruption of normal lymphatic architecture may result in atypical drainage pathways and make localization of the sentinel lymph node challenging. In these situations, intraoperative detection with a gamma probe remains a highly reliable method for identifying the sentinel lymphatic basin and node.
The complexity of the cases presented also highlights the advantages of radionuclide mapping with technetium compared with the use of dyes such as indocyanine green, particularly in the presence of altered lymphatic drainage and distorted anatomy. The cases emphasize the importance of accurate interpretation of preoperative imaging findings and the need to adapt the surgical technique to each patient's individual anatomical and clinical characteristics.
Conclusion: Despite advances in systemic therapy for melanoma, SLNB remains a key diagnostic and staging tool, including in patients with high-risk stage II disease. Successful implementation requires a thorough understanding of tumor biology, lymphatic drainage and its potential variations, as well as careful patient selection and meticulous surgical technique. The accumulated clinical experience and the complex cases presented underscore the advantages of radionuclide mapping as a reliable method for sentinel lymph node identification in patients with altered lymphatic drainage.

Copyright: © 2026 (CC BY 4.0) by the authors.

Въведение: Биопсията на сентинелен лимфен възел (БСЛВ) е стандартен метод за патологично стадиране при клинично негативни регионални лимфни възли и риск от окултно лимфогенно засягане. Международните препоръки индикират процедурата при кожен меланом с дебелина ≥0,8 mm и/или при наличие на допълнителни рискови характеристики, като признак – улцерация [1–3]. Точността на БСЛВ зависи не само от прецизното нуклеарно маркиране и хирургичната техника, но и от запазването и правилното разчитане на индивидуалния лимфен дренаж.
В нашата практика предоперативното картографиране се извършва с лимфосцинтиграфия и хибридна single-photon emission computed tomography (SPECT/CT; еднофотонна емисионна компютърна томография / компютърна томография), последвана от интраоперативна радиогидирана детекция с гама сонда. Хибридната SPECT/CT методика подобрява анатомичната локализация и е особено полезна при топография на първичен тумор с неочакван дренаж [4–6]. Въпреки това белези, предходни ексцизии и реконструкции, променена анатомия, синхронни тумори и комплексни дренажни зони могат да създадат диагностични капани.
Представяне на клинични случаи
Процедурата по оперативно стадиране винаги започва с диагностична ексцизия на първичния тумор с отстояние 3 мм в здраво, без ненужно разширяване или реконструкция, която може да промени лимфния път. Радиофармацевтикът се аплицира интрадермално в няколко точки около цикатрикса от диагностичната ексцизия, извършват се динамични и статични изображения и SPECT/CT, а кожната проекция на вероятния сентинелен лимфен възел (СЛВ) се маркира върху кожата на пациента. Окончателната локализация се потвърждава интраоперативно с гама сонда, включително чрез транскутанно измерване преди осъществяване на кожен разрез. Правилната селекция на подходящите пациенти за БСЛВ след хистологичната верификация, известна туморна дебелина по Бреслоу и без излишно забавяне с хипердиагностика е от изключително значение. В хода на дългогодишен клиничен опит и интердисциплинарна колаборация между клиниките по Онкодерматология, Нуклеарна медицина и Хирургия в УСБАЛО „Проф. Иван Черноземски“ беше създаден и утвърден диагностичен алгоритъм, който се прилага рутинно в практиката. (Фиг. 1)

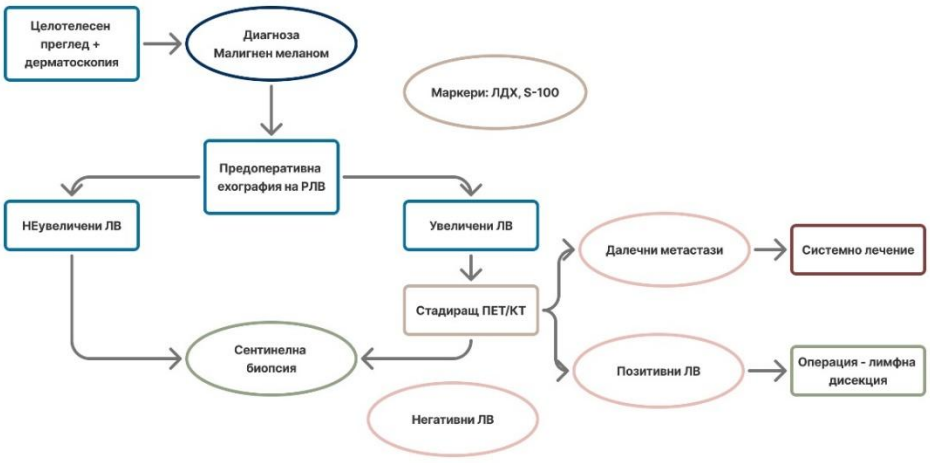

Фигура 1. Използван мултидисциплинарен диагностичен алгоритъм при кожен меланом.

Copyright: © 2026 (CC BY 4.0) by the authors.

Представяме серия от случаи от практиката, демонстриращи различни клинични сценарии с възможност за компрометиране на лимфен дренаж и тактически решения за прецизиране на оперативното стадиране.
Клиничен сценарий 1 – налични сателитни метастази при поставяне на първична диагноза. При двама пациенти с кожен меланом на гърба и на десен брахиум клиничният преглед установи видими сателитни лезии в близост до първичния меланом. (фиг. 2) За да бъдат определени като сателитни метастази, лезиите по дефиниция трябва да са разположени на не повече от 2 cm от първичния тумор. Наличието на сателитна метастаза вече означава регионално метастатично заболяване и променя стадия в III-ти, както и терапевтичния въпрос; механичното продължаване към БСЛВ може да бъде неинформативно и да доведе до ненужно забавяне на системното лечение, което е водещо и с повече ползи за подобряване на общата преживяемост при микрометастатично заболяване. Изключително важно за практиката е планиране на оперативна пиеса с en bloc отстраняване на тумора, заедно със сателитната лезия в достатъчна защитна граница, поради потенциален риск от наличие на други такива с минимални размери в кожа и подкожие. Практическият извод е внимателен кожен преглед с дерматоскопия и палпация на зоната около тумора преди планираното оперативно стадиране, последвани от мултидисциплинарно решение.

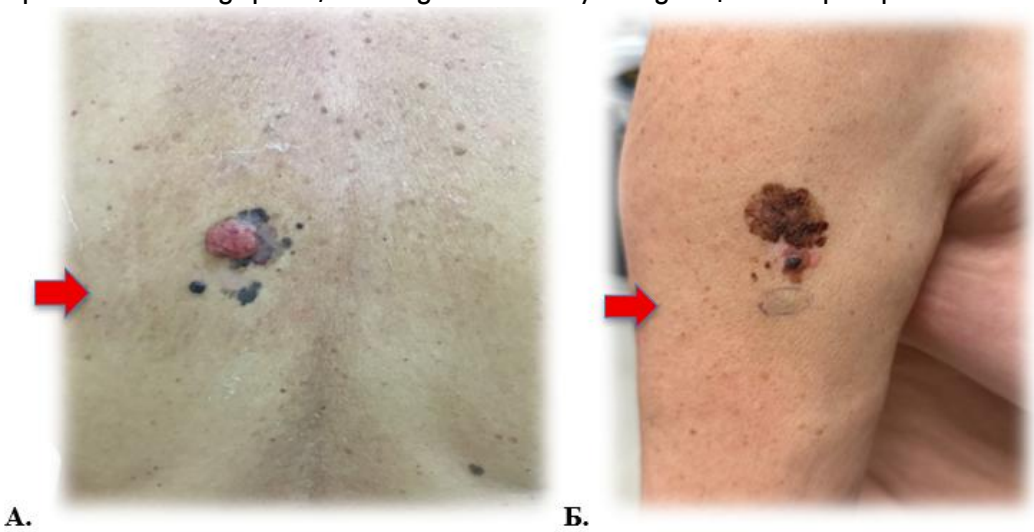

Фигура 2. А. Мъж на 72 г. с локално авансирал кожен меланом на гърба със зони на спонтанна регресия и ясно видима пигментна сателитна лезия на 1 cm отстояние от първичния тумор и размер 4 мм;
Б. Жена на 62 г. с локално авансирал повърхностно разпространяващ се меланом на десния брахиум и подкожна сателитна лезия на 3 мм от дисталния пигментен ръб на тумора, очертана с химикал.

Клиничен сценарий 2 – предходна широка ексцизия и реконструкция. Първият пациент е бил опериран извън страната с широка ексцизия на меланом на лява подбедрица, едноетапна свободна кожна пластика и отрицателна БСЛВ; година по-късно се представя с локорегионален рецидив и интранзитни метастази в проксимална посока. Същите, за да се приемат за интранзитни метастази по дефиниция трябва да отстояват над 2 cm от първичния тумор. При втория пациент широката ексцизия в областта на дясната подбедрица е комбинирана с ротационно ламбо за възстановяване на дефекта, а в последствие пациентът разви интранзитни

Copyright: © 2026 (CC BY 4.0) by the authors.

метастази с нетипична анатомична проекция. (фиг. 3) Публикуваните серии показват, че БСЛВ след предходна широка ексцизия често остава възможна, но големи ротационни ламба са описани сред случаите с картографски грешки/фалшиво негативни резултати [7–9]. Тези случаи подкрепят предварителното планиране на БСЛВ преди сложна реконструкция. Не приемаме, че самата БСЛВ причинява интранзитни метастази – големи серии не доказват такава причинна връзка [10].



Фигура 3. А. Мъж на 55 г. с рецидив на меланом в зоната на първичната ексцизия на лявата подбедрица и свободна кожна пластика, както и новопоявили се подкожни интранзитни метастази проксимално на отстояние над 2 см; Б. Мъж на 33 г. с възстановен дефект в зоната на първичния тумор на дясната подбедрица с ротационно ламбо и променена анатомия, със затруднено проследяване и диагностика на новопоявили се интранзитни метастази също проксимално, но с различна локализация от очакваната и опасност от погрешно интерпретиране на клиничната прогресия като подкожна метастаза и IV стадий на заболяването.

Клиничен сценарий 3 – наличие на синхронни тумори. При 74-годишен мъж са установени синхронни повърхностно разпространяващ се меланом ляво скапуларно и базоцелуларен карцином вляво паравертебрално. За да не се създаде нов цикатрикс в потенциалния дренажен път преди картографирането, първо е извършена диагностичната ексцизия на меланома, а радикалната ексцизия на базоцелуларния карцином е синхронизирана с дефинитивната реексцизия и БСЛВ в обща оперативна пиеса. (фиг. 4)

Copyright: © 2026 (CC BY 4.0) by the authors.

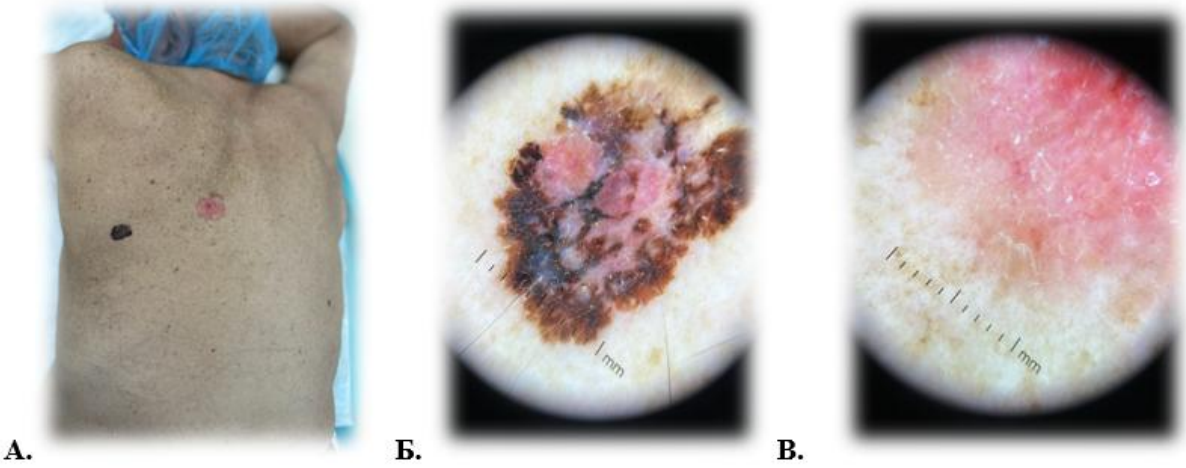

А. Б. В.

Фигура 4. Мъж на 74 г. с първичен меланом и синхронен базоцелуларен карцином, разположени в областта на гърба и индикации за БСЛВ. А. Клиничен вид на двата тумора; Б. Дерматоскопски вид на повърхностно разпространяващ се меланом ляво скапуларно; В. Дерматоскопски вид на базоцелуларен карцином ляво паравертебрално;

сценарий е 53-годишна жена с два синхронни меланома в отдалечени области – ляво торако-лумбално и вътрешна повърхност на дясно бедро. (фиг.5) Диагностичните ексцизии могат да бъдат извършени едноетапно, а при индикации всяка зона трябва да бъде картографирана самостоятелно.

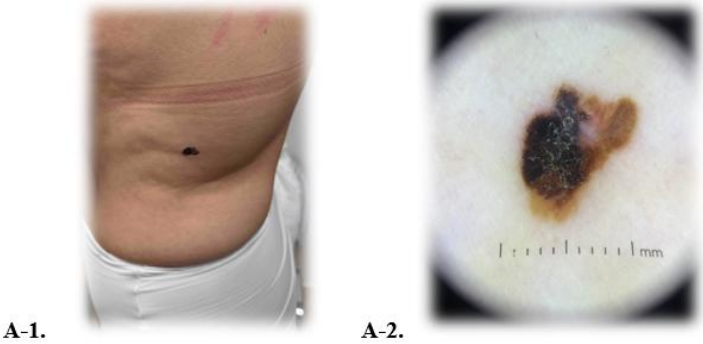

А-1. А-2.



Б-1. Б-2.

Фигура 5. Жена на 53 г. с два синхронни повърхностно разпространяващи се меланома, разположени в различни отдалечени топографски области и с индикации за БСЛВ. А-1. Клиничен вид и А-2. Дерматоскопски вид на меланом ляво торако-лумбално; Б-1. Клиничен вид и Б-2. Дерматоскопски вид на меланом на дясно бедро.

Copyright: © 2026 (CC BY 4.0) by the authors.

Клиничен сценарий 4 – променен дренаж при наличие на гръдни импланти и след оперативно лечение и реконструкция на гърда. Представяме пример с 71-годишна пациентка с предходна лява субкутанна мастектомия, аксиларна дисекция, лъчетерапия и реконструкция с двустранни импланти и новопоявил се меланом на гърба дясно скапуларно. Случаят демонстрира сложен дренаж с няколко радионуклидни депа, включително парастернално и значително затруднение при оперативното планиране. (фиг. 6) Надеждният СЛВ е локализиран в дясната аксила чрез транскутанно измерване с интраоперативна гама сонда и детекция през кожата, където е измерена най-високата радиоизотопна активност.

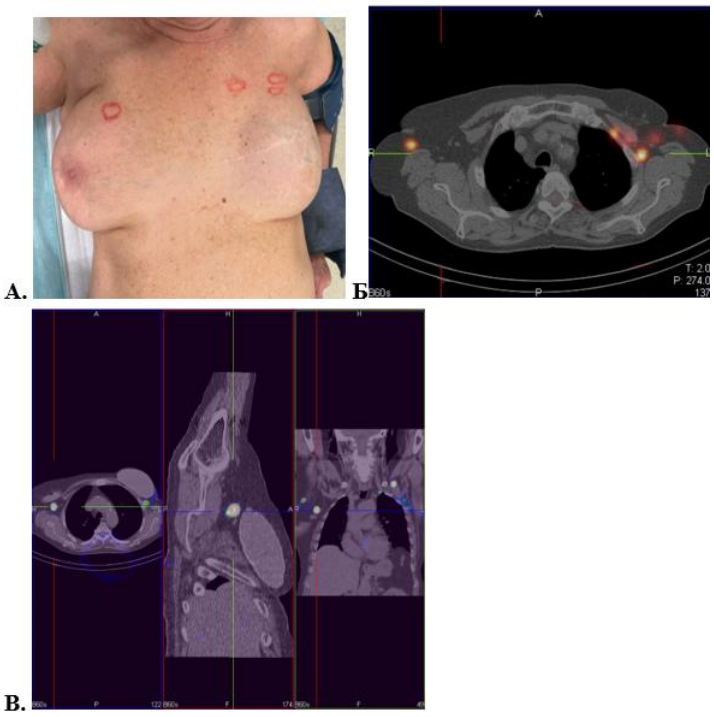

Фигура 6. Пациентка на71 г. с гръдна реконструкция и импланти след операция за карцином на лява гърда и сложна интерпретация на радионуклидните депа. А. Маркирани върху кожата на пациента потенциални локализации на СЛВ; Б. и В. Образи на депата от SPECT/CT – архив на Клиниката по нуклеарна медицина, УСБАЛО: екип на проф. Е. Пиперкова.

При друга пациентка на 49 г., с меланом вдясно торакално и двустранни импланти, SPECT/CT визуализира няколко фокуса на хиперфиксация към дясната аксила. (фиг.7) В първия случай променениият дренаж е най-логично свързан с предходната аксиларна хирургия и лъчетерапия; самото наличие на имплант не трябва да се приема като доказана причина за лимфна обструкция без допълнителни данни. Въпреки това в рутинна практика се наблюдават значителни затруднения при адекватното проследяване на трейсера и локализиране с точност на проекцията на СЛВ без извършване на ненужни кожни инцизии.

Copyright: © 2026 (CC BY 4.0) by the authors.

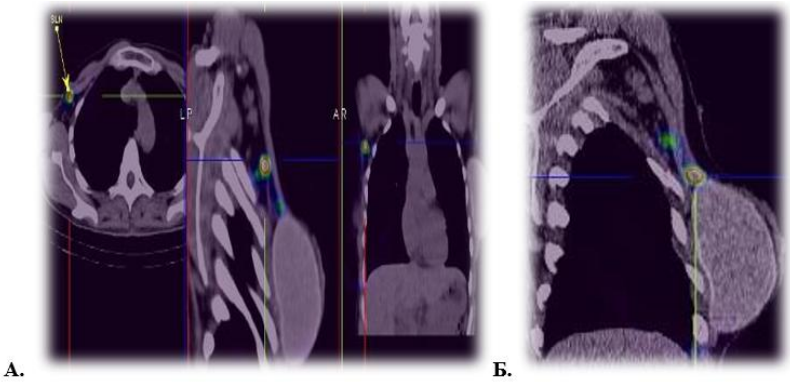



Фигура 7. Пациентка на 49 г. с двустранни импланти и А. SPECT/CT образ на първичен тумор след диагностична ексцизия дясно торакално и лимфен дренаж към дясна аксила; Б. и В. с няколко фокуса на хиперфиксация при наличието на импланти - архив на Клиниката по нуклеарна медицина, УСБАЛО: екип на проф. Е. Пиперкова.

Клиничен сценарий 5 – първична локализация на тумора в областта на главата и шията. При двама пациенти с първични меланоми съответно ляво темпорално и на дясна буза SPECT/CT показва повече от една потенциална дренажна точка. Тези локализации са известни с вариабилни лимфни пътища и по-висок риск от фалшиво негативен резултат от стадирането [11–13]. В нашите случаи транскутанното сканиране с гама сонда беше решаващо за преценка кои проекции имат реална интраоперативна активност и за ограничаване на ненужни отделни разрези. Когато са идентифицирани няколко истински СЛВ, селективното отстраняване само на един възел повишава риска от пропуск; публикувани серии при меланом на главата и шията показват по-висока честота на фалшиво негативни резултати при нисък брой отстранени СЛВ [11,12].

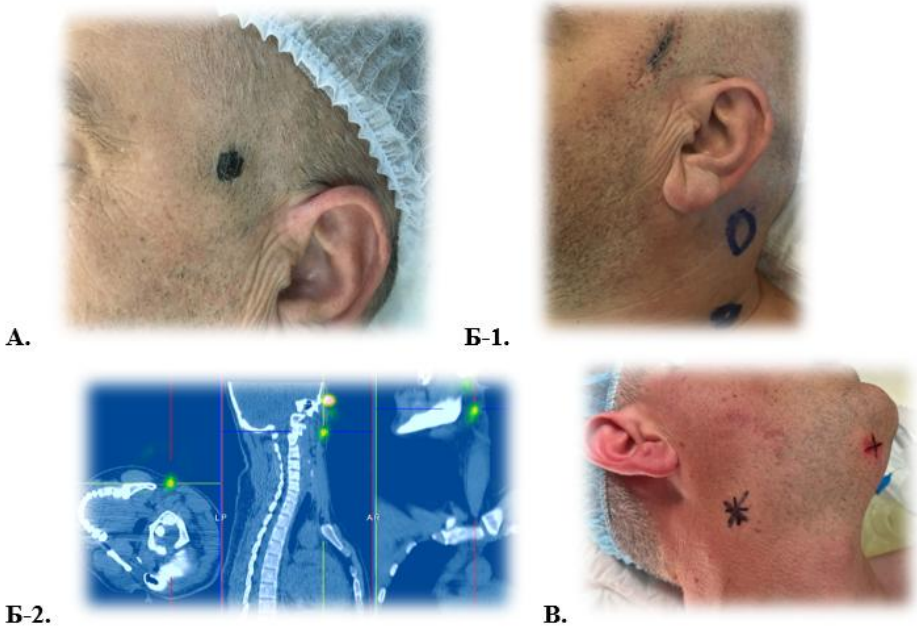

Фигура 8. Вариабилен лимфен дренаж при меланом на главата и шията – множество потенциални кожни проекции и необходимост от интраоперативна проверка с гама сонда.
А. Клиничен вид на първичен меланом ляво темпорално при мъж на 62 г; Б-1. Интраоперативно планиране на обема на дефинитивната

Copyright: © 2026 (CC BY 4.0) by the authors.

реексцизия и маркиране на проекцията на СЛВ ляво шийно върху кожата на пациента; Б-2. SPECT/CT изображения на СЛВ - архив Клиниката по нуклеарна медицина, УСБАЛО: екип на проф. Е. Пиперкова; В. Маркировка на проекция на СЛВ дясно шийно и субментално върху кожата на пациент на 50 г. след диагностична ексцизия на меланом на дясна буза.

Дискусия

Фалшиво негативната БСЛВ е резултат от комплексно взаимодействие между биология, картографиране, хирургия и патология. Голям метаанализ отчита средна честота на фалшиво отрицателни резултати от 12,5%, а съвременен метаанализ с дългосрочно проследяване оценява чувствителността на процедурата на приблизително 85% [14,15]. Практически рисковете могат да се групират като: неправилна селекция или пропуснато клинично регионално заболяване; промяна на лимфната анатомия от предходна операция или реконструкция; сложен или многобасейнов дренаж, особено при глава, шия и туловище; технически пропуск при образното картографиране или интраоперативната детекция; отстраняване на недостатъчен брой действително радиоактивни възли; и патологичен пропуск [11–16].

Сентинелната лимфосцинтиграфия с хибридна SPECT/CT не отменя нуждата от хирургична преценка. Нейната стойност е в триизмерното анатомично позициониране и откриването на допълнителни басейни; при глава и шия е показано, че може да промени мястото на разреза и хирургичния подход [4–6]. Гама сондата остава последната функционална проверка непосредствено върху пациента и позволява кожно картографиране преди всяка инцизия.

Заключение

БСЛВ е надежден стадиращ метод, но не е автоматична техническа процедура. Най-сигурният подход е мултидисциплинарна предварителна оценка на всяка клинична ситуация, запазване на естествения лимфен дренаж до приключване на картографирането, хибридна SPECT/CT диагностика при сложна анатомия и задължителна интраоперативна верификация с гама сонда. При сателитни метастази, предходни реконструкции, синхронни тумори, променена аксиларна анатомия или локализация в областта на главата и шията стандартният алгоритъм трябва да се адаптира индивидуално. Така могат да се намалят както фалшиво негативните резултати, така и ненужните оперативни травми.

Copyright: © 2026 (CC BY 4.0) by the authors.

Литература

1. Garbe C, Amaral T, Peris K, Hauschild A, Arenberger P, Basset-Seguin N, et al. European consensus-based interdisciplinary guideline for melanoma. Part 2: Treatment – Update 2024. Eur J Cancer. 2025;215:115153. doi:10.1016/j.ejca.2024.115153.
2. Amaral T, Ottaviano M, Arance A, Blank C, Chiarion-Sileni V, Donia M, et al. Cutaneous melanoma: ESMO Clinical Practice Guideline for diagnosis, treatment and follow-up. Ann Oncol. 2025;36(1):10–30. doi:10.1016/j.annonc.2024.11.006.
3. Wong SL, Faries MB, Kennedy EB, et al. Sentinel Lymph Node Biopsy and Management of Regional Lymph Nodes in Melanoma: ASCO-SSO Clinical Practice Guideline Update. J Clin Oncol. 2018;36(4):399–413. doi:10.1200/JCO.2017.75.7724.
4. Stoffels I, Boy C, Pöppel T, Kuhn J, et al. Association between sentinel lymph node excision with or without preoperative SPECT/CT and metastatic node detection and disease-free survival in melanoma. JAMA. 2012;308(10):1007–1014. doi:10.1001/2012.jama.11030.
5. Kounalakis N, Dursun A, Kellicut D, et al. SPECT/CT Improves Detection of Metastatic Sentinel Lymph Nodes in Patients with Head and Neck Melanoma. Ann Surg Oncol. 2016;23:2652–2658. doi:10.1245/s10434-016-5175-6.
6. Kounalakis N, Godellas CV, Witte D, et al. SPECT/CT Adds Distinct Lymph Node Basins and Influences Radiologic Findings and Surgical Approach for Sentinel Lymph Node Biopsy in Head and Neck Melanoma. Ann Surg Oncol. 2018;25:136–142. doi:10.1245/s10434-017-6298-0.
7. McCready DR, Ghazarian DM, Hershkop MS, et al. Sentinel lymph-node biopsy after previous wide local excision for melanoma. Can J Surg. 2001;44:432–436.
8. Gannon CJ, Rousseau DL Jr, Ross MI, Johnson MM, Lee JE, Mansfield PF, et al. Accuracy of lymphatic mapping and sentinel lymph node biopsy after previous wide local excision in patients with primary melanoma. Cancer. 2006;107(11):2647–2652. doi:10.1002/cncr.22320.
9. Kelemen PR, Essner R, Foshag LJ, Morton DL. Lymphatic mapping and sentinel lymphadenectomy after wide local excision of primary melanoma. J Am Coll Surg. 1999;189(3):247–252. doi:10.1016/S1072-7515(99)00144-1.
10. Pawlik TM, Ross MI, Thompson JF, Eggermont AMM, Gershenwald JE. A sentinel node biopsy does not increase the incidence of in-transit metastasis in patients with primary cutaneous melanoma. Ann Surg Oncol. 2005;12(8):597–603. doi:10.1245/ASO.2005.08.012.
11. Miller MW, Vetto JT, Monroe MM, Weerasinghe R, Andersen PE, Gross ND. False-negative sentinel lymph node biopsy in head and neck melanoma. Otolaryngol Head Neck Surg. 2011;145(4):606–611. doi:10.1177/0194599811411878.
12. de Rosa N, Lyman GH, Silbermins D, Valsecchi ME, Pruitt SK, Tyler DM, et al. Sentinel node biopsy for head and neck melanoma: a systematic review. Otolaryngol Head Neck Surg. 2011;145(3):375–382. doi:10.1177/0194599811408554.
13. Howlett DC, Baggott C, et al. Sentinel lymph node biopsy for melanoma of the head and neck: a multi-centre study to examine safety, efficacy, and prognostic value. Br J Oral Maxill. Surg. 2019;57:801–806.
14. Valsecchi ME, Silbermins D, de Rosa N, Wong SL, Lyman GH. Lymphatic mapping and sentinel lymph node biopsy in patients with melanoma: a meta-analysis. J Clin Oncol. 2011;29(11):1479–1487. doi:10.1200/JCO.2010.33.1884.
15. Harrison C, Willis S, Harvey MR, Kamran R, Wade RG, Dobbs TD, et al. Sensitivity and negative predictive value of sentinel lymph node biopsy for cutaneous melanoma for diagnosing nodal metastasis: meta-analysis of diagnostic test accuracy. BJS Open. 2025;9(4):zraf089. doi:10.1093/bjsopen/zraf089.
16. Manca G, Rubello D, Tardelli E, et al. A critical reappraisal of false negative sentinel lymph node biopsy in melanoma. Clin Nucl Med. 2014;39(5):e289–e296.

Copyright: © 2026 (CC BY 4.0) by the authors.

ОНКОВАСКУЛАРНА ХИРУРГИЯ – РЕЗЕКЦИИ И РЕКОНСТРУКЦИИ НА ДОЛНАТА ПРАЗНА ВЕНА И ИЛИАЧНИТЕ ВЕНИ: 15-ГОДИШЕН ОПИТ.

А.ТОДОРОВ, Е.АНГЕЛОВА, М.ДИМОВА, К.КАРАЩРАНОВА, С.МАНАСИЕВ, А.КЕЛЧЕВ, П.КУРТЕВ

А.Тодоров1; Е.Ангелова 1, 3; М.Димова1, К.Каращранова1, С.Манасиев1, А.Келчев2, П.Куртев1
1. УМБАЛ Лозенец, София;2. УМБАЛ Сити Клинив, София;3. УСБАЛ по онкология Проф. Иван Черноземски, София
E-mail: *margaret.dimova@yahoo.com*
Ключови думи: васкуларна хирургия, долна празна вена, реконструктивни техники

Въведение: Техниките, разработени в областта на чернодробната трансплантация и комплексната съдова хирургия, разшириха значително възможностите за онкологична резекция. Инвазията на долната празна вена (ДПВ) и илиачните вени вече не се счита за противопоказание в специализираните центрове, където трансплантационно базираните хирургични подходи позволяват радикална резекция при контролирано съдово изключване и последваща реконструкция.
Материали и методи: В периода 2017–2025 г. на 37 пациенти са извършени мултивисцерални резекции с ангажиране на ДПВ и/или илиачните вени, като са приложени хирургични стратегии, базирани на техники от трансплантационната хирургия. Оперативният достъп е осъществен чрез разширена лапаротомия, и извършване на стернотомия при необходимост. Пълно съдово изключване на черния дроб е приложено при 16 пациенти, включително хипотермични техники в подбрани случаи, а при 3 пациенти е използвана екстракорпорална циркулация. Едновременни артериални резекции са извършени при 7 пациенти. Реконструкциите включват тангенциална пластика на ДПВ с автоложна тъкан, сегментна резекция и заместване с PTFE протези, както и комплексна бифуркационна протезна реконструкция. Проходимостта на илиачните вени е възстановена чрез автоложни или протезни съдови графтове, като в подбрани случаи са създадени допълнителни артериовенозни фистули с цел оптимизиране на проходимостта на графта. В следоперативния период са прилагани стандартизирани протоколи за антикоагулация.
Резултати: R0 резекция е постигната при 25 пациенти. Всички артериални реконструкции останаха проходими по време на проследяването. Усложненията, свързани с венозните графтове, са ограничени — при 4 случая е установена асимптоматична тромбоза, а при един пациент е наблюдавана стеноза на протезата на ДПВ, наложила ендоваскуларно лечение. 30-дневната смъртност е 5,4%. Тежки усложнения са настъпили при 27% от пациентите. Медианната интраоперативна кръвозагуба е 700 ml, средната продължителност на оперативната интервенция — 300 минути, а медианният болничен престой — 14 дни.
Заключение: Съдовият контрол и реконструктивните техники, заимствани от трансплантационната хирургия, позволяват безопасна и ефективна резекция на тумори с ангажиране на големи венозни съдове. В центрове с богат опит тези подходи осигуряват висока честота на радикална резекция при приемлива честота на усложненията, което подкрепя приложението им като стандартен подход в напредналата онковаскуларна хирургия.

Copyright: © 2026 (CC BY 4.0) by the authors.

ONCOVASCULAR SURGERY-RESECTIONS AND RECONSTRUCTIONS OF INFERIOR VENA CAVA AND ILIAC VEINS: A 15-YEAR EXPERIENCE

А.Тодоров1; Е.Ангелова 1, 3; М.Димова1, К.Каращранова1, С.Манасиев1, А.Келчев2; П.Куртев1
1. УМБАЛ Лозенец, София;2. УМБАЛ Сити Клинив, София;3. УСБАЛ по онкология Проф. Иван Черноземски, София
E-mail: margaret.dimova@yahoo.com

Keywords: vascular surgery, inferior vena cava, reconstructive techniques

Introduction: Techniques derived from liver transplantation and complex vascular surgery have redefined the limits of oncologic resection. Invasion of the inferior vena cava (IVC) and iliac veins is no longer a contraindication in specialized centers, where transplant-based approaches enable radical surgery with controlled vascular exclusion and reconstruction.
Materials and Methods: Between 2017 and 2025, 37 patients underwent multivisceral resections involving the IVC and/or iliac veins using transplant-oriented surgical strategies. Exposure was achieved via extended laparotomy, with sternotomy when required. Total hepatic vascular exclusion was employed in 16 patients, including hypothermic techniques in selected cases, and cardiopulmonary bypass in 3. Simultaneous arterial resections were performed in 7 patients. Reconstruction included tangential IVC repair with autologous tissue, segmental replacement with PTFE grafts, and complex bifurcated prosthetic reconstruction. Iliac vein continuity was restored using autologous or prosthetic conduits, with adjunct arteriovenous fistulas in selected cases to optimize graft patency. Standardized anticoagulation protocols were applied postoperatively.
Results: R0 resection was achieved in 25 patients. All arterial reconstructions remained patent during follow-up. Venous graft-related complications were limited, with asymptomatic thrombosis in 4 cases and one IVC graft stenosis requiring endovascular treatment. Thirty-day mortality was 5.4%. Major complications occurred in 27% of patients. Median blood loss was 700 ml, operative time averaged 300 minutes, and median hospital stay was 14 days.
Conclusion: Transplant-derived vascular control and reconstruction techniques enable safe and effective resection of tumors involving major venous structures. In experienced centers, these approaches achieve high rates of radical resection with acceptable morbidity, supporting their role as a standard strategy in advanced oncovascular surgery.

Copyright: © 2026 (CC BY 4.0) by the authors.

УПОТРЕБА НА ВАКУУМНИ ПРЕВРЪЗКИ С ПРОМИВКА И НАКИСВАНЕ НА РАНИТЕ ПРИ СЛЕДОПЕРАТИВНИ ИНФЕКЦИИ НА КОРЕМНАТА СТЕНА.

ИЛИЯН ИЛИЕВ, ПАУЛИНА ВЛАДОВА

Илиян Илиев1, Паулина Владова2
1 - Болница ордена на милосърдните братя, Виена, Австрия;
2 - Медицински университет – Плевен
E-mail: *p.t.vladova@abv.bg*

Keywords: вакуумни превръзки и накисване, следоперативни инфекции на коремната стена

Въведение: Следоперативните инфекции на коремната стена представляват често срещано и клинично значимо усложнение, водещо до удължен болничен престой, повишена заболеваемост и значителни разходи за лечение. В последните години лечението на рани с употребата на отрицателно налягане (Negative Pressure Wound Therapy, NPWT), особено в комбинация с накисване с антисептични разтвори, се налага като модерен подход за контрол на инфекцията и стимулиране на заздравяването.
Цел: Целта на настоящия доклад е да представи и сподели нашия клиничен опит от серия пациенти със следоперативни инфекции на коремната стена, лекувани с вакуумни превръзки с промивка и накисване.
Материали и методи: Анализирани са клинични случаи на пациенти със следоперативни раневи инфекции на коремната стена, при които са приложени вакуумни превръзки с периодично накисване (инстилация) с антисептични разтвори. Проследени са основни показатели като време до овладяване на инфекцията, динамика на раневия процес, необходимост от допълнителни хирургични интервенции и продължителност на болничния престой.
Резултати: При всички пациенти се наблюдава бързо редуциране на белезите на възпаление, намаляване на ексудата и ефективен контрол на инфекцията. Отчетено е ускорено формиране на грануларионна тъкан и създаване на благоприятни условия за окончателно първично или вторично затваряне на раната. В сравнение с конвенционалните методи, приложението на вакуумни превръзки с промивка и накисване показва тенденция към по-кратък болничен престой и по-малка нужда от повторни хирургични интервенции.
Заключение: Лечението на рани с употреба на отрицателно налягане (ЛРУОН) с промивка и накисване представлява ефективен и безопасен метод при лечението на усложнени следоперативни рани на коремната стена. Нашият клиничен опит подкрепя приложението ѝ като предпочитан терапевтичен подход при пациенти с инфектирани рани (със или без предшестваща имплантация на чужди тела), допринасящ за по-бързо възстановяване и подобрени клинични резултати.

Copyright: © 2026 (CC BY 4.0) by the authors.

USE OF NEGATIVE PRESSURE WOUND THERAPY WITH IRRIGATION AND INSTILLATION IN POSTOPERATIVE INFECTIONS OF THE ABDOMINAL WALL

Iliyan Iliev[1], Paulina Vladova[2]
[1] Hospital of the Brothers of Mercy, Vienna, Austria
[2] Medical University – Pleven, Bulgaria
E-mail: *p.t.vladova@abv.bg*

Keywords: negative pressure wound therapy with instillation; postoperative abdominal wall infections

Introduction: Postoperative infections of the abdominal wall are a common and clinically significant complication, often resulting in prolonged hospital stays, increased morbidity, and substantial healthcare costs. In recent years, negative pressure wound therapy (NPWT), particularly when combined with instillation of antiseptic solutions, has emerged as a modern approach to infection control and promotion of wound healing.
Aim: The aim of this report is to present and share our clinical experience in a series of patients with postoperative abdominal wall infections treated with negative pressure wound therapy with irrigation and instillation.
Materials and Methods: Clinical cases involving patients with postoperative wound infections of the abdominal wall were analyzed. All patients were treated with negative pressure wound therapy combined with intermittent instillation of antiseptic solutions. Key clinical parameters were assessed, including time to infection control, wound healing dynamics, the need for additional surgical interventions, and length of hospital stay.
Results: All patients demonstrated rapid reduction in clinical signs of inflammation, decreased wound exudate, and effective infection control. Accelerated formation of granulation tissue was observed, creating favorable conditions for definitive primary or secondary wound closure. Compared with conventional treatment methods, the use of negative pressure wound therapy with irrigation and instillation showed a trend toward shorter hospital stays and a reduced need for repeat surgical interventions.
Conclusion: Negative pressure wound therapy with irrigation and instillation represents an effective and safe approach to the management of complex postoperative abdominal wall wounds. Our clinical experience supports its use as a preferred therapeutic strategy in patients with infected wounds, with or without prior implantation of foreign material, contributing to faster recovery and improved clinical outcomes.

Copyright: © 2026 (CC BY 4.0) by the authors.

БЪЛГАРСКИ ХИРУРЗИ В РУСКО – ТУРСКАТА ВОЙНА (1877 – 1878).

ГЕОРГИ БАЙЧЕВ, САБРИНА АМИРИ, НЕНАД ЦОНЕВСКИ

Георги Байчев, Сабрина Амири, Ненад Цоневски
Клиника гръдна хирургия, ВМА София
E-mail: *baitchev@gmail.com*
Keywords: *български хирурзи, Руско – турската война (1878 – 1878)*

За Освободителната руско – турска война (1877 – 1878) е писано много, но все още остава недостатъчно изяснена ролята в нея на българските медици.
Участие вземат 46 български медици: 39 лекари и 7 студенти по медицина.
Четиринадесет от тях работят като хирурзи. Подробно е представен житейският и професионален път на д-р Константин Везенков, д-р Сава Мирков , д-р Йордан Брадел и д-р Георги Золотович.Като лекари в Българското опълчение вземат участие също Константин Бонев, Андрей Богданов и Иван Панов, в руската армия – д-р Димитър Кирович, д-р Лука Ванков, д-р Пантелей Минчович и д-р Димитър Моллов, и в румънската армия – д-р Стойко Йорданов д-р Паскал Бисеров и д-р Алекси Друмев.
Завършили в реномирани учебни заведения в Русия и Румъния, преминали през лабиринтите на високо хуманната професия, всички те участват в предните позиции в боевете край Стара Загора, Плевен, Шипка, Шейново. Д-р Везенков е тежко ранен край Медвен и по – късно умира от раните си.
Натрупали опит във военновременната хирургия и медицина,останалите поборници са отново на своя пост като лекари, държавници и книжовници в следосвобожденска България.

BULGARIAN SURGEONS IN THE RUSSO—TURKISH WAR (1877—1878)

Georgi Baitchev, Sabrina Amiri, Nenad Tsonevski
Department of Thoracic Surgery, Military Medical Academy
Keywords: Bulgarian surgeons, Russo—Turkish War (1877—1878)

Much has been written about the Liberation Russo—Turkish War (1877—1878), yet the role of Bulgarian medical professionals in the conflict remains insufficiently clarified.
A total of 46 Bulgarian medical practitioners participated in the war, including 39 physicians and 7 medical students. Fourteen of them served as surgeons. The life and professional careers of Dr. Konstantin Vezenkov, Dr. Sava Mirkov, Dr. Yordan Bradel, and Dr. Georgi Zolotovich are presented in detail. Other physicians who took part as medical officers in the Bulgarian Volunteer Corps included Konstantin Bonev, Andrey Bogdanov, and Ivan Panov; in the Russian Army – Dr. Dimitar Kirovich, Dr. Luka Vankov,Dr. Pantelej Minchovich and Dr. Dimitar Mollov; and in the Romanian Army – Dr. Stoyko Yordanov, Dr. Paskal Biserov and Dr. Alexi Drumev.
Having graduated from prestigious educational institutions in Russia and Romania and having undergone the demanding training of this profoundly humain profession, all of them served on the front lines during the battles of Stara Zagora, Pleven, Shipka Pass, and Sheynovo. Dr. Vezenkov was severely wounded near Medven and later succumbed to his injuries.
Having accumulated extensive experience in wartime surgery and medicine, the surviving participants subsequently resumed their duties in post-Liberation Bulgaria as physicians, statesmen, and writers.

Copyright: © 2026 (CC BY 4.0) by the authors.

ПЕРФОРАТОРНИ ПРОПЕЛЕР ЛАМБА ПРИ РЕКОНСТРУКЦИЯ НА ДЕФЕКТИ НА ДОЛНИЯ КРАЙНИК – РЕТРОСПЕКТИВЕН АНАЛИЗ.

МАРТИН МАРТИНОВ, МАЯ АРГИРОВА

Мартин Мартинов, Мая Аргирова
Клиника по Изгаряне и Пластична Хирургия,;УМБАЛСМ „Н. И. Пирогов", гр. София, България
E-mail: martinmartinov90@gmail.com

Keywords: : Пропелер ламба, Реконструктивна хирургия, Мекотъканни дефекти, Долен крайник

Увод: Пропелер ламбата са сравнително нова терапевтична възможност в реконструктивната хирургия, но често намират приложение в реконструкциите на мекотъканни дефекти в областта на долния крайник. Те предоставят възможност за пренос на тъкани от проксимално към дистално, което е изключително ценно за реконструкции в областта на дистална трета на подбедрица, глезен и ходило.
Цел: Целта на настоящия доклад е да се представи клиничен опит при употребата на пропелер ламба за реконструкция на мекотъканни дефекти в областта на долния крайник. Да се обсъдят индикациите, контраиндикациите, резултатите и усложненията.
Материал и методи: Проведен е ретроспективен анализ на клинична серия от 25 пациенти, при които са използвани 25 перфоратор пропелер ламба за реконструкция на дефекти в областта на долния крайник. Реконструкциите са извършени в периода март 2019 г. – декември 2025г. Всички ламба са фасциокутанни, базирани на перфорант, установен чрез доплерово ехографско изследване. Всички реконструкции са едноетапни, в условията на обща анестезия. При 10 ламба е използван методът на свободна кожна автопластика за частично покриване на донорния дефект.
Резултати: Не се наблюдават усложнения при 17 от ламбата. В 2 случая се наблюдава пълна некроза на пропелер ламбото, което налага употребата на друго ламбо. В 6 случая е налична частична върхова некроза. След дебридман, дефектът от некрозата е покрит със свободен разцепен автотрансплантат.
Заключение: Реконструкциите с пропелер ламбо осигуряват устойчиво мекотъканно покритие при сравнително кратко интраоперативно време и липса на донорен функционален дефицит. Всичко това, заедно с възможността за пренос на тъкани от проксимално към дистално, правят методът ценен за реконструкциите на мекотъканни дефекти в областта на долния крайник.

Copyright: © 2026 (CC BY 4.0) by the authors.

PERFORATOR PROPELLER FLAPS IN THE RECONSTRUCTION OF LOWER EXTREMITY DEFECTS — A RETROSPECTIVE ANALYSIS

Martin Martinov, Maya Argirova
Department of Burns and Plastic Surgery,
UMHATEM „N. I. PIROGOV", Sofia, Bulgaria
E-mail: *martinmartinov90@gmail.com*

Keywords: : Propeller flaps, Reconstructive surgery, Soft tissue defects, Lower limb

Introduction: Propeller flaps are a relatively new therapeutic option in reconstructive surgery, but are often used in the reconstruction of soft tissue defects in the lower limb. They provide the opportunity for tissue transfer from proximal to distal, which is extremely valuable for reconstructions in the distal third of the lower leg, ankle and foot.
Aim: The aim of this research paper is to present our clinical experience using propeller flaps for the reconstruction of soft tissue defects in the lower limb. To discuss indications, contraindications, results and complications.
Material and methods: A retrospective analysis of a clinical case series of 25 patients was conducted in which 25 perforator propeller flaps were used for reconstruction of defects in the lower limb. The reconstructions were performed in the period March 2019 – December 2025. All flaps were fasciocutaneous, based on a perforant, verified by Doppler ultrasound examination. All reconstructions were single-stage, under general anesthesia. In 10 flaps, the free skin autograft was used to partially cover the donor site defect.
Results: No complications were observed in 17 of the flaps. In 2 cases, complete necrosis of the propeller flap was observed, which necessitated the use of another flap. In 6 cases, partial apical necrosis was present. After debridement, the necrotic defect was covered with a free split autograft.
Conclusion: Propeller flap reconstructions provide stable soft tissue coverage with a relatively short intraoperative time and lack of donor site functional deficit. All this, together with the possibility of tissue transfer from proximal to distal, makes the method valuable for the reconstruction of soft tissue defects in the lower limb.

Copyright: © 2026 (CC BY 4.0) by the authors.

Увод

Реконструктивното лечение на мекотъканните дефекти на долния крайник, особено в дисталната трета на подбедрицата, глезена и ходилото, остава предизвикателство поради ограничения локален тъканен резерв, костни и сухожилни експозиции и често нарушено локално кръвоснабдяване. Класическите мускулни и фасциокутанни ламба могат да бъдат ограничени от обхвата на ротация, донорната морбидност и необходимостта от жертване на значими тъканни структури. Свободните ламба са надежден метод за сложни дефекти, но изискват микрохирургичен ресурс и подходящи реципиентни съдове.

Пропелер ламбото е островно ламбо, което достига реципиентната зона чрез аксиална ротация около своята съдова ос. В клиничната практика често се използва перфоратор-педикулирано пропелер ламбо - фасциокутанен кожен остров, кръвоснабдяван от единичен, прецизно дисециран перфорант. Консенсусите от Gent и Tokyo стандартизират терминологията и мястото на този тип ламба в съвременната реконструктивна хирургия [1-3]. Методът позволява пренасяне на тъкани от проксимално към дистално, запазва главните съдови оси и предлага тъкан с близки характеристики до тези на дефекта.

Публикуваните систематични прегледи показват, че пропелер ламбата са приложима алтернатива при малки и средни по размер дефекти на долния крайник, но венозният застой и частичната некроза остават важни усложнения [4-6]. В мета-анализ възраст над 60 години, тютюнопушене, разстояние между дефекта и перфоранта < 3,5cm, венозна недостатъчност, захарен диабет и артериопатия са свързани с по-висок риск от усложнения [5]. Поради това подборът на пациентите, предоперативното съдово картографиране и ранният следоперативен мониторинг са съществени за безопасното приложение на техниката.

Целта на настоящото ретроспективно проучване е да представи клиничния опит при използване на перфораторни пропелер ламба за реконструкция на мекотъканни дефекти на долния крайник, с акцент върху непосредствените резултати, усложненията и практическите аспекти на метода.

Методи

Дизайн, място и участници

Проведен е ретроспективен описателен анализ на последователна клинична серия от 25 пациенти, при които са извършени 25 реконструкции с перфораторни пропелер ламба в Клиниката по изгаряне и пластична хирургия на УМБАЛСМ „Н. И. Пирогов", София. Операциите са извършени между март 2019 г. и декември 2025 г. Единицата на анализ е ламбото; във всички случаи е използвано по едно ламбо за един пациент.

В серията са включени пациенти с мекотъканни дефекти на долния крайник, при които е преценено, че локално перфораторно пропелер ламбо осигурява адекватно васкуларизирано покритие. Представените клинични случаи включват травматични дефекти след пътнотранспортни произшествия, хронични незаздравяващи рани и дефект след онкологично лечение и лъчетерапия. Поради ретроспективния характер и ограничената численост на серията не е извършвано изчисление на статистическа мощност.

Copyright: © 2026 (CC BY 4.0) by the authors.

Оперативна техника
Всички ламба са фасциокутанни и са базирани на перфорант, локализиран предоперативно чрез доплерово ехографско изследване. След дебридман и подготовка на реципиентното ложе се маркира ламбо, съобразено с локалната съдова територия и възможността за достигане на дефекта. Извършва се внимателна дисекция до избрания перфорант, като се осигурява достатъчна мобилизация на педикула за ротация без прекомерно усукване или опън. Кожният остров се ротира към дефекта и се фиксира без напрежение. Всички реконструкции са едноетапни и се извършват при обща анестезия.
При 10 от 25-те реконструкции (40,0%) част от донорния дефект е покрит със свободен разцепен кожен автотрансплантат. В ранния следоперативен период се извършва клиничен мониторинг на цвета, температурата, капилярното пълнене и тургора на ламбото с цел своевременно разпознаване на венозна конгестия или съдова компрометация.

Оценявани показатели и статистически анализ
Основният оценяван резултат е непосредственият изход на ламбото: липса на усложнение, частична върхова некроза или пълна некроза. При усложнения е описан използваният подход за овладяването им. Данните са представени чрез абсолютни честоти и проценти. Не са провеждани сравнителни статистически тестове или анализ на рискови фактори, тъй като наличният изходен материал не съдържа стандартизирани данни за всички потенциални ковариати и броят на събитията е малък.

Резултати
При 17 от 25 ламба (68,0%) не са наблюдавани усложнения. Общата честота на усложненията е 32,0% (8/25). В шест случая (24,0%) е установена частична върхова некроза. След дебридман остатъчният дефект е покрит със свободен разцепен кожен автотрансплантат. В два случая (8,0%) е настъпила пълна некроза на пропелер ламбото, наложила последващо покритие с друго ламбо.

Непосредствен изход	Брой ламба	Дял от серията
Без усложнения	17	68,0%
Частична върхова некроза	6	24,0%
Пълна некроза	2	8,0%
Общо	25	100,0%

Донорният дефект е изисквал частично покритие със свободна кожна автопластика при 10 реконструкции. Наличният материал не позволява стратифициране на резултатите според размер или локализация на дефекта, изходен съд, ъгъл на ротация, тютюнопушене, диабет, периферна съдова болест или лъчетерапия.
Сред представените клинични примери са: 34-годишен пациент с дефект 12 × 2,5 cm и експонирана тибия след травма (Фигура 1); 69-годишна пациентка с дефект след ексцизия на базоцелуларен карцином, свободна кожна автопластика и локална лъчетерапия (Фигура 2); 82-годишна пациентка с хронична рана на подбедрицата (Фигура 3) и 62-годишен пушач с хронична, инфектирана рана и частична върхова некроза (Фигура 4). Тези случаи илюстрират хетерогенността на дефектите и необходимостта от индивидуално планиране, но не следва да се интерпретират като доказателство за причинно-следствена връзка между отделни клинични фактори и усложненията.

Copyright: © 2026 (CC BY 4.0) by the authors.

Фигура 1

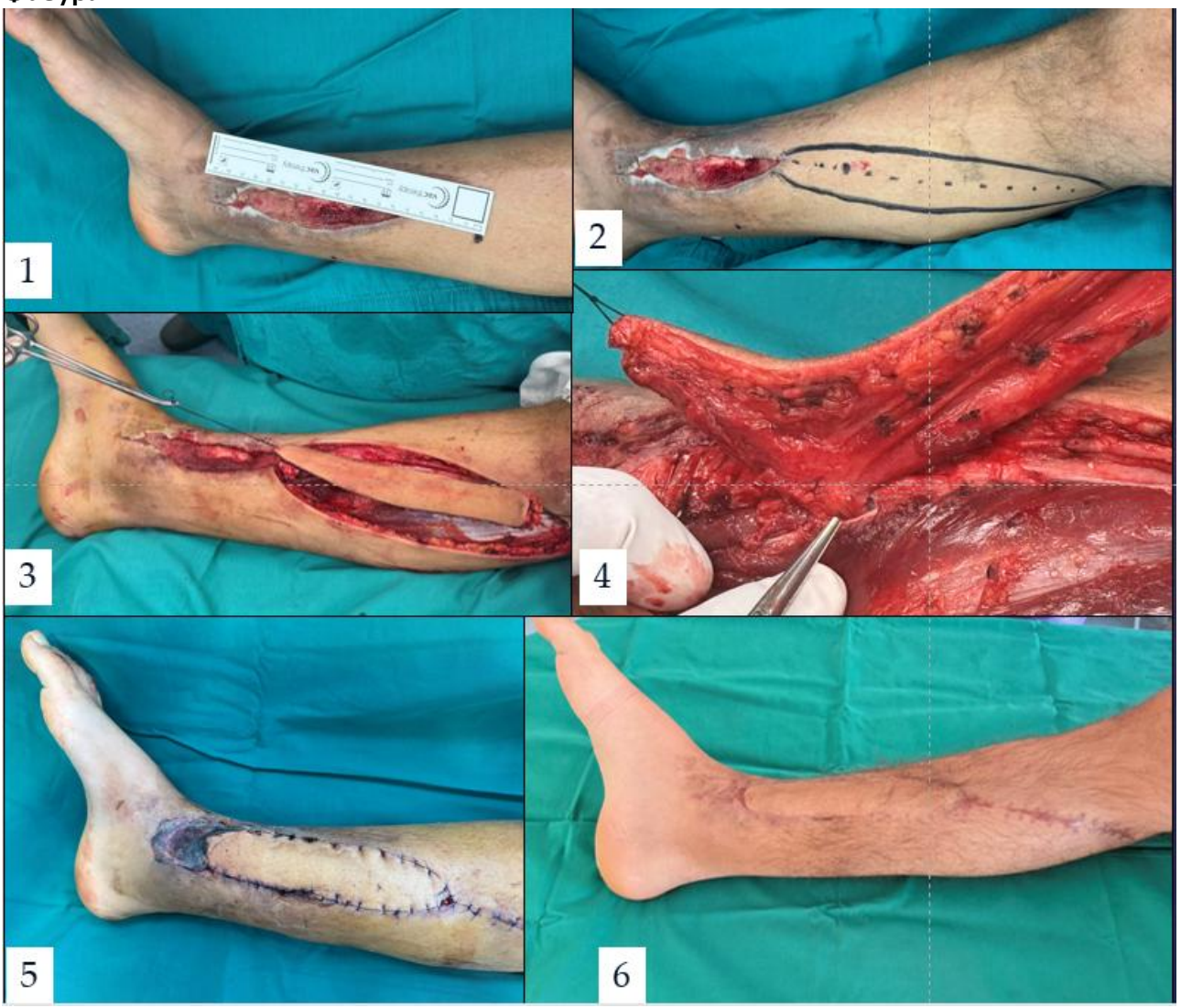

Клиничен случай 1: Пациент на 34 години с травматичен мекотъканен дефект в областта на долна трета на дясна подбедрица и глезен.
1 - Мекотъканен дефект с размери 12x2,5 см и експозиция на тибията. 2 –Маркиране на границите на ламбото. С червена точка е означен септокутанен перфорантен съд от басейна на a. tibialis post. 3 – Елевирано фасциокутанно ламбо. 4 – Скелетиран съдов педикул след интраоперативна верификация. 5 –Постоперативен резултат след една седмица. Ламбото е ротирано на 180° по посока на часовниковата стрелка, така че да покрие оголената тибия. Дисталната част е покрита със свободен разцепен кожен автотрансплантат. 6 – Резултат на трети постоперативен месец.

Copyright: © 2026 (CC BY 4.0) by the authors.

Фигура 2

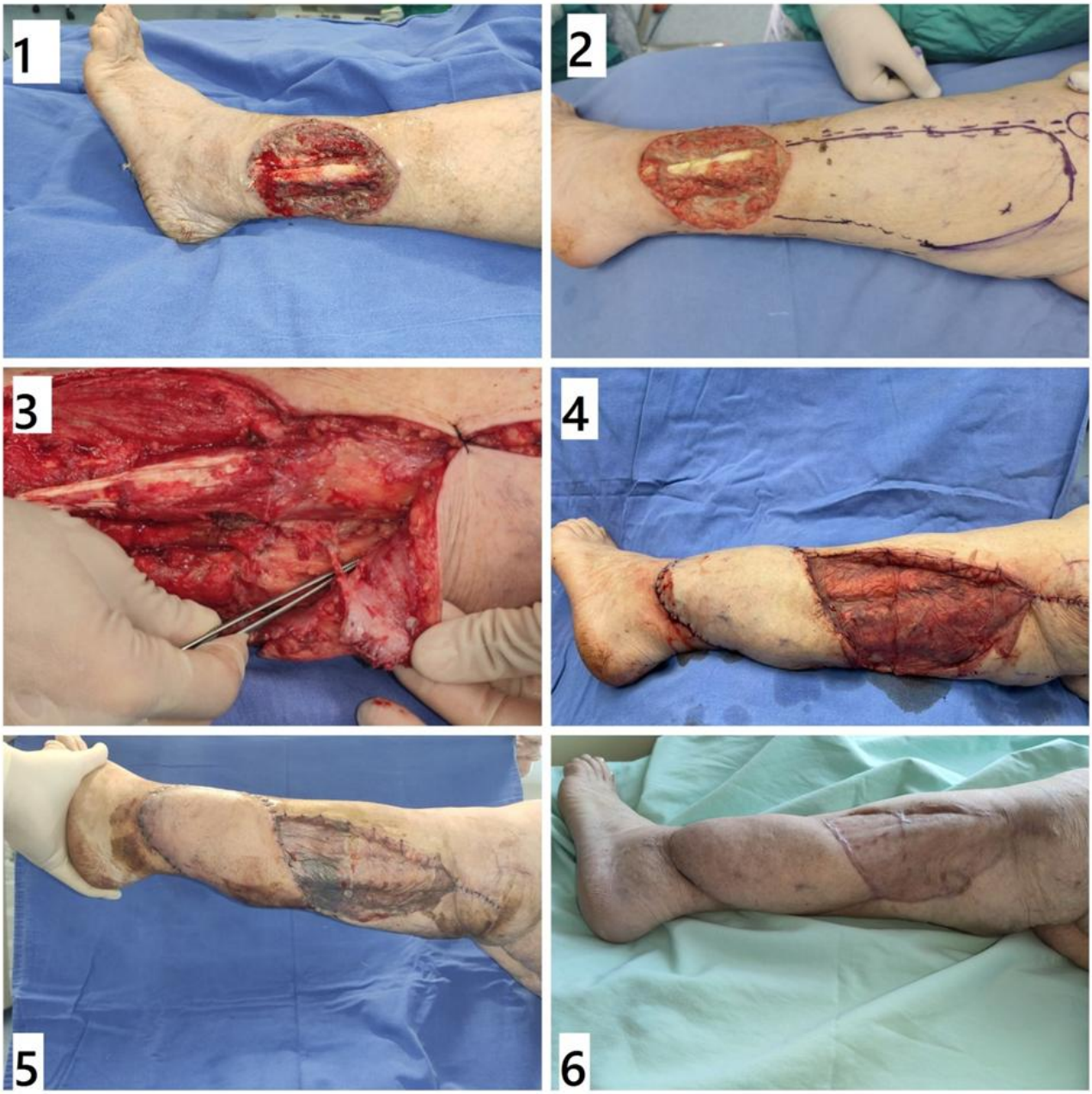

Клиничен случай 3: Пациентка на 69 години с мекотъканен дефект в областта на долна трета на лява подбедрица, последица от ексцизия на рекурентен инвазивен базоцелуларен карцином.
1 - Постоперативен мекотъканен дефект една седмица след радикална туморна ексцизия. 2 –Маркиране на проекцията на фибулата и границите на ламбото. С точка е означен септокутанен перфорантен съд от басейна на a. peronea. 3 –Скелетиран съдов педикул след интраоперативна верификация. 4 – Резултат в края на операцията. Ламбото е ротирано на 180 ° обратно на часовниковата стрелка около оста на съдовия педикул. Донорната област е покрита със свободен разцепен кожен автотрансплантат 5 –Постоперативен резултат след една седмица. 6 – Резултат на шести постоперативен месец.

Copyright: © 2026 (CC BY 4.0) by the authors.

Фигура 3



Клиничен случай 3: Пациентка на 82 години с незаздравяваща рана в областта на дясна подбедрица с давност 4 месеца и неизяснена генеза.
1 - Мекотъканен дефект с експозиция на ахилесовото сухожилие. Маркиране на границите на ламбото. С червена точка е означен септокутанен перфорантен съд от басейна на a. tibialis post. 2 – Елевирано фасциокутанно ламбо. Скелетиран съдов педикул след интраоперативна верификация. 3,4 – Резултат в края на операцията. 5 – Постоперативна превръзка. 6 – Ранен постоперативен резултат. 7,8 - Резултат на шести постоперативен месец.

Copyright: © 2026 (CC BY 4.0) by the authors.

Фигура 4



Клиничен случай 4: 62-годишен пациент, пушач с хронична, инфектирана рана с неизяснена генеза и давност 7 месеца. В хода на лечението е настъпило усложенение - частична върхова некроза.
1,2 - Мекотъканен дефект с ангажиране на ахилесовото сухожилие. Маркиране на границите на ламбото. С червена точка е означен септокутанен перфорантен съд от басейна на a. peronea. 3 – Елевирано фасциокутанно ламбо и дебридиран дефект. 4,5 - Резултат в края на операцията. Ламбото е ротирано на 180° по посока на часовниковата стрелка. 6,7 – Венозен застой и частична некроза 10 дни след реконструкцията. 8 – Краен резултат след дебридман и покриване на формирания върхов дефект чрез метода на свободната кожна автопластика.

Дискусия

Настоящата серия показва, че перфораторните пропелер ламба могат да осигурят едноетапно, васкуларизирано покритие при разнообразни дефекти на долния крайник. При 68,0% от реконструкциите не е регистрирано усложнение. Частичната върхова некроза е най-честото неблагоприятно събитие (24,0%), а пълната загуба на ламбото е 8,0%. Всички частични некрози в серията са овладени с дебридман и автопластика с разцепен свободен кожен автотрансплантат.
Наблюдаваният общ дял на усложненията (32,0%) е сравним с диапазона, описан в литературата. Систематичният преглед на Gir и сътр. отчита обща честота на усложненията 25,8%, като частичната загуба на ламбо и венозният застой са сред

Copyright: © 2026 (CC BY 4.0) by the authors.

най-честите проблеми [4]. В по-голям мета-анализ Bekara и сътр. съобщават усложнения при 25,2%, частична некроза при 10,2% и пълна некроза при 3,5% от случаите [5]. Разликите между сериите вероятно отразяват различния профил на пациентите, етиологията и локализацията на дефектите, опита на екипа, характеристиките на перфоранта и дефинициите на усложнение.

Особено уязвима е дисталната подбедрица, където ограничената подвижност на кожата и сравнително неблагоприятното венозно оттичане увеличават риска от конгестия. При ротация около един перфорант артериалният приток често се запазва, докато венозният отток може да бъде компрометиран от усукване, компресия или недостатъчно освобождаване на педикула. Затова изборът на перфорант, щадящата дисекция, проверката на ротацията преди окончателна фиксация и избягването на напрежение в шевната линия са практически важни [6-9].

Данните от литературата подкрепят предпазлив подход при пациенти над 60 години, със захарен диабет или периферна артериална болест [5]. В представената серия има пациенти в напреднала възраст, с диабет, артериална хипертония, варикозна болест, тютюнопушене, предходна лъчетерапия и инфекция. Тъй като тези характеристики не са систематично кодирани за цялата кохорта, настоящият анализ не може да оцени техния независим принос. Тютюнопушенето и предходното лъчелечение трябва да се разглеждат като фактори, които изискват по-внимателна оценка на тъканната перфузия и по-нисък праг за избор на алтернативна реконструктивна стратегия, а не като абсолютни противопоказания [10-14].

Пропелер ламбото има няколко важни предимства: запазва главните съдови оси, избягва микроанастомоза, използва съседна тъкан със сходна дебелина и цвят и може да ограничи функционалната донорна морбидност. В същото време техниката не е „просто" локално ламбо: тя изисква познаване на перфораторната анатомия, доплерово планиране, деликатна дисекция и организиран следоперативен мониторинг. При съмнение за компрометирана перфузия или венозен застой трябва да е налице готовност за своевременно ревизиране на причините за компресия и за провеждане на спасителна реконструкция при неуспех.

Ограничения

Проучването има ограничения, типични за ретроспективна, едноцентрова серия с малък брой пациенти. Липсват контролна група и стандартизирани сравнителни данни за размер, локализация и етиология на всеки дефект, източников перфорант, ъгъл на ротация, време до оздравяване, функционален резултат и дългосрочно проследяване. Не може да се извърши надежден анализ на рисковите фактори или сравнение с други реконструктивни методи. Резултатите следва да се тълкуват като описание на клиничен опит, а не като оценка на причинна ефективност.

Изводи

Перфораторните пропелер ламба са ценна възможност за едноетапна реконструкция на мекотъканни дефекти на долния крайник, включително в дисталната подбедрица, глезена и ходилото. В настоящата серия 68,0% от ламбата са без усложнения; най-честото усложнение е частичната върхова некроза, която е овладяна с дебридман и свободна разцепена кожна автопластика. Методът е най-полезен при индивидуализиран подбор на пациента, точно предоперативно съдово планиране, внимателна дисекция на педикула и интензивно ранно наблюдение. Необходими са проспективни, сравнителни проучвания със стандартизирано отчитане на рисковите фактори и функционалните резултати.

Copyright: © 2026 (CC BY 4.0) by the authors.

Библиография

1. Hyakusoku H, Yamamoto T, Fumiiri M. The propeller flap method. Br J Plast Surg. 1991;44:53-54. doi:10.1016/0007-1226(91)90130-N.
2. Blondeel PN, Van Landuyt KHI, Monstrey SJM, et al. The "Gent" consensus on perforator flap terminology: preliminary definitions. Plast Reconstr Surg. 2003;112:1378-1383. doi:10.1097/01.PRS.0000081071.83805.B6.
3. Pignatti M, Ogawa R, Hallock GG, et al. The "Tokyo" consensus on propeller flaps. Plast Reconstr Surg. 2011;127:716-722. doi:10.1097/PRS.0b013e318200f933.
4. Gir P, Cheng A, Oni G, Mojallal A, Saint-Cyr M. Pedicled-perforator (propeller) flaps in lower extremity defects: a systematic review. J Reconstr Microsurg. 2012;28:595-601. doi:10.1055/s-0032-1315786.
5. Bekara F, Herlin C, Mojallal A, et al. A systematic review and meta-analysis of perforator-pedicled propeller flaps in lower extremity defects: identification of risk factors for complications. Plast Reconstr Surg. 2016;137:314-331. doi:10.1097/PRS.0000000000001891.
6. Goh D, Azam M, Moehrle G, et al. Are there risk factors for complications of perforator-based propeller flaps for lower-extremity reconstruction? Clin Orthop Relat Res. 2014;472:2738-2745. doi:10.1007/s11999-014-3631-9.
7. Nelson JA, Fischer JP, Haddock NT, et al. A review of propeller flaps for distal lower extremity soft tissue reconstruction: is flap loss too high? Microsurgery. 2013;33:578-586. doi:10.1002/micr.22128.
8. D'Arpa S, Toia F, Moschella F, Cordova A. Propeller flaps: a review of indications, technique, and outcomes. Plast Reconstr Surg. 2014;134:351e-360e. doi:10.1097/PRS.0000000000000400.
9. Hallock GG. The propeller flap version of the perforator flap. J Reconstr Microsurg. 2006;22:139-145. doi:10.1055/s-2006-939939.
10. Panse N, Bhatt Y, Florence S. Perforator flaps: a review of current practice. Indian J Plast Surg. 2011;44:44-49. doi:10.4103/0970-0358.81439.
11. Qassemyar Q, Michel G, Zibara K, et al. Propeller flaps for the coverage of lower limb defects: a systematic review. Ann Chir Plast Esthet. 2016;61:233-244. doi:10.1016/j.anplas.2015.12.003.
12. Innocenti M, Menichini G, Michelotti B, et al. Are there any risk factors for complications in perforator-based propeller flaps? J Reconstr Microsurg. 2014;30:259-266. doi:10.1055/s-0033-1357497.
13. Scaglioni MF, Kuo YR, Chen YC. Reconstruction of distal lower extremity defects using propeller perforator flaps. Clin Plast Surg. 2017;44:341-351. doi:10.1016/j.cps.2016.11.010.
14. Teo TC. The propeller flap concept. Clin Plast Surg. 2010;37:615-626. doi:10.1016/j.cps.2010.06.003.

Copyright: © 2026 (CC BY 4.0) by the authors.

ДИФЕРЕНЦИРАН ХИРУРГИЧЕН ПОДХОД ПРИ ДОЛНА БЛЕФАРОПЛАСТИКА ЗА ПРОФИЛАКТИКА НА МАЛПОЗИЦИЯТА НА ДОЛНИЯ КЛЕПАЧ.

МАЯ АРГИРОВА, МАРТИН МАРТИНОВ, ЙОЛАНДА ЗАЯКОВА

Мая Аргирова1, Мартин Мартинов1, Йоланда Заякова2
1 Клиника по изгаряне и пластична Хирургия, УМБАЛСМ „Н. И. Пирогов",;
2 Клиника по изгаряния и пластична хирургия МБАЛ-Варна към ВМА, София
E-mail: martinmartinov90@gmail.com

Keywords: долна блефаропластика, деформация на слъзната бразда, възрастови промени

Увод: Успешната долна блефаропластика е насочена към специфичната за пациента патология на долния клепач, канталната връзка с тази на прехода между долния клепач и маларната зона. Описани са различни технически методи за корекция, но най-подходящата процедура трябва да бъде съобразена с всеки пациент по алгоритмичен подход, за да се осигурят оптимални естетически резултати и да се сведе до минимум риска от усложнения. Това проучване разглежда съвременните хирургични подходи за естетична корекция на долните клепачи и предлага алгоритъм на поведение, базиран на най-честите анатомични промени с цел оптимизиране на естетичните и функционални резултати.
Материал и методика: Проведен е ретроспективен анализ за оценка на резултати от диференциран подход при долна блефаропластика, който прилагаме в клиниката от три години. Направен е демографски анализ. Всички операции са направени от един и същ екип. Предоперативната оценка включва: степен на кожен излишък, наличие и изразеност на мастни херниации, палпебромаларен преход, кантален наклон и маларна птоза. На базата на тези характеристики пациентите са разпределени в четири групи. I група - мастни херниации (9); II група - мастни херниации с изразен палпебромаларен преход (11); III група - лек кожен излишък без изразен палпебромаларен преход (7); IV група - изразено отпускане на кожата, палпебромаларен преход и/или маларна птоза (30). За всяка група е приложена съответната оперативна техника.
Резултати: Направеният анализ включва 57 пациенти (50 жени и 7 мъже) на възраст от 34 до 69 години, оперирани за тригодишен период (2023—2025 г.). Степента на удовлетвореност на пациентите от следоперативните резултати и липсата на необходимост от последващи операции определят и резултатите от нашата работа. Последните определяме като успешни в 97,8% от случаите. Постоперативните усложнения включват преходна конюнктивална хемоза, сълзене, временна малпозиция на долния клепач и отзвучават до 2 месеца след операцията.
Заключение: Въведохме клинично класифициран подход към пациентите на базата на определени характеристики. Въз основа на този подход постигнахме много добри следоперативни резултати. Успехът на операцията и добрите естетични резултати зависят не само от фината работа по време на операцията, но и от точната предоперативна оценка на всеки пациент от страна на хирурга, правилен предоперативен план и пълното разбиране на неговите анатомични характеристики.

Copyright: © 2026 (CC BY 4.0) by the authors.

A DIFFERENTIATED SURGICAL APPROACH TO LOWER BLEPHAROPLASTY FOR THE PREVENTION OF LOWER EYELID MALPOSITION

Maya Argirova1, Martin Martinov1, Yolanda Zayakova2
1 Clinic of burns and plastic surgery, UMHATEM "N.I. Pirogov", Sofia.
2 Department of burns and plastic surgery, MMA, MBAL, Varna, MMA-Sofia
E-mail: *martinmartinov90@gmail.com*

Keywords: eyelid bags, lower blepharoplasty, tear trough deformity, aging changes

Introduction: Successful lower blepharoplasty should be tailored to the patient-specific pathology of the lower eyelid, the canthal ligament, and the transition between the lower eyelid and the malar region. Various technical methods for correction have been described; however, the most appropriate procedure should be individualized for each patient using an algorithmic approach to achieve aesthetic outcomes while minimizing the risk of complications. This study reviews contemporary surgical approaches to aesthetic lower eyelid correction and proposes a management algorithm based on the most common anatomical changes, with the aim of optimizing both aesthetic and functional outcomes.
Materials and Methods: A retrospective analysis was conducted to evaluate the outcomes of a differentiated approach to lower blepharoplasty that has been implemented in our clinic for the past three years. A demographic analysis was performed. All procedures were carried out by the same surgical team. The preoperative assessment included evaluation of the degree of skin excess, the presence and severity of fat herniation, the palpebromalar transition, canthal tilt, and malar ptosis. Based on these characteristics, patients were divided into four groups: Group I – fat herniation (9 patients); Group II – fat herniation with a pronounced palpebromalar transition (11 patients); Group III – mild skin excess without a pronounced palpebromalar transition (7 patients); and Group IV – significant skin laxity, palpebromalar transition, and/or malar ptosis (30 patients). The corresponding surgical technique was applied to each group.
Results: The analysis included 57 patients, aged 34–69 years, who underwent surgery over a three-year period (2023–2025). Patient satisfaction with the postoperative results and the absence of the need for secondary surgery were used as the main indicators of treatment success. Overall, successful outcomes were achieved in 97.8% of cases. Postoperative complications included transient conjunctival chemosis, epiphora, and temporary lower eyelid malposition, all of which resolved within 2 months after surgery.
Conclusion: We introduced a clinically based classification of patients according to specific anatomical characteristics. Surgical success and satisfactory aesthetic results depend not only on meticulous intraoperative technique but also on an accurate preoperative assessment of each patient, appropriate surgical planning, and a comprehensive understanding of the individual anatomical characteristics.

Copyright: © 2026 (CC BY 4.0) by the authors.

Увод: С напредването на възрастта клепачите и периорбиталните тъкани претърпяват значителни промени и често са основен повод за безпокойство у хората, търсещи подмладяване на лицето. Въпреки че пациентите често ограничават оплакванията си единствено до клепачите, стареенето неизменно е цялостен процес. Клиничната оценка на веждѝте и средната част на лицето е от особено значение предвид съществената им връзка с позицията и опората на клепачите (26). Традиционната блефаропластика на долния клепач е насочена към ексцизия на кожа, мускул и мастна тъкан чрез кожни или кожно-мускулни ламба (28). Въпреки че методът е естетически ефективен при много пациенти, потенциалните дългосрочни проблеми включват неправилна позиция на долния клепач, експозиция на склерата, заобляне на очната цепка и хлътване в областта на долния клепач (22). Съвременната долна блефаропластика се фокусира върху по-малко агресивна резекция на мазнини и препозиционирането им чрез трансконюнктивален или субцилиарен подход, както и минимална кожна резекция с поддръжка на долния клепач чрез кантопексия и различни техники за кантопластика. Успешната долна блефаропластика е насочена към специфичната за пациента патология на долния клепач, канталната връзка с тази на прехода между долния клепач и маларната зона (3, 5).
Описани са различни технически методи за корекция, но най-подходящата процедура трябва да бъде съобразена с всеки пациент по алгоритмичен подход, за да се осигурят оптимални естетически резултати и да се сведе до минимум риска от усложнения. В миналото много хирурзи са пренебрегвали индивидуалните характеристики на пациентите и са прилагали общи хирургични методи, което е водело до незадоволителни следоперативни резултати. По-рано считахме, че изразената слъзна бразда се дължи на херниация на мастна тъкан, и проблема се решава, чрез отстраняване на мазнината и кожата, без да се освобождава връзката и да се запълва хлътването в тази зона (1). Някои пациенти не се нуждаят от ексцизия на кожа, мастна или друга тъкан, а при пациенти с рискови фактори дори отстраняването на минимално количество кожа или мазнина може да доведе до усложнения. Последните, като ектропион и малпозиция на долния клепач могат да бъдат избегнати чрез надлежна оценка на рисковите фактори (отпуснатост на тарзолигаментарния апарат, отрицателен вектор, предходни интервенции, изпъкнала очна ябълка, заболявания на щитовидната жлеза и др.), тяхното неутрализиране и отстраняване на минимално количество кожа (11).
Поради това, въз основа на предишния ни опит и публикации в литературата, приложихме метода на диференциран хирургичен подход при извършването на долна блефаропластика за постигане на по-добри следоперативни резултати.
Това проучване разглежда съвременните хирургични подходи за естетична корекция на долните клепачи и предлага алгоритъм на поведение, базиран на най-честите анатомични промени с цел оптимизиране на естетичните и функционални резултати (12).

Материал и методика: Проведен е ретроспективен анализ за оценка на резултати от диференциран подход при долна блефаропластика, който прилагаме в клиниката от три години (2023—2025 г.). Всички фотоматериали с пациенти са одобрени от тях. Всички операции са направени от един и същ екип. Включените пациенти са имали различни показания за хирургична намеса, като отпуснатост на кожата на долния клепач, херниация на мастна тъкан, свличане на тъкани у различна степен на изразеност и деформация в областта на слъзната бразда (15). В рамките на

Copyright: © 2026 (CC BY 4.0) by the authors.

проучването са събрани и демографски данни относно възрастта и пола на пациентите, навика за тютюнопушене, наличието на екзофталм преди операцията, претърпени други пластични операции на лицето, следоперативни усложнения, продължителност на проследяването и успеха на самата операция. Определяме операцията като успешна според степента на удовлетвореност на пациента от следоперативните резултати и липсата на необходимост от последващи операции. Оценката на следоперативните резултати (Фиг. 1) е въз основа на обективните параметри на всички пациенти, като разстоянието от зеницата до долния клепач (A) и разстоянието от зеницата до долният ръб на торбичката на клепача (B). Промените в A и B бяха установени чрез сравняване на снимки на пациентите преди и след операцията.



Фиг. 1. Изображение на обективните параметри за оценка на следоперативните резултати.

Предоперативната оценка включва:

- Степен на кожен излишък и „snap-back test" за да се оцени еластичността, тонуса и отпуснатостта на долния клепач.
- Отпуснатост на канталните сухожилия чрез специфични физикални тестове (медиален и латерален) за разтягане и възвръщане в изходна позиция.
- наличие и изразеност на мастните натрупвания на долния клепач (медиални, централни и латерални).
- Следва да се отбележи наличието на слъзната бразда и палпебромаларен преход, кантален наклон и маларна птоза.
- Определяне на орбиталния вектор, който описва пространственото съотношение между предната част на очната ябълка (роговицата) и горната част на скулата (маларната изпъкналост) при поглед в профил. Отчитането на това съотношение е от съществено значение при физикалния преглед.
- Да се определи типът кожа (скала на Фицпатрик) и промени като изтъняване, разположение на бръчките, „пачи крак",пигментация и отоци.
- Трябва да се извърши и „pinch test".

Copyright: © 2026 (CC BY 4.0) by the authors.

На базата на тези характеристики пациентите са разпределени в четири групи. I група – наличие само на мастни херниации без кожен излишък (9); II група - мастни херниации с изразен палпебромаларен преход (11); III група - лек кожен излишък без изразен палпебромаларен преход (7); IV група - изразено отпускане на кожата, умерена до тежка степен на мастна херниация и деформация в зоната на слъзния бразда и/или маларна птоза (30). За всяка група е приложена съответната оперативна техника в зависимост от различните клинични степени на изразеност на деформациите.
Всички операции са извършени под обща анестезия с два достъпа – трансконюнктивален (Фиг. 2.а) и транскутанен (Фиг. 2.б) според индивидуалните характеристики и предоперативна оценка.

а

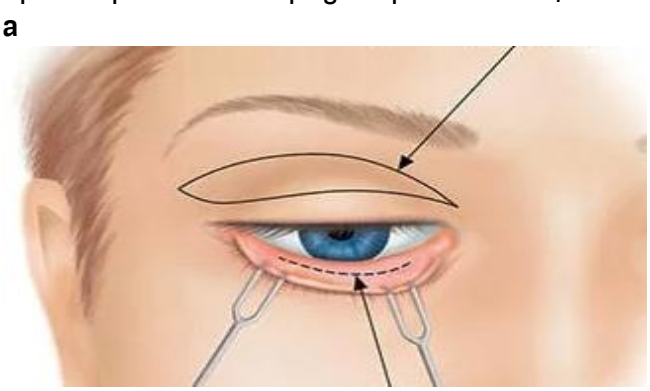

б

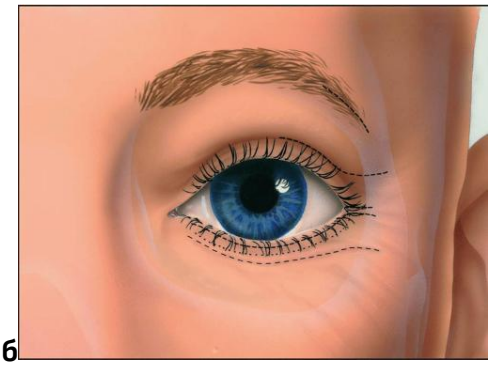

Фиг. 2. Трансконюнктивален (а) и транскутанен (б) оперативен достъп за долна блефаропластика

При първата група пациенти няма кожен излишък и се използва трансконюнктивален достъп (6). Оперативният разрез е в конюнктивалния форникс. Предвид факта, че повечето от тези пациенти са млади, скрития разрез е предпочитан и възстановяването е бързо след операцията. Когато количеството на мастните херниации е голямо орбиталната мазнина може да бъде изтеглена надолу към слъзната ямка, за да бъде фиксирана и изравнена, а след това излишната мазнина може да бъде отстранена (6, 19). Конюнктивалният разрез може да се остави да зарасне вторично или да се затвори с бързо резорбиращ се конец (размер 7—0).

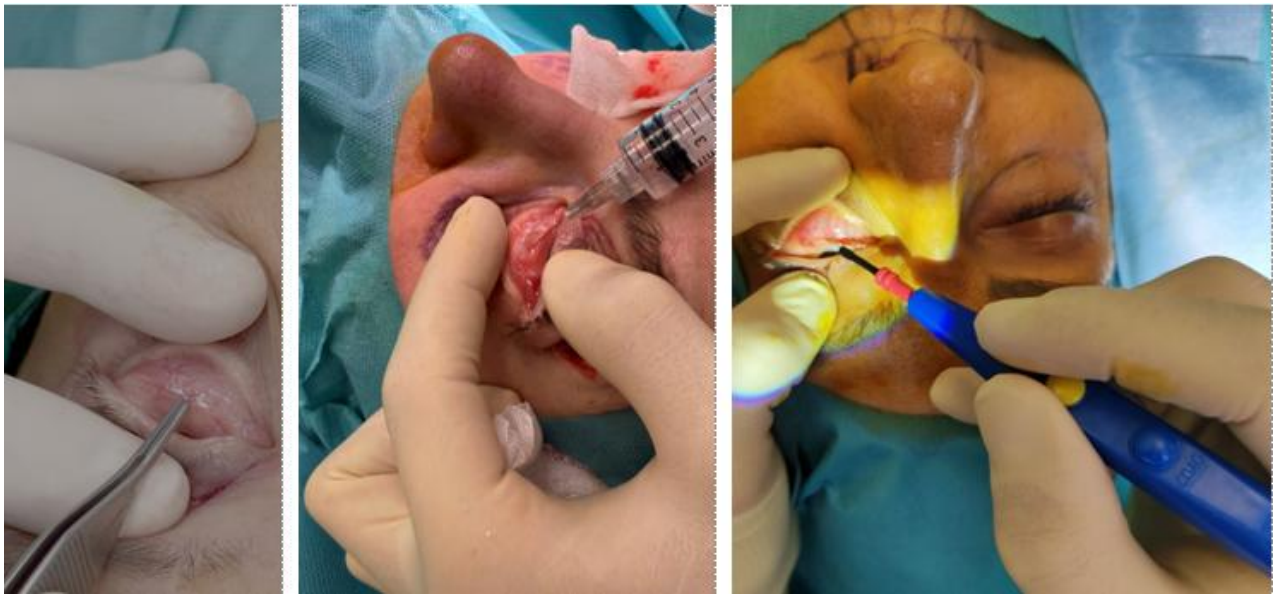

Copyright: © 2026 (CC BY 4.0) by the authors.

Фиг. 3 „GRED техника" при трансконюнктивална блефаропластика. Оперативният разрез е в конюнктивалния форникс **(а).** Тумисцентната техника при блефаропластика **(б).** Трансконюнктивалният достъп може да бъде извършен чрез пресептален или ретросептален достъп **(в).**

При втората група пациенти с изразен палпебромаларен преход и изразени мастни херниации. Могат да се използват и двата оперативни достъпа, но се предпочита трансконюнктивалният (17, 21). Освобождават се последователно мастните херниации и се идентифицира inferior oblique muscle (Massry 2012). Прави се субпериостална дисекция като се протектира n. Infraorbitalis. Медиалните и централните мастни депа се транспозират инферомедиално, а латералните се отстраняват максимално. Няма кожен излишък и оперативната рана се затваря по гореописания начин (10).

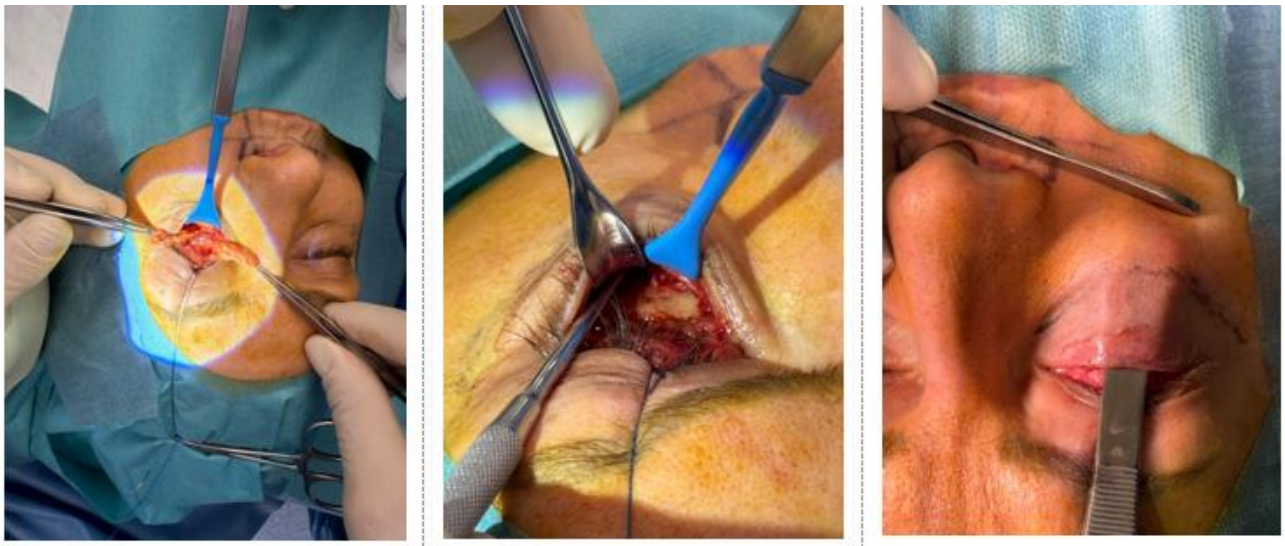

Фиг. 4 Трансконюнктивалният ретросептален достъп с освобождаване на мастните депа и идентифициране на inferior oblique muscle **(а).** Субпериостална дисекция **(б).** Дълбочина на освобождаване на тъканите в каудална посока **(в).**

При третата група пациенти с лек кожен излишък без изразен палпебромаларен преход прилагаме транскутанен достъп, след което остро отделяме кожата от m. orbicularis oculi. По този начин се оформиха кожено и мускулно ламбо и се откри орбиталната преграда. Тъй като при тази група пациенти се наблюдават само леки мастни херниации и липсва хлътване в зоната на слъзната бразда (tear trough), се налага единствено стягане на орбиталната преграда. Отстранява се излишната кожа и се прави кантопексия за превенция на малпозиция на долния клепач.
При четвъртата група пациенти с изразено отпускане на кожата, умерена до тежка степен на мастни херниации и деформация в зоната на слъзния бразда и/или маларна птоза прилагаме само транскутанен достъп. Тази група представлява и най-голямото предизвикателство за пластичния хирург (18, 25). Прилагат се всички стъпки от втората група, като след отпрепариране на мастните херниации и тяхната внимателна редукция се прави субпериостална дисекция. По време на дисекацията на медиалния ръб на инфраорбиталния ръб трябва да се внимава да не се увреди

Copyright: © 2026 (CC BY 4.0) by the authors.

медиалният букален клон на лицевия нерв. Извършва се хемостаза с особено внимание. Медиалните и централните мастни депа се зашиват по между си и се транспозират инферомедиално като се фиксират транскутанно за срок от 9 дни. Този шев се отстранява с останалите конци. Латералните мастни депа се премахват. Стягането на кантуса е неразделна част от процедурата. Оформя се кожно-мускулно ламбо като се отпрепарира орбикуларния мускул, тунелизира се мускулното ламбо и се фиксира субпериостално. След това кожата и мускулите се изрязват пестеливо в латерална посока (24).

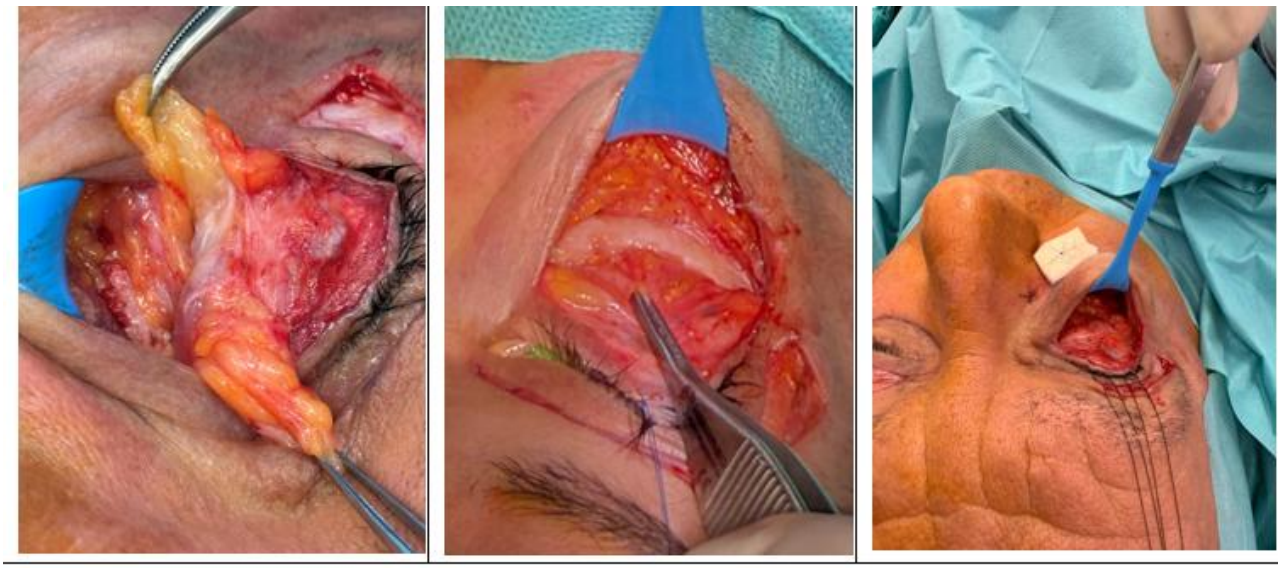

Фиг. 5 Транскутанен достъп с освобождаване и редукция на мастните депа **(а).** Субпериостална дисекция с протекция на n. infraorbitalis **(б).** Транспозиция на мастите депа инферомедиално за корекция на хлътването на слъзната бразда и палпебромаларния преход **(в).**

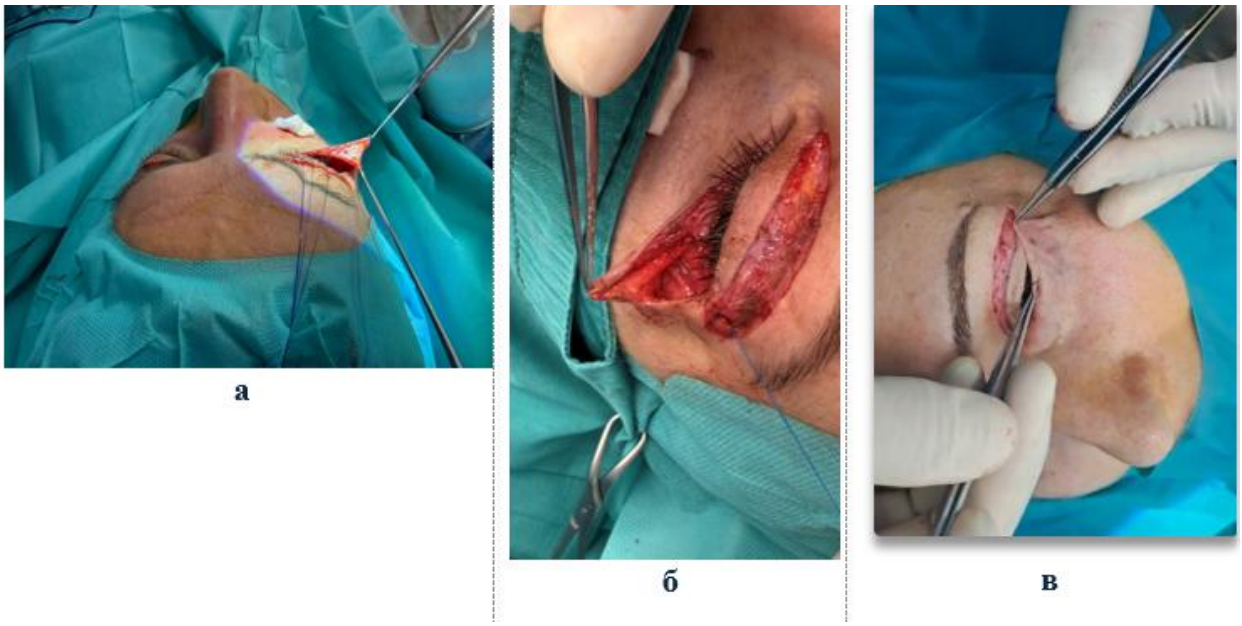

Фиг. 6. Оформяне на кожно-мускулно ламбо **(а).** Отпрепариране на орбикуларния мускул в латерална и каудална посока. Тунелизиране на мускулното ламбо с периостална фискация **(б).** Последващо отстраняване на кожния излишък **(в).**

Copyright: © 2026 (CC BY 4.0) by the authors.

Резултати:
В това 3-годишно ретроспективно проучване (обхващащо периода от януари 2023 г. до декември 2025 г.) направихме преглед на общо 57 оперирани пациенти с долна блефаропластика. От тях 50 са жени и 7 са мъже на възраст между 34 и 69 години. Според описаните вече характеристики в първата група са класифицирани 9 пациенти, във втората – 11, третата – 7 и в четвъртата и най-голяма група съответно 30. От пациентите с мъжки пол само един е в първата група, а останалите са в 4та група. Времето за проследяване на резултатите е от 3 до 32 месеца. От всички пациенти 29 са пушачи, а при 4 има предходни естетични операции в областта на лицето. Липсват други придружаващи заболявания.

Промени в % на стойностите на параметри A и B пред и постоперативно		
Разстояние		
	A (%)	B (%)
Средна стойност	0,11	-14,31
SD	1,41	4,11

Таблица 1.

По отношение на промените в обективните показатели на пациентите, при показател А се наблюдава незначителна промяна, което предполага, че пациентът не е изложен на риск от ретракция на долния клепач или ектропион. Параметърът В е значително намален, което доказа ефекта от операцията (Табл. 1).
Постоперативните усложнения включват преходна конюнктивална хемоза, която отзвучава до 7 дни след операцията. При 3ма от пациентите има сълзене, което може да продължи до 20 дни и отзвучава след подходящо лечение. Наблюдава се и временна малпозиция на един от долните клепачи при 3 ма пациенти. Нормалната позиция на клепачите се върна в нормалното си положение до 3 месеца след операцията, което може да се дължи на временното тъканна ретракция или липонекроза, възникващи вследствие на недостатъчно кръвоснабдяване на мастните ламба (23). Не се наблюдават белези с незадоволително качество или лагофталм. Само при една жена се наложи повторна операция, поради компрометиране на кантопексията на единия клепач 2 дни след операцията (20). Отоците отзвучават напълно до два – три месеца след операцията, но пациентите са социални две седмици след интервенцията.
Степента на удовлетвореност на пациентите от следоперативните резултати и липсата на необходимост от последващи операции определят и резултатите от нашата работа. Последните определяме като успешни в 97,8% от случаите.

Copyright: © 2026 (CC BY 4.0) by the authors.



Фиг. 7. Предоперативна визия на жена от 4 група



Резултат 6 месеца след операцията



Фиг. 8. Предоперативна визия на жена от 4 група



Резултат 8 месеца след операцията



Фиг. 9. Предоперативна визия на жена от 4 група



Резултат 12 месеца след операцията

Copyright: © 2026 (CC BY 4.0) by the authors.

Дискусия:
Представата за красота непрекъснато се променя с течение на времето, а постоянно се разработват нови методи и техники в пластичната хирургия. Долната блефаропластика неизменно е една от най-популярните козметични процедури в световен мащаб, тъй като позволява справяне с различни проблеми на долния клепач, свързани със стареенето (2). Тъй като обаче проблемите при отделните пациенти варират, една стандартна процедура не може да реши всички случаи. Ето защо, за да постигнем добри следоперативни резултати, ние класифицираме пациентите преди операцията и подбираме персонализирани хирургични методи. В последните години бяха предложени множество техники за долна блефаропластика или комбинации от такива, всички насочени към предотвратяване или минимизиране на усложненията и постигане на оптимален естетичен резултат. На базата на съобщения в литературата на водещи в света клиника и собствен опит ние предлагаме диференциран (индивидуален) подход, съобразен със степента на деформацията, анатомичните особености и степента на отпуснатост на меките тъкани на кандидатите за този вид естетична операция.
При пациенти с изолирани торбички на долния клепач и минимален излишък на кожа или липса на такъв е необходим единствено ретросептален трансконюнктивален достъп. Това позволява директен достъп до мастната тъкан на долния клепач, без да се засяга m. orbicularis oculi без да води до образуване на белези в средната ламела.
При пациентите от втората група с по-изразени признаци на стареене в областта на долния клепач, с подчертан палпебромаларен преход и изразени мастни херниации могат да се използват и двата оперативни достъпа. Редица автори предпочитат трансконюнктивалния ретросептален подход с различни техники, целящи да подобрят прехода между клепача и маларната област и да сведат до минимум риска от неправилно позициониране на клепача. Този достъп използваме и ние при пациенти с такива характеристики. Използваме GRED мануална техника за ретропулсия на очната ябълка и притискане на клепача, изпълнявана от хирурга по време на операцията на долния клепач, която позволява директен достъп до дълбоките мастни натрупвания под окото без необходимост от асистент. След отделяне на мастните натрупвания и идентификация на inferior oblique muscle се отстранява внимателно излишната мастна тъкан от централния и медиален компартимент, като при ексцизията се предвижда репозицията в каудална посока. Ние ги фиксираме с нерезорбируем конец и ги фиксираме транскутанно фронтално в зоната на деформациите на палпебромаларния преход и/или слъзната бразда. По този начин се избягва впоследствие опасността от хлътване на долните клепачи.
Стандартната блефаропластика на долния клепач с кожно-мускулно ламбо, популяризирана от Rees and Dupuis още през 1970 г. е може би най-често изпълняваната техника за блефаропластика на долните клепачи. Ние прилагаме тази техника комбинирано с кантопексия и мускулопексия при третата група пациенти. Последните са допълнителни хирургични техники към долната блефаропластика, които осигуряват стабилност на клепача и предотвратяват впоследствие неговото отпускане. Има автори, които отстраняват допълнително незначително количество мастни депа – латерално и централно. При липса на ясно изразени деформации на слъзната бразда и палпебромаларния преход ние се въздържаме от намаляване на обема мастна тъкан (27). Нашият опит показва, че при пациенти от

Copyright: © 2026 (CC BY 4.0) by the authors.

тази група отстраняването на излишната кожа и кантопексия дава много добри резултати и пациентите са удовлетворени.
Характерно за четвъртата група пациенти е отпуснатата кожа, херниацията на мастната тъкан, деформацията тип „слъзна бразда" и подчертана линия на прехода от клепача към маларната област. Това са най-честите кандидати за долна блефаропластика. Обикновено те споделят, че промените, свързани със стареенето на долния клепач, оказват значително влияние върху професионалния и социалния им живот (4). Транскутанният достъп е най-подходящ за мобилизация на орбиталната мастна тъкан по описания вече начин, като при тази група се отстраняват максимално и латералните компартименти (13). Правим и предпочитаме субпериостална дисекция пред супрапериосталната, като се внимава за протекция на n. infraorbitalis. Деформитетите тип „tear trough" и палпебромаларна бразда се запълват чрез транскутанна фиксация (14). Освобождаваме тъканите каудално около 2 см под инфраорбиталния ръб. След кантопексията се оформя миокутанното ламбо и се разполага в краниална и латерална посока като се зашива към латералния орбитален ръб на нивото на кантопластиката. Степента на отпуснатост на клепача определя вида на необходимата кантална стабилизация (7, 8). По време на този обем операция пациентите имат по-силно кървене, а следоперативният оток отшумя по-бавно.
При долната блефаропластика трябва да се отчитат и някои особености свързани с пола на пациента. При пациенти от мъжки пол опитът ни показва, че обемът на ексцизията на кожата трябва да бъде консервативен. При мъжете обаче обемът на резекцията трябва да бъде минимален, тъй като в противен случай след операцията може да настъпи ектропион на долния клепач. Причината за това може да се крие в разликата в дебелината и напрежението на кожата при мъжете и жените. Този опит е приложим и при пациенти с екзофталм. Когато е налице проптоза, отстраняването на стандартно количество кожа може да доведе до следоперативен ектропион или неправилно позициониране на долния клепач.
Много пациенти изразяват желание да премахнат бръчките чрез изрязване на кожата на долния клепач. Бръчките на долния клепач могат да бъдат разделени на два вида: статични и динамични. Динамичните бръчки се появяват само при съкращаване на m. orbicularis oculi, докато статичните бръчки се запазват дори когато мускулът е отпуснат. Необходимо е обаче предварително да се разясни, че изрязването на кожата може единствено да намали или премахне статичните бръчки, но не е подходящо за коригиране на динамичните бръчки. За справяне с последните е показано приложението на ботулинов токсин.
Консервативното отстраняване на тъкани винаги е било предизвикателство за пластичните хирурзи по отношение на точната преценка на обема тъкан (като кожа и мазнина), който трябва да бъде премахнат. При недостатъчно отстраняване на тъкани пациентът може да остане недоволен от операцията и да възприеме резултата като незадоволителен. От друга страна, прекомерното изрязване на тъкани може да доведе до проблеми като неправилна позиция на долния клепач, ретракция или ектропион, както и хлътване на долните клепачи. Когато хирурзите не могат да преценят точно колко тъкан да отстранят, те трябва да подходят консервативно при резекцията на кожа, мастна тъкан и други структури. Дори пациентът да не е доволен от резултата и да се наложи втора операция е много по-добре, отколкото да се стигне до следоперативен вид, при който лицето изглежда

Copyright: © 2026 (CC BY 4.0) by the authors.

ненестествено или с хлътнали очи (16). Подобни следоперативни деформации се коригират трудно, а крайният резултат обикновено е незадоволителен.

Заключение:
Въведохме клинично класифициран подход към пациентите на базата на определени характеристики, като например стегната или отпусната кожа, лека или изразена мастна херния, както и наличие или липса на слъзна бразда. Въпреки че традиционният подход „кожа-мускул" е утвърден във времето метод, напоследък акцентът пада върху подобряването на зоната на преход между клепача и маларната област. Наличието на слъзна бразда „tear-trough" или палпебромаларна бразда налага в различна степен освобождаване на orbicularis retaining ligament с или без репозиция на мастните депа. Отпуснатостта в ъглите на окото се коригира чрез техники за кантопексия или кантопластика, в зависимост от установената степен на отпуснатост.
Въз основа на този подход постигнахме много добри следоперативни резултати. Успехът на операцията и добрите естетични резултати зависят не само от фината работа по време на операцията, но и от точната предоперативна оценка на всеки пациент от страна на хирурга, правилен предоперативен план и пълното познаване на неговите анатомични особености от страна на хирурга.

Литература:
1. Alghoul M.: Blepharoplasty: anatomy, planning, techniques, and safety. Aesthet Surg J. 2019;39(1):10–28.
2. Baker S, La Ferriere K, Larrabee WF Jr.: Lower lid blepharoplasty: Panel discussion, controversies, and techniques. Facial Plast Surg Clin North Am .2014;22:97-118.
3. Bhattacharjee K, Ghosh S, Ugradar S, Azhdam AM.: Lower eyelid blepharoplasty: an overview. Indian J Ophthalmol. 2020;68(10):2075–2083.
4. Branham GH. :Lower eyelid blepharoplasty. Facial Plast Surg Clin North Am 2016;24:129-38.
5. Buchanan DR, Wulc AE.: Contemporary thoughts on lower eyelid/midface aging. Clin Plast Surg 2015;42:1-15.
6. Choi B, Yang S, Park J, Lee H, Baek S.: Effectiveness and satisfaction degree of transconjunctival-approach lower blepharoplasty combined with pinch skin excision technique. J Craniofac Surg. 2020;31(3):766–768.
7. De Silva DJ, Prasad A.: Aesthetic canthal suspension. Clin Plast Surg 2015;42:79-86.
8. Georgescu D.: Surgical preferences for lateral canthoplasty and canthopexy. Curr Opin Ophthalmol 2014;25:449-54.
9. Goldberg RA.: Transconjunctival orbital fat repositioning: Transposition of orbital fat pedicles into a subperiosteal pocket. Plast Reconstr Surg. 2000;105:743—748; discussion 749.
10. Haddock NT, Saadeh PB, Boutros S, Thorne CH.: The tear trough and lid/cheek junction: Anatomy and implications for surgical correction. Plast Reconstr Surg 2009;123:1332-40.
11. Hester TR Jr, Douglas T, Szczerba S.: Decreasing complications in lower lid and midface rejuvenation: The importance of orbital morphology, horizontal lower lid laxity, history of previous surgery, and minimizing trauma to the orbital septum: A critical review of 269 consecutive cases. Plast Reconstr Surg Mar 2009;123:1037-49.

Copyright: © 2026 (CC BY 4.0) by the authors.

12. Jindal K, Sarcia M, Codner MA.: Functional considerations in aesthetic eyelid surgery. Plast Reconstr Surg. 2014;134:1154—1170.
13. Jung BK, Kim YS, Jung WK, Kim JM, Jung YH, Roh TS.: Septo-capsulopalpebral fascial recession flap technique in lower blepharoplasty: an experience of 453 consecutive cases and a review of the literature. J Plast Reconstr Aesthet Surg. 2020;73(1):156-165.
14. Kpodzo DS, Nahai F, McCord CD. :Malar mounds and festoons: Review of current management. Aesthet Surg J. 2014;34:235—248.
15. Niazi F, Foster JA, Nahai F, et al.: From addressing aesthetics and soft tissue to visual performance: multifaceted satisfaction assessment in a multicenter study of patients with dermatochalasis. Aesthet Surg J. 2023;43(7):719-728.
16. Oestreicher J, Mehta S.: Complications of blepharoplasty: prevention and management. Plast Surg Int. 2012;2012: 252368.
17. Raggio BS, Winters R.: Lower lid transconjunctival blepharoplasty. [Updated 2023 Feb 14]. In: StatPearls [Internet]. StatPearls Publishing; 2023.
18. Ramesh S,: Lower eyelid blepharoplasty. In: Foundational Papers in Oculoplastics. Springer; 2022:21-32.
19. Rees TD, Dupuis CC.: Baggy eyelids in young adults. Plast Reconstr Sur 1969;43:381—387.
20. Rohrich RJ, Mohan R.: Preventing lateral canthal malposition in modern blepharoplasty. Plast Reconstr Surg. 2020;145(2): 324e-328e
21. Sarhaddi D, Nahai FR, Nahai F. :Transconjunctival lower lid blepharoplasty with and without fat preservation and skin resurfacing. Facial Plast Surg Clinics. 2021;29(2):229-241.
22. Schwarcz RM, Kotlus B.: Complications of lower blepharoplasty and midface lifting. Clin Plast Surg 2015;42:63-71. Lelli GJ Jr, Lisman RD. Blepharoplasty complications. Plast Reconstr Surg 2010;125:1007-17.
23. Straka DG, Foster JA.: Update on the treatment of postblepharoplasty lower eyelid retraction. Adv Cosmet Surg. 2019;2(1):121-134.
24. Tepper OM, Steinbrech D, Howell MH, Jelks EB, Jelks GW.: A retrospective review of patients undergoing lateral canthoplasty techniques to manage existing or potential lower eyelid malposition: Identification of seven key preoperative findings. Plast Reconstr Surg. 2015;136:40—49.
25. Van Slyke AC, Carr LA, Carr NJ. The KS-Pexy: A novel method to manage horizontal lower eyelid laxity. Plast Reconstr Surg. 2020;145:306e-15e.
26. Warren RJ. The art of aesthetic surgery: principles and techniques. *Aesthet Surg J*. 2021;41(8):NP1127-NP1128.
27. Yang C, Zhang P, Xing X.: Tear trough and palpebromalar groove in young versus elderly adults: A sectional anatomy study. Plast Reconstr Surg 2013;132:796-808.
28. Zoumalan CI, Roostaeian J.: Simplifying blepharoplasty. Plast Reconstr Surg 2016;137:196e-213e.

Copyright: © 2026 (CC BY 4.0) by the authors.

ЛОКАЛНО ПРИЛОЖЕНИЕ НА КОМБИНИРАН ЕКСТРАКТ ОТ CORNU ASPERSUM, CALENDULA OFFICINALIS И PLANTAGO MAJOR ПРИ ОБШИРНА НЕКРОТИЧНА ДИАБЕТНА РАНА НА ХОДИЛОТО.

МОМЧИЛ КЕРМЕДЧИЕВ, МАРИЯ ТОДОРОВА, АЛЕКСАНДЪР ДОЛАШКИ, ЛЮДМИЛА ВЕЛКОВА, ПАВЛИНА ДОЛАШКА

Момчил Кермедчиев 1,3, Мария Тодорова1, Александър Долашки 1,4, Людмила Велкова1, Павлина Долашка1,2.*
1 Институт по Органична Химия с Център по Фитохимия на БАН,
ул.Акад. Г. Бончев, Блок 9, София 1113, България;
2 Център по Компетентност: „Чисти технологии за устойчива околна среда – вода, отпадъци, енергия за кръгова икономика", Бул. Цар Освободител 15,
E-mail: kermedchiew@yahoo.com
Keywords: диабетно стъпало, хронична рана, C. aspersum

Увод: Хроничните диабетни рани на ходилото са свързани с нарушена регенерация, инфекция и риск от ампутация. Представяме индексен клиничен случай, поставил началото на разработен от нас хирургичен протокол, съчетаващ серийно хирургично дебридиране с локално приложение на препарат от слуз на Cornu aspersum и екстракти от Calendula officinalis и Plantago major.
Представяне на клиничен случай: 64-годишен мъж с инсулинозависим захарен диабет, диабетна полиневропатия, хронична артериална недостатъчност на долните крайници, алкохолна зависимост и нисък хранителен и социален статус е проследен след хирургична некректомия по повод обширна суха и влажна некроза на дясното ходило. Лечението е проведено в домашни условия три пъти седмично и включва серийно дебридиране, механично отстраняване на биофилма, промивка, локално приложение на препарата и стерилна превръзка. За 9 месеца са извършени 108 обработки. Проследявани са локалният статус, болката по визуална аналогова скала (VAS), pH на раневия секрет, микробиологичните находки и тъканната регенерация чрез серийна фотодокументация. Болката намалява от VAS 9–10 до 2–3 точки 30 минути след обработката. При 72-часова експозиция pH на раневия секрет се запазва 6–7. Наблюдавани са прогресивно гранулиране, запълване на дефекта и периферна епителизация, завършили с пълно затваряне на раната, функционално кожно покритие и фин цикатрикс.
Дискусия: Случаят демонстрира благоприятен клиничен ход на високорискова некротична диабетна рана при комбиниране на серийния дебридман с продължително локално приложение на C. aspersum, C. officinalis и P. major. Резултатът от този първи случай даде основание методиката да бъде продължена в проспективно клинично проучване при рани с различна етиология. Последващите наблюдения показват аналогична и възпроизводима тенденция в заздравяването, като пълните резултати ще бъдат публикувани отделно.
Заключение: Комбинирането на серийно хирургично дебридиране с локално приложение на C. aspersum, C. officinalis и P. major беше асоциирано с пълно зарастване на обширна некротична диабетна рана и запазване на крайника. Резултатът постави началото на последващо проспективно клинично проучване и подкрепя системната оценка на методиката при трудно зарастващи и хронични рани.

Copyright: © 2026 (CC BY 4.0) by the authors.

LOCAL APPLICATION OF A COMBINED EXTRACT OF CORNU ASPERSUM, CALENDULA OFFICINALIS, AND PLANTAGO MAJOR IN AN EXTENSIVE NECROTIC DIABETIC FOOT WOUND

Momchil Kermedchiev[1, 3], Maria Todorova[1], Aleksandar Dolashki[1, 4], Lyudmila Velkova[1], Pavlina Dolashka[1, 2]*
[1] Institute of Organic Chemistry with Centre of Phytochemistry, Bulgarian Academy of Sciences, Acad. G. Bonchev St., Block 9, Sofia 1113, Bulgaria
[2] Competence Center "Clean Technologies for Sustainable Environmental Protection – Water, Waste, Energy for a Circular Economy," 15 Tsar Osvoboditel Blvd., Sofia, Bulgaria
E-mail: *kermedchiew@yahoo.com*

Keywords: diabetic foot, chronic wound, *C. aspersum*

Introduction: Chronic diabetic foot wounds are associated with impaired tissue regeneration, infection, and an increased risk of amputation. We present an index clinical case that formed the basis for a surgical protocol developed by our team, combining serial surgical debridement with the local application of a preparation containing *Cornu aspersum* mucus and extracts of *Calendula officinalis* and *Plantago major*.
Case Presentation: A 64-year-old man with insulin-dependent diabetes mellitus, diabetic polyneuropathy, chronic arterial insufficiency of the lower extremities, alcohol dependence, and poor nutritional and socioeconomic status was followed after surgical necrectomy for extensive dry and wet necrosis of the right foot.
Treatment was administered at home three times weekly and consisted of serial debridement, mechanical removal of biofilm, wound irrigation, topical application of the preparation, and sterile dressing.
Over a period of 9 months, 108 wound treatments were performed. The local wound status, pain intensity assessed using the Visual Analogue Scale (VAS), wound exudate pH, microbiological findings, and tissue regeneration were monitored through serial photographic documentation.
Pain decreased from VAS 9–10 to 2–3 points within 30 minutes after treatment. Following 72 hours of exposure, the pH of the wound exudate remained within the range of 6–7. Progressive granulation, defect filling, and peripheral epithelialization were observed, ultimately resulting in complete wound closure, functional skin coverage, and a fine scar.
Discussion: This case demonstrates a favorable clinical course in a high-risk necrotic diabetic foot wound following a combination of serial debridement and prolonged local application of *C. aspersum*, *C. officinalis*, and *P. major*.
The outcome of this initial case provided the rationale for continuing the methodology in a prospective clinical study involving wounds of different etiologies. Subsequent observations have demonstrated a similar and reproducible healing trend, with the complete results to be reported separately.
Conclusion: The combination of serial surgical debridement with the local application of *C. aspersum*, *C. officinalis*, and *P. major* was associated with complete healing of an extensive necrotic diabetic foot wound and limb preservation.
The outcome provided the basis for a subsequent prospective clinical study and supports further systematic evaluation of this approach in difficult-to-heal and chronic wounds.

Copyright: © 2026 (CC BY 4.0) by the authors.

Въведение.

Хроничните и трудно зарастващи рани представляват значим медицински и социален проблем, особено при пациенти със захарен диабет. Прогнозата при пациентите с диабетни язви на ходилото (diabetic foot ulcers, DFUs) остава тревожна: обобщената 5-годишна смъртност достига 30,5%, което е съпоставимо с обобщената 5-годишна смъртност при всички онкологични заболявания (31,0%) [1]. Диабетната полиневропатия, периферната артериална болест, нарушеният имунен и регенеративен отговор и инфекцията могат да поддържат хронично възпаление, да забавят епителизацията и да доведат до прогресивна тъканна деструкция и ампутация [2—4]. Адекватната подготовка на раневото ложе и серийният хирургичен дебридман остават основни компоненти в лечението на хроничните рани [5,6].
Лечебните средства, базирани на екстракти от слуз на градински охлюв и други мекотели, са описани от древни времена в достигналата до нас писмена история на човечеството и медицината. Научната общност по целия свят изследва и публикува в детайли състава на биологично активни вещества, съдържащи се в слузта на различни видове охлюви, някои от които с лечебни свойства и вече приложени при различни дерматологични състояния, изгаряния, остри и трудно зарастващи рани, както и при туморни процеси. [7,11,16]. Наличните в момента протоколи за третиране на тежки рани и некрози, често стигат до ампутация на крайници, което налага генерално преосмисляне на лечението.
Особен интерес представлява слузта от градинския охлюв *Cornu aspersum*, която съдържа комплекс от протеини, гликопротеини, муцини, пептиди, гликозаминогликани, аминокиселини и други биологично активни компоненти. Предходни изследвания на нашия екип показват антибактериална и антиоксидантна активност на пептидни и протеинови фракции от *C. aspersum*, както и наличие на компоненти, свързани с клетъчна пролиферация, миграция и регенеративни процеси [7—10,16].
Представяме индексен клиничен случай на високорисков пациент с обширна некротична диабетна рана на ходилото, лекуван чрез серийно хирургично дебридиране и локално приложение на комбиниран препарат от слуз от вида *C. aspersum*, обогатен с екстракти от *Calendula officinalis* и *Plantago major*.
След анализ на достъпната към 2019 г. световна научна литература установихме ограничени клинични данни за приложението на продукти от Cornu aspersum върху човешки рани, включително описано приложение на екстракт от Cornu aspersum при дълбоки частични изгаряния [11]. Не бяха установени публикации, описващи продължително локално приложение на комбиниран препарат от слуз на C. aspersum и екстракти от Calendula officinalis и Plantago major при обширна дълбока некротична човешка рана.
Клиничното наблюдение постави началото на последващо системно проучване на подхода при трудно зарастващи рани.

Представяне на клиничния случай. Case report:

64-годишен мъж е поет за лечение на 20.09.2019 г., десет дни след първична болнична хирургична некректомия по повод обширна суха и влажна некроза на дясното ходило (Фиг. 1А). Пациентът е с инсулинозависим захарен диабет, диабетна полиневропатия, хронична артериална недостатъчност на долните крайници, мозъчносъдова болест с

Copyright: © 2026 (CC BY 4.0) by the authors.

коронова атрофия и мултиинфарктна енцефалопатия, алкохолна зависимост и нисък хранителен и социален статус.
Комбинацията от тежък локален тъканен дефект и множество системни рискови фактори определя раната като високорискова с потенциал за незарастване и загуба на крайника.
Лечението е проведено в домашни условия от медицински екип, три пъти седмично, в продължение на 9 месеца, през които са извършени общо 108 хирургични обработки и превръзки.

Материали и методи

При избора на методики сме се придържали към стандартните класически видими и максимално обективни признаци на възпаление в раната (болка, зачервяване, оток, повишена локална температура и загуба на функция), както и pH метрия.
За локално третиране на раната е използван предварително приготвен комбиниран препарат на основата на слуз от охлюви от вида *Cornu aspersum*, обогатен с растителни екстракти от Невен (*Calendula officinalis)* и Широколист Живовляк (*Plantago major)*. Препаратът е подготвен предварително от мултидисциплинарен екип в Института по Органична Химия с Център по фитохимия на БАН.
Препаратът е нанасян за първи път (in vivo) непосредствено върху хирургично обработена човешка рана на голяма площ с дългосрочна експозиция след преминаване на (in vitro) тестове за цитотоксичност експериментален модел in vivo при животни.
Предвид спецификата на използвания новоразработен гел от слуз на охлюви с екстракти на невен и живовляк, в процеса на работа, възникна нужда от създаване на „Нов протокол за третиране и водене на трудно зарастващи и хронични рани", която наречохме "Хирургичен протокол Helix".
Раната се обработваше приблизително през 72 часа, като протоколът включваше: оценка на локалния статус; антисептика и механично почистване със стерилен 0,9% NaCl и Braunol; хирургичен дебридман на некротични тъкани, кръсти и биофилм чрез кюрета (Фиг. 3); промивка със стерилен 0,9% NaCl; локално нанасяне на гела; покриване със стерилен памучен марлен материал и фиксиране с превръзочна лента или ластичен бинт с минимална компресия.
При всяка обработка се проследяваха VAS, pH на раневия секрет, медикаментозната терапия и общото състояние на пациента, а раневата повърхност се документираше фотографски.
Обемът на хирургичния дебридман и последващите грижи се адаптираха към динамиката на локалния и общия статус.
За целия период са създадени 348 серийни фотографии, позволяващи проследяване на очистването на раната, формирането на грануларионна тъкан, запълването на дефекта и последващата епителизация (***Фиг. 1***).

1. Измервани нивата на локална болка по визуална аналогова скала (VAS):
Болковата симптоматика е оценявана при всяка обработка чрез 10-точкова визуална аналогова скала (VAS) непосредствено преди хирургичната интервенция и 30 min след завършването на обработката и локалното приложение на препарата.
Наблюдавано е повтарящо се понижаване на субективното усещане за болка от VAS 9—10 преди обработката до VAS 2—3 на 30-ата минута след локалното третиране.

Copyright: © 2026 (CC BY 4.0) by the authors.

2. pH-метрия на раневия секрет:
При всяка смяна на превръзката е измервано pH на раневия секрет чрез сертифицирани лабораторни pH-индикаторни ленти ISOLAB Laborgeräte GmbH с диапазон 0–14 (***Фиг. 2***).





Фиг.2. Измерване на раневия секрет с pH-индикаторни ленти ISOLAB Laborgeräte GmbH с диапазон 0–14. и Фиг. 3. Регулярен хирургичен кюретаж на биофилма сформиран върху гранулационната тъкан. На снимката се вижда ясно и вал от хиперкератоза върху младата епителна тъкан, сформиран от стимулацията на фибробластите и кератиноцитите.

След приблизително 72-часовия интервал между последователните превръзки pH на раневия секрет се запазва в диапазона 6–7. Проследяването на този параметър е включено поради установената връзка между локалната киселинно-алкална среда, протеазната активност, бактериалния растеж, кислородната достъпност и процесите на зарастване [12–14].

3. Антимикробна и противогъбична активност: Микробиологични проби от раневия секрет и техния анализ:

В хода на лечението са извършени две микробиологични изследвания на раневия секрет. На 29.10.2019 г. са изолирани мултирезистентен *Pseudomonas aeruginosa* и *Candida* spp., а на 25.12.2019 г. – мултирезистентни *Staphylococcus aureus* и *Proteus mirabilis*.
При доказаните бактериални инфекции е проведена системна антибиотична терапия съобразно антибиограмата. Не е прилагана допълнителна системна или локална противогъбична терапия за изолираната *Candida* spp.
Въпреки периодично доказаната микробна колонизация/инфекция, при серийните клинични оценки не се наблюдава персистираща прогресия на локалния възпалителен

Copyright: © 2026 (CC BY 4.0) by the authors.

процес, а формирането на гранулационна тъкан и последващата епителизация продължават.

Резултати.
След началното премахване на некротичните тъкани чрез серийни хирургични дебридмани се наблюдава постепенно формиране на жизнена гранулационна тъкан без развитие на нови обширни некрози.
В следващите месеци дефектът прогресивно се запълва с гранулационна тъкан до нивото на кожните ръбове, последвано от отчетлива периферна епителизация и пълзене на слоевете хиподерма върху здравите гранулации.
Серийната фотодокументация демонстрира последователния преход от обширен некротичен дефект към очистена гранулираща рана, прогресивна епителизация и окончателно затваряне (Фиг. 1A–E).

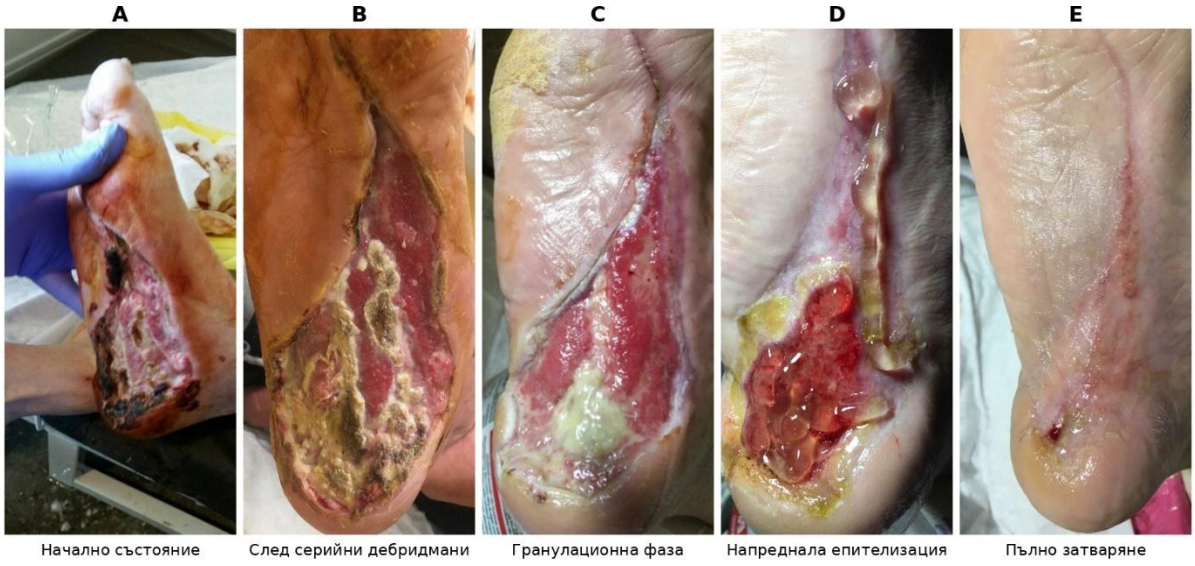

Фигура 1. Серийна фотодокументация на клиничния ход.

След 9-месечно лечение и 108 последователни обработки е постигнато пълно затваряне на раневия дефект с възстановяване на кожното покритие и формиране на фин зреещ цикатрикс при запазване на крайника (Фиг. 1E).
Не са наблюдавани никакви локални нежелани реакции, свързани с приложението на комбинирания препарат.

Дискусия.
Представеният случай демонстрира благоприятен клиничен резултат при пациент с множество прогностично неблагоприятни фактори – инсулинозависим диабет, диабетна полиневропатия, хронична артериална недостатъчност, обширна първоначална некроза и доказана полимикробна контаминация.
Основен компонент на терапевтичния подход е серийният хирургичен дебридман. Отстраняването на некротичните тъкани и механичното нарушаване на биофилма са утвърдени принципи за подготовка на раневото ложе [5,6].
Наред с хирургичния контрол обаче се наблюдават три устойчиви характеристики: повтарящо се бързо намаляване на болката, поддържане на pH 6–7 между обработките и последователно формиране на гранулационна тъкан с прогресивна епителизация.

Copyright: © 2026 (CC BY 4.0) by the authors.

Особен интерес представлява микробиологичната динамика. След провеждането на този индексен случай последващите експериментални изследвания на нашия екип показват антибактериален потенциал на различни фракции от слузта на *C. aspersum*. Velkova, Dolashki, Kermedchiev, Dolashka и сътр. идентифицират пептиди, протеини и гликопротеини с потенциална антибактериална активност и демонстрират активност на фракции от слузта срещу различни бактериални патогени [8].
В последващо изследване върху патогенни бактерии, изолирани конкретно от рани на пациенти с диабет, Kaleva, Kermedchiev, Velkova, Dolashki, Dolashka и сътр. установяват синергичен антибактериален ефект между фракция от *C. aspersum* и ciprofloxacin [9]. Тези експериментални резултати са особено релевантни към настоящото клинично наблюдение, но не доказват ретроспективно, че локалният препарат е бил самостоятелно отговорен за контрола на инфекцията.
Паралелно с антимикробния потенциал, последващият биохимичен и клетъчен анализ на Kermedchiev, Guncheva, Kosateva, Todorova, Velkova, Dolashka, Dolashki и сътр. идентифицира комплекс от биологично активни компоненти в слузта на *C. aspersum* и демонстрира ефекти, свързани с процесите на регенерация [10].
Тези данни предоставят експериментална биологична основа за наблюдаваните в индексния случай грануляция и епителизация, но причинно-следствена връзка не може да бъде установена от единичен клиничен случай.
Същевременно продължителното проследяване, 108 стандартизирани обработки, серийната фотодокументация, VAS, pH-метрията и микробиологичният контрол позволяват детайлно описание на клиничната динамика.
Полученият резултат превърна настоящия случай в индексно клинично наблюдение, което постави началото на последващо проспективно изследване на подхода при трудно зарастващи рани с различна етиология.

Заключение.
Комбинацията от серийно хирургично дебридиране, механично отстраняване на биофилма и локално приложение на препарат от *Cornu aspersum*, *Calendula officinalis* и *Plantago major* беше асоциирана с прогресивна грануляция и епителизация и доведе до пълно затваряне на обширна некротична диабетна рана на ходилото със запазване на крайника след 9-месечно лечение.
Наблюдаваното понижение на болката от VAS 9—10 до 2—3, поддържането на pH 6—7 и продължаващата тъканна регенерация при периодично доказвана микробна контаминация представляват допълнителни клинични наблюдения, които заслужават последваща контролирана оценка.
Индексният случай, разглеждан заедно с последващите експериментални данни за антибактериалния и регенеративния потенциал на компонентите на *C. aspersum*, подкрепя необходимостта от по-нататъшно системно проучване на този комбиниран подход при хронични и трудно зарастващи рани.

Благодарности: Това изследване е подкрепено от проект КР-06-Н61-8/2022, финансиран от Фонд „Научни изследвания“ на България и Проект №BG16RFPR002-1.014-0015: „Чисти технологии за устойчива околна среда – вода, отпадъци, енергия за кръгова икономика“, финансиран от Европейския фонд за регионално развитие чрез българската програма „Изследвания, иновации и цифровизация за интелигентна трансформация“.

Copyright: © 2026 (CC BY 4.0) by the authors.

Литература

1. Armstrong DG, Swerdlow MA, Armstrong AA, Conte MS, Padula WV, Bus SA. Five year mortality and direct costs of care for people with diabetic foot complications are comparable to cancer. J Foot Ankle Res. 2020;13:16. doi:10.1186/s13047-020-00383-2.
2. Frykberg RG, Banks J. Challenges in the treatment of chronic wounds. Adv Wound Care (New Rochelle). 2015;4(9):560—582. doi:10.1089/wound.2015.0635.
3. Reiber GE, Vileikyte L, Boyko EJ, del Aguila M, Smith DG, Lavery LA, Boulton AJM. Causal pathways for incident lower-extremity ulcers in patients with diabetes from two settings. Diabetes Care. 1999;22(1):157—162. doi:10.2337/diacare.22.1.157.
4. Martinengo L, Olsson M, Bajpai R, Soljak M, Upton Z, Schmidtchen A, Car J, Järbrink K. Prevalence of chronic wounds in the general population: systematic review and meta-analysis of observational studies. Ann Epidemiol. 2019;29:8—15. doi:10.1016/j.annepidem.2018.10.005.
5. Cardinal M, Eisenbud DE, Armstrong DG, Zelen C, Driver V, Attinger C, Phillips T, Harding K. Serial surgical debridement: a retrospective study on clinical outcomes in chronic lower extremity wounds. Wound Repair Regen. 2009;17(3):306—311. doi:10.1111/j.1524-475X.2009.00485.x.
6. Falanga V, Brem H, Ennis WJ, Wolcott R, Gould LJ, Ayello EA. Maintenance debridement in the treatment of difficult-to-heal chronic wounds. Ostomy Wound Manage. 2008;54(6 Suppl):2—13.
7. Kermedchiev M, Lazarova M, Tancheva L, Uzunova D, Tasheva K, Velkova L, Dolashki A, Daskalova A, Atanasov V, Kaynarov D, Dolashka P. Natural substances with therapeutic potential in wound healing. Bulg Chem Commun. 2021;53(Special Issue A):73—79. doi:10.34049/bcc.53.A.0015.
8. Velkova L, Dolashki A, Petrova V, Pisareva E, Kaynarov D, Kermedchiev M, Todorova M, Dolashka P. Antibacterial properties of peptide and protein fractions from Cornu aspersum mucus. Molecules. 2024;29(12):2886. doi:10.3390/molecules29122886.
9. Kaleva MD, Kermedchiev M, Velkova L, Zaharieva MM, Dolashki A, Todorova M, Guncheva M, Dolashka P, Najdenski HM. Synergistic antibacterial effect of mucus fraction from Cornu aspersum and ciprofloxacin against pathogenic bacteria isolated from wounds of diabetic patients. Antibiotics (Basel). 2025;14(3):260. doi:10.3390/antibiotics14030260.
10. Kermedchiev M, Guncheva M, Kosateva A, Todorova M, Lyubomirova V, Velkova L, Dolashka P, Dolashki A. Identification of compounds with regenerative effects in the mucus of the garden snail Cornu aspersum. Biotechnol Biotechnol Equip. 2026;40(1):2646805. doi:10.1080/13102818.2026.2646805.
11. Tsoutsos D, Kakagia D, Tamparopoulos K. The efficacy of Helix aspersa Müller extract in the healing of partial thickness burns: a novel treatment for open burn management protocols. J Dermatolog Treat. 2009;20(4):219—222. doi:10.1080/09546630802582037.
12. Bennison LR, Miller CN, Summers RJ, Minnis AMB, Sussman G, McGuiness W. The pH of wounds during healing and infection: a descriptive literature review. Wound Pract Res. 2017;25(2):63—69.
13. Percival SL, McCarty S, Hunt JA, Woods EJ. The effects of pH on wound healing, biofilms, and antimicrobial efficacy. Wound Repair Regen. 2014;22(2):174—186. doi:10.1111/wrr.12125.
14. Shukla VK, Shukla D, Tiwary SK, Agrawal S, Rastogi A. Evaluation of pH measurement as a method of wound assessment. J Wound Care. 2007;16(7):291—294. doi:10.12968/jowc.2007.16.7.27062.
15. Bjarnsholt T, Kirketerp-Møller K, Jensen PØ, Madsen KG, Phipps R, Krogfelt K, Høiby N, Givskov M. Why chronic wounds will not heal: a novel hypothesis. Wound Repair Regen. 2008;16(1):2—10. doi:10.1111/j.1524-475X.2007.00283.x.
16. Trapella C, Rizzo R, Gallo S, Alogna A, Bortolotti D, Casciano F, Zauli G, Secchiero P, Voltan R. HelixComplex snail mucus exhibits pro-survival, proliferative and pro-migration effects on mammalian fibroblasts. Sci Rep. 2018;8(1):17665. doi:10.1038/s41598-018-35816-3.

Copyright: © 2026 (CC BY 4.0) by the authors.

ПРИЛОЖЕНИЕ НА PIPAC ЗА ЛЕЧЕНИЕ И ПРОФИЛАКТИКА НА ПЕРИТОНЕАЛНА КАРЦИНОМАТОЗА ОТ РАЗЛИЧЕН ПРОИЗХОД – БЕЗОПАСНОСТ И ЕФЕКТИВНОСТЛ

А. БЯНКОВ, Н. КОВАЧЕВ, М. СЛАВЧЕВ, С. ЕМИНОГЛУ, Н. БЕЛЕВ

А. Бянков1, Н. Ковачев1,2, М. Славчев1, С. Еминоглу1, Н. Белев1,2
1 УМБАЛ-Еврохоспитал;
2 Катедра по Пропедевтика на Хирургичните Болести. Медицински факултет, Медицински универаитет-Пловдив
E-mail: nikolakov931@gmail.com

Keywords: PIPAC; перитонеална карциноматоза; локорегионална химиотерапия.

Увод:Перитонеалната карциноматоза представлява една от най-неблагоприятните форми на метастатично разпространение при солидните неоплазии и е свързана с ограничени терапевтични възможности и неблагоприятна прогноза. Pressurized Intraperitoneal Aerosol Chemotherapy (PIPAC) се утвърди като съвременен минимално инвазивен метод за локорегионално приложение на химиотерапия, осигуряващ висока локална експозиция на цитостатиците при минимално дозово натоварване и ограничена системна токсичност. Методът се прилага като палиативна процедура при пациенти с перитонеална карциноматоза, висок Peritoneal Cancer Index (PCI) и малигнен асцит, както и след циторедуктивна хирургия при селектирани пациенти. Потенциално приложение на PIPAC намира и като профилактичен подход при пациенти с висок риск за перитонеална дисеминация след радикална първична хирургична интервенция по повод солидни злокачествени новообразувания на коремните органи. Целта на настоящото проучване е да анализира безопасността и ефективността на PIPAC като лечебен и профилактичен подход.
Методи: Извършен е ретроспективен анализ на пациенти, подложени на PIPAC в периода 21.04.2023—21.07.2026 г. Включени са 177 пациенти, при които са извършени общо 215 PIPAC процедури. От тях 77 са профилактични при пациенти с висок риск за развитие на перитонеална карциноматоза, 99 са палиативни при пациенти с установена карциноматоза без предходна циторедуктивна хирургия, а 39 са извършени при пациенти след завършена R0 циторедуктивна хирургия. Анализирано е разпределението на пациентите според първичното заболяване, като най-голям дял заемат пациентите с карцином на яйчника – 85, следвани от тези със стомашен карцином – 38 и колоректален карцином – 36. Останалите пациенти са с по-редки неоплазии, включително саркоми, липосаркоми, мезотелиоми и псевдомиксом на перитонеума. Анализирани са първичната локализация на неоплазията, времето до развитие на перитонеална карциноматоза, индикацията за PIPAC, броят на проведените процедури, динамиката на PCI, количеството на малигнения асцит, използваните химиотерапевтични режими, периоперативните усложнения и проследяването на пациентите. В профилактичната група са оценени честотата на перитонеална дисеминация и времето без данни за заболяване. Анализирани са и рисковите фактори за развитие на усложнения, както и тяхната честота и тежест и подходите за менажирането им.
Резултати: PIPAC демонстрира добър профил на безопасност и възможност за многократно приложение. При пациентите с установена перитонеална

Copyright: © 2026 (CC BY 4.0) by the authors.

карциноматоза се наблюдава тенденция към намаляване на PCI и редукция на малигнения асцит при последователни процедури, съпроводени с клинично подобрение.Постоперативните усложнения са анализирани спрямо броя на извършените процедури и са предимно с ниска степен на тежест. Най-честото усложнение е постоперативният химически перитонит, наблюдаван при 10,7% от процедурите. При над 90% от случаите протича в лека форма и се овладява консервативно. За ранното му разпознаване се прилага стандартизиран протокол за проследяване на CRP и ПКК на първи, трети и пети следоперативен ден, с приложение на антибиотична терапия при необходимост. Ятрогенни лезии на кухи коремни органи са регистрирани при 2,8% от процедурите. Те се наблюдават най-често при пациенти с висок PCI, множество интраабдоминални адхезии и предходни оперативни интервенции. При 83,3% от случаите лезиите са диагностицирани и менажирани чрез първична сутура, без необходимост от допълнителна хирургична интервенция. Постоперативно кървене от оперативната рана е регистрирано при 7 процедури, като само в един случай се е наложила хирургична хемостаза. Общата честота на сериозните периоперативни усложнения остава ниска. Първоначалните резултати при пациентите с висок риск за перитонеална дисеминация показват потенциална полза от приложението на PIPAC за ограничаване на риска от развитие на перитонеална карциноматоза.

Заключение: PIPAC е безопасен и потенциално ефективен локорегионален метод както за лечение на перитонеална карциноматоза, така и при селектирани пациенти с висок риск за перитонеална дисеминация. Натрупаният едноцентров опит показва благоприятен ефект върху контрола на заболяването, редукцията на малигнения асцит и тенденция към намаляване на PCI. Ниската честота на сериозни периоперативни усложнения и възможността за многократно приложение подкрепят потенциалната роля на PIPAC както в лечебния алгоритъм при перитонеална карциноматоза, така и като профилактичен подход при селектирани високорискови пациенти.

Ключови думи: PIPAC; перитонеална карциноматоза; локорегионална химиотерапия.

APPLICATION OF PIPAC FOR THE TREATMENT AND PREVENTION OF PERITONEAL CARCINOMATOSIS OF VARIOUS ORIGINS: SAFETY AND EFFICACY

A. Byankov[1], N. Kovachev[1,2], M. Slavchev[1], S. Eminoglu[1], N. Belev[1,2]
[1] UMBAL-Eurohospital, Plovdiv, Bulgaria
[2] Department of Propaedeutics of Surgical Diseases, Faculty of Medicine, Medical University of Plovdiv, Bulgaria
E-mail: *nikolakov931@gmail.com*

Keywords: PIPAC; peritoneal carcinomatosis; locoregional chemotherapy

Introduction: Peritoneal carcinomatosis is one of the most unfavorable forms of metastatic spread in solid neoplasms and is associated with limited therapeutic options and an unfavorable prognosis. Pressurized Intraperitoneal Aerosol Chemotherapy (PIPAC) has become a modern minimally invasive method for locoregional chemotherapy administration, providing high local exposure to cytostatics with minimal dose load and limited systemic toxicity. The

Copyright: © 2026 (CC BY 4.0) by the authors.

method is used as a palliative procedure in patients with peritoneal carcinomatosis, a high Peritoneal Cancer Index (PCI), and malignant ascites, as well as after cytoreductive surgery in selected patients. PIPAC also has potential as a prophylactic approach in patients at high risk of peritoneal dissemination after radical primary surgical intervention for solid malignant neoplasms of the abdominal organs. The aim of the present study is to analyze the safety and effectiveness of PIPAC as a therapeutic and prophylactic approach.

Methods: A retrospective analysis of patients undergoing PIPAC from 21.04.2023 to 21.07.2026 was performed. 177 patients were included, with a total of 215 PIPAC procedures performed. Of these, 77 were prophylactic in patients at high risk of developing peritoneal carcinomatosis, 99 were palliative in patients with established carcinomatosis without prior cytoreductive surgery, and 39 were performed in patients after completed R0 cytoreductive surgery. The distribution of patients by primary disease was analyzed, with the largest share being patients with ovarian carcinoma – 85, followed by those with gastric carcinoma – 38 and colorectal carcinoma – 36. The remaining patients had rarer neoplasms, including sarcomas, liposarcomas, mesotheliomas, and pseudomyxoma of the peritoneum. The primary localization of the neoplasm, the time to development of peritoneal carcinomatosis, the indication for PIPAC, the number of procedures performed, the dynamics of PCI, the amount of malignant ascites, the chemotherapy regimens used, the perioperative complications, and the follow-up of the patients were analyzed. In the prophylactic group, the frequency of peritoneal dissemination and the time to disease-free status were assessed. The risk factors for the development of complications, as well as their frequency and severity and the approaches to their management, were also analyzed.

Results: PIPAC demonstrated a good safety profile and the possibility of repeated administration. In patients with established peritoneal carcinomatosis, consecutive procedures showed a trend toward decreased PCI and reduced malignant ascites, accompanied by clinical improvement. Postoperative complications were analyzed by procedure number and were mostly low-grade. The most common complication was postoperative chemical peritonitis, observed in 10.7% of procedures. In over 90% of cases, it was mild and managed conservatively. For early recognition, a standardized protocol for monitoring CRP and PKK on the first, third, and fifth postoperative days is applied, with antibiotic therapy if necessary. Iatrogenic lesions of hollow abdominal organs were recorded in 2.8% of procedures. They were most often observed in patients with high PCI, multiple intra-abdominal adhesions, and prior surgical interventions. In 83.3% of cases, the lesions were diagnosed and managed with primary suture, without the need for additional surgical intervention. Postoperative bleeding from the surgical wound was recorded in 7 procedures, with surgical hemostasis required in only one case. The overall incidence of serious perioperative complications remains low. Initial results in patients at high risk for peritoneal dissemination indicate a potential benefit of using PIPAC to limit the risk of developing peritoneal carcinomatosis.

Conclusion: PIPAC is a safe and potentially effective locoregional treatment for peritoneal carcinomatosis and for selected patients at high risk for peritoneal dissemination. Accumulated single-center experience shows favorable effects on disease control, reduction of malignant ascites, and a trend toward a decrease in PCI. The low incidence of serious perioperative complications and the possibility of multiple administrations support the potential role of PIPAC both in the treatment algorithm for peritoneal carcinomatosis and as a prophylactic approach in selected high-risk patients.

Copyright: © 2026 (CC BY 4.0) by the authors.

СЪВРЕМЕННА РОЛЯ НА ХИРУРГИЯТА ПРИ КОМПЛЕКСНОТО ЛЕЧЕНИЕ НА СОЛИДНИТЕ ЗЛОКАЧЕСТВЕНИ НОВООБРАЗУВАНИЯ (СЗН)

Н. БЕЛЕВ, Н. КОВАЧЕВ, А. БЯНКОВ, Р. ПЕНКОВ

Н. Белев 1,2, Н. Ковачев1,2, А. Бянков1, Р. Пенков 1
1 УМБАЛ-Еврохоспитал;
2 Катедра по Пропедевтика на Хирургичните Болести. Медицински факултет, Медицински университет-Пловдив
E-mail: nikolakov931@gmail.com

Keywords: солидни злокачествени новообразувания, ЦРХ, хирургичен метод

Увод: СЗН са водеща причина за смъртност в световен аспект, на фона на глобално нарастване на заболяемостта. През 2015 г. е имало 17,5 милиона случая на рак по света и 8,7 мил. смъртни случая. Между 2005 г. и 2015 г. случаите на рак са се увеличили с 33%. През 2022 г. в България са ново открити 26 235 злокачествени новообразувания или 405,8/100 000 население. Лечението на СЗН се е развило значително през последните няколко десетилетия, преминавайки от едномодални лечения към по-цялостни подходи, които интегрират множество терапевтични стратегии, включващи комбинация от хирургия, химиотерапия, лъчетерапия, имунотерапия и таргетни терапии.
Хирургията е основен метод на лечение за много видове СЗН, особено в ранните стадии, където пълната резекция може да бъде лечебна. Хирургически намаляването на туморния обем може да подобри ефективността на други терапии.
Цел: Целта на настоящия доклад е да представи съвременната роля и възможностите за хирургично лечение на различни СЗН, които често са извън протокол, но са постигнати добри резултати в контекста на персонализираното протичане на заболяването и високото ниво на експертиза, като анализира собствен опит адаптиран към литературните данни.
Материал и метод: За период от 10 години (2015-2025 г.) в ХО на УМБАЛ-Еврохоспитал са успешно оперирани 46 болни, първоначално обявени за нерезектабилни в други лечебни заведения. Представяме хирургична стратегия при пациенти с гранично резектабилна чернодробна метастатична болест, пациенти с високообемна циторедуктивна хирургия и хипертермична интраоперитонеална химиотерапия при псевдомиксом на перитонеума и перитонеална карциноза от друг произход, множествен ретроперитонеален липосарком, метастаза от рак на тимуса в главата на панкреаса и хирургическо поведение при метастазирал малигнен меланом и други.
Резултати: При всички споменати случаи са постигнати много добри хирургични и постоперативни резултати, както и много добра преживяемост.
Заключение: Хирургията е най-добрият метод за локален контрол на солидните злокачествени новообразувания. Високото ниво на хирургична експертиза, приложено за правилна оценка и анализ на различни етапи от развитието на онкологичните заболявания, както и последващото успешно хирургично лечение, водят до подобрени дългосрочни резултати при болни, първоначално обсъждани като „некурабилни".

Copyright: © 2026 (CC BY 4.0) by the authors.

THE CONTEMPORARY ROLE OF SURGERY IN THE MULTIMODAL MANAGEMENT OF SOLID MALIGNANT NEOPLASMS (SMN)

N. Belev[1,2], N. Kovachev[1,2], A. Byankov[1], R. Penkov[1]
[1] UMBAL-Eurohospital, Plovdiv, Bulgaria
[2] Department of Propaedeutics of Surgical Diseases, Medical University of Plovdiv, Bulgaria
E-mail: *nikolakov931@gmail.com*

Keywords: solid malignancies; CRH; surgical treatment

Introduction: SMN is a leading cause of death worldwide, with a global rise in morbidity. In 2015, there were 17 million cases of cancer worldwide and 7 million deaths. Between 2005 and 2015, cancer cases increased by 33%. In 2022, 235 malignant neoplasms were newly diagnosed in Bulgaria, or 405/100,000 population. The treatment of SMN has evolved significantly over the past few decades, shifting from single-modality treatments to more comprehensive approaches that integrate multiple therapeutic strategies, including surgery, chemotherapy, radiotherapy, immunotherapy, and targeted therapies.
Surgery is the mainstay of treatment for many types of SMN, especially in early stages, where complete resection can be curative. Surgical reduction of tumor volume may improve the effectiveness of other therapies.
Objective: The aim of this report is to present the contemporary role and options for surgical treatment of various SZNs, which are often outside the protocol, but good results have been achieved in the context of the personalized course of the disease and the high level of expertise, by analyzing our own experience in light of the literature data.
Materials and methods: Over a 10-year period (2015-2025) in the Department of Oncology at UMBAL-Eurohospital, 46 patients initially deemed unresectable at other medical institutions were successfully operated on. We present a surgical strategy for patients with borderline resectable liver metastatic disease, high-volume cytoreductive surgery with hyperthermic intraperitoneal chemotherapy for pseudomyxoma of the peritoneum and peritoneal carcinomatosis of other origin, multiple retroperitoneal liposarcoma, metastasis from thymic cancer to the head of the pancreas, and surgical management of metastatic malignant melanoma, among others.
Results: In all the cases mentioned, very good surgical and postoperative results were achieved, along with very good survival.
Conclusion: Surgery is the best method for local control of solid malignant neoplasms. The high level of surgical expertise, applied to the correct assessment and analysis of different stages of the development of oncological diseases, as well as to subsequent successful surgical treatment, leads to improved long-term outcomes in patients initially considered incurable.

Copyright: © 2026 (CC BY 4.0) by the authors.

АНТИМИКРОБЕН И РЕГЕНЕРИРАЩ ЕФЕКТ НА ЕКСТРАКТ ОТ СЛУЗ ОТ ГРАДИНСКИ ОХЛЮВ CORNU ASPERSUM ВЪРХУ ДИАБЕТНИ РАНИ.

МАРИЯ ТОДОРОВА, МОМЧИЛ КЕРМЕДЧИЕВ, АЛЕКСАНДЪР ДОЛАШКИ, ЛЮДМИЛА ВЕЛКОВА, ПАВЛИНА ДОЛАШКА

Мария Тодорова1, Момчил Кермедчиев1,3, Александър Долашки1,4, Людмила Велкова1, Павлина Долашка2**
1. Институт по органична химия с център по фитохимия към Българската академия на науките, ул. „Акад. Г. Бончев", блок 9, 1113 София, България;
2. Център за компетентност „Чисти технологии за устойчива околна среда — вода, отпадъци, енергия за кръгова икономика
E-mail: pda54@abv.bg

Keywords: диабетно стъпало; хронична рана; Cornu aspersum; хирургичен дебридман; тъканна регенерация

Цел и обект на изследването: Компонентите в слузта от коремоноги ускоряват клетъчните процеси, свързани с тъканната регенерация, което ги прави изключително подходящи за медицински приложения — по-специално при труднозаздравяващи и инфектирани рани. Основната цел на настоящото изследване е разработването и оценката на екстракт от градински охлюв (Cornu aspersum) със съчетаен регенериращ и антимикробен ефект върху диабетни рани.
Резултати: Слузта от C. aspersum е изолирана чрез патентована технология (BG Utility model 2097/2015), а нейният протеомен профил е охарактеризиран чрез дву-измерна полиакриламидна гел-електрофореза (2D-PAGE). Антимикробната активност и комбинираните ефекти са оценени съгласно ISO 20776/1 и чрез метода Checkerboard. Лечението на диабетните язви на стъпалото (Diabetic Foot Ulcers, DFU) представлява сериозно медицинско и социално предизвикателство поради нарастващата антибиотична резистентност и влошеното качество на живот на пациентите. Търсенето на биологично активни вещества от естествени източници е една от водещите съвременни тенденции в науката. В изолирания екстракт са идентифицирани биологично активни пептиди с антимикробно действие, както и ключови протеини с регенериращ ефект, сред които
еластин (XP_056017499.1), колаген алфа-1(IV) верижноподобен (XP_025114158.1), колаген α-4(VI) (XP_059154404.1); колаген α-1(XII) с регенериращ ефект и др.
Приложени в комбинация върху диабетна рана, компонентите на екстракта демонстрират изразени антибактериални и регенеративни свойства, като стимулират фибробластната пролиферация, колагеновата биосинтеза и миграцията на кератиноцитите.
Перспективите за последващи изследвания са насочени към синтеза на сребърни наночастици чрез зелена зелена химия, при която екстрактът от C. aspersum и избрани билкови екстракти действат като редуциращи агенти.
Заключение: Получените резултати потвърждават потенциала на екстракта от Cornu aspersum като ефективно средство със силен антимикробен и регенериращ ефект при диабетни рани. Изследването открива нови възможности за разработване на иновативни терапевтични схеми за лечение на инфектирани диабетни стъпала.

Copyright: © 2026 (CC BY 4.0) by the authors.

Благодарности: Това изследване е подкрепено от проект КР-06-Н61-8/2022, ФНИ и BG16RFPR002-1.014-0015, финансиран чрез българската програма „Изследвания, иновации и цифровизация за интелигентна трансформация".

ANTIMICROBIAL AND REGENERATIVE EFFECTS OF CORNU ASPERSUM GARDEN SNAIL MUCUS EXTRACT ON DIABETIC WOUNDS

Maria Todorova[1], Momchil Kermedchiev[1,3], Aleksandar Dolashki[1,4], Lyudmila Velkova[1], Pavlina Dolashka[2]**
[1] Institute of Organic Chemistry with Centre of Phytochemistry, Bulgarian Academy of Sciences, Acad. G. Bonchev St., Block 9, 1113 Sofia, Bulgaria
[2] Competence Center "Clean Technologies for Sustainable Environmental Protection – Water, Waste, Energy for a Circular Economy," Sofia, Bulgaria
***E-mail:** pda54@abv.bg*

Keywords: diabetic foot; chronic wound; *Cornu aspersum*; surgical debridement; tissue regeneration

Aim and Study Subject: Components of gastropod mucus accelerate cellular processes involved in tissue regeneration, making them particularly promising for medical applications, especially in the treatment of difficult-to-heal and infected wounds. The primary aim of the present study was to develop and evaluate an extract derived from the garden snail (*Cornu aspersum*) with combined regenerative and antimicrobial activity against diabetic wounds.
Results: Mucus from *C. aspersum* was isolated using a patented technology (BG Utility Model 2097/2015), and its proteomic profile was characterized by two-dimensional polyacrylamide gel electrophoresis (2D-PAGE). Antimicrobial activity and potential synergistic effects were evaluated in accordance with ISO 20776-1 and using the checkerboard assay.
The treatment of diabetic foot ulcers (DFUs) represents a major medical and social challenge due to increasing antimicrobial resistance and the associated deterioration in patients' quality of life. The search for biologically active compounds from natural sources is one of the leading trends in contemporary biomedical research.
The isolated extract was found to contain biologically active peptides with antimicrobial properties, as well as key proteins associated with tissue regeneration, including elastin (XP_056017499.1), collagen alpha-1(IV) chain-like protein (XP_025114158.1), collagen α-4(VI) (XP_059154404.1), and collagen α-1(XII), among others.
When applied in combination to diabetic wounds, the components of the extract demonstrated pronounced antibacterial and regenerative properties, stimulating fibroblast proliferation, collagen biosynthesis, and keratinocyte migration.
Future research will focus on the green synthesis of silver nanoparticles, in which *C. aspersum* extract and selected herbal extracts will act as reducing agents.
Conclusion: The results demonstrate the potential of *Cornu aspersum* extract as a promising agent with potent antimicrobial and regenerative properties for the management of diabetic wounds. The study opens new avenues for the development of innovative therapeutic approaches for the treatment of infected diabetic foot wounds.
Acknowledgements: This research was supported by Project KP-06-H61-8/2022, funded by the Bulgarian National Science Fund (BNSF), and Project BG16RFPR002-1.014-0015, funded through the Bulgarian "Research, Innovation and Digitalisation for Smart Transformation" Programme.

Copyright: © 2026 (CC BY 4.0) by the authors.

ХИРУРГИЧЕН ПРОФИЛ НА ПАЦИЕНТИ СЪС ЗАБОЛЯВАНИЯ НА ДАЛАКА.

ВЕСЕЛИН ИВАНОВ, ПАВЕЛ ДИМИТРОВ, КИРИЕН КЬОСЕВ, ИВАН ТЕОДОСИЕВ

Veselin Ivanov[1], Pavel Dimitrov[2], Prof. Kirien Kjosev[3], Ivan Teodosiev[4]
ВМА София
E-mail: *vesdimitrovbg@gmail.com*

Keywords: спленектомия, болести на далака, хирургична техника, травма на слезката

Увод: Заболяванията на далака изискват хирургично лечение при определени показания. В по-голямата част от случаите е строго индицирано извършването на спленектомия, при останалите пациенти е възможно извършването на сутура на далака и/или парциална спленектомия. С това проучване представяме хирургичния профил на пациентите със заболявания на далака във ВМА, като показания и избор на лечение, използваните хирургични методи и резултатите от оперативното лечение.
Материал и методи: Прпоучването е извършено за 5-годишен период (2020-2024 г.) върху 313 пациента с първични заболявания на далака, вторично ангажиране на далака при хематологични и неопластични заболявания, травми на далака. Сред индикациите за оперативно лечение преобладават идиопатична тромбоцитопения, лимфом, саркоидоза, доброкачествени тумори и кисти на слезката. При изследваната група пациенти са регистрирани данни за възраст, пол, лабораторни показатели, хирургична техника, оперативно време, размер на далака, периоперативни усложнения, хемотрансфузии.
Резултати: При пациентите с хематологични заболявания (n=20) изискващи извършването на спленектомия, от които n=4 бенигнени и n=16 малигнени , същата е извършена конвенционално в 59,57% от случаите, лапароскопски – 40,43% и чрез роботизирана хирургия при 2,13%. При вторично ангажиране на далака съотношението отворена:лапароскопска спленектомия е 3:1, а при първични тумори и кисти на далака - 2:1. Определящи критерии при избора на оперативна техника са размерите на далака, наличието на предходни оперативни интервенции и т.н. Средното оперативно време при отворените спленектомии е 90min, при лапароскопските 166min , като периоперативната кръвозагуба е съответно 300ml и 160ml. Консервативно са третирани лезии на далака при 5% болни с травма на далака в останалите случаи е направена спленектомия.
Заключение: При лечението на заболяванията на далака, определянето на показанията за оперативно лечение в голяма част от случаите изисква обсъждане в мултидисциплинарен екип – хирург, хематолог, рентгенолог, инфекционист. Изборът на оперативен метод се определя от анатомо-физиологичните характеристики на пациента и опитът на хирурга. Лапароскопските техники при спленектомия, резекция на далака или сутура, са ефективни и с по-добри резултати по отношение на следоперативните усложнения и продължителност на болничния престой. Необходимо е стриктно спазване на периоперативната стратегия за ваксинация и профилактика на OPSI.

Copyright: © 2026 (CC BY 4.0) by the authors.

SURGICAL PROFILE OF PATIENTS WITH SPLENIC DISEASES

Veselin Ivanov[1], Pavel Dimitrov[2], Prof. Kirien Kjosev[3], Ivan Teodosiev[4]
[1] Military Medical Academy, Sofia, Bulgaria
E-mail: *vesdimitrovbg@gmail.com*

Keywords: splenectomy; splenic diseases; surgical technique; splenic trauma

Introduction: Diseases of the spleen require surgical treatment in selected cases. In the majority of cases, splenectomy is strictly indicated, whereas in other patients splenic suturing and/or partial splenectomy may be performed. In this study, we present the surgical profile of patients with splenic diseases treated at the Military Medical Academy, including the indications and choice of treatment, the surgical techniques employed, and the outcomes of surgical treatment.
Materials and Methods: The study was conducted over a five-year period (2020—2024) and included 313 patients with primary diseases of the spleen, secondary splenic involvement in hematological and neoplastic diseases, and splenic trauma. The predominant indications for surgical treatment were idiopathic thrombocytopenia, lymphoma, sarcoidosis, benign tumors, and splenic cysts. The following data were recorded for the study group: age, sex, laboratory parameters, surgical technique, operative time, spleen size, perioperative complications, and blood transfusions.
Results: Among the patients with hematological diseases requiring splenectomy (n = 20), of whom 4 had benign and 16 had malignant conditions, splenectomy was performed using a conventional open approach in 59.57% of cases, laparoscopically in 40.43%, and with robotic assistance in 2.13% of cases. In patients with secondary splenic involvement, the ratio of open to laparoscopic splenectomy was 3:1, whereas in patients with primary splenic tumors and cysts it was 2:1. The determining criteria for the choice of surgical technique included spleen size, a history of previous surgical procedures, and other factors.
The mean operative time was 90 minutes for open splenectomies and 166 minutes for laparoscopic procedures. Perioperative blood loss was 300 mL and 160 mL, respectively. Splenic lesions were managed conservatively in 5% of patients with splenic trauma; in the remaining cases, splenectomy was performed.
Conclusion: In the treatment of splenic diseases, the assessment of indications for surgical treatment requires multidisciplinary discussion in a considerable proportion of cases, involving a surgeon, hematologist, radiologist, and infectious disease specialist. The choice of surgical method is determined by the patient's anatomical and physiological characteristics, as well as the surgeon's experience. Laparoscopic techniques for splenectomy, splenic resection, or splenic suturing are effective and are associated with better outcomes in terms of postoperative complications and length of hospital stay. Strict adherence to the perioperative vaccination and OPSI prevention strategy is essential.

Copyright: © 2026 (CC BY 4.0) by the authors.

Увод

Хирургията на далака датира от шестнадесети век, когато през 1549 г. италианският хирург Adriano Zaccarello успешно извършва първата спленектомия при жена със спленомегалия. От тогава тя е стандартната процедура в хирургичното лечение на заболяванията на далака.С въвеждането на лапароскопския и роботизираният подход в хирургията значително се промениха индикациите за избор на оперативен метод при редица заболявания. Минимално инвазивните техники се прилагат широко във всяка област на общата хирургия от 80-те години на миналия век.

Заболяванията на далака изискващи хирургично лечение имат своите определени показания. В по-голямата част от случаите е строго индицирано извършването на спленектомия, при останалите пациенти е възможно извършването на сутура на далака, емболизация на сегментни клончета и/или парциална спленектомия. Изборът на оперативен подход е от съществено значение и трябва да бъде прецизно избран и съобразен с вида на патологията, размера на слезката, биометричните данни на пациента и опита на хирурга във вида на оперативната интервенция.С това проучване представяме хирургичния профил на пациентите със заболявания на далака във ВМА за период от 5 години (2020-2024г.), като показания и избор на лечение, предоперативна подготовка, използваните хирургични методи, резултатите от оперативното лечение и постоперативно проследяване и насоки за предпазване от синдром на свръхпретоварваща постспленектомична инфекция (OPSI).

Материал и методи

Проучването е извършено за 5-годишен период (2020-2024 г.) върху 313 оперирани пациенти с първични доброкачествени или онкохематологични заболявания, вторично ангажиране на далака при неопластични заболявания и при пациенти с травми на далака. Възрастта на пациентите варира в диапазона 18-76 години (средна възраст 54 г.), а съотношението жени:мъже е - 1,14:1. При изследваната група пациенти са регистрирани данни за: лабораторни показатели, размер на далака, наличие на акцесорни слезки, използвана хирургична техника, оперативно време, кръвозагуба, хемотрансфузии, периоперативен морбидитет и морталитет. Определящи критерии при избора на оперативна техника са размерите на далака, наличието на предходни оперативни интервенции и т.н. Пациентите са проследени за период от 1 до 12 месеца след оперативната намеса.

Резултати

От проучваните пациенти, такива с първични заболявания на далака са (n=48), от които онкохематологични - (n=20), паразитарни кисти - (n=5), абсцеси - (n=5), кисти - (n=10), идиопатична тромбоцитопения (ИТП) - (n=3), хамартом - (n=1), ангиом - (n=1), аневризма на артерия лиеналис - (n=1), саркоидоза - (n=1), хемолитична анемия - (n=1). Също така пациенти с вторично ангажиране на далака при хематологични и неопластични заболявания общо - (n=226), травми на далака - (n=24) и други заболявания - (n=15). Сред индикациите за оперативно лечение преобладават пациентите, при които е извършена спленектомия поради вторично ангажиране на далака от неопластично заболяване на друг коремен орган – 72,2%. Следват първичните заболявания на далака – 15,3%, травмите на далака – 7,7% и други заболявания на далака –4,8%. От първичните заболявания на далака преобладават:

Copyright: © 2026 (CC BY 4.0) by the authors.

идиопатичната тромбоцитопения, лимфомите, саркоидозата, доброкачествените тумори и кисти на слезкатаи травми от 3-та и 4-та и 5-та степен. Пациентите предложени за извършване на планова дпленектомия са насочени за предоперативно поставяне на 23-валентна пневмококова полизахаридна ваксина (Pneumovax, Pnu-Immune).
Използвани са две оперативни техники - конвенционална спленектомия - (n=224) и лапароскопска спленектомия - (n=89) в зависимост от патологията и размера на слезката. При вторично ангажиране на далака съотношението отворена:лапароскопска спленектомия е 3:1, а при първични тумори и кисти на далака - 3:2 или 33:22 лапароскопски към конвенционални спленектомии.
Оперативното време средно при лапароскопските операции е 166 мин. (20-130 мин.), а при конвенционалните е 90 мин. (30-150 мин.), като периоперативната кръвозагуба е съответно 300 ml и 160 ml. Размерът на отстранените слезки варира от 10 до 25 см. Като приемаме класификацията на (EAES), според която до 15см слезката е голама, а до 20 см се води масивна. Следоперативните хирургични усложнения включват формирането на субфреничен абсцес при 2% от пациентите, супурация на оперативната рана при 1% и кървене изискващо оперативна ревизия при 2% от случаите. Извършването на хемотрансфузия на 1 до 3 UI кръв е било необходимо при 10 пациента, предимно с травма на далака или при вторично засягане на органа, като част от по-голяма оперативна интервенция.

Дискусия
Слезката е лимфоиден орган с хемопоетична и имунна функция. Понастоящем основно показание за елективна спленектомия са хематологичните нарушения. Въпреки напредъка в медицинската терапия, особено с моноклонални антитела и рутинното прилагане в практиката на лапароскопията, показанията и резултатите от спленектомията при хематологични нарушения се промениха драстично през последните години. Въпреки това, редица доброкачествени заболявания, хематологични нарушения, лимфопролиферативни или хронично миелопролиферативни синдроми, все още могат да изискват извършването на спленектомия. При пациентите с хематологични заболявания изискващи извършването на спленектомия за петгодишен период във ВМА, 58,3% са били с доброкачествени и 41,7% - с малигнени заболявания на слезката.
Добре известно е, че спленектомията може да бъде лечебна при идиопатичната тромбоцитопенична пурпура. Тромбоцитопенията свързана с ИТП е резултат от производството на антитромбоцитни антитела и спленектомията е с отлични резултати по отношение на ремисията на заболяването, която може да е частична или пълна. Според систематичният анализ на Kojouri et all. (1)са потигнали в 66% от пациентите пълен отговор и при 15% от всички пациенти е наблюдаван рецидив на болеста. При друг автор Vianelli et all (2) резултатите са подобни: 66% от пациентите са с пълна ремисия, но с малко по висок процент на рецидива 23% на заболяването.[14,15,17]
Автоимунната хемолитична анемия (АИХА) е вторична спрямо антитела, насочени срещу един или няколко компонента на повърхността на червените кръвни клетки. Според техните имунохимични характеристики, АИХА може да се класифицира като „топли" или „студени" антитела.Асоциацията на „топла" АИХА, имунна

Copyright: © 2026 (CC BY 4.0) by the authors.

тромбоцитопенична пурпура (ИТП) и/или автоимунна неутропения представлява синдром на Еванс (3).
Терапията на първа линия е с кортикостероиди, които обикновено продължават 4—12 месеца след ремисия. Резистентност към кортикостероидна терапия се наблюдава при приблизително 20% от пациентите, а дългосрочна кортикозависимост - при 30—40%. Терапията от втора линия класически се основава на имуносупресори и/или спленектомия. Спленектомията трябва да се използва за по-възрастни пациенти, които са кортико-резистентни или за кортико-зависими пациенти, които се нуждаят от високи дози кортикостероиди [4]; дългосрочните нива на успех варират между 50 и 60%.
„Студовите" антитела са IGM с най-честа проява - болестта на студовите аглутинини, която представлява 10 до 20% от АИХА при възрастни. Кортикостероидната терапия е неефективна и противопоказана, за да се избегне рискът от инфекциозни усложнения. Спленектомията също не е показана поради вътресъдовото местоположение на хемолизата [5]. Понастоящем Ритуксимаб е единственото лечение, което предлага продължителен отговор.При пациент от проучваната група е извършена спленектомия с добър терапевтичен ефект.
Други доброкачествени хематологични заболявания, които могат да бъдат частично или напълно лекувани с извършването на спленектомия са: наследствената сфероцитоза, хемоглобинопатиите, сърповидноклетъчната хемоглобинопатия и бета таласемията. Трябва задължително да се спомене, че за всички и особенно за автоимунните заболявания е задължително предоперативно да се търси допълнителна далачна тъкан, за да няма рецидив на заболяването дължащ се на допълнителен далак, който е останал неоткрит в корема. Това трябва да се извършва целенасочено и интраоперативно. Скринига в тази насока имащ 100% резултат е КТ с контраст предоперативно, което го прави задължителен. [6, 7]
Злокачествените хематологични заболявания, при които се налага извършването на спленектомия са по-често с палиативна или диагностична цел. При пациентите с Ходжкинов лимфом (фиг. 1) може да бъде използван като процедура за стадиране и то за предпочитане е лапароскопският подход. При тях далакът трябва да бъде отстранен непокътнат поради риска от десиминация на процеса. Спленектомията може да се окаже златен стандарт при лечението на Неходжкиновият лимфом заради патологоанатомичният анализ. Други злокачествени заболявания, при които се извършва лапароскопска спленектомия с терапевтична или диагностична цел са миелопролиферативните и лимфопролиферативните болести както и лимфангиосаркомите. [7-9]
При кистите на далака,които могат да се класифицират в три групи: инфекциозни (паразитарни) (фиг.2), непаразитарни (вродени или посттравматични) и злокачествени, избор на метод за лечение е единствено хирургичният. Непаразитарните кисти, които представляват 75% от кистите на далака [7] по-често протичат безсимптомно и рядко се проявяват със симптоматика, главно кормна болка, гадене, дразнене на лява диафрагма последвано от кашлица или пневмония При тях предпочитан хирургичен подход е лапароскопският [10] с извършване на парциална резекция на далака или фенестрация на самата киста, което запазва далака и съответно имунният му отговор. Съответно има по-малко кръвозагуба, по-кратък болничен престий, по-малка честота на раневи усложнения. Паразитарните кисти са най-често ехинококови, като при тях метод на избор е също миниинвазивния с

Copyright: © 2026 (CC BY 4.0) by the authors.

извършване на спленектомия и в редки случаи извършване на парциална резекция (когато паразитарната киста е разположена в единият полюс или субкапсулно). В диагностичен план отново златен стандарт е извършването на КТ с контраст предоперативно. За петгодишен период при нас са извършени пет спленектомии по повод на ехинококоза, като оперативният подход е предимно лапароскопски, както и при 13 парциални резекции по повод на непаразатирни кисти на далака.
Абсцесите на далака са предимно резултат от септично състояние на пациента и продуциране на септични емболи; най-често са съпроводени с имунен дефицит на пациента. При тези състояния за предпочитане е отвореният подход за извършване на спленектомия и радикално отстраняване на септичното огнище с поставяне на лаважни дренажи в ложето на отстранения далак. Много рядко и с не особенно добри резултати е дренирането на абсцеса под ехографски контрол. Предпочита се при крайно нестабилни и увредени пациенти, които не биха могли да понесат оперативна интервенция. [7]
При аневризми на далачната артерия, което е относително рядко заболяване, едва 0.04% от заболяванията на далака, протичането е често безсимптомно. [7, 10] Лечението им е показано единствено при поява на симптоматика, жени в детеродна възраст, портална хипертония, подготовка за чернодробна трансплантация, ако диаметърът надвишава 2 см и при образуване на псевдоаневризма независимо от размера им. При тази патология за предпочитане е интервенционалната терапия (стентиране), а ако това се окаже невъзможно - метод на избор е лапароскопско премахване на аневризмата или парциална спленектомия, в краен случай спленектомия.
При спленомегалията (фиг. 3) изборът на оперативен метод зависи основно от размера на далака, след това се взимат под внимание останалите показатели, като, биометрични показатели на пациента, патологията, опита на хирурга и др. Миниинвазивният подход си остава като приоритетен при параметри на органа до 1000 г и диаметър до 15 см., като разбира се това не са абсолютни противопоказания, но риска от усложнения и конверсия е значителен. Според Европейската асоциация по ендоскопска хирургия (EAES) една слезка се счита за голяма когато е до 15 см и масивна, когато е до 20 см. Честотата на усложненията при масивните слезки е много по-голям (20-60%) и честотата на конверсиите също (3-18%), но ако оперативната интервенция премине без да се наложи конверсия то тогава се наблюдава значително по-бързо възстановяване на пациентите спрямо отворените спленектомии. [7,8, 11-13]
Съвременното лечение на травмата на далака (фиг. 4) се промени значително през последните години, поради развитието на миниинвазивните техники. При първите две степени на нараняване според протокола на WSES (World Society of Emergency Surgery), подхода е изцяло консервативен и при необходимост провеждане на ангиоемболизация. При трета степен се започва с ангиоемболизация и ако тя не е успешна се пристъпва към оперативен подход (спленектомия); при четвърта степен нараняване на далака подхода е оперативен - извършва се конвенционална спленектомия, което е прието за златен стандарт. [7, 14, 15] При проучваната група пациенти е било необходимо извършване на спленектомия при 22 пациенти с руптура на далака от 3, 4 и 5 степен. Консервативно са третирани лезии на далака при 5% от болните с травма на далака.
Поради риска от пневмококова инфекция при OPSI, всички пациенти на които им предстои да се извърши планова спленектомия се имунизират с 23 - валентна

Copyright: © 2026 (CC BY 4.0) by the authors.

пневмококова полизахаридна ваксина (Pneumovax, Pnu-Immune), която покрива 73% от щамовете причиняващи OPSI. Ако е възможно ваксините трябва да се прилагат 2 седмици преди операцията тъй като се смята, че имунният отговор към ваксината ще е по-добър. Въпреки че няма данни за оптимално време за прилагане на ваксината след операцията, логично е тя да се приложи по време на изписването. Препоръчва се също на всеки 3-5 години да се поставя бустерна доза. Годишните ваксини за грип са препоръчителни за пациентите претърпели спленектомия. Според някой консенсуси приема на антибиотици от групата на пеницилина е за доста дълъг период от време 3-5 години а, според Британските препоръки за цял живот. Препоръчва се Ospamox 250-500mg еднократно дневно. При лица алергични към пеницилини като резервен антибиотик се препоръчва флуорохинолон или моксифлоксацин. Поставянето на компресивни чорапи предоперативно и нискомолекулярен хепарин е задължително поради повишеният риск от тромбоемболични усложнения свързани с нарушение на коагулацията и хомеостазата на сърсирването след спленектомия. [16, 17]

Заключение

При лечението на заболяванията на далака, определянето на показанията за оперативно лечение в голяма част от случаите изисква обсъждане в мултидисциплинарен екип – хирург, хематолог, рентгенолог, инфекционист. Изборът на оперативен метод се определя от анатомо-физиологичните характеристики на пациента и опитът на хирурга. Лапароскопските техники при спленектомия, резекция на далака или сутура, са ефективни и с по-добри резултати по отношение на следоперативните усложнения и продължителност на болничния престой. Необходимо е стриктно спазване на периоперативната стратегия за ваксинация и профилактика на OPSI.

Copyright: © 2026 (CC BY 4.0) by the authors.

Книгопис

1. Kojouri K, Vesely SK, Terrel DR, et al. Splenectomy for adult patients with idiopathic thrombocytopenic Purpura: A systematic review to assess long-term platelet count response, prediction of response and surgical complications. Blood 2004;104:2623—2634.
2. Vianelli N, Palandri F, Polverelli N, et al. Splenectomy as a curative treatment for immune thrombocytopenia: a retrospective analysis of 233 patients with a minimum follow up of 10 years. Haematologica 2013;Jun;98(6):875-80. doi: 10.3324/haematol.2012.075648. Epub 2012 Nov 9. PMID: 23144195; PMCID: PMC3669442.
3. Bonnet S, Guédon A, Ribeil J-A, et al. Indications and outcome of splenectomy in hematologic disease. J Visceral Surg 2017;154:421-429.
4. Akpek G, D. McAneny D, Weintraub L. Comparative response to splenectomy in Coombs-positive autoimmune hemolytic anemia with or without associated disease. Am J Hematol 1999;61(2):98-102.
5. Gertz MA. Management of cold haemolytic syndrome. Br J Haematol 2007;138:422-429.
6. Gigot JF, Mabrut JY, Matairie S, et al. Failures following laparoscopic splenectomy and their management with special reference to accessory spleens and splenosis.
Prob Gen Surg 2002; 19: 80-94
7. Evangelos P, Misiakos EP, Bagias G, et al. Laparoscopic splenectomy: Current concepts. World J Gastrointest Endosc 2017 S; 9(9): 428-437 ISSN 1948-5190 (online)
8. Knauer EM, Ailawadi G, Yahanda A, et al. Laparoscopic splenectomies for the treatment of benign and malignant hematologic disorders PMID: 14599614DOI: 10.1016/j.amjsurg.2003.07.026
9. Wu JM, Lai IR, Yuan RH, Yu SC. Laparoscopic splenectomy for idiopathic thrombocytopenic purpura. Am J Surg 2004;187:720-723 [PMID: 15191864 DOI: 10.1016/j.amjsurg.2003.11.032]
10. Habermalz B, Sauerland S, Decker G, et al. Laparoscopic splenectomy: the clinical practiceguidelines of the European Association for Endoscopic Surgery (EAES). Surg Endosc 2008;22:821-848 [PMID: 18293036 DOI:10.1007/s00464-007-9735-5]
11. Kim-Koh MJ, Souza-Gallardo LM, Navarro MM. E splenectomia laparoscopica como tratamiento para ia Purpura Trombocitopenica Idiopatica y ia Esplenectomia Masiva en un Hospital de Segundo Nivel
https://doi.org/10.22201.fm.24484865e.2018.61.6.03
12. Spoletini D, Lisi G, Sandri GBL, et al. Technique of laparoscopic splenectomy. Ann Laparosc Endosc Surg 2020;5December 2019; Accepted: 03 March 2020; Published: 20 July 2020. doi: 10.21037/ales.2020.03.12
13. Lemaire J, Rosiere A, Bertrand C, et al. Surgery for massive splenomegaly. BJS Open 2017;1(1):11-7
14. Coccolini F, Fugazzola P, Morganti L, et al. The World Society of Emergency Surgery (WSES) spleen trauma classification: a useful tool in the management of splenic trauma. World J Emerg Surg 2019;14,30. https://doi.org/10.1186/s13017-019-0246-1
15. Ermolov AS, Tlibekova MA, Yartsev PA, et al. Laparoscopic Splenectomy in Patients With Spleen Injuries. Surg Laparosc Endosc Percutan Tech 2015;25:483-486 [PMID: 26422089 DOI: 10.1097/ SLE.0000000000000207]
16. Davidson RN, Wall RA. Prevention and management of infections in patients without a spleen. 2001 Dec;7(12):657-60. doi: 10.1046/j.1198-743x.2001.00355.x.
17. Moris D, Dimitriou N, Griniatsos J. Laparoscopic Splenectomy for Benign Hematological Disorders in Adults: A Systematic Review 2017;31:291-302 doi:10.21873/invivo.11058

Copyright: © 2026 (CC BY 4.0) by the authors.

СРАВНЕНИЕ МЕЖДУ ЕКГ-КОНТРОЛИРАНО И РЕНТГЕНОЛОГИЧНО КОНТРОЛИРАНО ПОСТАВЯНЕ НА ПОРТ-А-КАТ. ЛИТЕРАТУРЕН ОБЗОР И ЛИЧЕН ОПИТ.

ЮСКАН ДУРМУШ, ДЕЯН ЛАЗАРОВ, БОЖИДАР НАМЕТКОВ, ИВАН СЕМЕРДЖИЕВ, СТЕФАН СИМЕОНОВСКИ, МАРТИН ПЕТРОВ, МИХАИЛ ТАБАКОВ, ЕРСИН ХОДЖАДЖИКОВ, ДИМИТЪР ДИМИТРОВ, АНТОНИЙ ФИЛИПОВ

Юскан Дурмуш1, Деян Лазаров1, Божидар Наметков1, Иван Семерджиев1, Стефан Симеоновски1, Мартин Петров1, Михаил Табаков1, Ерсин Ходжаджиков1, Димитър Димитров1, Антоний Филипов1
УМБАЛ Св. Иван Рилски, София
E-mail: dido_lazarov@hotmail.com

Keywords: порт-а-кат; ЕКГ-контролирано поставяне; локализация на върха на катетъра

Въведение: Имплантацията на порт-а-кат представлява широко разпространена манипулация при онкологични пациенти, подложени на химиотерапевтично лечение. Правилното позициониране на върха на катетъра, за предпочитане на нивото на кавоатриалното съединение, е от съществено значение за безопасната и ефективна употреба на системата. Традиционно за интраоперативно позициониране на върха на катетъра се използва рентгенография на гръдния кош. Методът обаче изисква допълнително оборудване и е свързан с лъчево натоварване както за пациента, така и за медицинския персонал. ЕКГ-контролираното позициониране представлява по-лесна и нерадиационна алтернатива.
Материали и методи: Извършен е литературен обзор и ретроспективен анализ на резултатите от имплантацията на порт-а-кат в нашата клиника, като са сравнени методите за позициониране на върха на катетъра чрез интраоперативна рентгенография и ЕКГ-контролирано позициониране.
Резултати: За последните две години в нашата клиника са извършени 451 имплантации на порт-а-кат. При 203 пациенти е използвана интраоперативна рентгенография за локализация на върха на катетъра, докато при 248 пациенти е приложен ЕКГ-контролиран метод. В началния етап на въвеждане на ЕКГ-техниката е извършвана следоперативна рентгенография на гръдния кош с цел потвърждаване на правилното позициониране на катетъра. При всичките 451 пациенти е постигнато успешно позициониране на върха на катетъра на нивото на кавоатриалното съединение. Регистрирани са общо шест усложнения: три инфекции в областта на оперативната инцизия, два случая на експозиция на порт-системата през кожата и един случай на прекомерна ангулация на катетъра в областта на навлизането му във вътрешната югуларна вена. При всички шест пациенти се е наложила експлантация на порт-системата и последваща имплантация на ново устройство.
Заключение: В нашия опит ЕКГ-контролираната локализация на върха на катетъра осигурява надеждно и прецизно позициониране, съпоставимо с интраоперативния рентгенологичен контрол. Методът елиминира лъчевото натоварване, не изисква допълнително образно оборудване и представлява лесна, безопасна и икономически ефективна алтернатива при имплантация на порт-а-кат.

Copyright: © 2026 (CC BY 4.0) by the authors.

COMPARISON OF ECG-GUIDED AND RADIOGRAPHIC PORT-A-CATH PLACEMENT: A LITERATURE REVIEW AND SINGLE-CENTER EXPERIENCE

Yuskan Durmush[1], Deyan Lazarov[1], Bozhidar Nametkov[1], Ivan Semerdzhiev[1], Stefan Simeonovski[1], Martin Petrov[1], Mihail Tabakov[1], Ersin Hoddzhadzhikov[1], Dimitar Dimitrov[1], Antoniy Filipov[1]
University Hospital "St. Ivan Rilski", Sofia, Bulgaria
E-mail: *dido_lazarov@hotmail.com*

Keywords: Port-a-Cath; ECG-guided placement; catheter tip positioning

Introduction: Implantation of a Port-a-Cath is a widely performed procedure in oncology patients undergoing chemotherapy. Accurate positioning of the catheter tip, preferably at the level of the cavoatrial junction, is essential for the safe and effective use of the device.
Traditionally, chest radiography has been used for intraoperative verification of catheter tip position. However, this approach requires additional equipment and involves radiation exposure for both the patient and medical staff. ECG-guided catheter tip positioning represents a simple, radiation-free alternative.
Materials and Methods: A literature review was conducted alongside a retrospective analysis of Port-a-Cath implantations performed at our institution. The two methods used for intraoperative catheter tip positioning—radiographic guidance and ECG-guided positioning—were compared.
Results: Over the past two years, 451 Port-a-Cath implantations were performed at our institution. Intraoperative radiographic guidance was used in 203 patients, while an ECG-guided technique was used in 248 patients.
During the initial phase of implementing the ECG-guided technique, postoperative chest radiography was routinely performed to confirm correct catheter positioning.
Successful positioning of the catheter tip at the level of the cavoatrial junction was achieved in all 451 patients.
A total of six complications were recorded: three infections at the surgical incision site, two cases of port-system exposure through the skin, and one case of excessive catheter angulation at the site of entry into the internal jugular vein. Port-system explantation followed by implantation of a new device was required in all six patients.
Conclusion: In our experience, ECG-guided catheter tip positioning provides reliable and accurate placement comparable to intraoperative radiographic guidance. The technique eliminates radiation exposure, does not require additional imaging equipment, and represents a simple, safe, and cost-effective alternative for Port-a-Cath implantation.

Copyright: © 2026 (CC BY 4.0) by the authors.

РОЛЯ НА ЛАПАРОСКОПСКИ НАВИГИРАНИЯ ТРАНСВЕРЗАЛЕН АБДОМИНАЛЕН БЛОК В СЪВРЕМЕННАТА МУЛТИМОДАЛНА АНАЛГЕЗИЯ ПРИ МИНИМАЛНОИНВАЗИВНА КОРЕМНА ХИРУРГИЯ.

АЛЕКСАНДЪР Я. ЯНКОВ, ДОБРОМИР Д. НГУЕН

Александър Я. Янков1, Добромир Д. Нгуен1
1 Първа хирургична клиника, УМБАЛ Д-р Георги Странски, гр. Плевен
E-mail: *aleksandaryankov@abv.bg*

Keywords: TAP блок, Мултимодална аналгезия, ERAS

Въведение: Управлението на постоперативната болка остава предизвикателство, изискващо прилагане на мултимодална аналгезия (ММА) и опиоид-спестяващи стратегии в рамките на ERAS протоколите. Трансверзалният абдоминален блок (TAP block) заема централно място сред регионалните техники при коремна хирургия.
Цел: Наративен обзор върху анатомията, техниките и клиничната ефективност.
Методи и Анатомия: В основата на метода е депонирането на локален анестетик във фасциалното пространство между вътрешния кос и напречния коремен мускул, където преминават нервните сегменти Т6—L1. Разглежда се еволюцията на техниката от „слепия" анатомичен достъп до ултразвуковия (US-TAP) и лапароскопски-асистирания (L-TAP) контрол.
Резултати: Данните от литературата доказват, че TAP блокът редуцира постоперативната консумация на опиоиди с 35—50%, намалява честотата на гаденето и повръщането и осигурява превъзходна динамична аналгезия през първите 24 часа. Лапароскопски-асистираният достъп (L-TAP) показва аналгетична еквивалентност (non-inferiority) спрямо US-TAP, но предлага по-кратко време за изпълнение (2—4 мин.), по-лесна крива на обучение и нулев риск от висцерални увреждания поради директен визуален контрол (признака „издутина на Дойл"). Методът ускорява възстановяването на перисталтиката, съкращава болничния престой и съхранява белодробната функция.
Заключение: TAP блокът — особено приложен чрез лапароскопски субкостален достъп — е безопасен, бърз и ефективен компонент на мултимодалната аналгезия, който подобрява следоперативните резултати и е основен стълб в съвременните ERAS протоколи.

Copyright: © 2026 (CC BY 4.0) by the authors.

THE ROLE OF LAPAROSCOPICALLY GUIDED TRANSVERSUS ABDOMINIS PLANE BLOCK IN MODERN MULTIMODAL ANALGESIA FOR MINIMALLY INVASIVE ABDOMINAL SURGERY

Alexander Y. Yankov[1], Dobromir D. Nguyen[1]
First Surgical Clinic, Dr. Georgi Stranski Hospital, Pleven
E-mail: *aleksandaryankov@abv.bg*

Keywords: TAP block, multimodal analgesia, ERAS

Introduction: Postoperative pain management remains a challenge requiring the implementation of multimodal analgesia (MMA) and opioid-sparing strategies within ERAS (Enhanced Recovery After Surgery) protocols. The transversus abdominis plane (TAP) block holds a central role among regional techniques in abdominal surgery.
Aim: A narrative review on the anatomy, techniques, and clinical efficacy.
Methods and Anatomy: The method is based on depositing local anesthetic into the fascial plane between the internal oblique and transversus abdominis muscles, through which nerve segments T6—L1 course. The evolution of the technique from the blind anatomical approach to ultrasound-guided (US-TAP) and laparoscopically assisted (L-TAP) visualization is examined.
Results: Literature data demonstrate that the TAP block reduces postoperative opioid consumption by 35—50%, lowers the incidence of nausea and vomiting, and provides superior dynamic analgesia during the first 24 hours. The laparoscopically assisted approach (L-TAP) demonstrates analgesic non-inferiority compared to US-TAP, while offering shorter execution time (2—4 min), a flatter learning curve, and zero risk of visceral injury due to direct visual control (the Doyle's bulge sign). The method accelerates the recovery of bowel motility, shortens hospital stay, and preserves pulmonary function.
Conclusion: The TAP block—particularly when administered via a laparoscopic subcostal approach—is a safe, fast, and effective component of multimodal analgesia that improves postoperative outcomes and serves as a key pillar in modern ERAS protocols.

Copyright: © 2026 (CC BY 4.0) by the authors.

1.Въведение.

Управлението на постоперативната болка остава едно от най-значимите предизвикателства в съвременната клинична практика. Въпреки огромния напредък в хирургичните техники и анестезиологичното осигуряване, значителна част от пациентите продължават да изпитват умерена до силна болка след коремни интервенции. Както посочват **Beverly et al. (2017)**[1], болката не е просто субективно усещане за дискомфорт, а комплексен физиологичен процес, който засяга всяка стъпка от хирургичното лечение на пациента – от първоначалния разрез до пълното функционално възстановяване. Според насоките на **American Pain Society (Chou et al., 2016)**[2], ефективното обезболяване е критично не само за комфорта, но и за намаляване на постоперативната заболеваемост и съкращаване на болничния престой. В контекста на съвременната „опиоидна криза", анестезиолозите и хирурзите са изправени пред необходимостта да минимизират употребата на тези медикаменти. Това налага преминаването към стратегии за „опиоид-спестяваща" аналгезия, които целят постигане на максимален ефект с минимални дози системни наркотични аналгетици.

Мултимодалната аналгезия се дефинира като едновременно използване на два или повече аналгетични метода или медикамента, които действат чрез различни механизми в периферната и централната нервна система. Основната цел на ММА е постигането на адитивен или синергичен ефект, което позволява намаляване на дозите на отделните компоненти и съответно – минимизиране на техните странични ефекти.

Типичният мултимодален протокол включва комбинация от:

- Неопиоидни системни аналгетици (ацетаминофен, НСПВС, селективни COX-2 инхибитори);
- Адюванти (габапентиноиди, кетамин, магнезий);
- Регионални анестезиологични техники.

Концепцията за ММА е фундаментален стълб на протоколите за **Ускорено възстановяване след хирургия (Enhanced Recovery After Surgery – ERAS)**. Както се посочва в мета-анализите на **Hain et al. (2018)**[3] и обзорите на **Beverly et al. (2017)**[1], ERAS трансформира хирургичната грижа чрез систематичен подход. В тези протоколи регионалната анестезия заема централно място. Тя осигурява прецизна блокада на болковите сигнали в точката на тяхното генериране (коремната стена), като по този начин прекъсва аферентната част на стрес отговора. Значимо място, в описаната концепция за постоперативно обезболяване, заема лапароскопски и ултразвук навигирания трансверзален абодминален блок.

2. Методи.

В основата на метода е депонирането на локален анестетик във фасциалното пространство между вътрешния кос и напречния коремен мускул, където преминават нервните сегменти Т6—L1. Разглежда се еволюцията на техниката от „слепия" анатомичен достъп до ултразвуковия (US-TAP) и лапароскопски-асистирания (L-TAP) контрол.

2.1. Анатомична концепция и техники за извършване на TAP блока

Прецизното изпълнение на Трансверзалния абдоминален блок (TAP блок) изисква детайлно разбиране на слоестата структура на предната коремна стена и хода на периферните нерви, които я инервират. Анатомичната концепция на блока се базира

Copyright: © 2026 (CC BY 4.0) by the authors.

на факта, че нервните стволове, отговорни за сензорната инервация на кожата, мускулите и париеталния перитонеум, преминават през точно определено фасциално пространство.

Коремната стена представлява комплексна структура, състояща се от няколко последователни слоя. От повърхността в дълбочина те се подреждат по следния начин:

1. **Кожа и подкожна мастна тъкан:** Подкожната тъкан се разделя на два слоя – повърхностен мастен слой (фасция на Camper) и дълбок мембранозен слой (фасция на Scarpa).
2. **Мускулен апарат:** Латералната коремна стена се състои от три широки мускула:
   - **M. obliquus externus abdominis (Външен кос мускул):** Най-повърхностният и голям от трите мускула. Неговите влакна преминават косо надолу и медиално.
   - **M. obliquus internus abdominis (Вътрешен кос мускул):** Разположен под външния кос мускул, с влакна, ориентирани предимно перпендикулярно на него (нагоре и медиално).
   - **M. transversus abdominis (Напречен коремен мускул):** Най-дълбокият слой, чиито влакна са ориентирани хоризонтално. Именно върху неговата повърхност се разстила локалният анестетик.

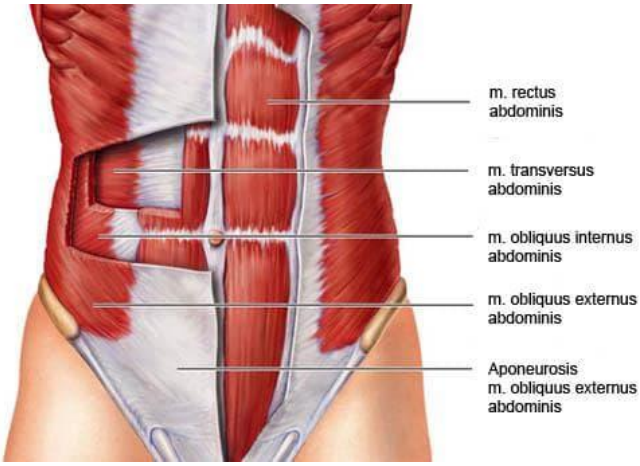

Фигура 1.

Ключовият елемент на тази техника е т.нар. **TAP пространство** (Transversus Abdominis Plane). Това не е реална кухина, а „потенциално" интерфасциално пространство, разположено между дълбоката фасция на вътрешния кос мускул и повърхностната фасция на напречния коремен мускул. Според **McDonnell et al. (2007)**[4], това пространство е непрекъснато и позволява на инжектирания голям обем локален анестетик да се разпространи широко, обхващайки множество нервни сегменти едновременно. Анатомичните изследвания с контрастни вещества под КТ контрол потвърждават, че анестетикът изпълва това пространство от илиачния гребен до ребрената дъга.

Нервното снабдяване на предната коремна стена се осигурява от предните клонове на торакоабдоминалните нерви от **Т6 до L1**. Те включват:

Copyright: © 2026 (CC BY 4.0) by the authors.

- **Междуребрени нерви (T6—T11):** Те напускат междуребрените пространства и навлизат в коремната стена, преминавайки между вътрешния кос и напречния мускул.
- **Субкостален нерв (T12):** Преминава под 12-то ребро.
- **Iliohypogastric и Ilioinguinal нерви (L1):** Те произхождат от лумбалния плексус и инервират най-долната част на коремната стена и ингвиналната област.

Нервите преминават през TAP пространството в невро-васкуларен сноп, придружени от съответните кръвоносни съдове. Важно анатомично уточнение, направено от **Hebbard (2009)**[5], е че латералните кожни клонове на тези нерви често се отделят по-рано и по-постериорно. Това обяснява защо предният достъп на TAP блока понякога пропуска инервацията на най-латералните зони на корема.

Първоначално описаната от **Rafi (2001)**[6] „сляпа" техника използва за ориентир анатомичния триъгълник на Пети. Този триъгълник е важна топографска зона на латералната коремна стена, ограничена от:

- **Основа:** Илиачният гребен (crista iliaca).
- **Предна граница:** Задният свободен ръб на m. obliquus externus.
- **Задна граница:** Предният ръб на m. latissimus dorsi.
- **Дъно:** Съставено е от m. obliquus internus.

В тази зона коремната стена е относително тънка, което улеснява усещането за „изпукване" (pop) при преминаване на иглата през фасциалните слоеве. Въпреки това, **Rafi (2012)**[7] в своя ревизиран анализ подчертава, че анатомичната вариабилност на триъгълника (той може да бъде много тесен или дори липсващ при мускулести индивиди) е довела до необходимостта от ултразвуков контрол или лапароскопска визуализация за повишаване на безопасността.

В TAP пространството преминават и важни съдови структури, като долната епигастрална артерия и дълбоката циркумфлексна илиачна артерия. При лапароскопски-асистирания метод (L-TAP) хирургът има предимството да вижда тези съдове чрез трансилюминация или директна визуализация, което минимизира риска от хематоми — усложнение, което понякога се среща при „слепите" техники.

Техническият еволюционен път на метода преминава през три основни етапа: ерата на анатомичните ориентири („сляпа" техника), ерата на ултразвуковата навигация и съвременната ера на лапароскопската асистенция.

TAP блокът е описан за първи път в медицинската литература от **Rafi през 2001 г.** Първоначалната концепция се базира изцяло на повърхностната анатомия и тактилното усещане на изпълнителя.

Техническо описание: Процедурата се извършва през „Лумбалния триъгълник на Пети" (Petit's triangle). Хирургът или анестезиологът палпира илиачния гребен и задния ръб на външния кос мускул. Иглата се вкарва перпендикулярно на кожата. Ключовият момент в тази техника е усещането за две последователни „изпуквания" (pops):

1. **Първо изпукване:** Преминаване през апоневрозата на външния кос мускул.
2. **Второ изпукване:** Преминаване през фасцията на вътрешния кос мускул и навлизане в TAP пространството.

В ревизията на своя метод от **2012 г. (Rafi, 2012)**[7], авторът въвежда понятието **LIP (Latissimo-Iliac Point)** — точката, където m. latissimus dorsi се захваща за илиачния гребен. Той защитава тезата, че при правилно идентифициране на LIP, сляпата техника остава „проста, безопасна и ефективна", въпреки нарастващата критика относно риска от интраперитонеално инжектиране.

Copyright: © 2026 (CC BY 4.0) by the authors.

Преход към Ултразвукова навигация (US-TAP)

Независимо от защитата на Rafi, проучванията на **McDonnell et al. (2007)**[8] и последвалите съобщения за чернодробни травми (**Farooq & Carey, 2008**)[9] налагат нуждата от директна визуализация.

Въвеждането на ултразвука от **Hebbard (2007/2008)**[5] и детайлното му описание от **El-Dawlatly et al. (2009)**[10] революционизират метода. Ултразвукът позволява на анестезиолога:

- Да идентифицира трите мускулни слоя в реално време.
- Да наблюдава върха на иглата през цялото време (in-plane техника).
- Да види директно разслояването на фасцията при инжектиране на анестетика (хидродисекция).

Развитието на техниката води до обособяването на няколко специфични подхода, всеки от които е подходящ за различни видове хирургия:

1. **Латерален TAP блок:** Иглата се вкарва в средната аксиларна линия между илиачния гребен и ребрената дъга. Осигурява добра аналгезия за разрези под пъпа.
2. **Постериорен (заден) TAP блок:** Инжектирането става по-близо до m. quadratus lumborum. Смята се, че този метод осигурява по-дълготрайна аналгезия поради разпространението на анестетика към паравертебралното пространство.
3. **Субкостален (подребрен) TAP блок:** Описан от **Hebbard (2008)**[5] за операции в горния коремен етаж. Иглата се движи успоредно на ребрената дъга, блокирайки нервите Т6-Т9. Това е критично за процедури като лапароскопска холецистектомия.

Най-новата стъпка в еволюцията на метода е прехвърлянето на изпълнението му в ръцете на хирурга чрез лапароскопска асистенция. Тази иновация е описана почти едновременно от **Magee et al. (2011)**[11] и **Chetwood (2011)**[12].

При лапароскопските операции коремната кухина вече е изпълнена с газ (пневмоперитонеум), което изтънява коремната стена и прави слоевете по-лесно разграничими „отвътре". Хирургът използва лапароскопа като „вътрешно око".

Техника на изпълнение (по Magee, 2011)[11]**:** Хирургът вкарва иглата транскутанно под директен видео контрол. Когато върхът на иглата достигне перитонеума, той леко се повдига („tenting sign"). Хирургът изтегля иглата с 1-2 мм назад, така че тя да остане точно над напречния мускул, и инжектира анестетика, при което се образува характерна подутина означена като – „подутина на Дойл", която е признак за точното място на инжектиране на локалния анестетик.

Историята на TAP блока показва преход от „усещане" към „виждане". От сляпото търсене на триъгълника на Пти до прецизната лапароскопска хидродисекция, методът се е утвърдил като незаменима част от мултимодалната аналгезия. Това техническо разнообразие позволява индивидуализиран подход към всеки пациент, което ще бъде разгледано в следващата глава чрез анализ на клиничните резултати при различните патологии.

3. Дискусия.

3.1 Клинична ефективност.

Докато ултразвуковият метод (US-TAP) е „златен стандарт" за анестезиолозите, лапароскопският метод (L-TAP) печели почва сред хирурзите поради няколко фактора, описани в мета-анализите на **Emile et al. (2022)**[13] и **Park et al. (2017)**[14]. При L-TAP хирургът

Copyright: © 2026 (CC BY 4.0) by the authors.

вижда органите директно и рискът от перфорация на черво или черен дроб е практически нулев. Постига се добра времева ефективност тъй като блокът се извършва по време на самата операция, без да се губи време за носене и настройка на ултразвуков апарат. Едно от най-обсъжданите усложнения при ТАР блока е рискът от органна повреда (чернодробна травма или перфорация на червата) при използване на „сляпата" техника (Landmark technique). Мета-анализът на **Peltrini et al. (2020)**[15] върху колоректалната хирургия акцентира върху това, че преминаването към ехографски или лапароскопски-асистиран контрол практически елиминира тези рискове. За високият профил на безопасност свидетстват и категоричните данни от прочуването на **Ning Ma1 et al. (2017)**[16]. По отношение на ефективността проучването на **Park (2017)**[14] доказва, че L-ТАР не отстъпва на US-ТАР по отношение на контрола на болката (Non-inferiority). За еквивалентна ефективност на L — ТАР и US - ТАР съобщава и проучването на **Hamid et al. (2020)**[17]**.**

Лапароскопската холецистектомия е една от най-често извършваните коремни операции в световен мащаб. Въпреки миниинвазивния си характер, тя е свързана със значителна постоперативна болка, която има три компонента: инцизионна (соматична) болка от местата на троакарите, висцерална болка от ложето на жлъчния мехур и раменна болка (поради диафрагмално дразнене от пневмоперитонеума). ТАР блокът е насочен специфично към първия и най-интензивен компонент — соматичната болка.

Един от основните въпроси в съвременната литература е кога е най-подходящото време за извършване на блока. В мащабния мрежов мета-анализ на **Dost et al. (2023)**[18], включващ десетки рандомизирани контролирани проучвания (RCTs), се изследва именно този аспект. Проучването установява, че както пре-оперативният, така и пост-оперативният ТАР блок значително намаляват общата консумация на морфин за 24 часа в сравнение с контролните групи. Пост-оперативното приложение показва леко превъзходство по отношение на "изпреварващата аналгезия" (preventive analgesia), намалявайки интраоперативните нужди от опиоиди, осигурявайки по-плавно събуждане на пациента и значителна редукция в оплакванията за постоперативно гадене и повръщане..

Проучването на **Sahap et al. (2023)**[19], предоставя детайлно сравнение между ехографски насочения (USG-ТАР) и лапароскопски-асистирания (LAP-ТАР) блок при 63 пациенти. LAP-ТАР групата показва значително по-кратко време за извършване на процедурата (средно **3.2 минути** срещу **8.4 минути** за USG-ТАР). По отношение на VAS резултатите и двете групи (USG и LAP) показват идентични нива на болка на 2-рия, 6-ия и 12-ия час, които са значително по-ниски от контролната група ($p < 0.05$). В контролната група 85% от пациентите са изискали допълнителни дози трамадол, докато в групите с ТАР блок този процент е под 20%.

Тъй като портовете при холецистектомия са разположени предимно в горния коремен етаж (епигастриум и дясно подребрие), класическият латерален ТАР блок често е недостатъчен. **Emile et al. (2022)**[13] доказват в своето проучване, че **субкосталният (подребрен) достъп** е много по-ефективен за тези специфични дерматоми (Т6-Т9). В тяхното изследване, публикувано в *International Journal of Surgery*, се подчертава, че лапароскопският субкостален блок (LSTAP) осигурява по-бързо възстановяване на чревната функция и по-ранно раздвижване (амбулация) на пациента. Проучването на **Khan et. al (2018)**[20], достига до същите изводи в подкрепа на горното твърдение, като категорично доказва превъзходство на субкосталния пред задния достъп за ТАП блок,

Copyright: © 2026 (CC BY 4.0) by the authors.

а също анализира предимството на двустранния субкостален блок, но в тази графа не достигат до сигнификантна разлика по отношение на ефиктивност спрямо 1унилатералната блокада. В подкрепа на десностранния субкостален блок са клиничните данни от проучването на **Ozciftci et al. (2022)**[21], научната група също достига до извода за еквивалентна ефективност на десностранен и двустранен субкостален блок.

Директно следствие от намалената употреба на опиоиди е редукцията на постоперативното гадене и повръщане (PONV). В мета-анализа на **Johns et al. (2012)**[22] и потвърдено от по-новите източници на **Sahap (2023)**[19], се отчита спад на епизодите на гадене с близо **40%**. Това е от решаващо значение за "еднодневната хирургия", където PONV е водеща причина за удължена хоспитализация след лапароскопия.

Изследване	**Брой пациенти**	**Основен извод**	**Редукция на опиоиди (%)**
Dost et al. (2023)	Мета-анализ	Пре-оп блокът е по-ефективен интраоперативно.	~45%
Sahap et al. (2023)	63	L-TAP е по-бърз и равен на US-TAP по ефект.	~50%
Emile et al. (2022)	90	Субкосталният достъп е задължителен за горна лапароскопия.	~60%
El-Dawlatly (2009)	42	Първото RCT, доказващо US-TAP при LC.	~30%

Данните категорично сочат, че TAP блокът трябва да бъде рутинна част от анестезиологичния план при лапароскопска холецистектомия. Преходът към лапароскопски-асистиран достъп (L-TAP) не само запазва аналгетичната ефективност, но и оптимизира времето в операционната зала, правейки техниката достъпна за широко приложение от самите хирурзи.

Широкото навлизане на ERAS протоколите и конкретно мултимодалната аналгезия, като неизменна част от тях, промени парадигмата в подхода при лапароскопската колоректална хирургия. Един от най-цитираните източници е мета-анализът на **Hain et al. (2018)**[3], публикуван в *Colorectal Disease*. Авторите анализират 13 проучвания, обхващащи 1362 пациенти, претърпели лапароскопска колоректална резекция. Те стигат до следните ключови статистически изводи, като установяват че пациентите с TAP блок показват значително по-кратко време до първо изхождане (mean difference -0.62 дни, $p < 0.05$). Това е пряк резултат от намалената употреба на системни опиоиди, които са основен фактор за постоперативен илеус. Мета-анализът доказва съкращаване на болничния престой със средно 1.1 дни. В икономически аспект, това намалява разходите на лечебното заведение и минимизира риска от нозокомиални инфекции. Не се наблюдава статистически значима разлика в общата честота на постоперативните усложнения, което потвърждава високия профил на безопасност на TAP блока.

В подкрепа на ефективността на лапароскопски асистирания блок на трансверсус абдоминис равнината (L TAP), ***Zaghiyan et al.* (2019)**[23] провеждат проспективно рандомизирано контролирано изпитване, сравняващо L TAP, ултразвуково ръководен TAP (US TAP) и липсата на блокада (No TAP) при 107 пациенти, подложени на минимално инвазивна колоректална хирургия. Проучването демонстрира значително

Copyright: © 2026 (CC BY 4.0) by the authors.

превъзходство на Lap TAP спрямо останалите две групи по отношение на следоперативния опиоиден разход.
Интересен извод от това изследване е липсата на статистически значима разлика в нуждите от аналгезия между US TAP и групата без блокада. Авторите отдават по-добрата ефективност на Lap TAP на възможността за по-прецизно визуално и анатомично локализиране на правилното фасциално пространство под директен лапароскопски контрол, което избягва техническите затруднения при ултразвуковото насочване (напр. при пациенти със затлъстяване). Не са установени значими разлики между трите групи по отношение на болничния престой и честотата на следоперативните усложнения.
В противовес на тези резултати, ретроспективно проучване на **Baumgartner et al. (2024)**[24] сред 1239 пациенти, подложени на лапароскопска ръкавна гастректомия (LSG), показва противоположни констатации при бариатрични пациенти. При сравнение между ултразвуково ръководен TAP (UTAP), лапароскопски ръководен TAP (LTAP) и липса на блокада (No TAP), авторите установяват, че UTAP осигурява значително по-ниска консумация на опиоиди спрямо LTAP.
Baumgartner et al. обясняват превъзходството на ултразвуковия подход при бариатричните пациенти с по-високата точност при визуализацията на интерфасциалната равнина в условията на изразено затлъстяване и удебелена коремна стена, докато разпределянето на анестетика при LTAP без пряк ултразвуков контрол върху хидродисекцията може да бъде по-вариабилно. Разминаването между заключенията на Zaghiyan et al. и Baumgartner et al. подчертава значението на специфичните анатомични и оперативни особености при различните видове хирургични интервенции и пациентски популации.
Дълго време Торакалната епидурална аналгезия (TEA) се считаше за „златен стандарт" при колоректални операции. Съвременната литература (**Beverly et al., 2017**)[1] както и **(Hamid et al., 2021)**[25] обаче поставят това под въпрос при лапароскопските подходи. Причината за това е свързана с хемодинамичната стабилност на пациента, която много често се нарушава поради симпатикова блокада от страна на TEA, докато при TAP блока такава не настъпва, което позволява по - рестриктивна флуидна терапия, която намалява риска от оток на чревната анастомоза, и по – бързо раздвижване. Друг функционален дефицити настъпващ при TEA е моторният на долните крайници, което е критично за ранната мобилизация в деня на операцията (основно изискване на ERAS), в групите подложени на TAP, освен по – ранно раздвижване, се установява и по – ранно сваляне на уретралния катетър. По отношение на честота на постоперативния илеус, време на първа флатуленция и дефекация, групата на TAP и тази на TEA, достигат до еднакви резултати. Друг съществен показател, в който TAP заема водеща роля пред TEA, е рентабилността на метода.
Интересн поглед отправя статията на **Ventham et al. (2014)**[26], която сравнява различни методи на локална анестезия с плацебо група при конвенционална и лапароскопска колоректална хирургия. Научната група достига до извода за превръзходство на ТАП блокадата конкретно при пациенти подложени на минималноинвазивна хирургия и акцентира, че при отворена хирургия раневите катетри за продължителна инфузия могат да имат по – добър ефект поради по – продължително обезболяване.
Ранното раздвижване на пациента е един от тясно свързаните показатели с качеството на аналгезията при движение. **Baral (2018)**[27] подчертава, че TAP блокът

Copyright: © 2026 (CC BY 4.0) by the authors.

превъзхожда локалната инфилтрация именно в контрола на динамичната болка (при кашляне и изправяне), което е предпоставка за активното участие на пациента в рехабилитационния процес.
Едно от съществените предимства на ТАП блока е сред специфични групи пациенти. Такава група са гериатричните болни и пациенти с хронична респираторни заболявания с ограничерн респираторен капацитет. Тук е редно да цитираме резултатите на **Ozmen et al. (2015)**[28], изследване, което предоставя критични доказателства, установявайки, че прилагането на билатерален субкостален ТАР блок не само намалява болката, но и съхранява форсирания жизнен капацитет (FVC) и форсирания експираторен обем (FEV1) в следоперативния период. Това прави техниката незаменима за пациенти, при които избягването на ателектази и хипоксемия е от критично значение за благоприятния изход от хирургичната интервенция.
В обощен табличен вид представям данните от разгледаните до момента научни трудове:

Параметър на възстановяване	**Група с ТАР блок (ERAS)**	**Група без ТАР блок (Стандарт)**	**Статистическа значимост (p)**
Първа перисталтика (часове)	24 - 36 ч.	48 - 72 ч.	< 0.001
Първа амбулация (раздвижване)	< 12 ч.	> 24 ч.	< 0.01
Общ морфинов еквивалент (24ч)	15 - 20 mg	40 - 55 mg	< 0.001
Гадене и повръщане (честота)	12%	35%	< 0.05

4. Заключение.
Трансверзалният абдоминален блок (TAP block) се утвърди като един от основните крайъгълни камъни в съвременната мултимодална аналгезия и ERAS протоколите при миниинвазивна коремна хирургия. Преходът от анатомични ориентири към ултразвукова и най-вече лапароскопски-асистирана навигация (L-TAP) радикално повиши безопасността и ефективността на процедурата.
Лапароскопски навигираният ТАР блок осигурява директна визуализация, елиминира риска от висцерални увреждания, съкращава времето за изпълнение в операционната зала и показва аналгетична еквивалентност спрямо ехографския метод. Чрез значително редуциране на опиоидната консумация, понижаване на честотата на постоперативното гадене и ускоряване на чревната перисталтика, L-TAP позволява по-ранна мобилизация и съкращава болничния престой. Интегрирането на тази техника като рутинна стъпка от страна на хирургичния екип представлява безопасна, бърза и икономически ефективна стратегия за подобряване на крайните клинични резултати при пациентите.

Copyright: © 2026 (CC BY 4.0) by the authors.

Книгопис

(1) Beverly, A.; Kaye, A. D.; Ljungqvist, O.; Urman, R. D. Essential Elements of Multimodal Analgesia in Enhanced Recovery After Surgery (ERAS) Guidelines. *Anesthesiol. Clin.* **2017**, *35* (2), e115–e143. https://doi.org/10.1016/j.anclin.2017.01.018.

(2) Chou, R.; Gordon, D. B.; De Leon-Casasola, O. A.; Rosenberg, J. M.; Bickler, S.; Brennan, T.; Carter, T.; Cassidy, C. L.; Chittenden, E. H.; Degenhardt, E.; Griffith, S.; Manworren, R.; McCarberg, B.; Montgomery, R.; Murphy, J.; Perkal, M. F.; Suresh, S.; Sluka, K.; Strassels, S.; Thirlby, R.; Viscusi, E.; Walco, G. A.; Warner, L.; Weisman, S. J.; Wu, C. L. Management of Postoperative Pain: A Clinical Practice Guideline From the American Pain Society, the American Society of Regional Anesthesia and Pain Medicine, and the American Society of Anesthesiologists' Committee on Regional Anesthesia, Executive Committee, and Administrative Council. *J. Pain* **2016**, *17* (2), 131–157. https://doi.org/10.1016/j.jpain.2015.12.008.

(3) Hain, E.; Maggiori, L.; Prost À La Denise, J.; Panis, Y. Transversus Abdominis Plane (TAP) Block in Laparoscopic Colorectal Surgery Improves Postoperative Pain Management: A Meta-analysis. *Colorectal Dis.* **2018**, *20* (4), 279–287. https://doi.org/10.1111/codi.14037.

(4) Mcdonnell, J.; Odonnell, B.; Farrell, T.; Gough, N.; Tuite, D.; Power, C.; Laffey, J. Transversus Abdominis Plane Block: A Cadaveric and Radiological Evaluation. *Reg. Anesth. Pain Med.* **2007**, *32* (5), 399–404. https://doi.org/10.1016/j.rapm.2007.03.011.

(5) Hebbard, P. D. Transversalis Fascia Plane Block, a Novel Ultrasound-Guided Abdominal Wall Nerve Block. *Can. J. Anesth. Can. Anesth.* **2009**, *56* (8), 618–620. https://doi.org/10.1007/s12630-009-9110-1.

(6) Rafi, A. N. Abdominal Field Block: A New Approach via the Lumbar Triangle. *Anaesthesia* **2001**, *56* (10), 1024. https://doi.org/10.1111/j.1365-2044.2001.2279-40.x.

(7) Rafi, A. N. Abdominal Field Block via the Lumbar Triangle Revisited. *Anaesthesia* **2012**, *67* (12), 1399–1401. https://doi.org/10.1111/anae.12077.

(8) McDonnell, J. G.; O??Donnell, B.; Curley, G.; Heffernan, A.; Power, C.; Laffey, J. G. The Analgesic Efficacy of Transversus Abdominis Plane Block After Abdominal Surgery: A Prospective Randomized Controlled Trial: *Anesth. Analg.* **2007**, *104* (1), 193–197. https://doi.org/10.1213/01.ane.0000250223.49963.0f.

(9) Manatakis, D. K.; Stamos, N.; Agalianos, C.; Karvelis, M. A.; Gkiaourakis, M.; Davides, D. Transient Femoral Nerve Palsy Complicating "Blind" Transversus Abdominis Plane Block. *Case Rep. Anesthesiol.* **2013**, *2013*, 874215. https://doi.org/10.1155/2013/874215.

(10) El-Dawlatly, A. A.; Turkistani, A.; Kettner, S. C.; Machata, A.-M.; Delvi, M. B.; Thallaj, A.; Kapral, S.; Marhofer, P. Ultrasound-Guided Transversus Abdominis Plane Block: Description of a New Technique and Comparison with Conventional Systemic Analgesia during Laparoscopic Cholecystectomy. *Br. J. Anaesth.* **2009**, *102* (6), 763–767. https://doi.org/10.1093/bja/aep067.

(11) Magee, C.; Clarke, C.; Lewis, A. Laparoscopic TAP Block for Laparoscopic Cholecystectomy: Description of a Novel Technique. *The Surgeon* **2011**, *9* (6), 352–353. https://doi.org/10.1016/j.surge.2010.11.027.

(12) Chetwood, A.; Agrawal, S.; Hrouda, D.; Doyle, P. Laparoscopic Assisted Transversus Abdominis Plane Block: A Novel Insertion Technique during Laparoscopic Nephrectomy. *Anaesthesia* **2011**, *66* (4), 317–318. https://doi.org/10.1111/j.1365-2044.2011.06664.x.

(13) Emile, S. H.; Elfeki, H.; Elbahrawy, K.; Sakr, A.; Shalaby, M. Ultrasound-Guided versus Laparoscopic-Guided Subcostal Transversus Abdominis Plane (TAP) Block versus No TAP Block in Laparoscopic Cholecystectomy; a Randomized Double-Blind Controlled Trial. *Int. J. Surg.* **2022**, *101*, 106639. https://doi.org/10.1016/j.ijsu.2022.106639.

(14) Park, S. Y.; Park, J. S.; Choi, G.-S.; Kim, H. J.; Moon, S.; Yeo, J. Comparison of Analgesic Efficacy of Laparoscope-Assisted and Ultrasound-Guided Transversus Abdominis Plane Block after Laparoscopic

Copyright: © 2026 (CC BY 4.0) by the authors.

Colorectal Operation: A Randomized, Single-Blind, Non-Inferiority Trial. *J. Am. Coll. Surg.* **2017**, *225* (3), 403—410. https://doi.org/10.1016/j.jamcollsurg.2017.05.017.
(15) Peltrini, R.; Cantoni, V.; Green, R.; Greco, P. A.; Calabria, M.; Bucci, L.; Corcione, F. Efficacy of Transversus Abdominis Plane (TAP) Block in Colorectal Surgery: A Systematic Review and Meta-Analysis. *Tech. Coloproctology* **2020**, *24* (8), 787—802. https://doi.org/10.1007/s10151-020-02206-9.
(16) Ma, N.; Duncan, J. K.; Scarfe, A. J.; Schuhmann, S.; Cameron, A. L. Clinical Safety and Effectiveness of Transversus Abdominis Plane (TAP) Block in Post-Operative Analgesia: A Systematic Review and Meta-Analysis. *J. Anesth.* **2017**, *31* (3), 432—452. https://doi.org/10.1007/s00540-017-2323-5.
(17) Ks. Hamid, H.; Emile, S. H.; Saber, A. A.; Ruiz-Tovar, J.; Minas, V.; Cataldo, T. E. Laparoscopic-Guided Transversus Abdominis Plane Block for Postoperative Pain Management in Minimally Invasive Surgery: Systematic Review and Meta-Analysis. *J. Am. Coll. Surg.* **2020**, *231* (3), 376-386e15. https://doi.org/10.1016/j.jamcollsurg.2020.05.020.
(18) Dost, B.; De Cassai, A.; Balzani, E.; Geraldini, F.; Tulgar, S.; Ahiskalioglu, A.; Karapinar, Y. E.; Beldagli, M.; Navalesi, P.; Kaya, C. Analgesic Benefits of Pre-Operative versus Postoperative Transversus Abdominis Plane Block for Laparoscopic Cholecystectomy: A Frequentist Network Meta-Analysis of Randomized Controlled Trials. *BMC Anesthesiol.* **2023**, *23* (1), 408. https://doi.org/10.1186/s12871-023-02369-6.
(19) Sahap, M.; Artykov, M. S.; Gulec, H.; Yalcin, A.; But, A. Ultrasound-Guided vs Laparoscopic-Asisted Transversus Abdominis Plane Block for Laparoscopic Cholecystectomy: A Randomized Prospective Study. *J. Anesthesiol. Reanim. Spec. Soc.* **2023**, *31* (1), 55—61. https://doi.org/10.54875/jarss.2023.79106.
(20) Khan, K. K.; Khan, R. I. Analgesic Effect Of Bilateral Subcostal Tap Block After Laparoscopic Cholecystectomy. *J. Ayub Med. Coll. Abbottabad JAMC* **2018**, *30* (1), 12—15.
(21) Ozciftci, S.; Sahiner, Y.; Sahiner, I. T.; Akkaya, T. Is Right Unilateral Transversus Abdominis Plane (TAP) Block Successful in Postoperative Analgesia in Laparoscopic Cholecystectomy? *Int. J. Clin. Pract.* **2022**, *2022* (1), 2668215. https://doi.org/10.1155/2022/2668215.
(22) Johns, N.; O'Neill, S.; Ventham, N. T.; Barron, F.; Brady, R. R.; Daniel, T. Clinical Effectiveness of Transversus Abdominis Plane (TAP) Block in Abdominal Surgery: A Systematic Review and Meta-analysis. *Colorectal Dis.* **2012**, *14* (10). https://doi.org/10.1111/j.1463-1318.2012.03104.x.
(23) Zaghiyan, K. N.; Mendelson, B. J.; Eng, M. R.; Ovsepyan, G.; Mirocha, J. M.; Fleshner, P. Randomized Clinical Trial Comparing Laparoscopic Versus Ultrasound-Guided Transversus Abdominis Plane Block in Minimally Invasive Colorectal Surgery. *Dis. Colon Rectum* **2019**, *62* (2), 203—210. https://doi.org/10.1097/DCR.0000000000001292.
(24) Baumgartner, W. C.; Richards, F. M.; Arnsberger, B. J.; Sheets, D.; Powell, J. Comparing Ultrasound- and Laparoscopic-Guided Transversus Abdominis Plane (TAP) Blocks in Sleeve Gastrectomy Patients. *Cureus* **2024**. https://doi.org/10.7759/cureus.76033.
(25) Hamid, H. K. S.; Marc-Hernández, A.; Saber, A. A. Transversus Abdominis Plane Block versus Thoracic Epidural Analgesia in Colorectal Surgery: A Systematic Review and Meta-Analysis. *Langenbecks Arch. Surg.* **2021**, *406* (2), 273—282. https://doi.org/10.1007/s00423-020-01995-9.
(26) Ventham, N. T.; O'Neill, S.; Johns, N.; Brady, R. R.; Fearon, K. C. H. Evaluation of Novel Local Anesthetic Wound Infiltration Techniques for Postoperative Pain Following Colorectal Resection Surgery: A Meta-Analysis. *Dis. Colon Rectum* **2014**, *57* (2), 237—250. https://doi.org/10.1097/DCR.0000000000000006.
(27) Baral, B. K.; Poudel, P. R. With Port Site Infiltration Following Laparoscopic. **2018**, *16* (4).
(28) Ozmen, S. Analgesia and Respiratory Function after Laparoscopic Cholecystectomy in Patients Receiving Ultrasound-Guided Bilateral Oblique Subcostal Transversus Abdominis Plane Block: A Randomized Double-Blind Study. *Med. Sci. Monit.* **2015**, *21*, 1304—1312. https://doi.org/10.12659/MSM.893593.

Copyright: © 2026 (CC BY 4.0) by the authors.

СЪПЪТСТВАЩА ИНЦИЗИОННА ХЕРНИЯ, КОЛОРЕКТАЛЕН КАРЦИНОМ И ХОЛЕЦИСТИТ: КЛИНИЧНА ИЗЯВА И ХИРУРГИЧНО ЛЕЧЕНИЕ – СЕРИЯ ОТ СЛУЧАИ. ДЕНИСЛАВ СТАНЧЕВ, ДРАГОМИР ДАРДАНОВ, БОРИСЛАВ ВЪЛЧЕВ

Денислав Станчев1, Драгомир Дарданов1, Борислав Вълчев2
1- МБАЛ Лозенец - София;2- Медицински университет- София
E-mail: denislav.stanchev@abv.bg

Keywords: Ключови думи: конкомитантна хирургия, колоректален рак, пластика на постоперативна херния, чисто-контаминирано поле

Увод: При хирургичните пациенти често се срещат множество съпътстващи състояния, изискващи интервенция. Това поражда въпроса дали стъпаловиден подход или едновременна мултиорганна операция води до по-добри резултати. Нашата цел е да представим поредица от случаи с две сложни постоперативни хернии, асоциирани с колоректален рак и хроничен холецистит, оперативната техника и постоперативните резултати при двата случая.
Представяне на случаите: Представяме Ви двама комплексни пациенти с колоректален рак, постоперативна вентрална херния, холецистит и апендицит. След внимателна преценка на оперативния риск на удължената операция, индикациите и потенциалните ползи, и двамата са избрани за едновременна чревна резекция, апендектомия, холецистектомия и пластика на предна коремна стена. Пациент 1 се подлага на ниска предна резекция на ректума с тотална мезоректална ексцизия и дисекция на илиачните лимфни възли, докато Пациент 2 се подлага на висока предна резекция с парциална мезоректална ексцизия и дисекция на парааорталните и илиачните лимфни възли. И двамата пациенти са кандидати за ретромускулна пластика с платно по Rives-Stoppa с модификация с използване на перитонеални ламба. Постоперативно, двамата пациенти са изписани в стабилно състояние с първично зарастващи оперативни рани и без тежки усложнения.
Дискусия: Важни, макар и все още спорни съображения включват употребата на платно в пластиката при чисто-контаминирано поле и безопасността на мултиорганните операции, свързани с удължена продължителност на операцията и постоперативен период с висок риск от усложнения.
Заключение: Случаите демонстрират възможността да се осъществят едновременни мултиорганни процедури при внимателно подбрани пациенти. Въпреки задоволителните резултати, повече проучвания с голям мащаб са необходими за потвърждаване на безопасността и ползите на тази терапевтична стратегия, тъй като настоящите доказателства остават ограничени. Прехабилитационни програми за подобряване на предоперативното състояние на мултидисциплинарен подход при вземането на решения за осъществяване на селекцията на пациентите трябва да се имплементират.

Copyright: © 2026 (CC BY 4.0) by the authors.

CONCURRENT INCISIONAL HERNIA, COLORECTAL CARCINOMA, AND CHOLECYSTITIS: CLINICAL PRESENTATION AND SURGICAL TREATMENT – CASE SERIES

Denislav Stanchev[1], Dragomir Dardanov[1], Borislav Valchev[2]
[1]Lozenets Hospital - Sofia; [2]Medical University - Sofia
E-mail: *denislav.stanchev@abv.bg*

Keywords: Concurrent surgery, colorectal cancer, repair of postoperative hernia, clean-contaminated field

Introduction: Surgical patients often present with multiple comorbid conditions requiring intervention. This raises the question of whether a stepwise approach or simultaneous multi-organ surgery yields better outcomes. Our goal is to present a series of cases involving two complex postoperative hernias associated with colorectal cancer and chronic cholecystitis, detailing the surgical techniques and postoperative results.
Case Presentation: We present two complex patients with colorectal cancer, postoperative ventral hernia, cholecystitis, and appendicitis. After careful assessment of the surgical risks associated with prolonged procedures, indications, and potential benefits, both patients were selected for simultaneous intestinal resection, appendectomy, cholecystectomy, and repair of the anterior abdominal wall. Patient 1 underwent a low anterior resection of the rectum with total mesorectal excision and dissection of the iliac lymph nodes, while Patient 2 underwent a high anterior resection with partial mesorectal excision and dissection of the paraaortic and iliac lymph nodes. Both patients were candidates for retro-muscular mesh repair using the Rives-Stoppa technique, modified with the use of peritoneal flaps. Postoperatively, both patients were discharged in stable condition with primary healing of surgical wounds and no major complications.
Discussion: Important, albeit still contentious, considerations include the use of mesh in repairs within a clean-contaminated field and the safety of multi-organ surgeries, which are associated with prolonged operative times and a high risk of postoperative complications.
Conclusion: These cases demonstrate the feasibility of performing simultaneous multi-organ procedures in carefully selected patients. Despite satisfactory outcomes, further large-scale studies are needed to confirm the safety and benefits of this therapeutic strategy, as current evidence remains limited. Prehabilitation programs aimed at improving the preoperative condition and a multidisciplinary approach in patient selection decisions should be implemented.

Copyright: © 2026 (CC BY 4.0) by the authors.

Увод: Съвременното хирургично лечение на пациентите с колоректални малигнени заболявания все по-често се извършва на фона на сложна хирургична анамнеза и множество придружаващи заболявания. Особено предизвикателство представляват пациентите, при които колоректалният малигнен процес е съчетан с голяма инцизионна херния и заболявания на жлъчния мехур, изискващи хирургично лечение. При тази комбинация оперативната интервенция трябва да осигури едновременно онкологична радикалност, възстановяване на целостта и функцията на предната коремна стена и лечение на съпътстващата жлъчна патология. Инцизионните хернии са често усложнение след предходни лапаротомии, като рискът за тяхното развитие и рецидив нараства при многократни оперативни интервенции, затлъстяване, захарен диабет, тютюнопушене и други фактори . При наличие на големи и рецидивиращи дефекти реконструкцията на предната коремна стена представлява допълнително хирургично предизвикателство, особено когато трябва да бъде извършена едновременно с онкологична резекция. Съпътстващият хроничен калкулозен холецистит е друго често хирургично заболяване, което при селектирани пациенти може да бъде лекувана в рамките на същата оперативна сесия. Решението за едновременно извършване на няколко хирургични процедури следва да бъде индивидуализирано и да отчита общото състояние на пациента, онкологичната ситуация, оперативния риск и възможностите за безопасно извършване на комплексната интервенция. В настоящия доклад се представят два клинични случая на пациенти с дебелочревно малигнено заболяване, големи инцизионни хернии и хроничен калкулозен холецистит, при които е извършено комплексно едноетапно хирургично лечение.
Представяне на случаите: Първият клиничен случай е 57-годишен мъж с клинични, образни, ендоскопски и хистологични данни за ректален карцином, клинично стадиран като ycT2N0M0, при когото е проведено неоадювантно лъчехимиолечение. В анамнезата се установява предходна оперативна интервенция през декември 2024 г. по повод илеус. През юни 2025 г. пациентът е реоперира поради секреция от постоперативния цикатрикс, като е извършен хирургичен дебридман. Впоследствие се е формирала голяма инцизионна херния M2—4 W3 (фигура 1). Като част от предоперативната подготовка е извършена апликация на ботулинов токсин с цел оптимизиране на условията за реконструкция на предната коремна стена. Извършена е комплексна оперативна интервенция: ниска предна резекция на ректума с тотална мезоректална ексцизия (фигура 2) с формиране на сигмоидоректостомия с циркулярен съшивател и билатерална илиачна лимна дисекция. Извежде се протективна илеостома. Направи се пластика на предната коремна стена с ретромускулно поставяне на полипропиленово платно 30 × 30 cm по метода Rives—Stoppa, модификация с перитонеални ламба. С данни за хроничен калкулозен холецистит е извършена холецистектомия. Апендиксът- със сраствания с околните тъкани и хронични възпалителни промени, поради което е извършена апендектомия. Хистологичното изследване установява умерено диференциран аденокарцином на ректума, G2, с метастази в илиачни лимфни възли. Окончателното патологично стадиране е: pT2N1M0R0L1V0Pn0 Хистологично са потвърдени още хроничен холецистит и хроничен апендицит. Следоперативният период протече гладко, без усложнения. Пациентът е раздвижен на втория следоперативен ден, а захранването е започнато на третия следоперативен ден. Дренажът е отстранен на петия следоперативен ден. Пациентът е изписан в стабилно общо състояние, с първично зарастващи оперативни рани.

Copyright: © 2026 (CC BY 4.0) by the authors.



Фигура 1. Реконструкция на херниалния дефект



Фигура 2. Резецираният дебелочревен сегмент

Вторият клиничен случай е 53-годишна жена с данни за малигнен тумор на colon sigmoideum, клинично стадиран като cT2N0M0. Пациентката е с анамнеза за бариатрична операция през 1989 г. Впоследствие е претърпяла многократни оперативни интервенции и пластики на предната коремна стена през 1991, 1994, 1996, 2023 и 2024 г., по повод рецидивираща инцизионна херния. При настоящото заболяване е установена голяма рецидивираща инцизионна херния M1—5 W3. В анамнезата се установява и предходна кардиохирургична операция. От придружаващите заболявания пациентката е с ХОББ, захарен диабет тип 2, усложнен с полиневропатия и ретинопатия, артериална хипертония, обезитет и хроничен калкулозен холецистит.От вредните навици е налице тютюнопушене. Извършена е комплексна онкологична и реконструктивна оперативна интервенция. По повод на тумора на сигмата е извършена висока предна резекция на ректума и сигмоидектомия (фигура 4) с формиране на десцендоректостомия с циркулярен съшивател. Извършена е парциална мезоректална ексцизия, както и билатерална илиачна лимна дисекция. Едновременно с онкологичната резекция е извършена пластика на предната коремна

Copyright: © 2026 (CC BY 4.0) by the authors.

стена по метода Rives–Stoppa, модифициран с използване на перитонеални ламба. Поставено е полипропиленово платно с размер 30 × 30 cm в ретромускулно (фигура 3). Следоперативният период протече гладко, без усложнения. Пациентката е раздвижена на втория следоперативен ден, а захранването е започнато на третия следоперативен ден. Редон дренажите са свалени на четвъртия следоперативен ден, а абдоминалните дренажи – на петия следоперативен ден. Хистологичното изследване установява високостепенен невроендокринен тумор на colon sigmoideum с асоциирано метастатично локорегионално лимфно засягане. Допълнително хистологично са установени данни за хроничен калкулозен холецистит и хроничен апендицит. Окончателното патологично стадиране е: pT4N1M0R0L1V0Pn0 Тези данни съответстват на локално напреднало заболяване с регионално лимфно метастазиране и без данни за далечни метастази, при постигната R0 резекция. Въпреки високия периоперативен риск, обусловен както от комплексната хирургична анамнеза, така и от множеството придружаващи заболявания, следоперативният период протича гладко, без усложнения, с ранно раздвижване и захранване и своевременно отстраняване на дренажите.



Фигура 3. Ретромускуларно позициониране на платното

Copyright: © 2026 (CC BY 4.0) by the authors.

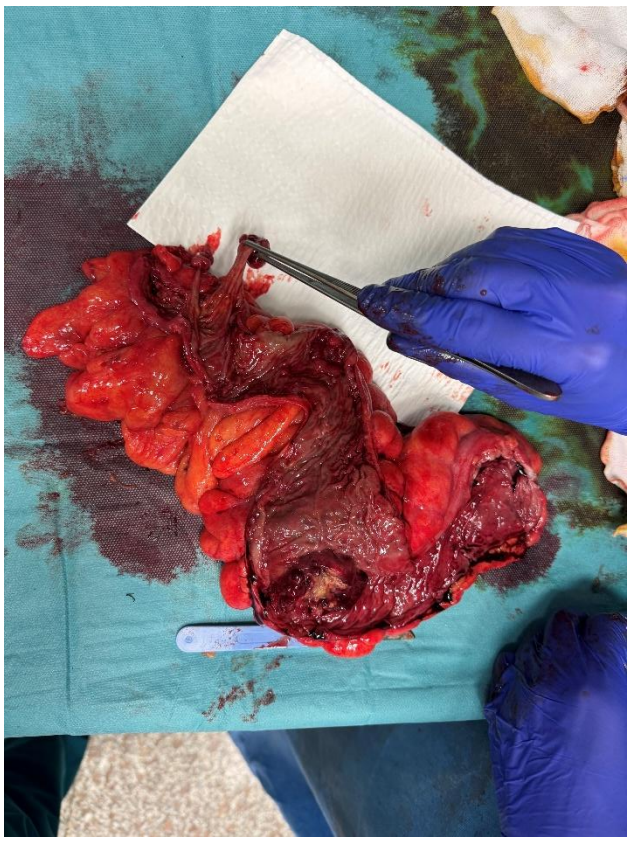

Фигура 4. Дебелочревния тумор и полип

Дискусия: Едновременното извършване на реконструктивна хирургия на коремната стена и колоректална хирургична интервенция представлява хирургичен подход, по отношение на който съществуват неубедителни доказателства в научната литература. (Benlice et al 2015, DeLong et al 2024) Въпреки това, рисковете, свързани с извършването на тази комбинирана хирургична интервенция, включват риска от инфекция, другите следоперативните усложнения (включително дехисценция на анастомозата), периоперативна смъртност и рецидив на херния̀та (Baastrup et al 2019, Ota et al 2021). Важни, макар и все още подлежащи на дискусия съображения включват употребата на платно в пластиката при чисто-контаминирано поле и безопасността на мултиорганните операции, свързани с удължена продължителност на операцията и постоперативен период с висок риск от усложнения. Обсъжда се възможността за поставяне на биологични платна. Verdaguer-Tremolosa M. et al провеждат проучване, при което анализират оперирани от инцизионна херния пациенти в периода 2012-2022. Основна цел на проучването е следоперативното усложнение инфекция на хирургичната рана, вторични цели са Clavien-Dindo класификацията, периоперативната смъртност и рецидив на херниите. В проучването са анализирани общо 7783 пациенти, от които 256 са с едновременна колоректална операция и пластика на предна коремна стена. Установяват по-висок риск от инфекции на хирургичната рана на пациентите с комбинирана операция в сравнение с пациентите оперирани от пластика на предна коремна стена (58,8% vs 30,7%), без разлика по отношение на рецидив на инцизионните хернии. (Verdaguer-Tremolosa et al 2024). Нивото на доказателственост е трето ниво (III). Benlice et al провеждат проучване в периода 2005-2010 на оперирани пациенти с пластика на предна коремна стена и чревна резекция, като пациентите са разделени на две групи-

Copyright: © 2026 (CC BY 4.0) by the authors.

едната група е пластика без платно, другата група- пластика с платно. Установяват, че пластиката на предна коремна стена с платно не увеличава 30-дневната морталност, медицинската и хирургична морбидност. (Benlice et al 2015). Нивото на доказателственост е трето ниво (III).

Заключение: Случаите демонстрират възможността да се осъществят едновременни мултиорганни процедури при внимателно подбрани пациенти. Въпреки задоволителните резултати, повече проучвания с голям мащаб са необходими за потвърждаване на безопасността и ползите на тази терапевтична стратегия, тъй като настоящите доказателства остават ограничени. Прехабилитационни програми за подобряване на предоперативното състояние на мултидисциплинарен подход при вземането на решения за осъществяване на селекцията на пациентите трябва да се имплементират.

Библиография:

DeLong CG, Crowell KT, Liu AT, Deutsch MJ, Scow JS, Pauli EM et al (2024) Staged abdominal wall reconstruction in the setting of complex gastrointestinal reconstruction. Hernia 28(1):97–107. https://doi.org/10.1007/s10029-023-02856-2

Benlice C, Gorgun E, Aytac E, Ozuner G, Remzi FH (2015) Mesh herniorrhaphy with simultaneous colorectal surgery: a casematched study from the American College of Surgeons National Surgical Quality Improvement Program. Am J Surg 210(4):766– 771. https://doi.org/10.1016/j.amjsurg.2015.04.018

Baastrup NN, Hartwig MFS, Krarup PM, Jorgensen LN, Jensen KK (2019) Anastomotic leakage after stoma reversal combined with incisional hernia repair. World J Surg 43(4):988–997. https:// doi.org/10.1007/s00268-018-4866-5

Oma E, Baastrup NN, Jensen KK (2021) Should simultaneous stoma closure and incisional hernia repair be avoided? Hernia 25(3):649–654. https://doi.org/10.1007/s10029-020-02312-5

Verdaguer-Tremolosa M, Rodrigues-Gonçalves V, Martínez-López MP, Sánchez-García JL, López-Cano M; in representation of EVEREG group (2024). Simultaneous incisional hernia repair and colorectal surgery: one or two-step procedure? Hernia. 28(6):2321-2332. PMID: 39327390; PMCID: PMC11530480. https://doi.org/10.1007/s10029-024-03164-z

Benlice C, Gorgun E, Aytac E, Ozuner G, Remzi FH. (2015) Mesh herniorrhaphy with simultaneous colorectal surgery: a case-matched study from the American College of Surgeons National Surgical Quality Improvement Program. Am J Surg. 210(4):766-71. PMID:26145387. https://doi.org/10.1016/j.amjsurg.2015.04.018

Copyright: © 2026 (CC BY 4.0) by the authors.

ЕДНОМОМЕНТНО КОМБИНИРАНО МИНИМАЛНО ИНВАЗИВНО ХИРУРГИЧНО ЛЕЧЕНИЕ ПРИ ПАЦИЕНТИ С КОЛОРЕКТАЛЕН КАРЦИНОМ, ХЕРНИИ НА ПРЕДНА КОРЕМНА СТЕНА И/ИЛИ ХРОНИЧЕН КАЛКУЛОЗЕН ХОЛЕЦИСТИТ.

ДЕНИСЛАВ СТАНЧЕВ, БОРИСЛАВ ВЪЛЧЕВ, ДРАГОМИР ДАРДАНОВ

Денислав Станчев1, Борислав Вълчев2, Драгомир Дарданов1
1 МБАЛ Лозенец ЕАД- София;2 Медицински университет- София
E-mail: denislav.stanchev@abv.bg

Keywords: минимално инвазивно хирургично лечение, колоректален карцином, дебелочревна резекция, холецистектомия, пластика на предна коремна стена

Увод: Поради все по-широкото прилагане на минимално инвазивното хирургично лечение в съвременната практика през последните години се отчита значително нарастване на интереса на хирурзите към извършването на едномоментни комбинирани оперативни интервенции. Цел на нашето проучване е да представим нашия опит от едномоментно комбинирано минимално инвазивно хирургично лечение при пациенти с колоректален карцином, хернии на предна коремна стена и/или хроничен калкулозен холецистит.
Методи: Направено е ретроспективно проучване на пациенти с комбинирани и съчетани операции на дебелочревна резекция по повод карцином и друго доброкачествено заболяване (хроничен калкулозен холецистит и/или хернии на предна коремна стена) за периода от 2023 година до юли 2026 година в МБАЛ „Лозенец" ЕАД София от авторите на изследването.
Резултати: При проучването сме установили, че за периода от 2023 година до юли 2026 година са оперирани общо 91 пациента по повод коло-ректален карцином от авторите на изследването. От тях 22 пациенти са с проведени конвенционални оперативни интервенции, а останалите 69 пациенти са с направени минимално инвазивни оперативни интервенции. От тях общо 10 пациента са с едномометно комбинирано минимално инвазивно хирургично лечение. Извършена е комбинирана дебелочревна резекция и пластика на предна коремна стена при 7 от пациентите. Извършена е комбинирана дебелочревна резекция и холецистектомия при 2 от пациентите. Извършена е комбинирана дебелочревна резекция, пластика на предна коремна стена и лапароскопска холецистектомия при 1 от пациентите. От десетимата пациенти двама от тях са с постоперативно усложнение. Единият е с пневмония, лекуван консервативно. Другият е с дехисценция на анастомозата (grade B), лекуван консервативно. Без периоперативна и ранна смъртност, без раневи инфекции при оперираните пациенти, обект на нашето проучване.
Заключение: Едномоментното комбинирано минимално инвазивно хирургично лечение при пациенти с колоректален карцином, хернии на предна коремна стена и/или хроничен калкулозен холецистит съкращава възстановителния период и намалява необходимостта от многократни оперативни интервенции.

Copyright: © 2026 (CC BY 4.0) by the authors.

SIMULTANEOUS COMBINED MINIMALLY INVASIVE SURGICAL TREATMENT IN PATIENTS WITH COLORECTAL CARCINOMA, ABDOMINAL WALL HERNIAS, AND/OR CHRONIC CALCULOUS CHOLECYSTITIS

Денислав Станчев[1], Borislav Valchev[2], Dragomir Dardanov[1]
[1]Lozenets Hospital AD – Sofia; [2]Medical University – Sofia
E-mail: *denislav.stanchev@abv.bg*

Keywords: Minimally invasive surgical treatment, colorectal carcinoma, colectomy, cholecystectomy, abdominal wall repair

Introduction: Due to the increasing application of minimally invasive surgical treatment in contemporary practice, there has been a significant rise in surgeons' interest in performing simultaneous combined surgical interventions in recent years. The aim of our study is to present our experience with simultaneous combined minimally invasive surgical treatment in patients with colorectal carcinoma, abdominal wall hernias, and/or chronic calculous cholecystitis.
Methods: A retrospective study was conducted on patients undergoing combined surgeries involving colectomy due to carcinoma and other benign conditions (chronic calculous cholecystitis and/or abdominal wall hernias) from 2023 to July 2026 at Lozenets Hospital AD, Sofia, by the authors of this study.
Results: Our investigation revealed that from 2023 to July 2026, a total of 91 patients were operated on for colorectal carcinoma. Among these, 22 patients underwent conventional surgical interventions, while the remaining 69 patients had minimally invasive surgical procedures. Of these, 10 patients received simultaneous combined minimally invasive surgical treatment. A combined colectomy and abdominal wall repair was performed in 7 of these patients. Two patients underwent combined colectomy and cholecystectomy, and one patient had a combined colectomy, abdominal wall repair, and laparoscopic cholecystectomy. Among the ten patients, two experienced postoperative complications: one developed pneumonia, which was treated conservatively, and the other had a grade B anastomotic dehiscence, also managed conservatively. There were no perioperative or early mortality cases, and no wound infections were reported in the patients included in our study.
Conclusion: Simultaneous combined minimally invasive surgical treatment in patients with colorectal carcinoma, abdominal wall hernias, and/or chronic calculous cholecystitis shortens the recovery period and reduces the need for multiple surgical interventions.

Copyright: © 2026 (CC BY 4.0) by the authors.

Увод: Съвременното хирургично поведение при колоректалните злокачествени заболявания се характеризира с нарастваща комплексност, особено при пациенти с множество предходни оперативни интервенции и значима коморбидност. Съчетанието на колоректален карцином с инцизионна херния и съпътстваща патология на жлъчния мехур поставя редица диагностични и терапевтични проблеми и изисква индивидуализиран мултидисциплинарен подход. Поради все по-широкото прилагане на минимално инвазивното хирургично лечение в съвременната практика през последните години се отчита значително нарастване на интереса на хирурзите към извършването на едномоментни комбинирани оперативни интервенции. Колоректалният карцином е третото най-често диагностицирано онкологично заболяване и втората водеща причина за смъртност, свързана с рака, в световен мащаб (Roshandel et al., 2024). Хирургичната резекция остава основен компонент на мултидисциплинарното лечение на ректалния карцином. Предната резекция с тотална мезоректална ексцизия (TME) се счита за златен стандарт в хирургичното лечение и остава един от най-ефективните методи за лечение на ректалния карцином (Wang, 2021). Лапароскопският оперативен подход при колоректалния карцином, хроничен калкулозен холецистит е утвърден метод за лечение. Неговата онкологичност при лечение на злокачествените заболявания и благоприятните краткосрочни следоперативни резултати са потвърдени в редица рандомизирани проспективни клинични проучвания. Натрупаните до момента данни показват, че лапароскопската хирургия представлява надеждна алтернатива на конвенционалния отворен оперативен подход при пациенти с колоректален карцином (Veldcamp R et al, 2005; Guillou PJ et al, 2005 ; Lacy AM et al, 2008).

При тези клинични случаи основната хирургична цел е постигането на онкологична резекция с едновременно възстановяване на целостта и функционалната анатомия на предната коремна стена. Допълнителното извършване на холецистектомия в същата оперативна сесия може да бъде разглеждано като възможност за окончателно лечение на съпътстващата жлъчна патология при внимателно селектирани пациенти. Асимптоматичната холелитиаза може да бъде установена инцидентно при определянето на предоперативната оценка на пациентите с колоректален карцином (Juhasz et al, 1994). Установен е статистически значително по-висок риск от развитие на колоректален карцином при наличие на холелитиаза, докато след извършена холецистектомия не се установява статистически значимо повишен риск. (Chiong C et al, 2012)

Големите инцизионни хернии, особено при наличие на рецидив след предходна реконструкция, са свързани със значителни технически трудности. Наличието на интраабдоминални сраствания, изменена анатомия и отслабване на мускулно-апоневротичните структури усложняват както достъпа до коремната кухина, така и последващата реконструкция на коремната стена. Същевременно фактори като затлъстяване, диабет, тютюнопушене и напреднала възраст могат допълнително да увеличат риска от следоперативни усложнения и рецидив на херниалния дефект.

Изборът на едноетапна или поетапна хирургична стратегия следва да се основава на внимателна оценка на индивидуалния оперативен риск, онкологичната прогноза, общото състояние на пациента и техническата осъществимост на планираните процедури. При правилна селекция на пациентите комбинираният оперативен подход може да позволи едновременно решаване на няколко хирургични проблема в рамките на една хоспитализация. Цел на нашето проучване е да представим нашия опит от

Copyright: © 2026 (CC BY 4.0) by the authors.

едномоментно комбинирано минимално инвазивно хирургично лечение при пациенти с колоректален карцином, хернии на предна коремна стена и/или хроничен калкулозен холецистит.

Материали и методи: Направено е ретроспективно проучване на пациенти с комбинирани и съчетани операции на дебелочревна резекция по повод карцином и друго доброкачествено заболяване (хроничен калкулозен холецистит и/или хернии на предна коремна стена) за периода от 2023 година до юли 2026 година в МБАЛ „Лозенец" ЕАД София от авторите на изследването. За целта на проучването са селектирани пациенти, при които е проведена едномоментна комбинирана минимално инвазивно хирургично лечение. Проследи се постоперативният период. Оперативните интервенции, които са осъществени за този период са лапароскопска дясна хемиколектомия, лапароскопска висока предна резекция на ректума, лапароскопска ниска предна резекция на ректума, лапароскопска ултраниска предна резекция на ректума, лапароскопска екстралеваторна абдоминоперинеална екстирпация на ректума, пластика на предна коремна стена с ретромускуларно поставяне на платно по метода на Rives-Stoppa; преперитонеална пластика на пъпна херния с поставяне на платно /PUMP/, TAPP, лапароскопска холецистектомия.

Резултати:

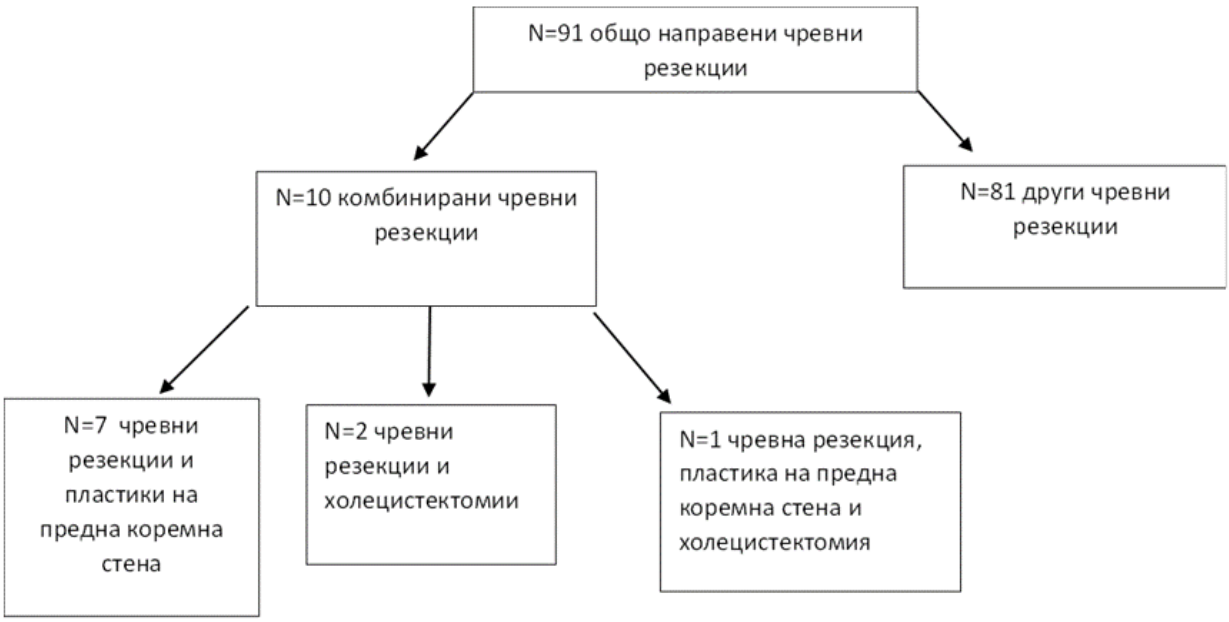

Диаграма 1: Разпределение на пациентие с направени дебелочревни резекции в периода 2023 година – юли 2026 година

Copyright: © 2026 (CC BY 4.0) by the authors.

Номер	Име	Възраст (години)	Пол	Оперативно време (min)	Операция	pTNM	Болничен престой (дни)
1	И.С.Ч.	86	м	480	ELAP + TAPP bill	T2N0M0	6
2	С.В.Р.	67	ж	290	LRH+ PUMP	T3N0M0	6
3	Р.Б.Р.	72	м	360	LRH+ LC +TAPP sin+ LL	T3N2bM1	14
4	Р.Д.К.	79	ж	255	LRH+ PPA	T3N0M0	7
5	Т.Н.К.	73	м	390	LLARR+ TAPP sin	T3N0M0	8
6	Г.Б.П.	67	м	255	LRH+ PUMP	T3N2aM0	13
7	Н.А.Ц.	72	ж	320	LHARR+ LC	T3N0M0	6
8	Б.С.А.	73	м	300	LRH+ PUMP	T2N0M0	6
9	С.Т.Н.	56	ж	350	LULARR+LC	T1N0M0	5
10	Й.Ч.Й.	86	м	350	LRH+ TAPP sin	T2N0M0	7

Таблица 2. Представяне на пациентите с минимално инвазивни комбинирани оперативни интервенции; Съкращения: ELAP- екстралеваторна абдоминоперинеална екстирпация на ректума; TAPP bill- лапароскопско трансабдоминално преперитонеално двустранно възстановяване на ингвинална херния; LRH- лапароскопска дясна хемиколектомия; PUMP- преперитонеална пластика на умбиликална херния с платно; LC- лапароскопска холецистектомия; LL- лява чернодробна лобектомия; PPA- пластика на предна коремна стена на инцизионна херния по метода Rives-Stoppa /sub-lay/; TAPP sin- лапароскопска трансабдоминално преперитонеално възстановяване на лява ингвинална херния; LHARR- лапароскопска ниска предна резекция на ректума; LULARR- лапароскопска ултраниска предна резекция на ректума

При проучването сме установили, че за периода от 2023 година до юли 2026 година са оперирани общо 91 пациента по повод колоректален карцином от авторите на изследването. От тях 22 пациенти са с проведени конвенционални операции, останалите 69 пациенти са с направени минимално инвазивни оперативни интервенции. От тях общо 10 (14,5% от общия брой пациенти с минимално инвазивни операции) пациента са с едномоментно комбинирано минимално инвазивно хирургично лечение. От тях 6 мъже и 4 жени. Възрастовият диапазон е 56 – 86 години. Средната възраст на пациентите е 71,2 години. Средната продължителност на оперативните интервенции е 335 минути.

Вид лапароскопска чревна резекция	N=10 общ брой пациенти
Лапароскопска дясна хемиколектомия	6
Лапароскопска висока предна резекция на ректума	1
Лапароскопска ниска предна резекция на ректума	1
Лапароскопска ултраниска предна резекция на ректума	1

Copyright: © 2026 (CC BY 4.0) by the authors.

Лапароскопска екстралеваторна абдоминоперинеална екстирпация на ректума	1

Таблица 3 Разпределение на пациентите с комбинирани интервенции в зависимост от типа на лапароскопска чревна резекция

Извършени са лапароскопски десни хемиколектомии при 6 от пациентите. Направена е лапароскопска висока предна резекция на ректума при един от пациентите. Направена е лапароскопска ниска предна резекция на ректума при един от пациентите. Извършена е лапароскопска ултраниска предна резекция на ректума при един от пациентите. Направена е лапароскопска екстралеваторна абдоминоперинеална ампутация на ректума при един от пациентите с трансабдоминален, трансперинеален достъп- ампутация на ректума по метода на Miles. Извършена е комбинирана дебелочревна резекция и пластика на предна коремна стена при 7 (10,1%) от пациентите. От тях 5 мъже и 2 жени. Средната възраст на пациентите е 73,1 години. От тях един пациент отрича за наличието на придружаващи заболявания и прием на медикаменти. Петима от пациентите са с артериална хипертония медикаментозно лекувана. Двама от тях са с пристъпно пароксизмално предсърдно мъждене. Двама са с исхемична болест на сърцето. Двама са с подагра. Двама са оперирани по повод карцином на простата и са провеждали хормонотерапия. Един пациент е с желязо-дефицитна анемия. Един пациент с варици на долните крайници. Един пациент е с бронхиална астма. Трима са с неинсулинозависим захарен диабет тип 2. Средната продължителност на оперативните интервенции е 331,4 минути. Пациентите са с нормално протекъл следоперативен период, без усложнения. Изписани с а в добро общо състояние. Извършена е комбинирана дебелочревна резекция и холецистектомия при 2 (2,9%) от пациентите. Пациентите са 2 жени и 0 мъже. Средната възраст на пациентите е 64 години. Пациентите от тази група отричат за наличието придружаващи заболявания и прием на медикаменти. Средна продължителност на оперативните интервенции е 335 минути. Пациентите са с нормално протекъл следоперативен период, без усложнения. Изписани са в добро общо състояние. При един пациент (1,4%) е извършена комбинирана дебелочревна резекция-лапароскопска дясна хемиколектомия, лапароскопско възстановяване на едностранна ингвинална херния- трансабдоминлано преперитоенално /TAPP/ и лапароскопска холецистектомия. Касае се за мъж на 72 години. Установена е солитарна метастаза II чернодробен сегмент- осъществи се минимално инвазивна лява лобектомия. Придружаващи заболявания са Болест на Паркинсон с дълбока мозъчна стимулация, артериална хипертония, сколиоза, желязо-дефицитна анемия и витилиго. Продължителността на оперативната интервенция е 240 минути. В следоперативния период с данни за пневмония, лекуван консервативно. Изписан е в добро общо състояние. От десетимата пациенти двама от тях са с постоперативно усложнение. При единият е пневмония, лекуван консервативно. По Clavien-Dindo Classification II степен. Пациентът е изписан в добро общо състояние, трайно афебрилен, първично заздравяващи оперативни рани. При другият е установена следоперативна дехисценция на анастомозата (илеотрансверзостомия) степен B (grade B), лкекуван консервативно. При оперираните пациенти, включени в настоящото проучване, не е регистрирана периоперативна смъртност. Не са установени случаи на ранна следоперативна смъртност в проследявания период от

Copyright: © 2026 (CC BY 4.0) by the authors.

2023 година до юли 2026 година. При нито един от пациентите не са наблюдавани раневи инфекции или други локални инфекциозни усложнения. Тези резултати свидетелстват за благоприятно непосредствено следоперативно протичане и добра поносимост на оперативното лечение в изследваната група.

Придружаващо заболяване	N=10 общ брой пациенти
Артериална хипертония	6
Исхемична болест на сърцето	2
Пристъпно предсърдно мъждене Астма Захарен диабет тип 2	2 1 3
Болест на Паркисон	1
Варикоза на долни крайници	1
Витилиго	1
Подагра	2
Карцином на простата	2
Без придружаващи заболявания	3

Таблица 4. Разпределение на пациентите в зависимост от придружаващите заболявания

Дискусия: Едновременното извършване на реконструктивна хирургия на коремната стена и колоректална хирургична интервенция представлява терапевтичен подход, по отношение на който съществуват неубедителни доказателства в литературата. (Benlice et al 2015, DeLong et al 2024) Въпреки това, рисковете, свързани с извършването на тази комбинирана хирургична интервенция, включват риска от инфекция, другите следоперативните усложнения (включително дехисценция на анастомозата), периоперативна смъртност и рецидив на херния̀та (Baastrup et al 2019, Oma et al 2021). Важни, макар и все още подлежащи на дискусия съображения включват употребата на платно в пластиката при чисто-контаминирано поле и безопасността на мултиорганните операции, свързани с удължена продължителност на операцията и постоперативен период с висок риск от усложнения. Малко на брой статии, свързани с чревно-асоциирани инфекции на платното или чревни усложнения, са публикувани при пациенти с комбинирана лапароскопска дебелочревна резекция и лапароскопско възстановяване на ингвинална херния- трансабдоминално преперитонеално (Tamme et al, 2003). Suzuki et al описват клиничен случай на пациент с ректален карцином и лява ингвинална херния, при който е направена екстракорпорална колоректална анастомоза със стаплер през разрез на ляв ингвинален канал при направена херниотомия и след това е направена пластика на левия ингвинален канал (Suzuki et al, 2011). В литературата се описва и друг клинични случай- дясна ингвинална херния с карцином на colon sigmoideum, като процедурата е извършена роботизирано-TAPP с поставяне на полипропиленово платно и сигмоидектомия. (Galiana-Montiel, 2024) Обсъжда се и възможността за поставяне на биологични платна . Биологичните платна се характеризират с по-слабо изразен възпалителен отговор от страна на организма, което ги прави подходящи при използване на високорискови пациенти (Sawyer et al, 2021; Najm et al, 2023) . Verdaguer-Tremolosa M. et al провеждат проучване,

Copyright: © 2026 (CC BY 4.0) by the authors.

при което анализират оперирани от инцизионна херния пациенти в периода 2012-2022. Основна цел на проучването е следоперативното усложнение инфекция на хирургичната рана, вторични цели са Clavien-Dindo класификацията, периоперативната смъртност и рецидив на херниите. В проучването са анализирани общо 7783 пациенти, от които 256 са с едновременна колоректална операция и пластика на предна коремна стена. Установяват по-висок риск от инфекции на хирургичната рана на пациентите с комбинирана операция в сравнение с пациентите оперирани от пластика на предна коремна стена (58,8% vs 30,7%), без разлика по отношение на рецидив на инцизионните хернии. Въпреки това авторите подчертават, че при правилно подбрани пациенти и при наличие на необходимия хирургичен опит на екипа особено на оператора едномоментното комбинирано лечение може да доведе до задоволителни резултати. (Verdaguer-Tremolosa et al 2024). Нивото на доказателственост е трето ниво (III). Benlice et al провеждат проучване в периода 2005-2010 на оперирани пациенти с пластика на предна коремна стена и чревна резекция, като пациентите са разделени на две групи- едната група е пластика без платно, другата група- пластика с платно. Установяват, че пластиката на предна коремна стена с платно не увеличава 30-дневната морталност, медицинската и хирургична морбидност. (Benlice et al 2015). Нивото на доказателственост е трето ниво (III). Сложен остава въпросът за едновременното лечение на колоректалния карцином и хернията на предната коремна стена. Основният проблем при тази комбинация е потенциално контаминираното оперативно поле и рискът от инфекция на протезния материал при извършване на херниопластика с поставяне на протезна мрежа.

Hye Jin Kim et al са направили проучване в периода 1996-2010, в което са селектирани общо 1657 пациенти, от които 93 пациенти са с комбинирани мултиорганни лапароскопски резекции. Стигат до извода, че средното оперативно време е значително по-дълго на групата с комбинирани резекции в сравнение с групата с некомбинирани резекции – 228,1 мин vs 178 мин. Няма съществена разлика в постоперативния болничен престой 7,9 дни на групата с некомбинирани резекции vs 8,8 дни на групата с комбинирани резекции. (Kim HJ et al, 2012). Нивото на доказателственост на проучването е четвърто ниво (IV). Xianda Chi et al са направили проучване на оперирани пациенти от колоректален карцином и пациенти с асимптоматична холелитиаза. От общо 134 пациенти 89 пациенти са с колоректална операция и 45 пациенти са с колоректална операция и холецистектомия. При проследяване за период от две години има данни за билиарни усложнения при 11 от пациентите от първата група, които не са имали холецистектомия, в другата група броя пациенти с билиарни усложнения е 0. Те са стигнали до извода, че едновременната холецистектомия по време на планова хирургична интервенция по повод колоректален карцином не увеличава хирургичната заболеваемост, но води до намаляване на дългосрочната честота на усложненията, свързани с жлъчнокаменната болест. Анализът показва, че женският пол, напредналата възраст и наличието на множество малки конкременти в жлъчния мехур са значимо свързани с повишен риск от развитие на дългосрочни билиарни усложнения (Chi X et al, 2024). Нивото на доказателственост на проучването е трето ниво (III) Ayub Ansari et al публикуват клиничен случай на пациент с едномоментна с единичен порт лапароскопска холецистектомия и лапароскопска дясна хемиколектомия, постоперативен период, протекъл без усложнения. (Ansari et al, 2024). Метаанализ от Georgios Polychronidis et al при пациенти

Copyright: © 2026 (CC BY 4.0) by the authors.

с асимптоматична холелитиаза установява повишен риск от развитие на колоректален карцином в проксималния колон (caecum, colon ascendens) (Polychronidis et al, 2023). Нивото на доказателственост на метаанализа е първо ниво (I). Наличието на ингвинална херния се асоциира с по-висока вероятност за диагностициране на карцином на дебелото черво, поради което се препоръчва извършването на колоноскопско изследване преди осъществяването на хирургичната интервенция. Направен е систематичен обзор и метаанализ, които показват, че не съществува съществена разлика в честотата на карцинома на дебелото черво и/или на колоректалните полипи при пациентите с ингвинална херния в сравнение с пациентите без ингвинална херния (Narayanan et al, 2022). Нивото на доказателственост е първо ниво (I). Направено е друго проучване, което проверява дали честотата на премалигнените и/или малигнените лезии на дебелото черво е по-висока при пациентите с ингвинална херния в сравнение с общата популация. Стига се до извода, че няма съществена разлика в честотата на тумор на дебелото черво при пациенти с ингвинална херния в сравнение с общата популация. (Gerson et al, 2001). Нивото на доказателственост на проучването е трето ниво (III).
Наличните литературни данни и резултатите от настоящото проучване подкрепят концепцията, че едномоментното комбинирано минимално инвазивно лечение е приложима стратегия при селектирана група от пациенти с колоректален карцином и съпътстваща херния на предната коремна стена и/или хроничен калкулозен холецистит. Благоприятният следоперативен период на пациентите в нашата серия, включително липсата на периоперативна и ранна смъртност и липсата на раневи инфекции, е окуражаващо. Въпреки това тези резултати следва да бъдат интерпретирани предпазливо предвид ограничения брой пациенти и необходимостта от по-продължително проследяване. Допълнителни по-широко мащабни проучвания биха могли да определят по-точно критериите за подбор на пациентите и мястото на едномоментната минимално инвазивна хирургия в съвременното комплексно лечение на тази група пациенти.
Заключение: В заключение, едномоментното комбинирано минимално инвазивно хирургично лечение при пациенти с колоректален карцином и съпътстващи хернии на предната коремна стена и/или хроничен калкулозен холецистит представлява приложим и перспективен терапевтичен подход. Комбинирането на хирургичните интервенции в рамките на една оперативна процедура позволява едновременно лечение на няколко хирургични заболявания, като същевременно ограничава необходимостта от повторна хоспитализация и анестезия. Минимално инвазивният хирургичен подход може да допринесе за по-бързо следоперативно възстановяване, по-кратък болничен престой и намаляване на оперативната травма. При правилен подбор на пациентите този подход може да бъде безопасна и ефективна алтернатива на комплексното хирургично лечение.

Copyright: © 2026 (CC BY 4.0) by the authors.

Библиография:

Roshandel G, Ghasemi-Kebria F, Malekzadeh R (2024). Colorectal Cancer: Epidemiology, Risk Factors, and Prevention. Cancers (Basel). 16(8):1530. doi: 10.3390/cancers16081530. PMID: 38672612; PMCID: PMC11049480. https://doi.org/10.3390/cancers16081530

Wang Z (2021). Colonic J-pouch versus side-to-end anastomosis for rectal cancer: a systematic review and meta-analysis of randomized controlled trials. BioMed Central Surgery. 21(1):331. doi: 10.1186/s12893-021-01313-0. PMID: 34419022; PMCID: PMC8379825. https://doi.org/10.1186/s12893-021-01313-0

DeLong CG, Crowell KT, Liu AT, Deutsch MJ, Scow JS, Pauli EM et al (2024) Staged abdominal wall reconstruction in the setting of complex gastrointestinal reconstruction. Hernia 28(1):97– 107. https://doi.org/10.1007/s10029-023-02856-2

Benlice C, Gorgun E, Aytac E, Ozuner G, Remzi FH (2015) Mesh herniorrhaphy with simultaneous colorectal surgery: a casematched study from the American College of Surgeons National Surgical Quality Improvement Program. Am J Surg 210(4):766– 771. https://doi.org/10.1016/j.amjsurg.2015.04.018

Baastrup NN, Hartwig MFS, Krarup PM, Jorgensen LN, Jensen KK (2019) Anastomotic leakage after stoma reversal combined with incisional hernia repair. World J Surg 43(4):988–997. https://doi.org/10.1007/s00268-018-4866-5

Oma E, Baastrup NN, Jensen KK (2021) Should simultaneous stoma closure and incisional hernia repair be avoided? Hernia 25(3):649–654. https://doi.org/10.1007/s10029-020-02312-5

Verdaguer-Tremolosa M, Rodrigues-Gonçalves V, Martínez-López MP, Sánchez-García JL, López-Cano M; in representation of EVEREG group (2024). Simultaneous incisional hernia repair and colorectal surgery: one or two-step procedure? Hernia. 28(6):2321-2332. PMID: 39327390; PMCID: PMC11530480. https://doi.org/10.1007/s10029-024-03164-z

Benlice C, Gorgun E, Aytac E, Ozuner G, Remzi FH. (2015) Mesh herniorrhaphy with simultaneous colorectal surgery: a case-matched study from the American College of Surgeons National Surgical Quality Improvement Program. Am J Surg. 210(4):766-71. PMID:26145387. https://doi.org/10.1016/j.amjsurg.2015.04.018

Veldkamp R, Kuhry E, Hop WC, Jeekel J, Kazemier G, Bonjer HJ et al; Colon cancer Laparoscopic or Open Resection Study Group (COLOR) (2005). Laparoscopic surgery versus open surgery for colon cancer: short-term outcomes of a randomised trial. Lancet Oncol. 6(7):477-84. PMID: 15992696 https://doi.org/10.1016/s1470-2045(05)70221-7

Guillou PJ, Quirke P, Thorpe H, Walker J, Jayne DG, Smith AM et al; MRC CLASICC trial group (2005). Short-term endpoints of conventional versus laparoscopic-assisted surgery in patients with colorectal cancer (MRC CLASICC trial): multicentre, randomised controlled trial. Lancet. 365(9472):1718-26. PMID: 15894098. https://doi.org/10.1016/s0140-6736(05)66545-2

Lacy AM, Delgado S, Castells A, Prins HA, Arroyo V, Ibarzabal A et al (2008). The long-term results of a randomized clinical trial of laparoscopy-assisted versus open surgery for colon cancer. Ann Surg. 248(1):1-7. PMID: 18580199. https://doi.org/10.1097/sla.0b013e31816a9d65

Copyright: © 2026 (CC BY 4.0) by the authors.

Kim HJ, Choi GS, Park JS, Park SY, Jun SH (2012). Simultaneous laparoscopic multi-organ resection combined with colorectal cancer: comparison with non-combined surgery. World J Gastroenterol. 18(8):806-13. doi: 10.3748/wjg.v18.i8.806. PMID: 22371641; PMCID: PMC3286144. https://doi.org/10.3748/wjg.v18.i8.806

Chi X, Li X, Wang F, Huang P, Liu J (2024). Simultaneous cholecystectomy for asymptomatic gallstones during elective colorectal cancer surgery. J Gastrointest Surg. 28(5):656-661. PMID: 38704202. https://doi.org/10.1016/j.gassur.2024.02.007

Ansari A, Yoo S, Thahab A, Li FM, Nguyen HT (2024). Single-Incision Combined Laparoscopic Right Hemicolectomy and Cholecystectomy: A Case Report. Cureus. 16(10):e71083. PMID: 39525168; PMCID: PMC11543372. https://doi.org/10.7759/cureus.71083

Chiong C, Cox MR, Eslick GD (2012). Gallstone disease is associated with rectal cancer: a meta-analysis. Scand J Gastroenterol. 47(5):553-64. PMID: 22369489. https://doi.org/10.3109/00365521.2012.660538

Polychronidis G, Siddiqi H, Ali Ahmed F, Papatheodorou S, Giovannucci EL, Song M (2023). Association of gallstone disease with risk of colorectal cancer: a systematic review and meta-analysis of observational studies. Int J Epidemiol. 52(5):1424-1434. https://doi.org/10.1093/ije/dyad042

Juhasz ES, Wolff BG, Meagher AP, Kluiber RM, Weaver AL, van Heerden JA (1994). Incidental cholecystectomy during colorectal surgery. Ann Surg.219(5):467-72; discussion 472-4. PMID: 8185397; PMCID: PMC1243170. https://doi.org/10.1097/00000658-199405000-00004

Tamme C, Scheidbach H, Hampe C, Schneider C, Köckerling F (2003). Totally extraperitoneal endoscopic inguinal hernia repair (TEP). Surg Endosc. 17(2):190-5. PMID: 12457220. https://doi.org/10.1007/s00464-002-8905-8

Suzuki T, Kawahara H, Iida N, Naruse M, Misawa T, Yanaga K (2011). Anastomosis Procedure through an Inguinal Hernia Incision in Simultaneous Laparoscopic Anterior Resection and Inguinal Hernia Repair. J Surg Tech Case Rep. 3(1):31-3. PMID: 22022651; PMCID: PMC3192511. https://doi.org/10.4103/2006-8808.78468

Sawyer M, Ferzoco S, DeNoto G 3rd (2021). A Polymer-Biologic Hybrid Hernia Construct: Review of Data and Early Experiences. Polymers (Basel). 13(12):1928. PMID: 34200591; PMCID: PMC8228560. https://doi.org/10.3390/polym13121928

Najm A, Niculescu AG, Gaspar BS, Grumezescu AM, Beuran M (2023). A Review of Abdominal Meshes for Hernia Repair-Current Status and Emerging Solutions. Materials (Basel). 16(22):7124. PMID: 38005054; PMCID: PMC10672379. https://doi.org/10.3390/ma16227124

Narayanan S, Kumar A, Reljic T, Blonski W (2022). Is inguinal hernia associated with an increased risk of colon cancer? A systematic review and meta-analysis. Int J Colorectal Dis. 37(5):1209-1214. PMID: 35487979. https://doi.org/10.1007/s00384-022-04168-w

Gerson LB, Triadafilopoulos G. (2001) Is colorectal cancer screening necessary in the preoperative assessment of inguinal herniorrhaphy? A case-control study. Am J Gastroenterol. 96(6):1914-7. PMID: 11419848. https://doi.org/10.1111/j.1572-0241.2001.03786.x

C Galiana-Montiel (2024), RIGHT INGUINOSCROTAL HERNIA WITH IRREDUCIBLE SIGMOID NEOPLASM: ONCOLOGICAL RESECTION AND CONCOMITANT COMPLEX ROBOTIC HERNIA REPAIR, BJS, Volume 111, Issue Supplement_5, May 2024, znae122.153, https://doi.org/10.1093/bjs/znae122.153

Copyright: © 2026 (CC BY 4.0) by the authors.

КИСТА НА КАНАЛА НА НУК- ДОКЛАД НА КЛИНИЧЕН СЛУЧАЙ.

ЕЛ. СТОЯНОВА, Д. РУСЕНОВ, Д. ПЕНЧЕВ, Г. ЧЕНГАЛОВА, К. ДРАГАНОВ

Ел. Стоянова, Д. Русенов, Д. Пенчев, Г. Ченгалова, К. Драганов
Аджибадем Сити Клиник УМБАЛ Токуда, Клиника по чернодробна, жлъчна, панкреатична и обща хирургия
E-mail: chengalova@yahoo.com

Keywords: киста на Нук; киста на канала на Нук; хидроцеле; херния; канал на Нук;

Увод: Женското хидроцеле, а именно киста на канала на Нук, е изключително рядко заболяване, което не се среща често, особено при възрастни. Произходът на това заболяване е патология по време на ембриогенезата. Клинично се проявява като подуване в слабинната или гениталната област , което довежда до разнообразни диференциални диагнози.
Представяне на клиничен случай: Представяме случай на киста на канала на Нук при 46-годишна жена, която е с болезнено подуване в дясна ингвинална област. Освен това направихме преглед на наличната литература. Този преглед дава общ преглед на анатомията, патологията, диагностиката и лечението на кистата на канала на Нук. Целта на този преглед е не само да направи общ преглед, но и да насочи вниманието при диагностиката и лечението на кистата на канала на Нук .
Дискусия: Хидроцеле при млади жени е много рядко заболяване и се среща още по-рядко при възрастни жени. Поради неговата рядкост, е важно да се повиши осведомеността на клиницистите, включително хирурзите и рентгенолозите, относно наличието на канала на Нук, както и относно възможността за женско хидроцеле. Първоначално в много от докладваните случаи в литературата погрешно е било диагностицирано, че е ингвинална херния, което е най-честата диференциална диагноза на кистата на канала на Нук. Най-точният метод за диагностициране е чрез ЯМР , като по този начин може да се изясни анатомичното състояние и да се определи диагнозата киста на канала на Нук.
Заключение: В наличната литература са публикувани само няколко съобщения за кисти на канала на Нук след откриването им . Въпреки това, през последните години броят на публикуваните случаи по тази тема се е увеличил значително. Една от възможните причини е подобряването на методите за образна диагностика, което позволява по-добър преглед на тази аномалия и нейните анатомични характеристики.

Copyright: © 2026 (CC BY 4.0) by the authors.

CYST OF THE NUCK'S DUCT—A CASE REPORT

El. Stoyanova, D. Russenov, D. Penchev, G. Chengalova, K. Draganov
Acibadem City Clinic, Tokuda University Hospital, Department of Hepatic, Biliary, Pancreatic, and General Surgery
E-mail: chengalova@yahoo.com

Keywords: : Nuck's cyst; Nuck's duct cyst; hydrocele; hernia; Nuck's duct;

Introduction: Female hydrocele, specifically a Nuck's duct cyst, is an extremely rare condition that is not commonly encountered, especially in adults. The origin of this condition lies in a pathological process during embryogenesis. Clinically, it presents as a swelling in the inguinal or genital region, leading to a variety of differential diagnoses.
Case Report: We present a case of a Nuck's duct cyst in a 46-year-old woman who presented with a painful swelling in the right inguinal region. In addition, we conducted a review of the available literature. This review provides an overview of the anatomy, pathology, diagnosis, and treatment of a Nuck's duct cyst. The aim of this review is not only to provide a general overview but also to highlight key considerations in the diagnosis and treatment of a Nuck's duct cyst.
Discussion: Hydrocele in young women is a very rare condition and is even rarer in older women. Due to its rarity, it is important to raise awareness among clinicians, including surgeons and radiologists, regarding the presence of the Nuck's duct as well as the possibility of a female hydrocele. Initially, in many of the cases reported in the literature, the condition was misdiagnosed as an inguinal hernia, which is the most common differential diagnosis for a Nuck's duct cyst. The most accurate diagnostic method is MRI, which clarifies the anatomical findings and confirms the diagnosis of a Nuck's duct cyst.
Conclusion: Only a few reports on Nuck's duct cysts have been published in the available literature following their discovery. However, in recent years, the number of published cases on this topic has increased significantly. One possible reason is the improvement in imaging methods, which allows for a better assessment of this anomaly and its anatomical characteristics

Увод: Кистата на канала на Нук е рядко заболяване при момичета. Обикновено срещащо се при деца, но също и при възрастни жени. Причинява се от непълна облитерация на канала на Нук, който е женският еквивалент на мъжкия processus vaginalis. Разпространява се пред кръглият лигамент на матката. Обикновено канала облитерира напълно преди раждането. Ако по хода на канала на Нук остане кухина, тя може да се запълни с течност и да образува „хидроцеле".Поради своята рядкост, кистата на канала на Нук често се диагностицира погрешно. Първият описан случай на дефект в канала на Нук датира от 1691 г. от Антон Нук и се дължи на незатварянето на канала след раждането или през първата година от живота на детето .
Представяне на клиничен случай: Представяме случай на киста на канала на Нук при 46-годишна жена, която е с болезнено подуване в дясна ингвинална област. Освен това направихме преглед на наличната литература. Този преглед дава общ преглед на анатомията, патологията, диагностиката и лечението на кистата на канала на Нук. Целта на този преглед е не само да направи общ преглед, но и да насочи вниманието при диагностиката и лечението на кистата на канала на Нук . Поради изключително рядко срещано заболяване, проведохме преглед на литературата, за да разберем анатомич-

Copyright: © 2026 (CC BY 4.0) by the authors.

ния контекст, диагностиката и методите на лечение, за да подчертаем най-добрите практики в диагностиката и лечението. За търсене и идентифициране на включената литература бяха използвани следните бази данни: PubMed, Google Scholar и MEDLINE.
46-годишна пациентка е насочена към хирургичното отделение поради болка и подутина в дясната слабина, със съмнение за ингвинална херния. Пациентката е с тези оплаквания от няколко месеца. При физикален преглед е установен дефект на коремната стена н ингвиналната област. Ултразвуковото изследване показва хипоехогенна кистозна формация, произхождаща от кръглия лигамент на матката в дясната ингвинална област, без съдов кръвоток или перисталтика.. Направена е магнитно-резонансна томография (ЯМР)- дясна ингвинална област се установява формация с размери 2/2см ингвинално, с характеристика на ингвинална област проведен ЯМР-Необлитериран канал на Nuck вдясно с наличие на малка киста. Няма данни за проминиране на интраабдоминално съдържимо по хода на канала. Интраоперативно се установява киста, между външния коремен кос мускул и десния ингвинален лигамент. Кистата е дисектирана от кръглия лигамент, последвано от лигиране и пълно отстраняване. Дефектът на вътрешния ингвинален пръстен е възстанове без използване на платно. Хистологичната интервенция потвърждава диагнозата киста на канала на Нук. (снимка 1,2,3)



снимка1

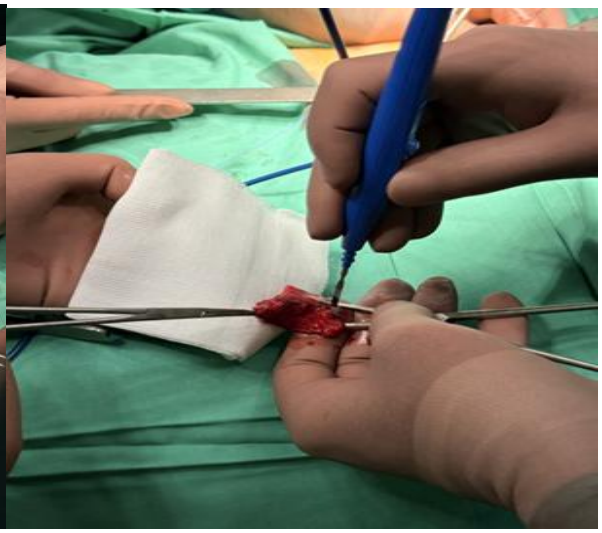

снимка2

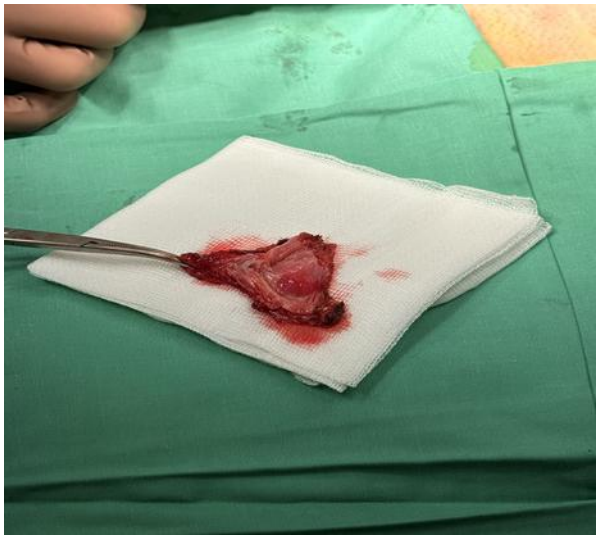

Снимка3

Copyright: © 2026 (CC BY 4.0) by the authors.

През 1691 г. Антон Нук, холандски анатом, е първият, който описва канала на Нук . Каналът на Нук е женският еквивалент на processus vaginalis при мъжете, който обикновено облитерира през първата година от живота. Състои се от перитонеума, който е прикрепен към матката чрез кръглия лигамент и продължава през ингвиналния пръстен покрай кръглия лигамент в големите срамни устни . Обикновено горната част на този отвор обтурира по време на или непосредствено преди раждането и изчезва през първата година от живота. В редки случаи това обтуриране не е успешно, което води до персистиране на канала на Нук , което може да причини образуването на женско хидроцеле, а именно киста на канала на Нук .

Патология
По време на феталното развитие на мъжкия плод, тестисът се спуска по губернакулума през ингвиналния канал и в скротума. Тестисът е обвит в торбовидно продължение на перитонеума, известно като processus vaginalis. Когато тестисът се приземи в скроталната торбичка, processus vaginalis се затваря. Същата еволюция на париеталния перитонеум се случва и при жените по кръглия лигамент, през ингвиналния пръстен и в ингвиналния канал. Частта от processus vaginalis в ингвиналния канал при жените се нарича „канал на Нук". Ако processus vaginalis не се затвори, това се нарича отворен processus vaginalis. Ако отвореният processus vaginalis е малък и позволява само преминаването на течност, състоянието ще доведе до натрупване на перитонеална течност или (комуникираща) хидроцеле. Ако отвореният processus vaginalis е по-голям и позволява на коремните органи да се изпъкнат, състоянието се нарича херния.

Разпространение
Според съществуващата литература, само няколко публикации съобщават за разпространението на кистата на канала на Нук при деца. Paparella et al. описват разпространение от 0,74% при 353 пациенти на възраст 1—14 години

Класификация
Често използваната класификация е разработена от Counseller и Black, които класифицират кистите на канала на Нук в три различни типа. Най-разпространеният тип образува хидроцеле по кръглия лигамент без никаква комуникация с перитонеалната кухина. Вторият тип комуникира с перитонеалната кухина, а третият, тип „пясъчен часовник", е стеснен от ингвиналния пръстен, при което едната част комуникира с перитонеалната кухина, а другата не. През 2021 г. Wang et al. публикува скорошна класификация, която подразделя кистата на канала на Nuck на четири групи според анатомичното ѝ положение. Тип A е разположен подкожно над ингвиналния канал, Тип B е разположен вътре в ингвиналния канал, Тип C е ограничен до вътрешния ингвинален пръстен, а Тип D се простира от вътрешния ингвинален пръстен до ингвиналния канал или подкожно.

Клинична картина и диагностични методи
Клиничната картина на киста на канала на Nuck показва ингвинално или генитално, подуване.
Най-важната диференциална диагноза на кистата на канала на Нук е ингвиналната херния, с която тя често първоначално се бърка. Съвместното съществуване на

Copyright: © 2026 (CC BY 4.0) by the authors.

ингвинална херния се съобщава при до 40% от пациентите с киста на канала на Нук, което прави диагнозата още по-трудна. Хидроцеле, които се простират до вулвата, първоначално могат да бъдат сбъркани с бартолинови кисти. Други диференциални диагнози за кистата на канала на Нук са лимфаденопатия, абсцеси, ендометриоза на кръглите връзки, ганглийни кисти, варикозност на кръглите връзки и други съдови заболявания или неоплазми като липоми или лейомиоми .

Образна диагностика
При ултразвук може да се открие анехогенна или хипоехогенна лезия. Компютърната томография (КТ) показва кистата на канала на Нук като хомогенна, изпълнена с течност по протежение на кръглия лигамент. При магнитно-резонансна томография (ЯМР) тя се показва като тънкостенна лезия, която изглежда хипоинтензивна.

Лечение
Поради изключителната рядкост на кисти на канала на Нук, все още не съществува стандартна терапевтична процедура. Въпреки че в литературата се съобщава за консервативни терапевтични възможности, като аспирация или склеротерапия на женски хидроцеле, хирургичното лечение се препоръчва, като лечение по избор. Въз основа на нашите литературни изследвания, има само няколко доклада за хирургични подходи. Въпреки това, поради рядкостта на кистите на канала на Нък, към днешна дата няма определен стандартен метод за интервенция. Според нас, хирургичният подход трябва да се адаптира въз основа на вида на кистата на канала на Нук, анатомичните условия и опита на хирурга. Последните терапевтични подходи разглеждат лапароскопската интервенция за лечение на женски хидроцеле. По-специално, трансабдоминалната преперитонеална (TAPP) и тотално екстраперитонеалната (TEP) техники се считат за популярни лапароскопски методи, които могат да се използват и при лечението на киста на канала на Нук . Лапароскопията може да се използва не само като вариант за лечение, но и като допълнителен диагностичен метод за определяне на хидроцеле и анатомични състояния. В сравнение с TEP, TAPP има по-добър диагностичен потенциал, поради подобреното изобразяване на коремната кухина, нейните анатомични вариации и самото хидроцеле. Въпреки това, понякога сложни анатомични условия могат да попречат на лапароскопската реконструкция, което изисква преминаване към традиционна отворена предна хирургия.

Дискусия: Хидроцеле при млади жени е много рядко заболяване и се среща още по-рядко при възрастни жени. Поради неговата рядкост, е важно да се повиши осведомеността на клиницистите, включително хирурзите и рентгенолозите, относно наличието на канала на Нук, както и относно възможността за женско хидроцеле. Основният симптом на кистата на канала на Нук е подуване в слабините или големите срамни устни. Първоначално в много от докладваните случаи в литературата погрешно е било диагностицирано, че е ингвинална херния, което е най-честата диференциална диагноза на кистата на канала на Нук. Най-точният метод за диагностициране е чрез ЯМР , като по този начин може да се изясни анатомичното състояние и да се определи диагнозата киста на канала на Нук. Лечението по избор е хирургично отстраняване на кистата. Поради рядкостта на кистите на канала на Нък, към днешна дата няма определен стандартен метод за интервенция. Според нас, хирургичният подход

Copyright: © 2026 (CC BY 4.0) by the authors.

трябва да бъде адаптиран въз основа на вида на кистата на канала на Нук, анатомичните условия и опита на хирурга.

Заключение: Кистата на канала на Нук при възрастни жени е изключително рядко заболяване. Ако човек е наясно с нейното съществуване, тя може лесно да бъде диагностицирана с помощта на съвременни диагностични методи и лекувана с адекватни хирургични подходи. Кистата на канала на Нук винаги трябва да се разглежда като възможна причина при съмнение за ингвинални и генитални отоци при жените. В наличната литература са публикувани само няколко съобщения за кисти на канала на Нук след откриването им . Въпреки това, през последните години броят на публикуваните случаи по тази тема се е увеличил значително. Една от възможните причини е подобряването на методите за образна диагностика, което позволява по-добър преглед на тази аномалия и нейните анатомични характеристики.

Библиография

1. Kohlhauser.M , Vinzent Pirsch.J , Maier.T, Viertler.C, Feger R. The Cyst of the Canal of Nuck: Anatomy, Diagnostic and Treatment of a Very Rare Diagnosis—A Case Report of an Adult Woman and Narrative Review of the Literature. A case report and systematic review. Biomed. Rep. 2020, 12, 333−338.
2.Fikatas, P.; Megas, I.F.; Mantouvalou, K.; Alkatout, I.; Chopra, S.S.; Biebl, M.; Pratschke, J.; Raakow, J. Hydroceles of the canal of nuck in adults—Diagnostic, treatment and results of a rare condition in females. J. Clin. Med. 2020, 9, 4026.
3.Nasser, H.; King, M.; Rosenberg, H.K.; Rosen, A.; Wilck, E.; Simpson, W.L. Anatomy and pathology of the canal of Nuck. Clin. Imaging 2018, 51, 83−92.
4.Holley, A. Pathologies of the canal of Nuck. Sonography 2018,5, 29−35.
5.Okoshi, K.; Mizumoto, M.; Kinoshita, K. Endometriosis-associated hydrocele of the canal of Nuck with immunohistochemical confirmation: A case report. J. Med. Case Rep. 2017, 11, 354.
6. Jasser.R, Yassine.K, Ghazi.L, Hazem.A ,Mahdi. B, Hassen,T. International Journal of Surgery Case Reports. Volume 133,August 2025, 111568

Copyright: © 2026 (CC BY 4.0) by the authors.

ХИРУРГИЧНА НАМЕСА, УСЛОЖНЕНИЯ И ОТГОВОРНОСТ: ГРАНИЦАТА НА ПРОТИВОПРАВНОСТТА ПРИ ХИРУРГИЧНИ ИНТЕРВЕНЦИИ.

МАРИЯ ПЕТРОВА

Настоящата статия изследва предпоставките за правомерност на хирургичната намеса и критериите за разграничаване между допустимо следоперативно усложнение, медицинска грешка и юридическа отговорност. Анализът е изграден върху разбирането, че хирургичната намеса представлява допустимо засягане на телесния интегритет само при наличие на медицинска индикация и легитимна лечебна цел, индивидуална оценка на рисковете и противопоказанията, валидно информирано съгласие и съблюдаване на дължимия професионален и организационен стандарт. Българското здравно законодателство изисква своевременна и разбираема информация относно диагнозата, характера и целите на лечението, алтернативите, прогнозата, рисковете и последиците от отказа; при хирургични и други рискови методи информацията и съгласието се предоставят в писмена форма.
Разглеждат се съдържанието и границите на информираното съгласие, значението на правото на отказ и изключенията при непосредствено застрашен живот. Обосновава се тезата, че неблагоприятният изход от операция не установява сам по себе си противоправност: усложнението може да бъде присъщ и непредотвратим риск при правилно проведено лечение, докато медицинската грешка предполага конкретно отклонение от дължимата грижа. Статията анализира и предпоставките за гражданска и наказателна отговорност, като поставя акцент върху доказването на причинната връзка между конкретния професионален или организационен пропуск и конкретната вреда. Специално внимание се отделя на функцията на съдебномедицинската експертиза, възможностите за допълнително и повторно заключение и задължението на съда да оценява експертното мнение наред с останалите доказателства.

Цел на изследването

Целта на настоящото изследване е да се изясни границата на противоправността при хирургична намеса чрез анализ на взаимната обусловеност между медицинската индикация, противопоказанията, информираното съгласие, професионалния и организационния стандарт на грижа и доказването на причинната връзка при настъпила вреда.

Изследователски въпроси

1. Кои са необходимите предпоставки, за да бъде хирургичната намеса правомерна?
2. Как се съотнасят медицинската индикация, легитимната лечебна цел и индивидуалната оценка на противопоказанията при преценката за допустимост на операцията?
3. Какво е съдържанието и правното значение на информираното съгласие при хирургична намеса и в кои случаи то може да бъде заместено или ограничено по закон?
4. По какви критерии се разграничават следоперативното усложнение и медицинската грешка?
5. Кога отклонението от професионалния или организационния стандарт на грижа преминава в противоправно поведение?

Copyright: © 2026 (CC BY 4.0) by the authors.

6. Какви предпоставки следва да бъдат доказани, за да възникне гражданска или наказателна отговорност при неблагоприятен резултат след операция?
7. Как се установява причинната връзка между конкретен пропуск в хирургичното лечение и конкретната настъпила вреда?
8. Каква е ролята на съдебномедицинската експертиза при изясняване на медицинските факти и при оценката на противоречиви експертни заключения?

Обект на изследването

Обект на изследването е правната уредба и практическото приложение на отговорността при неблагоприятен резултат вследствие на хирургична намеса. В този обект се включват отношенията между пациента, медицинския екип, лечебното заведение и държавата във връзка със защитата на телесния интегритет, пациентската автономия и дължимата хирургична грижа.

Предмет на изследването

Предмет на изследването са критериите, по които се определя границата на противоправността при хирургична намеса: наличието на медицинска индикация и легитимна цел; оценката на противопоказанията и риска; информираното съгласие; професионалният и организационният стандарт на грижа; разграничението между следоперативно усложнение и медицинска грешка; както и доказването на причинната връзка и формите на юридическа отговорност. Законът за здравето урежда информацията и съгласието на пациента, включително писмената форма при хирургични и други рискови методи.

Методология на изследването

Изследването използва **нормативно-догматичен метод**, чрез който се анализират относимите разпоредби на Закона за здравето, Закона за задълженията и договорите, Наказателния кодекс и Гражданския процесуален кодекс. Нормативният анализ се допълва от:

- **систематично тълкуване** — за изясняване на връзката между телесния интегритет, информираното съгласие, професионалната грижа и отговорността;
- **логико-правен анализ** — за разграничаване на усложнение, медицинска грешка, деликт и престъпление;
- **анализ на съдебна практика и правна литература** — за установяване на приложимите критерии при причинната връзка, доказването и оценката на съдебномедицинските експертизи;
- **казуистичен метод** — за приложение на правните критерии към типични хипотези на хирургична намеса и следоперативен неблагоприятен резултат;
- **сравнителен анализ на експертни заключения** — за откроряване на изискванията за пълнота, яснота и обоснованост на съдебномедицинската експертиза.

Методологията не цели медицинска оценка на конкретен случай, а правен анализ на условията, при които неблагоприятният хирургичен резултат може да придобие значение за гражданска, наказателна, дисциплинарна или административна отговорност.

Ключови думи: хирургична намеса; телесен интегритет; информирано съгласие; медицинска индикация; противопоказания; противоправност; медицинска грешка; следоперативно усложнение; причинна връзка; гражданска отговорност; наказателна отговорност; съдебномедицинска експертиза.

Copyright: © 2026 (CC BY 4.0) by the authors.

XIII. ДЕТСКА ХИРУРГИЯ

Copyright: © 2026 (CC BY 4.0) by the authors.

РАЗВИТИЕ НА ДЕТСКАТА ХИРУРГИЯ В БЪЛГАРИЯ – МИНАЛО И НАСТОЯЩЕ. О. БРАНКОВ

О. Бранков[1]
[1] *Детска болница „Света Анастасия", Бургас*

Началото поставя знаменитият хирург Асен Петров, който през 1901 г. отделя стая за хирургично болни деца в първия Детски сектор към вътрешното отделение на Александровска болница. През 1918 година се учредява Медицинският факултет в София, като един от учредителите е хирургът проф. Параскев Стоянов. Между неговите сътрудници и ученици са Б. Баев, Г. Капитанов, Ю. Тошев и П. Алтънков, които по-късно поставят основите на детската хирургия в България.
До средата на 50-те години на миналия век детската хирургия е практикувана от общи хирурзи. В клиниката на проф. Г. Капитанов през 1949 г. се извършват първите специализирани операции при новородени и кърмачета по повод вродени хирургични заболявания. През 1952 г. в Катедрата по болнична хирургия към МФ – София, ръководена от проф. Стефан Димитров, се отделят 30 легла за деца с хирургични заболявания. Тази дейност се осъществява от д-р Б. Баев. Той е съавтор заедно със Ст. Димитров, Ю. Тошев и А. Аврамов на първия учебник по детска хирургия в България (1959).
През 1952 година в болницата „Н. И. Пирогов" се разкрива първото в България отделение по спешна детска коремна хирургия, ръководено от д-р Димитър Панайотов, а след 1955 година – от д-р Борис Рапонски. През 1957 г. в Катедрата по коремно-гръдна хирургия при ИСУЛ, с ръководител проф. Коста Стоянов, се обособява сектор по детска хирургия, ръководен от Димитър Арнаудов. През 1964 г. двете детски хирургични отделения в болницата „Н. И. Пирогов" се обединяват в първата многопрофилна Клиника по детска хирургия, като за тази цел от ИСУЛ идва проф. Д. Арнаудов заедно с екипа си.
През 1952 г. проф. Юрий Тошев създава детско хирургично отделение към Катедрата по пропедевтика на хирургическите болести към ВМИ – Пловдив с 40 легла, което прераства в Детска хирургическа клиника. Негови наследници са В. Ташев и Н. Чаталбашев.
Последователно в окръжните градове на България се създават специализирани отделения. Проф. Д. Арнаудов и проф. Ю. Тошев с право могат да бъдат считани за основоположниците на детската хирургия в България.

Copyright: © 2026 (CC BY 4.0) by the authors.

THE DEVELOPMENT OF PEDIATRIC SURGERY IN BULGARIA – PAST AND PRESENT

O. Brankov[1]
[1] *St. Anastasia Children's Hospital, Burgas*

The beginning was made by the distinguished surgeon Asen Petrov, who in 1901 set aside a room for children with surgical conditions in the first pediatric unit of the internal medicine department of Aleksandrovska Hospital. In 1918 the Faculty of Medicine in Sofia was founded, one of its founders being the surgeon Prof. Paraskev Stoyanov. Among his associates and pupils were B. Baev, G. Kapitanov, Yu. Toshev and P. Altankov, who later laid the foundations of pediatric surgery in Bulgaria.
Until the mid-1950s pediatric surgery was practiced by general surgeons. In the clinic of Prof. G. Kapitanov the first specialized operations in newborns and infants for congenital surgical conditions were performed in 1949. In 1952, in the Department of Hospital Surgery at the Faculty of Medicine in Sofia, headed by Prof. Stefan Dimitrov, 30 beds were set aside for children with surgical conditions. This work was carried out by Dr. B. Baev. Together with St. Dimitrov, Yu. Toshev and A. Avramov he co-authored the first textbook of pediatric surgery in Bulgaria (1959).
In 1952 the first department of emergency pediatric abdominal surgery in Bulgaria was opened at the N. I. Pirogov Hospital, headed by Dr. Dimitar Panayotov and, after 1955, by Dr. Boris Raponski. In 1957 a pediatric surgery unit was established within the Department of Abdominal and Thoracic Surgery at ISUL, headed by Prof. Kosta Stoyanov, and led by Dimitar Arnaudov. In 1964 the two pediatric surgical departments at the N. I. Pirogov Hospital were merged into the first multidisciplinary Clinic of Pediatric Surgery, for which purpose Prof. D. Arnaudov came from ISUL together with his team.
In 1952 Prof. Yuriy Toshev established a pediatric surgical department with 40 beds at the Department of Propaedeutics of Surgical Diseases of the Higher Medical Institute in Plovdiv, which grew into a Clinic of Pediatric Surgery. His successors were V. Tashev and N. Chatalbashev.
Specialized departments were successively established in the provincial towns of Bulgaria. Prof. D. Arnaudov and Prof. Yu. Toshev may rightly be considered the founders of pediatric surgery in Bulgaria.

Детската хирургия е обособена област на медицината, която обхваща диагностиката, оперативното и комплексното лечение на вродените и придобити заболявания и малформации при новородени, кърмачета, деца и юноши, както и доброкачествени и злокачествени новообразувания и спешните състояния. Спецификата на детската възраст, динамиката на растежа и развитието на детето, както и нуждата от съобразяване на лечебния подход с възрастовите особености определят детската хирургия като самостоятелна клинична дисциплина със собствена методология и специфична диагностично-лечебна дейност.
Настоящият кратък исторически очерк има за цел да проследи основните етапи в развитието на детската хирургия в България от Освобождението до наши дни, като открои водещите личности, институционалните центрове, научните школи и постиженията, определили облика на специалността през различните исторически периоди.

Copyright: © 2026 (CC BY 4.0) by the authors.

Исторически периоди

Развитието на детската хирургия в България представлява продължителен исторически процес, неразривно свързан с изграждането на националната система на здравеопазването след Освобождението през 1878 г. В своите начални етапи хирургичната помощ за деца не е обособена институционално и се осъществява преимуществено в рамките на общата хирургична практика.

Първи период: Началото - от 1878 до 1944 година

В периода до и малко след Освобождението при лечението на пациентите не се прави разлика между деца и възрастни. Началото на педиатричната специалност у нас са свързва с името на основоположника на детското здравеопазване в България *Стефан Ватев*, който създава първия детски сектор към вътрешното отделение на Александровска болница. През 1901 г. хирургът *Асен Петров* отделя стая за хирургично болни деца.

Важен етап в развитието на медицината в България е създаването на Медицинския Факултет в София през 1917 г. Един от основателите му е *проф.Параскев Стоянов,* който през 1918 г. оглавява Катедрата по хирургична пропедевтика и оперативна медицина (позната днес като Първа хирургия). В първия фундаментален български учебник по *"Обща хирургия"* (1926 – 1935) на П.Стоянов са заделени специални глави, описващи спецификата на хирургичния подход, дозирането на упойката и инструментариума при малки пациенти.

Ученици на П.Стоянов са били *Г. Капитанов, Б.Баев, Ю. Тошев, П. Алтънков, Коста Стоянов, Александър Червенаков* и други, които по-късно развиват детската хирургия в различни направления.

Втори период – от 1946 до 1989 година

Това е период на изграждане на специализирани центрове първо в София, после в цялата страна и оформяне принципите на специалността. В периода след 1960 г. започва окрупняване на центровете и развитие на специалността в другите големи градове на България.

Клиниката по пропедевтика на хирургичните болести на П.Стоянов от 1942 до 1965 г. се ръководи от *проф.Георги Капитанов*. В нея през 1949 г. е извършена първата у нас операция по повод пилоростеноза от чешките хирурзи В. Кафка и В. Тошовски от Карловския университет. Г.Капитанов прилага с успех за пръв път в България консервативно лечение на илео-цекална инвагинация чрез бариева клизма при 21 деца.

Преломен момент в установяването на специалността са 50-те години, когато със заповед на министъра на народното здраве П.Коларов през 1952 година в София и Пловдив се основават първите клинични звена по детска хирургия.

Към новосъздадената Катедра по болнична хирургия към МФ-София (известна като III хирургия, която 1972 г. се слива с II хирургия), ръководена от *проф.Стефан Димитров*, се отделя сектор от 10 легла, където се лекуват деца с хирургични заболявания. Тази дейност се осъществява от *Баю Баев* и *Стоян Попкиров*. Публикуват се трудове по проблеми на детската хирургия като пилоростеноза, Мекелов дивертикул, ехинококоза, кървене от стомашно-чревния тракт, лечение на изгарянията. Едва през 1958 година секторът се оформя като отделение по детска хирургия със завеждащ *доц.Ангел Аврамов*. Той е съавтор заедно с Ст.Димитров, Б.Баев и Ю.Тошев на първия учебник по детска хирургия в България (1959). В този колектив е работил П.Куюндерлиев.

Copyright: © 2026 (CC BY 4.0) by the authors.

През 1952 година в болницата „Н. И. Пирогов» се разкрива първото в България отделение по детска спешна коремна хирургия, ръководено от *Д.Панайотов,* а след 1955 година от д-р *Б.Рапонски*. През 1964 година се оформят две детско-хирургични отделения. Първото се ръководи от Б.Рапонски и в него са хирурзите И.Иванчев и Л.Славов с педиатър Р.Костова. Второто отделение се ръководи от *Надежда Васева* и към него работят Хр.Христов и М.Георгиева. На тази база скоро след това се разгръща многопрофилната клиника и също така университетското звено по детска хирургия. По същото време в Катедрата по коремно-гръдна хирургия при ИСУЛ, ръководена от *проф.Коста Стоянов*, 1952 *г*. се обособява сектор по детска хирургия. Първият назначен асистент в нея е *Димитър Арнаудов*. Заедно с *доц.Георги Станчев* те са пионери в лечението на вродените атрезии на жлъчните пътища. Зимата на 1957 *г*. гост на катедрата е руският хирург С.Либов, който има съществен принос за развитието на детската гръдна хирургия у нас. През 1958 година секторът прераства в отделение по детска хирургия. В 1960 *г*. е проведен основен специализиран курс към отделението. Същата година Д.Арнаудов защитава първата в България дисертация по детска хирургия "Бронхиектатичната болест и нейното лечение у децата". Така той става първия наш доцент по детска хирургия. В този период се провежда и първия в България курс за следдипломна квалификация по детска хирургия.

Пироговската школа: През 1964 *г*. двете детски хирургични отделения в болницата "Н.И.Пирогов" се обединяват в първата многопрофилна Клиника по детска хирургия, като за тази цел от ИСУЛ идва *доц.Д.Арнаудов* заедно с екипа си – Асен Димитров, Ангел Боянов, Димитър Четрафилов, Николай Минков и анестезиолога Никола Неов. В 1972 година клиниката се реорганизира в първата в България Катедра по детска хирургия, отначало към ИСУЛ, а по-късно към Научния институт по педиатрия при Медицинска академия. Катедрата е на база ИБМП "Н.И.Пирогов" и се ръководи от *проф.Д.Арнаудов*. Преподавателите от МА и научните сътрудници и ординатори от болницата „Пирогов" образуват Секция и Катедра по детска хирургия с три клиники, ръководена от *проф.Д. Арнаудов* от 1972 до 1978 година. Ръководител на първа клиника е *доц.Иван Иванчев*, а на втора – *доц.Асен Димитров*. След 1985 година трета клиника по анестезиология и реанимация се ръководена от *доц.Ана-Мария Бойчева*. От 1978 до 1991 година начело на Секцията и като ръководител на Катедрата застава *проф.Иван Иванчев***.** През този период в Секцията работят изтъкнати детски хирурзи като проф.Христо Христов, проф.Ангел Боянов, проф.Апостол Апостолов, проф.Веселина Михайлова, доц.Иван Мариновски, д.р Петър Коюндерлиев, доц.Мара Георгиева. След проф.Д.Арнаудов ръководители на Катедрата са последователно *проф.А.Боянов* и *доц.Ог.Бранков*. От 2001 година Катедрата се закрива и става Секция към МБАЛСМ «Н.И.Пирогов».

Пловдивската школа: Пловдивският медицински институт "Ив. П. Павлов" е основан през 1945 *г*. като втората голяма база на медицинското образование в България. Там през 1952 *г* се създава и другият водещ център по детска хирургия., когато *проф.Юрий Тошев*, ученик на Пражката школа, оглавява първото в България специализирано отделение към Катедрата по пропедевтика на хирургическите болести на ВМИ – Пловдив. Отделението има 40 легла, което 1973 *г*. прераства в университетска клиника по детска хирургия с ръководител *доц.Васил Ташев***.** През 1976 *г*. той защищава дисертация на тема „Атрезии на хранопровода". Сред тогавашните големи имена е това на *доц.Нисим Калев*, който извършва първата успешна операция за атрезия на хранопровода и *доц.Л.Пачеджиев (*детска урология). В.Ташев и неговият екип достигат

Copyright: © 2026 (CC BY 4.0) by the authors.

високи резултати в хирургията на вродените аномалии. За това допринася анестезиологът *доц.А.Атанасов*, чиято дисертация е първата на тема „Дихателна реанимация при оперирани новородени деца" (1979). През 1992 г.той създава към Клиниката ОДАРИЛ, което допринася за подобряване на показателите на лечебните резултати, особено в новороденската хирургия.
.В състава на клиниката през различни периоди са работили доц.Тома Христодулов, Т.Сивков, Н.Чаталбашев, П.Стефанова, Х.Зафиров, М.Караиванов, К.Вълчев, Г Велев, А. Карадимов, В.Станев.

Трети период – 1989—2025 г.
Периодът 1989—2005 *г*. може да бъде определен като **преходен етап между класическата и съвременната българска детска хирургия** на фона на промените в обществения и икономически модел на страната. Постепенното натрупване на клиничен опит, развитието на педиатрията и хирургията, усъвършенстването на анестезиологията и реанимацията, въвеждането на нови диагностични методи и оперативни техники създават са основните стълбове на този преход. Той не прекъсва създадените традиции, а ги надгражда чрез нови технологии, нови диагностични възможности и постепенно утвърждаване на мултидисциплинарния подход. Това е вследствие бързо навлизащите в световната медицина нови диагностични и лечебни технологии. За детската хирургия този период има особено значение, защото поставя началото на постепенното преминаване от традиционния модел на специализирана хирургична помощ към съвременна високотехнологична и мултидисциплинарна практика.
София: След преструктурирането на Софийския медицински факултет през 2001 година преподавателските кадри преминават на щат към Институт ≪Пирогов≫. Начело на Секцията застава *проф.А.Боянов* и след него – *проф. Мария Михова*, а обучението на студентите се поема на хоноруван принцип от Ог.Бранков. Първа клиника се ръководи от *доц. Георги Трифонов*, а Втора – от *проф.А.Апостолов*, след това *проф.Веселина Михайлова*. а началник на Клиниката по детска анестезиология и интензивно лечение – *доц.Н.Гаврилова*, като началник на отделението по интензивно лечение е д-р Хр.Пседерски
Други хабилитирани специалисти са *доц.Минко Панов* (за кратко доцент в Плевен) и *доц.Иван Мариновски*, *доц.Г.Трифонов*.
След 2004 година завеждащ на Секцията става *проф.Огнян Бранков*, който също ръководи и II клиника. В нея влизат Отделение по хирургия на новороденото (началник *Т.Пенушлиев*, а след неговото пенсиониране — *Ц.Георгиев*) и Детско гръдно отделение (началник *доц.Минко Панов* и впоследствие *доц.Росен Дребов*). Ръководител на I клиника (с отделение по детска коремна хирургия и приемно отделение със спешен кабинет) е Г.Трифонов. След реорганизация на Секцията началник отделение става Ст.Стоилов-Станев. Шефове на денонощните хирургични екипи са Н.Патоков, Р.Танев, С.Генов, К.Житянов, К.Тодоров, К.Думанов,
След 2013 година ръководител на Клиниката е *проф.Росен Дребов*, последван от *проф.Христо Шивачев*. За този период се хабилитира П.Дойнова**.** Защитени са 2 доктората и 8 кандидатски дисертации. Клиниката .по детска хирургия към Университетска болница „Н.И.Пирогов" е база за обучение на студенти и специализанти по детска хирургия и спешна медицина. В нея за пръв път в България е

Copyright: © 2026 (CC BY 4.0) by the authors.

въведена видеоасистираната торакоскопска и лапароскопска хирургия при деца (В.Михайлова, Хр.Шивачев, М.Панов).

Пловдив: От 1984 г. до 2008 г. ръководител на клиниката е *доц. Н. Чаталбашев*. След него тя се поема от *проф.Пенка Стефанова,* която е защитила през 1995 г. дисертация на тема „Диференциран подход при лечение на хемангиомите в детската възраст". В научната и преподавателска участват *проф.Александър Йонков*, *доц.Евг.Мошеков* (който 1991 г. защищава в Москва дисертация върху ано-ректалните малформации) и докторите П.Стоков, П.Ташев, Д.Митковски и В. Ташев. В 2006 г. А.Йонков защищава дисертация „Екстраперитонеален достъп на Cheatle-Henry при оперативното лечение на крипторхизма". Към клиниката е създаден сектор по краниофациална хирургия с ръководител е *доц.Ю.Анастасов*. Кандидатски дисертации защищават още Б.Иванов, С.Лупанов, Д.Дачев.

От 2016 г. успешно се развива детската лапароскопска и торакоскопска хирургия. Клиниката има международни контакти с известни световни центрове по детска хирургия. Преподавателите от Клиниката активно участват в международни програми като TEMPUS, ERASMUS и други.

Варна: След разкриването на Варненският Университет през 1960 г., на базата на Катедрата по пропедевтика на хирургичните болести с ръководител *проф.Петър Алтънков* през 1964 година се оформя отделение по детска хирургия, което 1970 г. разраства в Клиника по детска хирургия с ръководител *доц.Меруда Генова-Алтънкова*. Тя работи в детско хирургично отделение но РНПИСМП "Н.И.Пирогов" (1954-1961), след което продължава академичната си кариера във Варна. Нейната дисертация е «Проучвания върху разпространението и някои вредни фактори в етиопатогенезата на вродените аномалии на храносмилателната система и тяхното хирургическо лечение» (1983). От 1986 г. става професор и ръководител на Катедрата по пропедевтика на хирургичните болести от 1975 г. Клиниката по детска хирургия е на база Окръжна болница и в нея работят още доц. Хр.Денчев, който развива детската урология, Ал.Шейтанов, М.Ризова, Р.Христов

Функционално са разкрити следните сектори: хирургия на новороденото, интензивен, гръдна и коремна хирургия. М.Алтънкова ръководи клиниката до 1989 г. след което за неин наследник е избран *доц.Александър Шейтанов*. Той защитава кандидатска дисертация на тема „Дренажни методи за лечение на острите белодробни деструкции в детската възраст" (1982). Негови сътрудници са Р.Христов, Б.Нанев (по-късно министър на здравеопазването), Н.Неделчев, Е.Бенчев, К.Лозанов, Н.Константинов, Св.Петришки и П.Кокенски. След 2013 година началник е *д-р Румен Христов*, с него работят П.Стамов, А.Герасимова, А.Ренджилиян, П.Славов.

УМБАЛ „Света Марина" - Варна след 1995 г. става университетска болница.

2006 г. асистентите Св.Петришки и П.Кокенски се прехвърлят от „Света Анна" в новосформираната катедра по Обща и оперативна хирургия", където се създава сектор по детска хирургия. 2008 г. към тях се присъединява П.Дренакова и по-късно Г.Иванов. В 2022 г. се премества П.Стамов, който след хабилитиране завежда отделението по детска хирургия. В болницата „Света Ана", известна като Окръжна болница, завеждащ отделението Румен Христов работи заедно с Н.Неделчев, Н.Константинов, Е.Бенчев.

Стара Загора: От 1-ви март 1975 година към Хирургическото отделение на Първостепенната Окръжна болница "Проф.д-р Стоян Киркович" в Стара Загора се създава Сектор за детска хирургия с 15 легла, завеждан от *д-р Димитър Тренчев*. Месец

Copyright: © 2026 (CC BY 4.0) by the authors.

юни 1979 година секторът прераства в отделение, създадено от ръководещия тогава хирургичното отделение Рашо Рашев. Назначен е първият ординатор Никос Капуцидис, а отделението се настанява в новопостроения хирургичен блок. След пенсионирането на Д.Тренчев през 1991 година за завеждащ отделението е избран *Никола Раичков*.

С разкриването на Висш Медицински институт в Стара Загора през 1982 година на базата на ПОБ, в състава на детско-хирургичното отделение влизат последователно асистентите С.Палийска и К.Калинова (1990). Детско-хирургичното отделение е част от Първа Хирургична клиника с ръководител проф.Александър Атанасов. След обособяване на самостоятелна Университетска болница през 1995 година в състава на Първа хирургична клиника се включва сектор по детска хирургия с 15 легла, в който работят главните асистенти С.Палийска и К.Калинова. В детско-хирургичното отделение към ПОБ със зав.отделение *Н.Раичков*, работят Ж.Желязков и д-р Симов. След сливането на двете отделения през 2012 година се оформя Клиника по детска хирургия със завеждащ *проф.Красимира Калинова*, която създава база за специализанти и докторанти. Проф.К.Калинова: дисертационен труд "Клинични проучвания върху диагностиката и лечението на ехинококозата в детска възраст„ (2002) и е издала монография на тази тема.

Плевен: Плевенският университет е създаден през 1974г. През 1967г. се основава Клиниката по хирургия ръководството на проф. И. Карамишев, като в нея се оформя и детско хирургично отделение. Негови ученици са Б.Ангелов и Ц. Маринова. Катедрата по хирургия към ВМИ-Плевен е създадена 1976 г. и в нея се включва Клиника по детска хирургия с ръководител *доц.Борислав Нинов*. Темата на неговата дисертация е "Релапаротомия след апендектомия в детската възраст". След това началници на отделението са последователно Н.Хинков и Янко Първанов, ординатор Биляна Христова. В болницата «Авис Медика» с детска хирургия се занимават Кр.Грънчовски и А.Николов.

Русе: Заслужава да се отбележи и отделението по детска хирургии в гр. Русе, което е първото извън София. То води началото си от детски хирургичен кабинет, завеждан от М.Михайлов от 1960 до 1962 г., когато кабинетът прераства в отделение със същия ръководител до 1964 г. След него до 1983 началник е *Маргарета Дървеняшка*, която допринася за разширяване диапазона на оперативните интервенции при децата и разработва хирургията на вродените аномалии. След нейното пенсиониране ръководител е *Минко Минков* до 1990, а след това – *Петър Хаджимитев*. От 2004 до 2012 г. началник отделение е *Пламен Кожухаров*. В момента с хирургия на деца в Русе се занимават Танжу Панджар и Ивелин Йоцов.

Библиография

1. G. Racheva, O. Brankov**, Development of pediatric surgery in Bulgaria**. Списание Асклепий/Asklepios, XIX, 2006, 188 – 191
2. Марин Петров, Агоп Чакъров, **Създаване и развитие на българската хирургия до 1978 година,** Издателство „Коларов и Сие", София, 2003
3. Дамян Дамянов, Миладин Апостолов, **История на хирургията в България.** Горекс Прес, 2008
4. **Материали от историята на хирургията в България**

Съставител Г.Златарски, БХД, София 2002

5. Ив.Иванчев, **Секция по детска хирургия** Сборник „40 от създаването на НИСМ „Н.И.Пирогов", 1991
6. Гълъбин Марков **История на хирургията в Пловдив"** 2025

Copyright: © 2026 (CC BY 4.0) by the authors.

КИСТОЗНА ЕХИНОКОКОЗА В ДЕТСКА ВЪЗРАСТ: НАШИЯТ 10-ГОДИШЕН ОПИТ (2015-2025 Г.)

Е. РАНГЕЛОВ, В. НАНСЕНОВА, Я. ПЪХНЕВ, Д. КОФИНОВА, Н. КАРТУЛЕВ, Х. ШИВАЧЕВ

Е. Рангелов[1], В. Нансенова[1], Я. Пъхнев[1], Д. Кофинова[1], Н. Картулев[1], Х. Шивачев[1]
[1] Клиника по детска хирургия, УМБАЛСМ „Н. И. Пирогов", София

Цел: Да се представят демографските, клиничните и хирургичните особености на кистозната ехинококоза при деца и ранните резултати от лечението в Клиниката по детска хирургия на УМБАЛСМ „Н. И. Пирогов" за периода 2015—2025 г.
Материал и методи: Проведено е ретроспективно проучване на 101 деца на възраст 2—17 години: 43 с белодробна, 47 с чернодробна и 11 с комбинирана белодробно-чернодробна ехинококоза. Анализирани са полът, възрастта, клиничната изява, образната диагностика, анатомичната локализация, лечебният подход, оперативната техника и следоперативните усложнения.
Резултати: Момчетата са 59 (58,4%), а момичетата — 42 (41,6%). Средната възраст е 10,61 години, медианата — 10 години; 76 деца (75,2%) са на възраст 8—17 години. В чернодробната група водещ симптом е коремната болка (20/47), а 8 случая са открити случайно. При белодробната форма доминират фебрилитетът (16/43) и кашличният синдром. Едностранно белодробно засягане е установено при 36, а двустранно — при 7 деца. Извършени са 49 белодробни операции; капитонаж е приложен при 35, а анатомична резекция или лобектомия — при 3. Руптура е установена при 4 деца. В чернодробната група 46 деца са с изолирано засягане, а едно — с хепатолиенална локализация. Оперативно са лекувани 43 деца, две чрез PAIR и две медикаментозно. Интраоперативна жлъчна секреция е установена при 3 от 43 оперирани, а следоперативни усложнения — при 4. За облитерация или редукция на остатъчната кухина n-бутил-2-цианоакрилат е приложен при 36 деца. При комбинираната форма 11 деца са подложени на общо 23 хирургични интервенции, обичайно поетапно и с приоритетно лечение на белодробната локализация.
Заключение: Ехинококозата в детска възраст изисква системно изследване на гръдния кош и корема, индивидуализирано лечение и максимално съхраняване на органния паренхим. При комбинираните форми е необходим поетапен мултидисциплинарен подход. Натрупаният опит потвърждава водещото място на органосъхраняващата хирургия и необходимостта от продължително проследяване.
Ключови думи: кистозна ехинококоза, детска възраст, органосъхраняваща хирургия

Copyright: © 2026 (CC BY 4.0) by the authors.

CYSTIC ECHINOCOCCOSIS IN CHILDREN: OUR 10-YEAR EXPERIENCE (2015—2025)

E. Rangelov[1], V. Nancenova[1], Ya. Puhnev[1], D. Kofinova[1], N. Kartulev[1], H. Shivachev[1]
[1] Clinic of Pediatric Surgery, N. I. Pirogov University Emergency Hospital, Sofia

Aim: To present the demographic, clinical and surgical characteristics of pediatric cystic echinococcosis and the early treatment outcomes at the Clinic of Pediatric Surgery, N. I. Pirogov University Emergency Hospital, Sofia, from 2015 to 2025.
Material and Methods: A retrospective analysis included 101 children aged 2—17 years: 43 with pulmonary, 47 with hepatic and 11 with combined pulmonary and hepatic echinococcosis. Sex, age, clinical presentation, imaging, anatomical location, treatment, operative technique and postoperative complications were assessed.
Results: There were 59 boys (58.4%) and 42 girls (41.6%). The mean age was 10.61 years and the median age 10 years; 76 children (75.2%) were aged 8—17 years. In the hepatic group, abdominal pain was the leading symptom (20/47), while 8 cases were detected incidentally. Pulmonary disease most commonly presented with fever (16/43) and cough. Pulmonary involvement was unilateral in 36 children and bilateral in 7. Forty-nine pulmonary operations were performed; capitonnage was used in 35, anatomical resection or lobectomy in 3, and cyst rupture was documented in 4 children. Of the hepatic cases, 46 had isolated liver involvement and one had hepatosplenic disease; 43 underwent surgery, two underwent PAIR and two received medical treatment. Intraoperative bile leakage was found in 3 of 43 operated children, and postoperative complications occurred in 4. N-butyl-2-cyanoacrylate was used in 36 children to obliterate or reduce the residual cavity. The combined group underwent 23 procedures, usually performed in stages, with the pulmonary localization treated first.
Conclusion: Pediatric echinococcosis requires systematic imaging of the chest and abdomen, individualized treatment and maximal preservation of functional parenchyma. Combined forms require a staged multidisciplinary approach. Our experience supports organ-preserving surgery and long-term follow-up.
Keywords: cystic echinococcosis, children, organ-preserving surgery

Copyright: © 2026 (CC BY 4.0) by the authors.

ЛЕЧЕНИЕ НА ТРАВМИТЕ НА ПАРЕНХИМНИТЕ КОРЕМНИ ОРГАНИ В ДЕТСКАТА ВЪЗРАСТ.

Д. ДАЧЕВ, В. ТАШЕВ, С. ЛУПАНОВ, Б. ИСАКОВ, Н. МАВРЕВ, П. СТЕФАНОВА

Д. Дачев[1], В. Ташев[1], С. Лупанов[1], Б. Исаков[1], Н. Маврев[1], П. Стефанова[1]
[1] Клиника по детска хирургия, УМБАЛ „Св. Георги", Медицински университет – Пловдив

Въведение: Тъпата травма на паренхимните коремни органи е честа причина за тежки увреждания при деца, като най-често се засягат черният дроб, слезката и бъбреците. По-високата уязвимост в детската възраст се обуславя от анатомични особености, включително по-тънката коремна стена и по-слабо развитата мускулна защита. Съвременните препоръки на APSA, ATOMAC, WSES и EAST категорично подкрепят неоперативното лечение при хемодинамично стабилни деца.
Материал и методи: Настоящото ретроспективно проучване анализира деца с травматични увреждания на паренхимните коремни органи, лекувани в Клиниката по детска хирургия на УМБАЛ „Св. Георги", Пловдив, за 10-годишен период (2016—2025 г.). От общо 107 деца, хоспитализирани по повод коремна травма, при 15 (14%) са установени увреждания на паренхимни органи, диагностицирани чрез ехография и компютърна томография на корем с контрастно усилване. Анализирани са демографските характеристики, механизмът на травмата, степента на органното увреждане съгласно класификацията на AAST, хемодинамичният статус, лечебният подход, настъпилите усложнения и продължителността на болничния престой.
Резултати: В проучването са включени 10 момчета (66%) и 5 момичета (34%) със средна възраст 8 години. Паданията са причина за 47% от травмите, директният удар в коремната област – за 33%, а пътнотранспортните произшествия – за 20%. Най-чести са увежданията на черния дроб (66%), предимно II—III степен, следвани от травмите на слезката (20%) и бъбреците (14%). Неоперативното лечение е успешно при 14 пациенти (93%), като само при едно дете (6,6%) се налага оперативна интервенция поради тежка руптура на черния дроб и хемодинамична нестабилност. Не са наблюдавани усложнения или повторни хоспитализации. Средната продължителност на болничния престой варира между 3,5 и 5,2 дни.
Заключение: Резултатите от проучването потвърждават, че неоперативното лечение е безопасен и ефективен подход при по-голямата част от травматичните увреждания на паренхимните коремни органи в детската възраст. Хемодинамичната стабилност е водещият критерий при определяне на необходимостта от оперативна интервенция, докато високата степен на органно увреждане сама по себе си не представлява индикация за хирургично лечение. Получените резултати съответстват на съвременните международни препоръки и подкрепят индивидуалния, основан на доказателства подход при лечението на коремната травма в детската възраст.
Ключови думи: коремна травма, деца

Copyright: © 2026 (CC BY 4.0) by the authors.

MANAGEMENT OF INJURIES TO THE PARENCHYMAL ABDOMINAL ORGANS IN CHILDHOOD

D. Dachev[1], V. Tashev[1], S. Lupanov[1], B. Isakov[1], N. Mavrev[1], P. Stefanova[1]
[1] Clinic of Pediatric Surgery, St. George University Hospital, Medical University of Plovdiv

Introduction: Blunt trauma to the parenchymal abdominal organs is a common cause of severe injury in children, the liver, spleen and kidneys being most frequently affected. The greater vulnerability in childhood is due to anatomical features, including a thinner abdominal wall and less developed muscular protection. Current recommendations of APSA, ATOMAC, WSES and EAST firmly support non-operative management in hemodynamically stable children.
Material and Methods: The present retrospective study analyzes children with traumatic injuries of the parenchymal abdominal organs treated in the Clinic of Pediatric Surgery of St. George University Hospital, Plovdiv, over a 10-year period (2016—2025). Of a total of 107 children hospitalized for abdominal trauma, injuries to parenchymal organs were established in 15 (14%), diagnosed by ultrasound and contrast-enhanced computed tomography of the abdomen. Demographic characteristics, the mechanism of injury, the grade of organ injury according to the AAST classification, hemodynamic status, treatment approach, complications and length of hospital stay were analyzed.
Results: The study included 10 boys (66%) and 5 girls (34%) with a mean age of 8 years. Falls accounted for 47% of the injuries, a direct blow to the abdomen for 33% and road traffic accidents for 20%. Liver injuries were the most frequent (66%), predominantly grade II—III, followed by injuries of the spleen (20%) and the kidneys (14%). Non-operative management was successful in 14 patients (93%), and only one child (6.6%) required surgical intervention because of severe liver rupture and hemodynamic instability. No complications or readmissions were observed. The mean length of hospital stay ranged between 3.5 and 5.2 days.
Conclusion: The results of the study confirm that non-operative management is a safe and effective approach in the majority of traumatic injuries of the parenchymal abdominal organs in childhood. Hemodynamic stability is the leading criterion in determining the need for surgical intervention, whereas a high grade of organ injury does not in itself constitute an indication for surgical treatment. The results obtained correspond to current international recommendations and support an individualized, evidence-based approach to the management of abdominal trauma in childhood.
Keywords: abdominal trauma, children

Copyright: © 2026 (CC BY 4.0) by the authors.

ХИРУРГИЧНО ПОВЕДЕНИЕ ПРИ НЕПАРАЗИТАРНИ КИСТИ НА СЛЕЗКАТА В ДЕТСКАТА ВЪЗРАСТ.

Д. ДАЧЕВ, В. ТАШЕВ, С. ЛУПАНОВ, Б. ИСАКОВ, Н. МАВРЕВ, П. СТЕФАНОВА

Д. Дачев[1], В. Ташев[1], С. Лупанов[1], Б. Исаков[1], Н. Маврев[1], П. Стефанова[1]
[1] Клиника по детска хирургия, УМБАЛ „Св. Георги", Медицински университет – Пловдив

Въведение: Непаразитарните кисти на слезката са редки заболявания в детската възраст, при които терапевтичното поведение остава предмет на дискусия. Клиничното им протичане варира от случайно установени асимптомни лезии до големи кисти, причиняващи коремна болка и компресивна симптоматика и носещи риск от кръвоизлив, руптура или инфектиране. Съвременният подход е насочен към максимално съхраняване на слезката, като оперативното лечение се прилага предимно при симптомни, нарастващи или големи кисти.
Материал и методи: Настоящото ретроспективно проучване анализира опита при лечението на деца с непаразитарни кисти на слезката, оперирани в Клиниката по детска хирургия на УМБАЛ „Св. Георги", Пловдив, за 10-годишен период. В проучването са включени пет деца с диагностицирани непаразитарни кисти на слезката. Анализирани са клиничното представяне, образните находки, избраният оперативен подход, ранните следоперативни резултати и наличието на рецидив.
Резултати: При три от петте деца е извършена отворена органосъхраняваща операция с ексцизия на кистата. При останалите две деца е приложен лапароскопски подход, включващ пункция и евакуация на кистозното съдържимо, последвани от ексцизия на проминиращата над повърхността на слезката част от кистозната стена – лапароскопска фенестрация. При едно от децата първоначално е извършена само пункция на кистата. При проследяването след три месеца е установено повторно изпълване на кистозната кухина с течност, което налага последваща лапароскопска фенестрация. При нито един пациент не се е наложила тотална спленектомия, като при всички деца е постигнато съхраняване на слезката.
Заключение: Получените резултати показват, че органосъхраняващият подход е приложим при хирургичното лечение на непаразитарните кисти на слезката в детската възраст. Изолираната пункция не осигурява трайно лечение и е свързана с риск от повторно изпълване на кистата. Ексцизията на кистозната стена и лапароскопската фенестрация позволяват запазване на слезката и избягване на тотална спленектомия. Лапароскопският подход представлява подходяща минимално инвазивна алтернатива при анатомично достъпни кисти, но изисква продължително образно проследяване поради възможността за рецидив. Проучването подкрепя индивидуалното органосъхраняващо поведение при непаразитарните кисти на слезката в детската възраст, като изборът на оперативна техника трябва да се определя от размера и локализацията на кистата и клиничната симптоматика.

Ключови думи: непаразитарни кисти, слезка, деца

Copyright: © 2026 (CC BY 4.0) by the authors.

SURGICAL MANAGEMENT OF NON-PARASITIC SPLENIC CYSTS IN CHILDHOOD

D. Dachev[1], V. Tashev[1], S. Lupanov[1], B. Isakov[1], N. Mavrev[1], P. Stefanova[1]
[1] Clinic of Pediatric Surgery, St. George University Hospital, Medical University of Plovdiv

Introduction: Non-parasitic cysts of the spleen are rare conditions in childhood in which the therapeutic approach remains a matter of discussion. Their clinical course varies from incidentally detected asymptomatic lesions to large cysts causing abdominal pain and compressive symptoms and carrying a risk of hemorrhage, rupture or infection. The contemporary approach is directed towards maximal preservation of the spleen, surgical treatment being applied mainly in symptomatic, enlarging or large cysts.
Material and Methods: The present retrospective study analyzes the experience in the treatment of children with non-parasitic splenic cysts operated on in the Clinic of Pediatric Surgery of St. George University Hospital, Plovdiv, over a 10-year period. Five children with diagnosed non-parasitic splenic cysts were included. The clinical presentation, imaging findings, the chosen surgical approach, early postoperative outcomes and the presence of recurrence were analyzed.
Results: In three of the five children an open spleen-preserving operation with excision of the cyst was performed. In the remaining two children a laparoscopic approach was used, comprising puncture and evacuation of the cystic contents followed by excision of the part of the cyst wall protruding above the splenic surface – laparoscopic fenestration. In one of the children only puncture of the cyst was performed initially. At three-month follow-up, refilling of the cystic cavity with fluid was established, necessitating subsequent laparoscopic fenestration. In none of the patients was total splenectomy required, and preservation of the spleen was achieved in all children.
Conclusion: The results obtained show that a spleen-preserving approach is applicable in the surgical treatment of non-parasitic splenic cysts in childhood. Isolated puncture does not provide durable treatment and is associated with a risk of refilling of the cyst. Excision of the cyst wall and laparoscopic fenestration allow preservation of the spleen and avoidance of total splenectomy. The laparoscopic approach represents a suitable minimally invasive alternative for anatomically accessible cysts but requires prolonged imaging follow-up because of the possibility of recurrence. The study supports an individualized spleen-preserving approach to non-parasitic splenic cysts in childhood, the choice of surgical technique being determined by the size and location of the cyst and by the clinical symptoms.

Keywords: non-parasitic cysts, spleen, children

Copyright: © 2026 (CC BY 4.0) by the authors.

ТЕРАПЕВТИЧНИ СТРАТЕГИИ ПРИ ДЕЦА С ВРОДЕНИ КИСТИЧНИ МАЛФОРМАЦИИ НА ЖЛЪЧНИТЕ ПЪТИЩА.

Н. ТОЛЕКОВА, Ц. ГЕОРГИЕВ, Н. АТАНАСОВА, К. ПАМУКОВА, А. ВЛАДИМИРОВ, Е. РАНГЕЛОВ, И. ВАСИЛЕВСКИ, Б. МЛАДЕНОВ, Х. ШИВАЧЕВ

Н. Толекова[1], Ц. Георгиев[1], Н. Атанасова[1], К. Памукова[1], А. Владимиров[1], Е. Рангелов[1], И. Василевски[1], Б. Младенов[2], Х. Шивачев[1]
[1] Клиника по детска хирургия, УМБАЛСМ „Н. И. Пирогов“, София
[2] Клиника по анестезиология и интензивно лечение при деца, УМБАЛСМ „Н. И. Пирогов“, София

Въведение: Холедоховите кисти са вродена аномалия на жлъчните пътища с ниска честота в западните популации. Развитието на пренаталната диагностика позволява ранното им откриване. Все още съществуват дискусии по отношение на индикациите и времето на осъществяване на оперативната намеса.
Цел: Анализ и оценка на терапевтичните стратегии, използвани при лечение на деца с вродени кистични малформации на жлъчните пътища, лекувани в Клиниката по детска хирургия на УМБАЛСМ „Н. И. Пирогов“.
Материал и методи: Проведен е ретроспективен анализ на пациентите с холедохови кисти, преминали през Клиниката по детска хирургия на УМБАЛСМ „Н. И. Пирогов“ за период от 10 години (2015—2025 г.). В анализа са обработени демографски данни, предоперативна диагностика, оперативен метод, усложнения и проследяване.
Резултати: За посочения период са лекувани 8 деца с кистични аномалии на жлъчните пътища. Разпределението по пол е 3:1 (6 момичета : 2 момчета). За поставяне на диагнозата се използват абдоминална ехография, компютърна томография и магнитнорезонансна томография. Установените патологии са: при четири деца тип IC киста на холедоха, при две — тип IA, при едно — тип IIIB, при едно — тип IV. При пациентите с кисти на холедоха тип I е извършена холецистектомия, кистектомия с демукозация по Lilly и хепатикоентероанастомоза по Roux-en-Y. При пациента с киста тип IIIB е извършено ERCP с папилосфинктеротомия. Пациентът с тип IV киста на холедоха е опериран в друго лечебно заведение — извършена е парциална резекция на кистата и кистойеюноанастомоза. При същия пациент се наблюдават рецидивиращи панкреатити. Проследяването на пациентите е между 1 и 3 години. Не са регистрирани значими следоперативни усложнения при останалите пациенти.
Заключение: При оперативното лечение на кистичните малформации на жлъчните пътища от съществено значение е пълната екстирпация на кистата и създаването на широка хепатикоентероанастомоза. Предпочита се ранно оперативно лечение поради възможност за малигнена трансформация на кистите.
Ключови думи: жлъчни пътища, вродена аномалия, оперативно лечение

Copyright: © 2026 (CC BY 4.0) by the authors.

THERAPEUTIC STRATEGIES IN CHILDREN WITH CONGENITAL CYSTIC MALFORMATIONS OF THE BILIARY TRACT

N. Tolekova[1], Ts. Georgiev[1], N. Atanasova[1], K. Pamukova[1], A. Vladimirov[1], E. Rangelov[1], I. Vasilevski[1], B. Mladenov[2], H. Shivachev[1]
[1] Clinic of Pediatric Surgery, N. I. Pirogov University Emergency Hospital, Sofia
[2] Clinic of Anesthesiology and Pediatric Intensive Care, N. I. Pirogov University Emergency Hospital, Sofia

Introduction: Choledochal cysts are a congenital anomaly of the biliary tract with a low incidence in Western populations. Advances in prenatal diagnosis allow for their early detection. There is still debate regarding the indications for and the timing of surgical intervention.
Aim: To analyze and evaluate the therapeutic strategies used in the treatment of children with congenital cystic malformations of the biliary tract treated in the Clinic of Pediatric Surgery of N. I. Pirogov University Emergency Hospital.
Material and Methods: A retrospective analysis was conducted of patients with choledochal cysts treated at the Clinic of Pediatric Surgery of N. I. Pirogov University Emergency Hospital over a 10-year period (2015—2025). The analysis included demographic data, preoperative diagnosis, surgical technique, complications and follow-up.
Results: During the specified period, 8 children with cystic anomalies of the biliary tract were treated. The sex distribution was 3:1 (6 girls : 2 boys). Abdominal ultrasound, computed tomography and magnetic resonance imaging were used to establish the diagnosis. The identified pathologies were as follows: four children had a type IC choledochal cyst, two had a type IA cyst, one had a type IIIB cyst and one had a type IV cyst. In patients with type I choledochal cysts, cholecystectomy, cystectomy with Lilly demucosation and Roux-en-Y hepaticojejunal anastomosis were performed. The patient with a type IIIB choledochal cyst underwent ERCP with papillosphincterotomy. The patient with a type IV choledochal cyst was operated on at another medical facility — a partial resection of the cyst and a cystojejunostomy were performed. This same patient has experienced several episodes of recurrent pancreatitis. The patients were followed up for between 1 and 3 years. No significant postoperative complications were reported in the remaining patients.
Conclusion: In the surgical treatment of cystic malformations of the biliary tract, complete excision of the cyst and the creation of a wide hepaticoenteric anastomosis are of essential importance. Early surgical treatment is preferred because of the potential for malignant transformation of the cysts.
Keywords: biliary tract, congenital anomaly, surgical treatment

Copyright: © 2026 (CC BY 4.0) by the authors.

ПОВЕДЕНИЕ ПРИ ЗАКРИТА ТРАВМА НА ПАНКРЕАСА В ДЕТСКА ВЪЗРАСТ: ЗНАЧЕНИЕ НА МОРФОЛОГИЯТА НА УВРЕДАТА И ГЛАВНИЯ ПАНКРЕАТИЧЕН КАНАЛ.

И. ВАСИЛЕВСКИ, Е. РАНГЕЛОВ, Я. ПЪХНЕВ, Д. КОФИНОВА, Н. ТОЛЕКОВА, Е. ИЛИЕВА, Б. МЛАДЕНОВ

И. Василевски[1], Е. Рангелов[1], Я. Пъхнев[1], Д. Кофинова[1], Н. Толекова[1], Е. Илиева[2], Б. Младенов[3]
[1] Клиника по детска хирургия, УМБАЛСМ „Н. И. Пирогов", София
[2] Клиника по образна диагностика, УМБАЛСМ „Н. И. Пирогов", София
[3] Клиника по анестезиология и интензивно лечение при деца, УМБАЛСМ „Н. И. Пирогов", София

Въведение: Панкреасната травма в детската възраст е рядка и е свързана с диагностични и терапевтични затруднения, особено при засягане на главния панкреатичен канал. Целта на настоящото изследване е да се анализира собственият клиничен опит при диагностиката и лечението на панкреасни травми при деца и да се оценят резултатите от неоперативното и оперативното поведение.
Материал и методи: Ретроспективно са анализирани 16 деца с панкреасна травма, лекувани в Клиниката по детска хирургия на УМБАЛСМ „Н. И. Пирогов" в периода януари 2019 – септември 2025 г. Оценени са механизмът и степента на травмата по AAST, образните находки, терапевтичният подход, усложненията и клиничният изход. Пациентите са разделени според приложеното лечение на неоперативна и оперативна група.
Резултати: Средната възраст е 9,3 години (4–16 години), като 14 (87,5%) от пациентите са момчета. Велосипедната травма е водещ механизъм (69%). Според AAST 6 пациенти (37,5%) са със степен II, 1 (6,3%) – с гранична степен II–III, 7 (43,8%) – със степен III, 1 (6,3%) – със степен IV и 1 (6,3%) – със степен V. Неоперативно са лекувани 11/16 пациенти (68,8%), включително 3 със степен III и 1 със степен IV. Псевдокисти се развиват при 3/11 пациенти и са овладени чрез наблюдение, перкутанен или ендоскопски трансгастрален дренаж, без последваща операция. Оперативно са лекувани 5/16 пациенти (31,3%) – 4 със степен III и 1 със степен V. Всички са с данни за засягане на главния панкреатичен канал или пълна паренхимна трансекция. При 4 е извършена дистална панкреатектомия, като при 2 е спленосъхраняваща, а при 1 – панкреатодуоденална резекция по Traverso–Longmire. Не са наблюдавани клинично значими следоперативни панкреатични фистули или необходимост от повторна хирургична интервенция.
Заключение: Неоперативното лечение е ефективен подход при селектирани хемодинамично стабилни деца, но изисква активно проследяване поради риска от късни локални усложнения. При високостепенни травми с увреда на главния панкреатичен канал оперативното лечение запазва важна роля. AAST степента не следва да се разглежда като самостоятелен критерий за избора на лечение. Терапевтичното решение трябва да се основава на морфологията и локализацията на увредата, състоянието на панкреатичния канал и динамиката на клиничното протичане.
Ключови думи: панкреасна травма, деца, лечение

Copyright: © 2026 (CC BY 4.0) by the authors.

MANAGEMENT OF BLUNT PANCREATIC TRAUMA IN CHILDHOOD: THE SIGNIFICANCE OF INJURY MORPHOLOGY AND THE MAIN PANCREATIC DUCT

I. Vasilevski[1], E. Rangelov[1], Ya. Puhnev[1], D. Kofinova[1], N. Tolekova[1], E. Ilieva[2], B. Mladenov[3]
[1] Clinic of Pediatric Surgery, N. I. Pirogov University Emergency Hospital, Sofia
[2] Clinic of Diagnostic Imaging, N. I. Pirogov University Emergency Hospital, Sofia
[3] Clinic of Anesthesiology and Pediatric Intensive Care, N. I. Pirogov University Emergency Hospital, Sofia

Introduction: Pediatric pancreatic trauma is rare and presents diagnostic and therapeutic challenges, particularly when the main pancreatic duct (MPD) is involved. This study analyzes our experience with nonoperative and operative management of pancreatic injuries in children.
Material and Methods: We retrospectively analyzed 16 children with pancreatic trauma treated at the Clinic of Pediatric Surgery, N. I. Pirogov University Emergency Hospital, between January 2019 and September 2025. Injury mechanism and AAST grade, imaging findings, treatment, complications and outcomes were evaluated. Patients were divided according to the treatment applied into a nonoperative and an operative group.
Results: Mean age was 9.3 years (range 4—16); 14 patients (87.5%) were boys. Bicycle-related trauma was the leading mechanism of injury (69%). According to the AAST grading system, 6 patients (37.5%) had grade II injuries, 1 (6.3%) a borderline grade II—III injury, 7 (43.8%) grade III, 1 (6.3%) grade IV and 1 (6.3%) grade V. Nonoperative management was used in 11/16 patients (68.8%), including 3 with grade III and 1 with grade IV injuries. Pancreatic pseudocysts developed in 3/11 patients and were managed by observation, percutaneous drainage or endoscopic transgastric drainage, without subsequent surgery. Operative treatment was performed in 5/16 patients (31.3%): 4 with grade III and 1 with grade V injuries. All had MPD injury or complete parenchymal transection. Distal pancreatectomy was performed in 4 patients, with splenic preservation in 2, while 1 patient underwent a Traverso—Longmire pancreaticoduodenectomy. No clinically significant postoperative pancreatic fistulas or reoperations were observed.
Conclusion: Nonoperative management is an effective approach in selected hemodynamically stable children but requires close follow-up because of delayed local complications. Surgery remains important in high-grade injuries involving the MPD. AAST grade alone should not determine treatment. Management should consider injury morphology and location, MPD status and clinical course.
Keywords: pancreatic trauma, children, management

Copyright: © 2026 (CC BY 4.0) by the authors.

Увод

Травматичните увреждания на панкреаса са редки в детската възраст, но представляват значимо диагностично и терапевтично предизвикателство. Публикуваните серии съобщават честота между 0,4% и 12% от закритите коремни травми, като в повечето големи педиатрични серии тя е около 2–5%. Високостепенните увреди представляват относително малък, но клинично значим дял от случаите [1–4].

За разлика от травмите на черния дроб и слезката, при които неоперативното лечение (НОЛ) при хемодинамично стабилни деца е широко възприето, оптималното поведение при панкреасна травма, особено при високостепенните увреди, остава дискусионно [5–7].

Диагностиката може да бъде затруднена от ретроперитонеалното разположение на панкреаса, неспецифичната ранна клинична картина и ограничената чувствителност на първоначалните образни изследвания за установяване на увреда на главния панкреатичен канал (ГПК). Състоянието на ГПК е един от основните фактори при оценката на тежестта на травмата и избора на терапевтичен подход. Наред с него значение имат локализацията и степента на паренхимната увреда, съпътстващите интраабдоминални лезии и динамиката на клиничната и образната находка [6,7].

AAST Organ Injury Scale (AAST-OIS) осигурява стандартизирана морфологична оценка на панкреасната травма. Ревизията от 2024 г. поставя по-голям акцент върху интегритета на ГПК и прецизира ролята на анатомичната локализация при високостепенните увреди [8]. Въпреки това AAST степента представлява преди всичко анатомична характеристика на травмата и не може да бъде разглеждана като самостоятелен терапевтичен алгоритъм. Пациенти със сходна морфологична степен могат да имат различно клинично протичане и да изискват различно лечебно поведение.

При нискостепенните панкреасни травми НОЛ е широко възприет подход. Основната терапевтична дилема възниква при високостепенните увреди (AAST III–V), при които поведението продължава да варира между отделните центрове [5–7,9]. Систематичните анализи показват, че НОЛ може да бъде успешно и при част от тези пациенти, но е свързано с по-висока честота на локални панкреатични усложнения, най-често псевдокисти. От друга страна, оперативното лечение може да осигури дефинитивен контрол при определени морфологични и дуктални увреди, но е свързано с хирургична морбидност и загуба на функциониращ панкреасен паренхим [5,6].

Най-новите данни показват, че противопоставянето между „оперативно“ и „неоперативно“ лечение вероятно прекалено опростява клиничния проблем. Мета-анализ от 2025 г., включващ 17 ретроспективни проучвания и 1147 пациенти, не установява значима разлика в смъртността или общата честота на усложненията между двата подхода. НОЛ е свързано с по-висок риск от панкреатична псевдокиста, докато оперативното лечение – с по-висок риск от панкреатична фистула. Сигурността на наличните доказателства обаче е много ниска, което не позволява формулирането на универсален терапевтичен алгоритъм [10].

Целта на настоящото изследване е да се анализира собственият клиничен опит при диагностиката и лечението на закрити панкреасни травми при деца, с акцент върху морфологията и локализацията на увредата, състоянието на главния панкреатичен канал и динамиката на клиничната и образната еволюция като фактори, определящи

Copyright: © 2026 (CC BY 4.0) by the authors.

първоначалния избор и последваща промяна в терапевтичното поведение. Както и да се оценят резултатите и усложненията при неоперативния и оперативен подход.

МАТЕРИАЛ И МЕТОДИ

Проведено е ретроспективно едноцентрово проучване на деца с травматично увреждане на панкреаса, лекувани в Клиниката по детска хирургия на УМБАЛСМ „Н. И. Пирогов" за периода януари 2019 – септември 2025 г. В анализа са включени общо 16 пациенти с панкреасна травма.

Ретроспективно са анализирани демографските характеристики, механизмът на травмата, наличието на съпътстващи увреждания, лабораторните показатели, образните находки, морфологичната характеристика на панкреасното увреждане, терапевтичният подход, извършените интервенционални и оперативни процедури, настъпилите усложнения и клиничният изход. Тежестта и анатомичната характеристика на панкреасната травма са определени съгласно класификацията на American Association for the Surgery of Trauma (AAST). Особено внимание е отделено на локализацията на увредата и наличието на данни за ангажиране на главния панкреатичен канал.

Диагностичната оценка включва клинично наблюдение, лабораторни изследвания и образна диагностика. При неоперативно лекуваните пациенти серумната амилаза е определяна при прием, докато липазата не е изследвана рутинно. Образната диагностика включва FAST ехография и контрастно усилена компютърна томография (КТ), извършени при всички неоперативно лекувани пациенти. Магнитнорезонансна томография и магнитнорезонансна холангиопанкреатография (MR/MRCP) са използвани селективно.

Според приложения терапевтичен подход пациентите са разделени в две групи – неоперативно и оперативно лекувани. При оперативно лекуваните пациенти е анализиран и интервалът между приема и оперативната интервенция, както клиничните и образни фактори, обусловили промяната на първоначалното поведение.

РЕЗУЛТАТИ

В анализа са включени 16 пациенти на възраст между 4 и 16 години. Средната възраст е 9,3 години. Четиринадесет пациенти (87,5%) са момчета, а 2 (12,5%) – момичета. Всички травми са тъпи. Най-честият механизъм е травма, свързана с велосипед, установена при 69% от пациентите. Останалите случаи са вследствие на падане, пътнотранспортни произшествия и други механизми на тъпа коремна травма. Съпътстващи коремни или извънкоремни увреждания са установени при 4 пациенти (25%). Основните характеристики на пациентите са представени на таблица 1.

Според AAST-OIS 6 пациенти (37,5%) са със степен II, 1 (6,3%) е класифициран като гранична степен II–III, 7 (43,8%) са със степен III, 1 (6,3%) – със степен IV и 1 (6,3%) – със степен V (Таблица 2).

Таблица 1. Основни характеристики на изследваната група

Показател	Резултат
Брой пациенти	16
Възраст, год.(средна възраст)	4-16 (9.3)
Момчета	14 (87.5%)
Момичета	2 (12.5%)

Copyright: © 2026 (CC BY 4.0) by the authors.

Закрит механизъм Велосипедна травма	100% 69%
Съпътстващи увреждания	4 (25%)
Неоперативно лечение	11 (68.7%)
Оперативно лечение	5 (31.3%)

Таблица 2. Разпределение по AAST степен и лечебен подход

AAST ст	Общо	НОЛ	Оперативно
II	6	6	0
II–III	1	1	0
III	7	3	4
IV	1	1	0
V	1	0	1
общо	**16**	**11**	**5**

Неоперативно лечение е проведено при 11 от 16 пациенти (68,7%). Възрастта им варира между 4 и 13 години, средната възраст е 8,4 години. Най-често преобладават травмите свързани с велосипед или тротинетка. Един пациент е насочен към клиниката след първоначално лечение в друго лечебно заведение.

При всички пациенти от тази група е изследвана серумна амилаза при прием. Приемните стойности показват значителна вариабилност и не демонстрират ясна зависимост от морфологичната степен на увредата. При част от пациентите при проследяване е наблюдаван вторичен пик на ензимните стойности, съпътстващ по-изразена клинична или образна еволюция.

FAST ехография и контрастно усилена КТ са извършени при всички пациенти от групата, а MR/MRCP е използвана селективно.

Панкреатична псевдокиста се развива при 3/11 пациенти (27,3%) и представлява най-честото усложнение при неоперативно лекуваните деца. При 2 пациенти е извършен ендоскопски трансгастрален дренаж, а при 1 е наблюдавана спонтанна резорбция (Фигура 1). При нито един от тези пациенти не се наложи последваща хирургична интервенция.

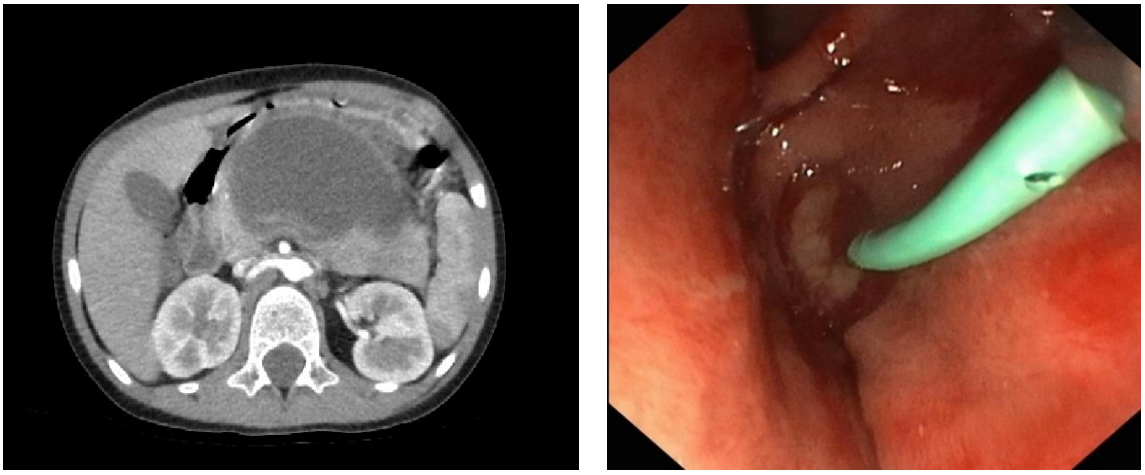

Фигура 1. *Ендоскопски вътрешен дренаж на посттравматична псевдокиста на панкреаса*

Copyright: © 2026 (CC BY 4.0) by the authors.

Оперативно лечение е проведено при 5/16 пациенти (31,3%). Четири от оперативно лекуваните деца са с AAST степен III, а едно с AAST степен V. При 1 пациент операцията е извършена непосредствено след приема поради комплексността на травмата. При останалите 4 операцията е предприета след период на клинично и образно наблюдение от 1 до 7 дни. Показанията за преминаване към оперативно лечение са влошаване на общото състояние, развитие на клинична картина, насочваща към септични усложнения и прогресия на патологичните промени при контролните КТ изследвания. При 4/5 пациенти (80%) е извършена дистална панкреатектомия, като при 2 от тях е съхранена слезката (Фигура 2 и 3). При 1 петгодишно дете с AAST степен V и комбинирано увреждане на дуоденума и главата на панкреаса е извършена панкреатодуоденална резекция по Traverso–Longmire.



Фигура 2. *КТ образ при пациент с AAST III панкреасна травма.*

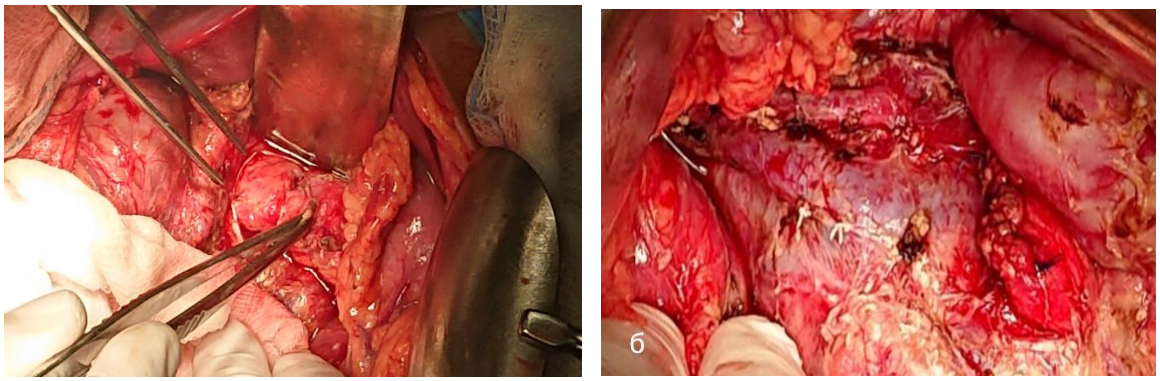

Фигура 3 а–б. *Интраоперативна находка при дистална панкреатектомия.*

Следоперативно при един пациент са наблюдавани абсцесни колекции, при друг – локална колекция, а след панкреатодуоденалната резекция и съпътстваща чернодробна травма – плеврален излив. Не са регистрирани клинично значими панкреатични фистули и повторни хирургични интервенции.

Copyright: © 2026 (CC BY 4.0) by the authors.

ОБСЪЖДАНЕ

За разлика от травмите на черния дроб и слезката, при панкреасните увреди хемодинамичната стабилност сама по себе си не е достатъчна за определяне на терапевтичното поведение [3,11-13].

Липсата на рандомизирани сравнителни проучвания и значителната хетерогенност на публикуваните серии обясняват отсъствието на единен терапевтичен алгоритъм при високостепенните панкреасни травми в детска възраст [5,7,14].

В настоящото проучване 11/16 (68,7%) пациенти са лекувани неоперативно, включително 3 деца с AAST степен III и 1 със степен IV. Това е в съответствие с натрупващите се данни, че високата AAST степен сама по себе си не представлява абсолютна индикация за оперативно лечение при хемодинамично стабилно дете. В систематичния обзор на Koh и съавт. НОЛ е приложено първоначално при 46% от децата с AAST III–V, като успех е постигнат при 89% от тях [5]. Мултицентровото проучване на Naik-Mathuria и съавт. също показва възможността високостепенните увреди да бъдат лекувани неоперативно, но демонстрира значителна вариабилност в поведението между отделните детски травма центрове [9]. Метаанализът на Kopljar и съавт. установява общ успех на първоначалното НОЛ от 87%, макар при високостепенните травми и увреда на ГПК ранното оперативно лечение да запазва потенциални предимства [15].

Най-показателна в настоящата серия е групата с AAST степен III. От 7 деца 3 са лекувани успешно неоперативно, докато при 4 се налага оперативна интервенция. При последните решението за операция е взето след период на наблюдение от 1 до 7 дни поради влошаване на общото състояние, развитие на клинична картина, насочваща към септични усложнения, и прогресия на патологичните промени при контролните КТ изследвания. Това показва, че в рамките на една и съща AAST степен могат да съществуват различни клинични траектории и че терапевтичното решение не следва да се определя единствено от първоначалната морфологична класификация.

При пациентите с AAST III значение имат точната локализация и степента на паренхимното прекъсване, състоянието на ГПК и количеството жизнеспособен панкреасен паренхим. Тези фактори могат да определят както възможността за органосъхраняващо поведение, така и обема на евентуалната резекция [3,9,12,13,15].

Състоянието на ГПК остава един от основните фактори при терапевтичното решение. Нарушаването на неговия интегритет е свързано с риск от персистиращо изтичане на панкреатичен секрет, перипанкреатични колекции, псевдокисти, фистули и инфекциозни усложнения. Значението на каналната увреда е допълнително подчертано в ревизията на AAST-OIS от 2024 г., която поставя по-голям акцент върху интегритета на ГПК и прецизира анатомичната характеристика на високостепенните лезии (Notrica et al.)[16]

Диагностичната оценка на ГПК обаче остава предизвикателство. Контрастно усилената КТ е основният първоначален образен метод при хемодинамично стабилните пациенти, но ранното изследване може да подцени паренхимното увреждане и невинаги позволява надеждна директна оценка на дукталния интегритет [12,13]. В настоящата серия КТ е основният образен метод, докато MR/MRCP е използвана селективно. Наблюдаваната при част от оперативно лекуваните пациенти прогресия на КТ находката допълнително подчертава значението на серийната образна оценка при несъответствие между първоначалната морфология и клиничното протичане.

Copyright: © 2026 (CC BY 4.0) by the authors.

MRCP може да предостави допълнителна информация при неясен статус на ГПК, докато ERCP позволява директна оценка на канала и едновременно терапевтично поведение при селектирани пациенти [17–19]. В мултицентровото проучване на Rosenfeld и съавт. процедурата е използвана селективно и е променила поведението или е допринесла за подобряване на резултата при приблизително половината от пациентите, при които е извършена, докато ранното стентиране или сфинктеротомия не показват убедително предимство по отношение на възстановяването [14]. Следователно при неясен статус на ГПК резултатите от образните изследвания трябва да бъдат интерпретирани съвместно с морфологията на паренхимната увреда и клиничната еволюция.

Основният недостатък на НОЛ при високостепенните увреди е по-високата честота на локални панкреатични усложнения, сред които перипанкреатичните колекции и псевдокистите [5,9,15,16]. В настоящата серия псевдокиста се развива при 3/11 (27,3%) неоперативно лекувани пациенти. При 2 е извършен ендоскопски трансгастрален дренаж, а при 1 е настъпила спонтанна резорбция, без необходимост от последваща хирургична интервенция. Тези резултати поставят важния въпрос как следва да бъде дефиниран „успехът" на НОЛ. Развитието на псевдокиста не означава непременно неуспех на първоначалната стратегия. В систематичния обзор на Koh и съавт. псевдокистите са по-чести след НОЛ, но приблизително две трети от тях също са овладени без хирургична интервенция [5]. Мултицентровите данни показват, че поведението при организирани посттравматични колекции може да включва наблюдение, перкутанни или ендоскопски процедури [9]. Следователно необходимостта от минимално инвазивна интервенция не е равнозначна на неуспех на НОЛ, ако усложнението е контролирано без резекция и със запазване на панкреасния паренхим.

В настоящата серия оперативно лечение е проведено при 5/16 пациенти. При 4 е извършена дистална панкреатектомия, като при 2 е сплено-съхраняваща операция. При дистално разположени високостепенни увреди резекцията представлява утвърдена възможност за контрол на тежката паренхимна и дуктална увреда. В детската възраст съхраняването на слезката, когато анатомичните условия и състоянието на пациента го позволяват, е желателно поради запазването на нейната имунологична функция.

По-различен терапевтичен проблем представляват тежките проксимални увреди. В настоящата серия при едно 5-годишно дете с AAST степен V и комбинирано увреждане на главата на панкреаса и дуоденума е извършена панкреатодуоденална резекция по Traverso–Longmire. Подобни интервенции са изключително редки при детската травма и са запазени за разрушителни увреждания на панкреатодуоденалния комплекс, при които по-ограничена реконструкция не може да осигури адекватен контрол. Поради единичния случай настоящото проучване не позволява заключения относно показанията или резултатите от този подход, но той илюстрира морфологичната хетерогенност, скрита под общото понятие „високостепенна панкреасна травма".

Неоперативно и оперативно лечение: различен профил на морбидност

Метаанализът на Londoño Barrientos и съавт. от 2025 г., включващ 17 проучвания и 1147 пациенти, е особено показателен в това отношение. НОЛ е свързано с по-висока вероятност за развитие на псевдокиста (OR 2,56; 95% CI 1,55–4,23), но с по-ниска вероятност за панкреатична фистула спрямо оперативното лечение (OR 0,27; 95% CI

Copyright: © 2026 (CC BY 4.0) by the authors.

0,11–0,69). Не е установена значима разлика в смъртността или общата честота на усложненията, а сигурността на доказателствата е оценена като много ниска [10].
Тези резултати предполагат не толкова превъзходство на единия подход, колкото различен профил на специфичната морбидност. След НОЛ по-често възникват локални усложнения, които могат да изискват последващо наблюдение или минимално инвазивна интервенция, докато оперативното лечение носи рисковете на самата хирургична процедура, панкреатична фистула и загуба на функциониращ паренхим. Именно поради това директното сравнение на двата подхода само чрез общата честота на усложненията може да бъде подвеждащо.
В този контекст противопоставянето на оперативното и неоперативното лечение като две взаимно изключващи се стратегии вероятно прекалено опростява реалния клиничен процес. По-подходящо е поведението да се разглежда като индивидуализирана и динамична стратегия, при която първоначалното решение може да бъде променено или допълнено от ендоскопски, интервенционални или хирургични процедури според развитието на травматичния процес.
При хемодинамично стабилното дете без непосредствена индикация за операция първоначалното наблюдение позволява запазване на панкреасния паренхим, но изисква активно клинично и образно проследяване. От друга страна, неблагоприятната клинична еволюция, развитие на инфекциозни усложнения, прогресиращата образна находка или морфология, която не позволява безопасно органосъхраняващо поведение, могат да наложат промяна на първоначалната стратегия. Именно различното развитие на пациентите с AAST III в настоящата серия подкрепя този динамичен подход.
Настоящото проучване е ретроспективно, едноцентрово и включва малък брой пациенти, което отчасти се обуславя от ниската честота на панкреасната травма в детска възраст. Малкият размер и хетерогенността на групите не позволяват статистически надеждно директно сравнение между оперативното и неоперативното лечение или определяне на независими прогностични фактори.

ЗАКЛЮЧЕНИЕ

Получените резултати подкрепят концепцията, че AAST степента е необходима за анатомичното характеризиране на панкреасната травма, но не представлява самостоятелен терапевтичен алгоритъм. Изборът и последващата промяна на терапевтичното поведение следва да се основават на комплексна оценка на морфологията и локализацията на увредата, състоянието на ГПК, хемодинамичния статус и клинично-диагностичната еволюция.

Copyright: © 2026 (CC BY 4.0) by the authors.

БИБЛИОГРАФИЯ

1.Mattix KD, Tataria M, Holmes J, et al. Pediatric pancreatic trauma: predictors of nonoperative management failure and associated outcomes. J Pediatr Surg. 2007;42(2):340–344. doi:10.1016/j.jpedsurg.2006.10.034.
2.Krige JEJ, Kotze UK, Setshedi M, et al. Surgical management and outcomes of combined pancreaticoduodenal injuries. J Am Coll Surg. 2016;222(4):737–749. doi:10.1016/j.jamcollsurg.2015.12.052.
3.Iqbal CW, St Peter SD, Tsao K, et al. Operative vs nonoperative management for blunt pancreatic transection in children. J Pediatr Surg. 2014;49(5):721–724. doi:10.1016/j.jpedsurg.2014.02.071.
4.Paul MD, Mooney DP. The management of pancreatic injuries in children: operate or observe. J Pediatr Surg. 2011;46(6):1140–1143. doi:10.1016/j.jpedsurg.2011.03.045.
5. Koh EY, van Poll D, Goslings JC, Busch OR, Rauws EA, Oomen MW, et al. Operative versus nonoperative management of blunt pancreatic trauma in children: a systematic review. *Pancreas*. 2017;46(9):1091–1097.
6. Garg RK, Mahajan JK, Bhatnagar N, et al. Operative versus non-operative management of blunt pancreatic trauma in children: systematic review and meta-analysis. *J Pediatr Surg*. 2020.
7. Haugaard MV, Wettergren A, Hillingsø JG, Gluud C, Penninga L. Non-operative versus operative treatment for blunt pancreatic trauma in children. *Cochrane Database Syst Rev*. 2014;(2):CD009746.
8. Notrica DM, Tominaga GT, Gross JA, Southard RN, McOmber ME, Crandall M, et al. American Association for the Surgery of Trauma pancreatic organ injury scale: 2024 revision. J Trauma Acute Care Surg. 2025;98(3):442-447. doi:10.1097/TA.0000000000004522.
9. Naik-Mathuria BJ, Rosenfeld EH, Gosain A, et al. Proposed clinical pathway for nonoperative management of high-grade pediatric pancreatic injuries based on a multicenter analysis: a Pediatric Trauma Society Collaborative. *J Trauma Acute Care Surg*. 2017.
10. Londoño Barrientos M, Pinzon Calderon S, Lopez Zapata CA, Delgado Lopez CA. Systematic review and meta-analysis of the effectiveness and safety of conservative versus surgical management in pediatric pancreatic trauma. *Semin Pediatr Surg*. 2025;38:151564.
11. Coccolini F, Kobayashi L, Kluger Y, Moore EE, Ansaloni L, Biffl W, et al. Duodeno-pancreatic and extrahepatic biliary tree trauma: WSES-AAST guidelines. World J Emerg Surg. 2019;14:56.
12. Mattix KD, Tataria M, Holmes J, Kristoffersen K, Brown R, Groner J, et al. Pediatric pancreatic trauma: predictors of nonoperative management failure and associated outcomes. J Pediatr Surg. 2007;42(2):340–344.
13. Stringer MD. Pancreatic trauma in children. Br J Surg. 2005;92(4):467–470.
14. Rosenfeld EH, Vogel AM, Klinkner DB, Escobar MA, Gaines BA, Russell RT, et al. The utility of ERCP in pediatric pancreatic trauma. J Pediatr Surg. 2018.
15. Kopljar M, Ivandić S, Mesić M, Bakota B, Žiger T, Kondža G, et al. Operative versus non-operative management of blunt pancreatic trauma in children: systematic review and meta-analysis. Injury. 2021;52 Suppl 5:S49–S57. doi:10.1016/j.injury.2020.02.035.
16. Notrica DM, Tominaga GT, Gross JA, Southard RN, McOmber ME, Crandall M, et al. American Association for the Surgery of Trauma pancreatic organ injury scale: 2024 revision. J Trauma Acute Care Surg. 2025;98(3):442–447. doi:10.1097/TA.0000000000004522.
17. Khattab M, Alhassan S, AlQattan AS, et al. The clinical efficacy and safety of ERCP in traumatic pancreatic injuries: a systematic review and meta-analysis. World J Emerg Surg. 2025;20:52.
18. Melamud K, LeBedis CA, Soto JA. Imaging of pancreatic and duodenal trauma. Radiol Clin North Am. 2015;53(4):757–771.
19. Fulcher AS, Turner MA, Yelon JA, McClain LC, Broderick T, Ivatury RR, et al. Magnetic resonance cholangiopancreatography (MRCP) in the assessment of pancreatic duct trauma and its sequelae: preliminary findings. J Trauma. 2000;48(6):1001–1007.

Copyright: © 2026 (CC BY 4.0) by the authors.

РЕТРОПАНКРЕАТИЧЕН ПАРАВАСКУЛАРЕН РЕТРОПЕРИТОНЕАЛЕН ТЕРАТОМ.

И. ВАСИЛЕВСКИ, Е. РАНГЕЛОВ, Я. ПЪХНЕВ, Д. КОФИНОВА, Н. ТОЛЕКОВА, Е. ИЛИЕВА, Б. МЛАДЕНОВ

И. Василевски[1], Е. Рангелов[1], Я. Пъхнев[1], Д. Кофинова[1], Н. Толекова[1], Е. Илиева[2], Б. Младенов[3]
[1] Клиника по детска хирургия, УМБАЛСМ „Н. И. Пирогов", София
[2] Клиника по образна диагностика, УМБАЛСМ „Н. И. Пирогов", София
[3] Клиника по анестезиология и интензивно лечение при деца, УМБАЛСМ „Н. И. Пирогов", София

Въведение: Ретроперитонеалните тератоми са редки екстрагонадни герминативноклетъчни тумори в детската възраст. Въпреки че повечето са хистологично доброкачествени, хирургичното им лечение може да бъде значително затруднено от близкото им отношение към панкреаса, големите ретроперитонеални съдове и други жизненоважни структури. Пълната хирургична ексцизия е основният метод на лечение и определящ фактор за благоприятния изход.
Клиничен случай: Представяме случай на дете с ретроперитонеална туморна формация с размер приблизително 7—8 cm. При оперативната ревизия туморът беше установен в горния ретроперитонеум, зад тялото и опашката на панкреаса, в непосредствено отношение към a. et v. mesenterica superior, a. et v. lienalis и v. mesenterica inferior, както и в близък контакт с v. portae, аортата и truncus coeliacus. След внимателна дисекция формацията беше напълно отделена от панкреаса и магистралните съдове и екстирпирана без съдова или панкреатична увреда. Хистологичното изследване установи зрял тератом.
Дискусия: Ретроперитонеалните тератоми са рядка локализация на екстрагонадните тератоми, а ретропанкреатичното им разположение с непосредствено отношение към множество големи абдоминални съдове се описва ограничено в литературата. В подобни случаи клиничното значение на тумора се определя не само от неговата хистология, но и от сложните анатомични взаимоотношения. Прецизната предоперативна образна оценка и щадящата хирургична дисекция са основни предпоставки за безопасна радикална резекция.
Заключение: Зрелият ретроперитонеален тератом може да представлява значително хирургично предизвикателство независимо от доброкачествения си характер. Пълна ексцизия с максимално съхраняване на съседните органи и съдови структури може да се постигне дори при сложна ретропанкреатична локализация и осигурява отлична прогноза.
Ключови думи: ретроперитонеален тератом, ретропанкреатичен тумор, оперативно лечение

Copyright: © 2026 (CC BY 4.0) by the authors.

RETROPANCREATIC PARAVASCULAR RETROPERITONEAL TERATOMA

I. Vasilevski[1], E. Rangelov[1], Ya. Puhnev[1], D. Kofinova[1], N. Tolekova[1], E. Ilieva[2], B. Mladenov[3]
[1] Clinic of Pediatric Surgery, N. I. Pirogov University Emergency Hospital, Sofia
[2] Clinic of Diagnostic Imaging, N. I. Pirogov University Emergency Hospital, Sofia
[3] Clinic of Anesthesiology and Pediatric Intensive Care, N. I. Pirogov University Emergency Hospital, Sofia

Introduction: Retroperitoneal teratomas are rare extragonadal germ cell tumors in children. Although most are histologically benign, their surgical management may be considerably challenging due to their close relationship with the pancreas, major retroperitoneal vessels and other vital structures. Complete surgical excision remains the mainstay of treatment and a major determinant of a favorable outcome.
Case presentation: We present the case of a child with a retroperitoneal tumor measuring approximately 7—8 cm. Intraoperatively, the tumor was located in the upper retroperitoneum, posterior to the body and tail of the pancreas, in close relationship with the superior mesenteric artery and vein, the splenic artery and vein and the inferior mesenteric vein, as well as the portal vein, the abdominal aorta and the celiac trunk. Following careful dissection, the mass was completely separated from the pancreas and the major vascular structures and excised without vascular or pancreatic injury. Histopathological examination confirmed a mature teratoma.
Discussion: Retroperitoneal teratomas represent a rare extragonadal location of teratomas, and their retropancreatic position in close relationship with multiple major abdominal vessels has been only rarely described in the literature. In such cases the clinical significance of the tumor is determined not only by its histological characteristics but also by its complex anatomical relationships. Precise preoperative imaging assessment and meticulous tissue-preserving surgical dissection are essential prerequisites for safe and complete resection.
Conclusion: A mature retroperitoneal teratoma may represent a significant surgical challenge despite its benign nature. Complete excision with maximal preservation of adjacent organs and vascular structures can be achieved even in cases with complex retropancreatic localization and is associated with an excellent prognosis.
Keywords: retroperitoneal teratoma, retropancreatic tumor, surgical treatment

Copyright: © 2026 (CC BY 4.0) by the authors.

РЕКОНСТРУКЦИЯ НА ГОРНИ И ДОЛНИ КЛЕПАЧИ ПРИ 15-ГОДИШНА ПАЦИЕНТКА С ТЕЖКИ ИЗГАРЯНИЯ: КЛИНИЧЕН СЛУЧАЙ.

И. ПАШОВ, М. АРГИРОВА, М. МАРТИНОВ

И. Пашов[1], М. Аргирова[1], М. Мартинов[1]
[1] Клиника по изгаряния и пластична хирургия, УМБАЛСМ „Н. И. Пирогов", София

Въведение: Изгарянията, засягащи клепачите, са сравнително редки, но представляват значително функционално и естетично предизвикателство. Клепачите имат основна роля в защитата на очната повърхност, поддържането на нейната лубрикация и запазването на зрителната функция. Изгарянията на клепачите могат да доведат до контрактури, лагофталм, експозиция на роговицата и необратима загуба на зрение при неправилно или забавено лечение. В настоящия доклад е представен клиничен случай на 15-годишна пациентка с тежки изгаряния, като са разгледани приложените реконструктивни стратегии.
Клиничен случай: 15-годишна пациентка, пострадала при пожар в нощен клуб, като е получила термично пламъково изгаряне с площ 15% от телесната повърхност (TBSA), засягащо областта на главата, гърба и горните крайници. Пожарът е възникнал в нощен клуб, след като покривът на сградата се е запалил. Поради невъзможността на много от посетителите да се евакуират от сградата инцидентът е довел до множество пострадали. Пациентката е сред болните, транспортирани от Северна Македония в УМБАЛСМ „Н. И. Пирогов", София, на 16 март 2025 г. за специализирано лечение в клиника по изгаряния. В момента на приемане пациентката е диагностицирана с дълбоки изгаряния на лицето, засягащи както горните, така и долните клепачи. Изгарянията на горните крайници са оценени като изгаряния III степен. Налице е инхалационна травма на горните и долните дихателни пътища, както и инхалация на токсични газове и значителен оток на лицето. Поради тежестта на състоянието пациентката е интубирана преди транспортирането.
Дискусия: Реконструкцията на клепачите след изгаряния при педиатрични пациенти е комплексна поради необходимостта от съобразяване с функционалните, естетичните и възрастово обусловените фактори на растежа. В литературата са описани различни реконструктивни техники, включително трансплантация на пълнослойни кожни присадки, локални ламба и мукозни присадки. Ранната хирургична интервенция е от съществено значение за предотвратяване на експозицията на роговицата и развитието на дългосрочно зрително увреждане. Настоящият клиничен случай демонстрира значението на своевременното хирургично лечение и мултидисциплинарното сътрудничество между специалистите по пластична хирургия, анестезиология и реанимация, педиатрия и очни болести.
Заключение: Реконструкцията на клепачите при пациенти с изгаряния е от ключово значение за запазването на зрението и естетичния вид. Представеният случай подчертава успешното хирургично лечение на тежко пострадала пациентка в юношеска възраст и значението на своевременната интервенция и координираните мултидисциплинарни грижи.
Ключови думи: изгаряния, реконструкция, клепачи, педиатрична популация

Copyright: © 2026 (CC BY 4.0) by the authors.

RECONSTRUCTION OF THE UPPER AND LOWER EYELIDS IN A 15-YEAR-OLD PATIENT WITH SEVERE BURNS: A CASE REPORT

I. Pashov[1], M. Argirova[1], M. Martinov[1]
[1] Clinic of Burns and Plastic Surgery, N. I. Pirogov University Emergency Hospital, Sofia

Introduction: Burns involving the eyelids are relatively rare but represent a considerable functional and aesthetic challenge. The eyelids have a fundamental role in protecting the ocular surface, maintaining its lubrication and preserving visual function. Eyelid burns may lead to contractures, lagophthalmos, corneal exposure and irreversible loss of vision if treatment is inappropriate or delayed. The present report presents a clinical case of a 15-year-old female patient with severe burns and reviews the reconstructive strategies applied.
Case presentation: A 15-year-old female patient was injured in a nightclub fire, sustaining a thermal flame burn covering 15% of the total body surface area (TBSA) and involving the head, back and upper limbs. The fire broke out in a nightclub after the roof of the building caught fire. Because many of the occupants were unable to evacuate the building, the incident resulted in multiple casualties. The patient was among those transported from North Macedonia to N. I. Pirogov University Emergency Hospital, Sofia, on 16 March 2025 for specialized treatment in a burns unit. At the time of admission the patient was diagnosed with deep facial burns involving both the upper and the lower eyelids. The burns of the upper limbs were assessed as third-degree burns. There was inhalation injury to the upper and lower airways, as well as inhalation of toxic gases and considerable facial edema. Because of the severity of her condition the patient was intubated before transport.
Discussion: Eyelid reconstruction after burns in pediatric patients is complex because of the need to take into account functional, aesthetic and age-related growth factors. Various reconstructive techniques have been described in the literature, including full-thickness skin grafting, local flaps and mucosal grafts. Early surgical intervention is essential to prevent corneal exposure and the development of long-term visual impairment. The present case demonstrates the importance of timely surgical treatment and of multidisciplinary collaboration between specialists in plastic surgery, anesthesiology and intensive care, pediatrics and ophthalmology.
Conclusion: Eyelid reconstruction in burn patients is of key importance for the preservation of vision and of appearance. The case presented highlights the successful surgical management of a severely injured adolescent patient and the significance of timely intervention and coordinated multidisciplinary care.
Keywords: burns, reconstruction, eyelids, pediatric population

Copyright: © 2026 (CC BY 4.0) by the authors.

Въведение

Изгарянията, засягащи клепачите, са сравнително редки, но представляват значително функционално и естетично предизвикателство. Клепачите играят жизненоважна роля за защитата на очната повърхност, поддържането на нейната лубрикация и запазването на зрението. Изгарянията на клепачите могат да доведат до контрактури, лагофталм, експозиция на роговицата и трайна загуба на зрението, ако не бъдат адекватно лекувани. В настоящия клиничен случай е представено лечението на 15-годишна пациентка с тежки изгаряния, като се акцентира върху използваните реконструктивни стратегии.

Представяне на клиничния случай

15-годишна пациентка получила пламъково изгаряне, засягащо приблизително 15% от телесната повърхност (TBSA), в областта на главата, гърба и горните крайници. Инцидентът е станал в нощен клуб. Покривът на сградата се е запалил и множество хора са останали блокирани в сградата, което е довело до масов инцидент с множество пострадали.

Пациентката е сред болните, транспортирани от Северна Македония до УМБАЛСМ „Н. И. Пирогов", София, на 16 март 2025 г. за специализирано лечение в клиника по изгаряния. При приемането пациентката е с дълбоки, пълнослойни изгаряния на лицето с ангажиране на двата горни и двата долни клепача. Изгарянията на горните крайници са оценени като III-та степен. Налице е инхалационна травма на горните и долните дихателни пътища, инхалация на токсични газове и значителен оток на лицето, поради което пациентката е интубирана преди транспортирането.

Първоначалната стабилизация и лечението на острата фаза на изгарянето беше проведена в интензивно отделение, с фокус върху инфузионната ресусцитация, хирургичния дебридман на раните и контрола на инфекцията. Инфузионната ресусцитация е извършена съгласно протокола на клиниката, използвайки формулата на Carvajal. Човешки серумен албумин е включен в терапията в края на първите 24 часа след травмата.

За седация и аналгезия бешее прилагана непрекъсната венозна инфузия на фентанил и мидазолам с цел намаляване на стреса за пациентката. Пациентката остана интубирана, с FiO_2 0,5—0,6 и $SatO_2$ 98—99%. При аспирация през ендотрахеалната тръба се евакуираха големи количества гъст мукозен секрет, примесен със сажди.

Клиничната оценка включва офталмологичен преглед,от който се установяви липса на значима травма на роговицата и конюнктивата. Назначени бяха антибиотични капки за очи.

На втория ден се извърши дебридман на раните и допълнителна клинична оценка. Изгарянията на горните крайници бяха оценени като III-та степен, изискващи хирургична ексцизия и автоложна кожна пластика. По отношение на изгарянията на главата се избра изчаквателен подход, като първоначално върху раневите повърхности бе поставена превръзка с нанокристално сребро.

На трети ден се извърши ранна хирургична ексцизия и присаждане на разцепен кожен автотрансплантат (split-thickness skin graft) на двата горни крайника. Четири дни по-късно превръзките се смениха. Автоприсадките на двата горни крайника са стабилни, без клинични данни за инфекция.

Лицето и части от скалпа са покрити със сухи, плътно фиксирани некрози. Некротичните тъкани на клепачите възпрепятстват пълното им затваряне. След

Copyright: © 2026 (CC BY 4.0) by the authors.

консултация с офталмолог към терапията беше добавен овлажняващ гел за предотвратяване на изсъхването на роговицата. На този етап се продължи изчаквателният подход с отложена хирургична интервенция, за да се оцени възможността за спонтанна епителизация. Върху лицето и скалпа бе поставена сребърна превръзка.
Седем дни след постъпване в клиниката седацията и аналгезията са преустановени и пациентката е екстубирана.
Предвид завишения риск от очни усложнения се планира реконструктивна операция. Оперативният подход включва хирургична ексцизия, последвана от едноетапна реконструкция на горните и долните клепачи.
Първоначално се извърши ексцизия на гранулационната тъкан и подлежащата фиброза. Наложи се и частична резекция на m. orbicularis oculi поради наличие на невитални участъци от мускула.
За реконструкцията на клепачите се избра използването на пълнослойни кожни присадки (full-thickness skin grafts). Тъй като има засягане на горните, и долните клепачи, те не могат да бъдат използвани като донорни зони. Разгледа се възможността за използване на присадка от ретроаурикуларната област, но наличната донорна зона е недостатъчна.
С цел осигуряване на достатъчно количество пълнослойни кожни автоприсадки и едновременно с това избор на кожа със сходни характеристики с тази на клепачите, за донорни зона се избраха медиалните повърхности на двата брахиума. Донорните места се затвориха първично.
Подкожната мастна тъкан бе щателно отстранена от долната повърхност на присадките до достигане на дермата. Автоприсадките се поставиха върху раневите повърхности и се фиксираха с нерезорбируеми конци в желаната позиция при умерено напрежение.
Извърши се тарзорафия преди поставянето на превръзка с нанокристално сребро с цел възстановяване на функцията на клепачите и постигане на оптимален функционален и естетичен резултат.В следоперативния период пациентката получи антибиотична профилактика и защитни превръзки.
При пациентката се възстанови функционалното затваряне на клепачите с подобрена защита на роговицата. Функционалният резултат включва запазено мигане и адекватно покриване на очната повърхност.Козметичният резултат е задоволителен, със значително подобрение във външния вид на лицето. Пациентката продължава с назначената рехабилитацията и се проследява по отношение на оценка и третиране на белезите и проследяване на очния статус.

Дискусия
Реконструкцията на клепачите след изгаряния при педиатрични пациенти е комплексна поради необходимостта от съобразяване с функционалните, естетичните и свързаните с растежа аспекти. В литературата са описани множество реконструктивни техники, включително пълнослойни кожни присадки, локални ламба и мукозни присадки.
Своевременната интервенция е от съществено значение за предотвратяване на експозицията на роговицата и развитието на трайно зрително увреждане. Този клиничен случай демонстрира значението на навременното хирургично лечение и

Copyright: © 2026 (CC BY 4.0) by the authors.

мултидисциплинарното сътрудничество между специалисти по пластична хирургия, анестезиология и реанимация, педиатрия и очни болести.

Заключение

Реконструкцията на клепачите при пациенти с изгаряния е от ключово значение за запазването на зрителната функция и възстановяването на външния вид. Представеният случай демонстрира успешното хирургично лечение на педиатрична пациентка с тежки изгаряния и подчертава значението на своевременната интервенция и координираната мултидисциплинарна грижа.

Източници:

TOTAL BURN CARE. Edited by D.N. Herndon. 597 pp. Illust. W.B. Saunders Company Ltd., London, UK; W.B. Saunders Canada, Toronto. 1996. $163. ISBN 0-7020-1827-9

Thorne, C. H., Chung, K. C., Gosain, A. K., Gurtner, G. C., Mehrara, B. J., Rubin, J. P., & Spear, S. L. (2013). *Grabb and Smith's plastic surgery: Seventh edition*. WoltersKluwer Health Adis (ESP) [15].

Copyright: © 2026 (CC BY 4.0) by the authors.

ВРОДЕНИ ИЗОЛИРАНИ ТРАХЕОЕЗОФАГЕАЛНИ ФИСТУЛИ – ДИАГНОСТИЧЕН ПОДХОД И ОПЕРАТИВНО ЛЕЧЕНИЕ. КЛИНИЧЕН СЛУЧАЙ НА ДЕТЕ С АТРЕЗИЯ НА ХРАНОПРОВОДА С ДИСТАЛНА И ПРОКСИМАЛНА ТЕФ.

Н. АТАНАСОВА, Н. ТОЛЕКОВА, Ц. ГЕОРГИЕВ, Н. КАРТУЛЕВ, Х.ШИВАЧЕВ

Атанасова, Н.[1], Толекова, Н. [1], Георгиев, Ц. [1], Картулев, Н. [1], Шивачев,Х. [1]
1 Клиника по детска хирургия, УМБАЛСМ Н.И. Пирогов

Ключови думи: трахеоезофагеална фистула, H-тип фистула, бронхоскопия

Въведение: Вродената трахеоезофагеална фистула (ТЕФ) представлява патологична комуникация между трахеобронхиалното дърво и хранопровода. ТЕФ могат да бъдат изолирани или да се съчетават с атрезия на хранопровода. Изолираната H-тип трахеоезофагеална фистула (Gross тип E) е рядка аномалия, при която запазената проходимост на хранопровода често води до неспецифична клинична симптоматика и забавяне на диагнозата. Особено диагностично и хирургично предизвикателство представляват случаите с езофагеална атрезия, съчетана с едновременно наличие на проксимална и дистална трахеоезофагеална фистула.
Цел: Да се анализират диагностичните и хирургичните особености при деца с изолирана H-тип трахеоезофагеална фистула и да се представи рядък клиничен случай на езофагеална атрезия с проксимална и дистална трахеоезофагеална фистула.
Материали и методи: Анализирани са 5 деца с изолирана H-тип трахеоезофагеална фистула, лекувани оперативно. Проследени са клиничната симптоматика, диагностичният алгоритъм, локализацията на фистулата, избраният оперативен достъп, интраоперативните особености и следоперативният ход. Отделно е представен клиничен случай на дете с езофагеална атрезия, съчетана с проксимална и дистална трахеоезофагеална фистула.
Резултати: При пациентите с изолирана H-тип фистула клиничната картина се характеризира предимно с кашлица и задавяне по време на хранене, рецидивиращи инфекции на долните дихателни пътища и прояви на хронична аспирация. Диагностичният процес включва образни и ендоскопски методи, като бронхоскопията има ключово значение за точното локализиране на фистулата и планиране на хирургичната интервенция. Оперативното лечение включва разделяне и лигиране на фистулата и независимо затваряне на трахеалния и езофагеалния дефект. Изборът между цервикален, торакален и торакоскопски достъп се определя основно от нивото и анатомичните характеристики на фистулата. Особено внимание се отделя на идентифицирането и съхраняването на n. laryngeus recurrens. При представения отделен клиничен случай езофагеалната атрезия е била съчетана с проксимална и дистална трахеоезофагеална фистула, което представлява изключително рядка анатомична вариация и значително хирургично предизвикателство.
Заключение: Трахеоезофагеалните фистули в детската възраст представляват хетерогенна група вродени малформации, изискващи индивидуализиран диагностичен и хирургичен подход. При изолираната H-тип фистула ранното разпознаване на симптомите и прецизната предоперативна локализация са от съществено значение за успешното хирургично лечение. Бронхоскопията има водеща роля при определяне на анатомията на фистулата и избора на оперативен достъп. Случаите на езофагеална

Copyright: © 2026 (CC BY 4.0) by the authors.

атрезия с едновременно наличие на проксимална и дистална ТЕФ са изключително редки и изискват прецизно предоперативно и интраоперативно планиране.

CONGENITAL ISOLATED TRACHEOESOPHAGEAL FISTULAS – DIAGNOSTIC APPROACH AND SURGICAL TREATMENT. CLINICAL CASE OF A CHILD WITH OESOPHAGEAL ATRESIA WITH DISTAL AND PROXIMAL TEF

Atanasova, N.[1], Tolekova, N. [1], Georgiev, Ts. [1], Kartulev, N. [1], Shivachev, H. [1]
1. Department of Pediatric Surgery, N.I. Pirogov University Hospital

Keywords: tracheoesophageal fistula, H-type fistula, bronchoscopy

Introduction: Congenital tracheoesophageal fistula (TEF) is a pathological communication between the tracheobronchial tree and the esophagus. TEF can be isolated or combined with esophageal atresia. Isolated H-type tracheoesophageal fistula (Gross type E) is a rare anomaly in which preserved esophageal patency often leads to nonspecific clinical symptoms and delay in diagnosis. Cases with esophageal atresia combined with the simultaneous presence of proximal and distal tracheoesophageal fistula represent a particular diagnostic and surgical challenge.
Objective: To analyze the diagnostic and surgical features in children with isolated H-type tracheoesophageal fistula and to present a rare clinical case of esophageal atresia with proximal and distal tracheoesophageal fistula.
Materials and methods: 5 children with isolated H-type tracheoesophageal fistula treated surgically were analyzed. The clinical symptoms, diagnostic algorithm, localization of the fistula, the chosen surgical approach, intraoperative features and postoperative course were monitored. A separate clinical case of a child with esophageal atresia combined with proximal and distal tracheoesophageal fistula is presented.
Results: In patients with isolated H-type fistula, the clinical picture is characterized primarily by coughing and choking during feeding, recurrent lower respiratory tract infections and manifestations of chronic aspiration. The diagnostic process includes imaging and endoscopic methods, with bronchoscopy being of key importance for the accurate localization of the fistula and planning of surgical intervention. Surgical treatment includes division and ligation of the fistula and independent closure of the tracheal and esophageal defect. The choice between cervical, thoracic and thoracoscopic access is mainly determined by the level and anatomical characteristics of the fistula. Particular attention is paid to the identification and preservation of the n. laryngeus recurrens. In the presented individual clinical case, esophageal atresia was combined with proximal and distal tracheoesophageal fistula, which represents an extremely rare anatomical variation and a significant surgical challenge.
Conclusion: Tracheoesophageal fistulas in childhood represent a heterogeneous group of congenital malformations requiring an individualized diagnostic and surgical approach. In isolated H-type fistula, early recognition of symptoms and precise preoperative localization are essential for successful surgical treatment. Bronchoscopy has a leading role in determining the anatomy of the fistula and choosing the surgical approach. Cases of esophageal atresia with simultaneous presence of proximal and distal TEF are extremely rare and require precise preoperative and intraoperative planning.

Copyright: © 2026 (CC BY 4.0) by the authors.

ИЗКУСТВЕНИЯТ ИНТЕЛЕКТ В ОБУЧЕНИЕТО ПО ДЕТСКА ХИРУРГИЯ НА СТУДЕНТИ ПО МЕДИЦИНА: ВЪЗМОЖНОСТИ И МОДЕЛ ЗА ИНТЕГРАЦИЯ.

КАЛОЯН ГЕОРГИЕВ, СОНЯ ГЕОРГИЕВА, КРАСИМИРА КАЛИНОВА

Калоян Георгиев, Соня Георгиева, Красимира Калинова,
Катедра Специална хирургия,Медицински факултет,Тракийски университет

Увод: Изкуственият интелект (AI) навлиза бързо в медицинското образование и създава възможности за персонализирано, интерактивно и симулационно обучение. В детската хирургия, където студентите имат ограничен достъп до редки заболявания, спешни състояния и оперативни процедури, AI може да допълни традиционното преподаване. Целта е да се анализират възможните приложения на AI в обучението на студенти по детска хирургия и да се предложи практически модел за интегрирането му в учебния процес
Методи: Извършен е структуриран наративен анализ на съвременната литература за използването на генеративен AI, виртуални пациенти, интелигентни обучителни системи и AI-базирана симулация в медицинското и хирургичното образование. Приложенията са оценени спрямо основните цели на студентското обучение по детска хирургия: усвояване на знания, клинично мислене, диагностичен алгоритъм, комуникация, подготовка за практически занятия и разбиране на основни хирургични техники
Резултати: AI може да подпомогне обучението чрез създаване на адаптивни клинични казуси, симулиране на виртуални пациенти, интерактивно обсъждане на диференциалната диагноза, автоматизирана обратна връзка и генериране на индивидуални тестове. Особено полезно е приложението му при заболявания като остър апендицит, инвагинация, хипертрофична пилорна стеноза, крипторхизъм, ингвинална херния и остър скротум, при които студентът може последователно да анализира анамнеза, физикален статус, лабораторни и образни изследвания и да предложи диагностично-терапевтично поведение. AI-базираните симулации могат да осигурят безопасна среда за многократно упражняване и незабавна обратна връзка. Основните ограничения са рискът от фактически грешки, прекомерна зависимост от технологията, отслабване на самостоятелното клинично мислене, защитата на личните данни и необходимостта от преподавателски контрол.
Заключения: AI има потенциал да бъде ефективен допълващ инструмент в обучението по детска хирургия, но не и заместител на клиничния преподавател и контакта с пациента. Най-подходящ е хибриден модел, при който AI се използва за подготовка, симулация и персонализирана обратна връзка, а преподавателят валидира съдържанието и развива клиничната преценка, етичната отговорност и практическите умения на студентите

Ключови думи: изкуствен интелект; детска хирургия; медицинско образование; студенти по медицина; симулационно обучение.

Copyright: © 2026 (CC BY 4.0) by the authors.

ARTIFICIAL INTELLIGENCE IN UNDERGRADUATE PEDIATRIC SURGICAL EDUCATION: OPPORTUNITIES AND A MODEL FOR INTEGRATION

Kaloyan Georgiev, Sonya Georgieva, Krasimira Kalinova,
Department of Special Surgery, Faculty of Medicine, Thracian University

Introduction: Artificial intelligence (AI) is rapidly entering medical education and creates opportunities for personalized, interactive, and simulation-based learning. In pediatric surgery, where students have limited exposure to rare diseases, emergency conditions, and operative procedures, AI may complement traditional teaching. This study aimed to analyze potential applications of AI in undergraduate pediatric surgical education and to propose a practical model for its integration into the curriculum.
Methods: A structured narrative analysis of recent literature on generative AI, virtual patients, intelligent tutoring systems, and AI-based simulation in medical and surgical education was performed. Applications were evaluated according to the core objectives of undergraduate pediatric surgical training: knowledge acquisition, clinical reasoning, diagnostic decision-making, communication, preparation for bedside teaching, and understanding of basic surgical techniques.
Results: AI may support learning by generating adaptive clinical cases, simulating virtual patients, facilitating interactive differential diagnosis, providing automated feedback, and creating individualized assessments. Its use may be particularly valuable in conditions such as acute appendicitis, intussusception, hypertrophic pyloric stenosis, cryptorchidism, inguinal hernia, and acute scrotum, allowing students to sequentially interpret medical history, physical examination, laboratory and imaging findings, and propose appropriate diagnostic and therapeutic management. AI-based simulation can provide a safe environment for repeated practice with immediate feedback. Key limitations include factual inaccuracies, overreliance on technology, possible impairment of independent clinical reasoning, data-protection concerns, and the need for faculty supervision.
Conclusions: AI has the potential to become an effective adjunct in pediatric surgical education but should not replace clinical teachers or direct patient contact. A hybrid model appears most appropriate, in which AI is used for preparation, simulation, and personalized feedback, while faculty validate content and foster clinical judgment, ethical responsibility, and practical skills.

Keywords: artificial intelligence; pediatric surgery; medical education; medical students; simulation-based learning.

Copyright: © 2026 (CC BY 4.0) by the authors.



Copyright: © 2026 (CC BY 4.0) by the authors.